This is a digital copy of a book that was preserved for generations on library shelves before it was carefully scanned by Google as part of a project to make the world's books discoverable online.

It has survived long enough for the copyright to expire and the book to enter the public domain. A public domain book is one that was never subject to copyright or whose legal copyright term has expired. Whether a book is in the public domain may vary country to country. Public domain books are our gateways to the past, representing a wealth of history, culture and knowledge that's often difficult to discover.

Marks, notations and other marginalia present in the original volume will appear in this file - a reminder of this book's long journey from the publisher to a library and finally to you.

Usage guidelines

Google is proud to partner with libraries to digitize public domain materials and make them widely accessible. Public domain books belong to the public and we are merely their custodians. Nevertheless, this work is expensive, so in order to keep providing this resource, we have taken steps to prevent abuse by commercial parties, including placing technical restrictions on automated querying.

We also ask that you:

+ *Make non-commercial use of the files* We designed Google Book Search for use by individuals, and we request that you use these files for personal, non-commercial purposes.

+ *Refrain from automated querying* Do not send automated queries of any sort to Google's system: If you are conducting research on machine translation, optical character recognition or other areas where access to a large amount of text is helpful, please contact us. We encourage the use of public domain materials for these purposes and may be able to help.

+ *Maintain attribution* The Google "watermark" you see on each file is essential for informing people about this project and helping them find additional materials through Google Book Search. Please do not remove it.

+ *Keep it legal* Whatever your use, remember that you are responsible for ensuring that what you are doing is legal. Do not assume that just because we believe a book is in the public domain for users in the United States, that the work is also in the public domain for users in other countries. Whether a book is still in copyright varies from country to country, and we can't offer guidance on whether any specific use of any specific book is allowed. Please do not assume that a book's appearance in Google Book Search means it can be used in any manner anywhere in the world. Copyright infringement liability can be quite severe.

About Google Book Search

Google's mission is to organize the world's information and to make it universally accessible and useful. Google Book Search helps readers discover the world's books while helping authors and publishers reach new audiences. You can search through the full text of this book on the web at `http://books.google.com/`

Über dieses Buch

Dies ist ein digitales Exemplar eines Buches, das seit Generationen in den Regalen der Bibliotheken aufbewahrt wurde, bevor es von Google im Rahmen eines Projekts, mit dem die Bücher dieser Welt online verfügbar gemacht werden sollen, sorgfältig gescannt wurde.

Das Buch hat das Urheberrecht überdauert und kann nun öffentlich zugänglich gemacht werden. Ein öffentlich zugängliches Buch ist ein Buch, das niemals Urheberrechten unterlag oder bei dem die Schutzfrist des Urheberrechts abgelaufen ist. Ob ein Buch öffentlich zugänglich ist, kann von Land zu Land unterschiedlich sein. Öffentlich zugängliche Bücher sind unser Tor zur Vergangenheit und stellen ein geschichtliches, kulturelles und wissenschaftliches Vermögen dar, das häufig nur schwierig zu entdecken ist.

Gebrauchsspuren, Anmerkungen und andere Randbemerkungen, die im Originalband enthalten sind, finden sich auch in dieser Datei – eine Erinnerung an die lange Reise, die das Buch vom Verleger zu einer Bibliothek und weiter zu Ihnen hinter sich gebracht hat.

Nutzungsrichtlinien

Google ist stolz, mit Bibliotheken in partnerschaftlicher Zusammenarbeit öffentlich zugängliches Material zu digitalisieren und einer breiten Masse zugänglich zu machen. Öffentlich zugängliche Bücher gehören der Öffentlichkeit, und wir sind nur ihre Hüter. Nichtsdestotrotz ist diese Arbeit kostspielig. Um diese Ressource weiterhin zur Verfügung stellen zu können, haben wir Schritte unternommen, um den Missbrauch durch kommerzielle Parteien zu verhindern. Dazu gehören technische Einschränkungen für automatisierte Abfragen.

Wir bitten Sie um Einhaltung folgender Richtlinien:

+ *Nutzung der Dateien zu nichtkommerziellen Zwecken* Wir haben Google Buchsuche für Endanwender konzipiert und möchten, dass Sie diese Dateien nur für persönliche, nichtkommerzielle Zwecke verwenden.

+ *Keine automatisierten Abfragen* Senden Sie keine automatisierten Abfragen irgendwelcher Art an das Google-System. Wenn Sie Recherchen über maschinelle Übersetzung, optische Zeichenerkennung oder andere Bereiche durchführen, in denen der Zugang zu Text in großen Mengen nützlich ist, wenden Sie sich bitte an uns. Wir fördern die Nutzung des öffentlich zugänglichen Materials für diese Zwecke und können Ihnen unter Umständen helfen.

+ *Beibehaltung von Google-Markenelementen* Das "Wasserzeichen" von Google, das Sie in jeder Datei finden, ist wichtig zur Information über dieses Projekt und hilft den Anwendern weiteres Material über Google Buchsuche zu finden. Bitte entfernen Sie das Wasserzeichen nicht.

+ *Bewegen Sie sich innerhalb der Legalität* Unabhängig von Ihrem Verwendungszweck müssen Sie sich Ihrer Verantwortung bewusst sein, sicherzustellen, dass Ihre Nutzung legal ist. Gehen Sie nicht davon aus, dass ein Buch, das nach unserem Dafürhalten für Nutzer in den USA öffentlich zugänglich ist, auch für Nutzer in anderen Ländern öffentlich zugänglich ist. Ob ein Buch noch dem Urheberrecht unterliegt, ist von Land zu Land verschieden. Wir können keine Beratung leisten, ob eine bestimmte Nutzung eines bestimmten Buches gesetzlich zulässig ist. Gehen Sie nicht davon aus, dass das Erscheinen eines Buchs in Google Buchsuche bedeutet, dass es in jeder Form und überall auf der Welt verwendet werden kann. Eine Urheberrechtsverletzung kann schwerwiegende Folgen haben.

Über Google Buchsuche

Das Ziel von Google besteht darin, die weltweiten Informationen zu organisieren und allgemein nutzbar und zugänglich zu machen. Google Buchsuche hilft Lesern dabei, die Bücher dieser Welt zu entdecken, und unterstützt Autoren und Verleger dabei, neue Zielgruppen zu erreichen. Den gesamten Buchtext können Sie im Internet unter `http://books.google.com` durchsuchen.

2 45 0173 6722
LANE MEDICAL LIBRARY STANFORD

LUDWIG BRUNS

DIE GESCHWÜLSTE DES NERVENSYSTEMS

LANE

MEDICAL LIBRARY

JANE LATHROP STANFORD
JEWEL FUND



LANE

MEDICAL LIBRARY

JANE LATHROP STANFORD
JEWEL FUND



Die

Geschwülste des Nervensystems.

Hirngeschwülste. — Rückenmarks- und Wirbelgeschwülste. Geschwülste der peripheren Nerven.

Von

Prof. Dr. Ludwig Bruns

Nervenarzt in Hannover.

Zweite, gänzlich umgearbeitete Auflage.

Mit 64 Abbildungen im Text.

BERLIN 1908.
VERLAG VON S. KARGER
Karlstrasse 15.

Alle Rechte, besonders das der Übersetzung in fremde Sprachen, vorbehalten.

Published September 1st 1907. Privilege of copyright in the United States reserved under the act approved March 3, 1905, by S. Karger-Berlin.

Druck von Albert Koenig in Guben.

M663
B89
1908

Seinem hochverehrten Lehrer

Herrn

Geh. Medizinalrat Prof. Dr. E. Hitzig,

dem Begründer der Lehre von der Lokalisation der Funktionen der Grosshirnrinde,

in Dankbarkeit gewidmet

vom

Verfasser.

33763

Alle R

Vorwort zur zweiten Auflage.

Die zweite Auflage dieses Buches erscheint 10 Jahre nach der ersten. Wer nur einigermassen die Entwicklung verfolgt hat, die vor allem die Lehre von den Hirn- und Rückenmarksgeschwülsten und ihrer chirurgischen Behandlung in den letzten 10 Jahren erfahren hat, wird verstehen, dass die mit einer zweiten Auflage zu leistende Arbeit keine geringe war und wird sich auch nicht darüber wundern, dass von dem alten Buche nicht vieles unverändert stehen geblieben ist; ebensowenig wie über die Zunahme des Umfanges des Werkes — die Zahl der Abbildungen allein z. B. ist mehr als die doppelte geworden. Trotz dieser Schwierigkeiten bin ich natürlich gern und nicht ohne Befriedigung der Aufforderung des Verlegers, eine neue Auflage meiner Geschwülste des Nervensystems zu schreiben, nachgekommen. Einigermassen erleichtert wurde mir die Arbeit — abgesehen von der Zunahme meiner eigenen Erfahrungen, die sich aber wesentlich auf das Gebiet der Hirntumoren beschränkt hat — dadurch, dass ich seit 1897 die einschlägigen Kapitel für die Jahresberichte der Neurologie und Psychiatrie bearbeitet habe. Freilich sind auch hier, nach dem alten Spruche, „des Lebens Süssigkeiten gemenget mit Bitterkeiten"; es war keine reine Freude, den Wust dieser, zum nicht kleinen Teil doch recht minderwertigen Literatur 10 Jahre hindurch zu durchackern.

Die erste Auflage dieses Buches hatte ich eine „klinische Studie" genannt. Von vielen freundlichen Besprechern ist mir das als übergrosse Bescheidenheit ausgelegt worden. Das war es aber nicht, sondern der Titel entsprach dem bestimmten, wenn auch natürlich damals nicht ganz klaren Bewusstsein, dass namentlich einzelne Teile des Buches — ich nenne vor allem den letzten Abschnitt über die peripheren Nervengeschwülste — mangels eigener Erfahrung und auch infolge nicht genügender Kenntnis der Literatur den Anspruch, eine monographische Bearbeitung zu sein, nicht erheben konnten. Ich hoffe, dass ich diesen Unvollkommenheiten jetzt abgeholfen habe und verzichte deshalb für die zweite Auflage auf den früheren Untertitel des Werkes.

Die grösste Freude ist es für mich, dass die Hoffnung, die ich vor 10 Jahren ausgesprochen habe, dass die chirurgische Behandlung der Hirn- und Rückenmarksgeschwülste nicht wieder von der Tagesordnung verschwinden werde, ihre Bestätigung gefunden hat. Auf dem Gebiete der Hirntumoren haben wir allerdings lernen müssen, in der Hoffnung auf volle Erfolge recht bescheiden zu sein; dafür ist in den letzten 10 Jahren aber das Gebiet, das uns für eine operative Tätigkeit hier frei-

gegeben ist, ein viel grösseres geworden — ich nenne nur die Geschwülste des Kleinhirnes und der hinteren Schädelgrube. Dagegen haben wir auf dem Gebiete der Geschwülste des Rückenmarkes diagnostische und therapeutische Erfolge errungen, wie wir sie vor 10 Jahren noch nicht ahnen konnten; um zu zeigen, was hier erreicht ist, brauche ich nur auf die Arbeiten von F. Schultze und H. Oppenheim hinzuweisen. So können wir auch fernerhin in die Zukunft dieser Bestrebungen mit Vertrauen blicken und die Hoffnung haben, dass unsere Arbeiten auf diesem Gebiete nicht nutzlos gewesen sind. Der zweiten Auflage meines Buches aber möchte ich wünschen, dass sie eine ebenso freundliche Aufnahme durch die Fachgenossen und ebenso wohlwollende Kritiker findet, wie die erste — dann darf ich zufrieden sein.

Hannover, im August 1907.

Prof. Dr. L. Bruns.

Vorwort zur ersten Auflage.

Eine klinische Studie habe ich die vorliegende Arbeit genannt. Das Endziel aller unserer klinischen Bestrebungen ist immer die Heilung des Kranken, und wo das nicht erreichbar ist, die möglichste Linderung seiner Leiden. Eine Heilung ist bei der grossen Mehrzahl der Geschwülste des Nervensystems nur auf chirurgischem Wege möglich; die Pflicht des Neurologen ist es, spec. bei den Geschwülsten des Centralnervensystems — bei denen der peripheren Nerven ist seine Mitarbeit eine viel geringere, — durch seine Arbeit dazu beizutragen, dass immer mehr Fälle dieser Art möglichst frühzeitig und mit sicherer Diagnose, mit andern Worten unter den günstigsten Bedingungen für eine radicale Heilung dem Chirurgen zugewiesen werden können. Ich hoffe, dass man in allen Abschnitten der vorliegenden Arbeit das Bestreben erkennen wird, gerade dieses praktische Endziel unserer ärztlichen Thätigkeit, hier die heilende Operation, möglichst zu fördern, — selbst da, wo diese praktischen Gesichtspunkte am fernsten zu liegen scheinen, z. B. in den Abschnitten über die pathologische Anatomie der Geschwülste des Gehirns und Rückenmarkes, habe ich mich wenigstens bemüht, vor allen diejenigen Thatsachen hervorzuheben, die bei der Absicht operativer Eingriffe in theoretischer und praktischer Beziehung von Wichtigkeit sind. Ich selber halte nach wie vor, trotz vieler Enttäuschungen und Misserfolge, und trotzdem ich immer wieder dazu rathen möchte, die Hoffnungen nicht zu hoch zu spannen, an der Ansicht fest, dass die chirurgische Behandlung der Hirn- und Rückenmarksgeschwülste, und die Erfolge, die diese Operationen gezeitigt haben, zu den grössten Errungenschaften der wissenschaftlichen Medizin des letzten Viertels unseres Jahrhunderts gehören; ich habe auch Vertrauen in die Zukunft dieser Bestrebungen und glaube nicht, dass sie je wieder von der Tagesordnung verschwinden werden.

Nachdem ich im Jahre 1895 für die dritte Auflage der Realencyclopädie und für die encyclopädischen Jahrbücher No. V grössere Aufsätze über die Hirn- und Rückenmarkstumoren geliefert hatte, die eine weit freundlichere Anerkennung durch die Fachgenossen fanden, als ich es zu hoffen gewagt hatte, wurde mir von verschiedensten Seiten das Bedauern darüber ausgedrückt, dass diese Arbeiten nicht auch als selbständige im Buchhandel zu erhalten wären. Ich ging deshalb mit Freuden auf den Vorschlag der Verlagsbuchhandlung ein, ein selbständiges und möglichst umfassendes Werk über die Geschwülste des Nervensystems, spec. vom praktisch-klinischen Standpunkte zu schreiben. Die vorliegende Arbeit ist natürlich, auch abgesehen von der Hinzufügung der peripheren Nervengeschwülste, fast überall, soweit das möglich, eine neue geworden; dass ich, neben den eigenen Erfahrungen, die sich, spec. auf dem Gebiete der Hirntumoren, in den letzten Jahren noch sehr vermehrt haben, die grösste Bereicherung meiner Kenntnisse in letzterer Beziehung der neuen Bearbeitung der Hirngeschwülste von Oppenheim (in Nothnagel's Handbuch) verdanke, wird Jeder, der dieses vortreffliche Werk gelesen, bei der Lectüre des meinigen sofort erkennen, und ich habe mich auch bemüht, das überall noch bestimmt hervorzuheben. Die Verlagsbuchhandlung hat alles gethan um durch die Ausstattung des Buches auch durch reichliche Abbildungen, meine Absichten bei der Abfassung desselben zu fördern; möchte es dem Werke gelingen, sich die freundliche Anerkennung der Fachgenossen dadurch zu erringen, dass es von ihnen auf den schwierigen Gebieten der Medicin, die es behandelt, manchmal mit Erfolg zu Rathe gezogen werden kann.

Hannover, im Juli 1897.

Dr. L. Bruns.

Inhaltsverzeichnis.

Seite

I. Hirngeschwülste . . . . . 1—306

Einleitung . . . . . 1— 4

Kapitel 1. **Pathologische Anatomie** . . . . . 4— 61

Allgemeines und Statistisches 4. Gliome 5. Sarkome 16. Endotheliome 19. Fibrome 28. Osteome, Exostosen 29. Enchondrome 29. Angiome 29. Neurome 30. Psammome 31. Cholesteatome 31. Dermoide 37. Lipome 39. Zysten 40. Karzinome 40. Geschwülste der Hypophysis und der Zirbeldrüse 44. Tuberkel 45. Gummata 51. Aktinomykome 56. Zystizerken 56. Echinokokken 58. Umschriebenes Hämatom der Dura 59. Aneurysmen der Basis 59.

Kapitel 2. **Vorkommen und Aetiologie der Hirntumoren** . . . . . 61— 67

a) Vorkommen: Häufigkeit 61. Geschlecht 62. Alter 62. Lebensstellung 63.

b) Ursachen: Infektiöse Granulome und Parasiten 63. Kongenitale Geschwülste 64. Metastasen 64. Trauma 64. Forensische Fragen 66. Trauma und Aneurysmen 67 und Hämatom 67. Andere Ursachen des Aneurysma 67.

Kapitel 3. **Allgemeines über die Wirkungen der Geschwulst auf Gehirn, Gehirnnerven, und Gehirnhüllen** . . . . . 67— 80

a) Wirkungen an Ort und Stelle 67.

1. Hirnteile 68. Kompression 68. Verschiebung 68. Erweichung 70. Infiltration und Zerstörung 70. Entzündung 70.
2. Hirnnerven 71. Kompression 71. Entzündung 71. Verschiebung 71.
3. Vitale Eigenschaften des Tumors und ihre Wirkungen 71.

b) Allgemeine Wirkungen der Geschwulst auf den gesamten Schädelinhalt 71. Lehre vom Hirndruck 72. Stauung der Arachnoidalflüssigkeit 72. Hydrops ventriculorum 73. Allgemeine und lokale Wirkungen desselben 73. Stauungspapille (physiologisch) 74. Stauungslabyrinth 78. Stauung und Rückenmarkswurzeln 78.

c) Wirkungen der Geschwülste auf Hirnhäute und Schädelknochen 79.

1. Hirnhäute: Lokale Wirkungen 79. Allgemeine Wirkungen 79.
2. Schädelknochen: Lokale Wirkungen 79. Verdünnung und Durchbruch des Schädels 80. Allgemeine Osteoporose des Schädeldaches 80. Sprengung der Nähte und Vergrösserung des Schädels 80.

d) Stauungen in äusseren Kopf- und Gesichtsgefässen 80.

Kapitel 4. **Symptomatologie** . . . . . 81—221

a) Allgemeine Vorbemerkungen 81. Reizende, komprimierende und zerstörende Wirkung des Tumors 81. Reiz- und Ausfallssymptome 81. Allgemeine und Lokalsymptome 82. Herdsymptome 83. Nachbarschaftssymptome 84. Fernwirkungen 85.

Seite

b) Allgemeinsymptome: Hirntumoren ohne alle Symptome 86. Kopfschmerzen 87. Schwindel 89. Erbrechen 90. Herz- und respiratorische Erscheinungen 91. Singultus 92. Temperatursteigerungen 92. Psychische Anomalien 92. Konvulsionen 95. Stauungspapille (klinisch) 98. Veränderungen des Urins 104. Sphinkterenstörungen 104. Amenorrhoe 104.

c) Lokalsymptome und Lokaldiagnose des Hirntumors 104.

1. Allgemeines und Statistisches 105. Möglichkeit und Unmöglichkeit der Lokaldiagnose 106.
2. Perkutorische Symptome: Perkutorische Empfindlichkeit 108. Tympanie und Scheppern 109. Auskultatorische Symptome 112. Kraniotonoskopie 113.
3. Eigentliche Lokalsymptome der einzelnen Hirnteile beim Hirntumor, Lokal- und differentielle Lokaldiagnose: Centrum semiovale und Grosshirnganglien 114. Stirnhirn 117. Zentralwindungen 124. Parietallappen 143. Schläfenlappen 146. Okzipitallappen 148. Balken 151. Sprachregionen 153. Kleinhirn 157. Hirnstamm: Allgemeines 187. Vierhügel und Zirbeldrüse 187. Grosshirnschenkel 193. Pons 194. Medulla oblongata 201. Hirnventrikel, Ventrikelzystizerken 204. Basis kranii: Allgemeines 207. Vordere Schädelgrube 210. Mittlere Schädelgrube 210. Hypophysis cerebri 215. Hintere Schädelgrube, Kleinhirnbrückenwinkel 217. Multiple Tumoren 221.

Kapitel 5. **Allgemeines über Verlauf und Prognose des Hirntumors** . 221—226

Auftreten der Allgemein- und Lokalsymptome 221. Schubweiser Verlauf 222. Lange Remissionen 222. Akutes Einsetzen der Symptome 223. Akut eintretende Lähmungen 224. Prognose 224. Dauer der Erkrankung 224. Art des Todes 225. Fälle von spontaner Heilung und Besserung 225. Pseudotumor cerebri 226.

Kapitel 6. **Allgemeine, die Diagnose der Hirntumoren betreffende Fragen und spezielle, differentielle Diagnostik. Besondere diagnostische Fragen** . . . . . 227—262

a) Einzelne beim Hirntumor vorkommende Symptome und Symptomkombinationen und ihre Differentialdiagnose: Weg der Diagnose 227. Kopfschmerz und Stauungspapille 227. Bleiintoxikation 228. Schwere Anämie 228. Perniziöse Anämie 228. Kopfschmerz ohne Stauungspapille 228. Intoxikationskopfschmerz 229. Arteriosklerose 229. Kopfschmerz bei Herzleiden 229. Migräne 230. Kopfschmerz bei Neurosen 230, bei Empyem der Nebenhöhlen der Nase 231. Kopfschmerz und Benommenheit 231, und Schwindel 231. Menièrescher Symptomenkomplex 231. Erbrechen 231. Fehlen der Allgemeinsymptome beim Tumor 232.

b) Spezielle Differentialdiagnose: Hirnabszess 232. Eiterige und tuberkulöse Meningitis 234. Gummöse Meningitis der Basis 236. Diffuses Hämatom der Dura 236. Enzephalitis der Zentralwindungen 236, des Hirnstammes 238. Akute obere Bulbärparalyse 239. Ausgebreitete chronische Enzephalitis, Zerebritis 239. Chronische primäre Hirnerweichung 239. Hirnblutung 239. Hirnembolie 240. Hirnerweichung, vaskuläre 240. Kolloide Degeneration 240. Hydrocephalus aquisitus 240. Meningitis serosa acuta 242. Multiple Sklerose 243. Dementia paralytica 245. Epilepsie 246. Trigeminusneuralgie 247. Urämie 247. Hysterie 248. Neurasthenie und Hypochondrie 251. Vasomotorischer Symptomenkomplex Friedmanns 251.

c. Allgemeines über die Sicherheit der Lokaldiagnose der Tumoren der verschiedenen Hirnt[illegible]2. Beobachtung des Verlaufs und der Aufeinanderfol[illegible]nptome 254. Röntgographie 2[illegible]rativpunkti[illegible]

d. Spezielle[illegible]e Fragen der [illegible]schwulst 256. [illegible]hinokok[illegible]

Seite

Gummata 258. Neurofibrom 259. Angiom 259. Diffuse Sarkomatose 259. Metastatische Geschwülste 259. Tuberkel 259. Sarkome 259. Gliome 259. Multiple Tumoren 260. Diagnose des kortikalen oder subkortikalen Sitzes der Geschwulst 260. Diagnose der Grösse der Geschwulst 261.

Kapitel 7. **Behandlung der Hirngeschwülste** . . . . . 262—297

a. Chirurgische Behandlung: Historisches 262. Statistisches 265. Welche Fälle von Hirntumor sind operabel? Sicherheit der Diagnose 267. Allgemeindiagnose 267. Lokaldiagnose 267. Prozentverhältnis der Fälle mit sicherer Lokaldiagnose 268. Chirurgische Zugänglichkeit der Geschwulst 268 Kleinhirngeschwülste 269. Prozentverhältnis der chirurgisch zugänglichen unter den Tumoren mit sicherer Lokaldiagnose 271. Allgemeinbefinden des Kranken 272. Ausschluss der Lues 273. Metastatische Geschwülste 274. Ungünstige Operationschancen, die erst bei der Operation selbst erkannt werden können 274. Infiltrierende Geschwülste 274. Tiefsitzende Geschwülste 275. Bedeutende Grösse der Geschwülste 275. Multiple Geschwülste 276. Operationsgefahren 276. Missliche Folgen der Operation 277. Hirnprolaps 277. Zerstörung noch funktionierender Hirnsubstanz durch die Operation 277. Zurückbleiben von Symptomen nach der Operation 277. Wirkung der Operation auf die lokalen Symptome 277. Eigene Operationsresultate 277. Wie gross ist der Prozentsatz der Fälle von Tumoren, die für eine Operation ganz günstig liegen? 279. Berechtigung der Operation 280. Wirkung der Operation in Fällen, bei denen eine Entfernung des Tumors nicht gelingt 281. Herabsetzung des Hirndrucks 282. Verhalten des Arztes dem Patienten und seinen Angehörigen gegenüber beim Rate zur Operation 283. Operation bei Tumoren ohne Lokaldiagnose oder bei Sitz an unangreifbaren Stellen: Palliativoperation — und ihre Berechtigung 284. Punktion der Seitenventrikel 286. Quinckes Lumbalpunktion 286.

b. Nichtchirurgische Behandlung der Hirngeschwülste 287. Behandlung der Gummata und Aneurysmen 287. Wirkung des Jod auf andere Hirngeschwülste 288. Sonstige medikamentöse und physikalische Behandlung symptomatischer Natur 289. Diätetik der Hirntumoren 290.

Anhang. Kraniozerebrale Topographie 290. Methode Reid 292. Methode Horsley 293. Methode Chipault 293. Methode Krönlein 294. Eröffnung der hinteren Schädelgrube 294. Chirurgische Bemerkungen 296. Elektrische Exploration der motorischen Region der Hirnrinde 296.

Literaturverzeichnis . . . . . 297—306

II. Rückenmarks- und Wirbelgeschwülste . . . . . 307—418

Einleitung, Geschichtliches 307. Einteilung 309.

Kapitel 1. **Wirbelsäulentumoren** . . . . . 311—331

a. Pathologische Anatomie: Wirbelkrebs 311. Sarkom 314. Multiple Exostosen 315. Enchondrom 316. Myelom 316. Echinokokken 316. Gumma 316.

b. Aetiologie und Vorkommen 316.

c. Symptomatologie der Karzinome der Wirbelsäule 317. Knochensymptome 317. Wurzelsymptome 318. Marksymptome 320. Nebensymptome 322. Verlauf 322. Varietäten der Symptomatologie und des Verlaufs bei den nicht krebsigen Geschwülsten der Wirbelsäule 323.

d. Diagnose der Wirbelsäulentumoren 324. Differentialdiagnose gegen Caries 325. Neuritis und Neuralgien 326. Vertebrale und intravertebrale Geschwülste 327. Höhendiagnose 328. Diagnose der Art des Tumors 328.

Seite

e. Prognose 329.

f. Therapie 329. Medikamentöse u. chirurgische Behandlung 329. Diätetik und Krankenpflege 330. Anhang: Arthritis deformans der Wirbelsäule 330.

Kapitel 2. **Intravertebrale Geschwülste** . . . . . 331—415

a. Pathologische Anatomie 331. Extradurale Tumorarten 331. Intradurale Tumorarten 332. Gestalt, Form und Lage der Geschwülste der Häute 337. Wirkung der Tumoren der Häute auf Wirbelknochen, Wurzeln und Mark 338. Intramedulläre Tumoren 340.

b. Vorkommen und Aetiologie, Trauma und forensische Fragen 344.

c. Symptomatologie und Verlauf der Tumoren der Häute 345—365.

1. Allgemeines 345. Wurzelsymptome 345. Schmerzen 345. Crampi 347. Lähmung und Anästhesie 347. Marksymptome 348. Halbseitenläsion 348. Paraplegie 349. Segmentsymptome und Symptome der Leitungsunterbrechung 349. Wirbelsäulensymptome 350. Abweichungen im Verlauf und Symptomenbilde 350. Rascher oder langsamer Verlauf der einzelnen Stadien 350. Besondere Symptomatologie der intramedullären und der extraduralen Tumoren gegenüber den Tumoren der weichen Häute 351.
2. Symptomatologie der Geschwülste der verschiedenen Abschnitte des Rückenmarkes: Oberes Halsmark und Halsanschwellung 354. Dorsalmark 355. Verhalten der Sehnenreflexe bei Hals- und Dorsalmarkstumoren 355. Hautreflexe 356. Trophische Störungen 357. Tumoren des Lendenmarkes 357. Gebiet des Plexus sakralis 357, des Plexus Lumbalis 358, der gesamten Lendenanschwellung 358, des Conus medullaris 358. Tumoren der Cauda equina 359. Ihre differentielle Diagnose gegen Tumoren der Lendenanschwellung 359. Störungen der Blasen-, Mastdarm- und Geschlechtsfunktionen bei Rückenmarkstumoren 362.

d. Verlauf und Ausgang der Rückenmarkstumoren 365.

e. Diagnose der Rückenmarkstumoren 367—401.

1. Allgemeine Diagnose: Diagnose bei typischem Verlaufe 367. Zu welcher Zeit ist eine Diagnose möglich 369. Differentialdiagnose gegenüber der Caries der Wirbelsäule 370. Metastatische Tumoren 371. Differentialdiagnose gegenüber der Myelitis chronica 372. Differentialdiagnose gegenüber der Pachymeningitis cervicalis hypertrophica 372, gegen Syringomyelie 373, gegen multiple Sklerose 374, gegen Meningitis serosa spinalis circumscripta 374. Diagnose multipler Rückenmarkstumoren 374.
2. Segmentdiagnose: Allgemeine Postulate für ihre Möglichkeit 375. Kann man die gesamte Längsausdehnung einer Geschwulst dem Rückenmarke gegenüber diagnostizieren? 377. Diagnose der Ausdehnung der Geschwulst nach unten von der Läsion des Markes: am Dorsalmarke 377. Am Hals- und Lendenmarke 379. Ausdehnung der Geschwulst nach oben von der Kompression des Markes 380. Bestimmung der oberen Grenze der Geschwulst 381. Ausnahmen 381. Tabelle und Schemata für die Verteilung der einzelnen spinalen Wurzeln in Haut- und Muskelgebieten 382. Sherringtons Gesetz von der Anastomosierung der einzelnen spinalen Wurzeln in ihren peripheren Ausbreitungsgebieten und seine Anwendung auf die Segmentdiagnose des Rückenmarkstumors 389. Individuelle Verschiedenheiten in diesen Dingen 391. Der obere Rand des Tumors muss in der Segmenthöhe der höchsten in Betracht kommenden Wurzel gesucht werden 391. Hypästhesiezonen 394. Die Bedeutung der Reizerscheinungen, speziell der Schmerzen für

Seite

die Niveaudiagnose 394. Die Hyperästhesiezonen 397. Vertebromedullare Topographie 397. Wirbelsäulensymptome und Niveaudiagnose 398. Grosse Differenz zwischen dem Niveau der Ausfallssymptome am Rumpf und dem Sitz des Tumors in der Wirbelsäule bei Dorsalmarkstumoren 399. Möglichkeit der Diagnose einer Läsion von Wurzeln während ihres intravertebralen Verlaufes 399.

3. Diagnose der Art des Tumors 400.

f. Prognose 401.

g. Therapie 402—415.

1. Chirurgische Behandlung 402—413.

α. Für eine Operation günstige Umstände der Rückenmarkstumoren: Lage der Geschwulst 403. Vorkommen in einem Exemplar und primäre Entwicklung 403. Geringe Grösse 403. Einfache Kompression des Markes und der Wurzel durch den Tumor 404.

β. Geschichte der Operation der Rückenmarkstumoren 406. Fall Horsley-Gowers 406. Statistische Bemerkungen 408.

γ. Für die Operation ungünstige Verhältnisse bei den Rückenmarkstumoren 409. Gefährlichkeit der Operation 409. Schwierigkeit der Diagnose im allgemeinen und der Segmentdiagnose 410 ff. Intramedulläre Tumoren 411. Nicht Entfernbarkeit der Geschwulst, Multiplizität der Tumoren 412. Totale Erweichung des Markes 413.

2. Nicht chirurgische Behandlung der Rückenmarkstumoren 413. Antisyphilitische Behandlung 413. Behandlung inoperabler Rückenmarksgeschwülste und solcher nach missglückter Operation 414.

3. Einige chirurgische Fragen: Osteoplastische Resektion der Wirbelbögen 415. Wirkung der Meisselung auf das Rückenmark 415.

Literaturverzeichnis . . . . . 415—418

III. Die Geschwülste des extrakraniellen Anteils der Hirnnerven, der peripheren spinalen Nerven und der Plexus. Neurome und paraneurale Geschwülste . . . . . 419—472

Einleitung 419. Definition des Themas: Geschwülste der Nerven selbst (Neurome) und solche, die in ihrer Nachbarschaft entstehen (paraneurale Geschwülste) 419.

I. Die Neurome 420—464.

Historisches 420. Amputationsneurome 421. Einteilung 422.

A. Echte Neurome. Neuroma gangliocellulare 423—427. Histologisches 423. Grösse 424. Konsistenz 424. Verhalten gegen die Umgebung 424. Multiple Formen, Verlauf, Diagnose, Behandlung 424 ff. Solitäre Formen, Verlauf, Behandlung 427.

B. Falsche Neurome 427—464.

1. Solitäre Stammneurome, gutartige und bösartige 427. Vorkommen 427, Aetiologie 428. Sitz 428. Form 428. Histologischer Aufbau; gutartige und bösartige Formen 429. Verhalten gegen die Nervenfasern 429. Wachstum 431. Symptome 431. Schmerzen 432. Parästhesien 432. Anästhesien und Lähmungen 432. Trophische Störungen 433. Einiges über die Neurome der Hirnnerven. Optikusneurome 433. Diagnose 435. Allgemeine Diagnose 435. Diagnose der erkrankten Nerven 436. Diagnose des Verhaltens des Neuroms gegenüber den Nerven 436. Diagnose der Gut- und Bösartigkeit 436. Verlauf 436. Prognose 437. Behandlung 438.

a. Tubercula dolorosa. Painful subcutaneous tubercles. Neuromation 441—444.

2. Allgemeine Neurofibromatose 444—464.

Seite

a. Multiple Stammneurome 444—452.
Histologie 445. Sitz in den peripheren Nerven 445. Hirnnerven 445. Spinale Wurzeln 446. Spinalganglien 446. Hautnervenenden 446. Sympathikus 446. Zahl 446. Symptomatologie. Palpable und nervöse Symptome 448. Komplikationen mit Hirn- und Rückenmarkstumoren 450. Vorkommen, Verlauf 451. Prognose 451. Diagnose 452.

b. Rankenneurome. Plexiforme Neurome. Neuroma cirsoideum 452. Form 452. Sitz 454. Pathol. Anatomie 455. Symptomatologie 451, 452—456. Vorkommen 456. Prognose 456. Diagnose 456.

c. Multiple Hautneurofibrome. Molluscum fibrosum multiplex. v. Recklinghausensche Krankheit 456—458. Form und Sitz 457. Pathol. Anatomie 457. Blaue Flecke 458. Symptomatologie 458. Prognose 458. Diagnose 458.

d. Elephantiasis neuromatosa 458—460.
Form und Aussehen 459. Pathol. Anatomie 460. Vorkommen 460. Diagnose 460.

e. Komplikationen der allgemeinen Neurofibromatose 461—463.
Erblichkeit 461. Hautanomalien 461. Knochenanomalien 461. Angeborene Missbildungen 461. Psychische Abweichungen 461. Geschlechtliche Störungen 462. Tuberkulose 462. Neurofibromatöse Kachexie und Marasmus 462.

f. Behandlung der verschiedenen Formen der Neurofibromatose 462.

3. Déjérines hypertrophische interstitielle progressive Neuritis des Kindesalters 463.

4. Tuberkulöse, gummöse und lepröse Einlagerungen in den Nerven 463.

2. Paraneurale Geschwülste 464—472.
Orbitaltumoren 465. Tumoren am Trigeminus 466. Fazialis 467. Akustikus 467. 9., 10., 11., 12. Hirnnerven gemeinsam 467. Hypoglossus 467. Vagus am Halse 467. Vagus im Thorax und Abdomen 468. Sympathikus 469. Tumoren am Plexus cervicalis 469, am Plexus brachialis 469, an den Armnerven 469. Aortenaneurysma 469. Mediastinaltumoren 470. Tumoren am Plexus lumbosacralis 471, an den Beinnerven 472.

Literatur . . . . . 472—473

Sachregister. 474

Verzeichnis der Abbildungen.

		Seite
1.	Aus einem Gliom mit scharfer Abgrenzung gegen das Hirngewebe. Sternförmige Zellen	9
2.	Ependymäres Gliom im 4. Ventrikel	9
3.	Aus einem Ponsgliom; spärliche Zellen, reichliche Fasern	10
4.	Gliom mit ganglienzellenförmigen Zellformen	11
5.	a u. b. Glioma pontis mit Höhlenbildung	13
6.	Tumor der Durainnenfläche mit Durchbohrung der Dura und Arrosion des Knochens (schematisch)	19
7.	Endothelioma durae matris (histologisch)	19
8.	Fibrosarkom im r. Kleinhirnbrückenwinkel	20
9.	Sarkom im Arachnoidalgewebe über l. Stirn- und Zentralhirn, das Hirn stark komprimierend	21
10.	Die Kompressionsstelle im Gehirn im Falle von Fig. 10 nach Entfernung des Tumors	22
11.	Intrazerebrales Sarkom im Mark des l. Stirn- und Zentralhirns	23
12.	Teilweise verkalktes Sarkom (histologisch)	28
13.	Cholesteatomzellen von der Fläche gesehen	33
14.	Cholesteatom des Oberwurms. Längsschnitt	34
15.	Cholesteatom im 4. Ventrikel und im Kleinhirn	35
16.	Dermoid der r. Fossa Sylvii	35
17.	Sarkom des Oberwurms und Zyste der r. Kleinhirnhemisphäre	39
18.	Multiple Karzinome des Kleinhirnes	41
19.	Karzinomknoten im Pons	42
20.	Karzinomknoten in der Grosshirnrinde	42
21.	Karzinomzellen in einem Hirngefässe	43
22.	Tuberkel im Pons	50
23.	Gumma im r. Hirnschenkel	52
24.	Gumma im l. Okzipitallappen	54
25.	Tumor am Chiasma und im 3. Ventrikel	69
26.	Zentren in der Rinde der l. Hemisphäre nach Ch. K. Mills (frühere Auffassung)	125
27.	Motorische Zentren der l. Grosshirnhemisphäre beim Schimpansen (Grünbaum und Sherrington)	126
28.	Sarkom des Unterwurmes	157
29.	Schema der zum Kleinhirn aufsteigenden Bahnen	158
30.	Schema der vom Kleinhirn absteigenden motorischen Bahnen	160
31.	Schematischer Querschnitt durch das Kleinhirn zur Darstellung der Verbindungen des Wurmes	166
32.	Körperhaltung, Kontrakturen, Schädelausdehnung, enorme Abmagerung in einem Falle von Tuberkeln im Kleinhirn	177
33.	Tuberkel der Vierhügel	188
34.	Merkpunkte am Schädel zur kraniozerebralen Topographie nach Chipault	291
35.	Kraniozerebrales Schema nach Reid	292
36.	Kraniozerebrales Schema nach Chipault	294
37.	Kraniozerebrales Schema nach Krönlein	295
38.	Ausgedehntes Karzinom der Wirbelsäule	313
39.	Ossifizierendes Enchondrom der Wirbelsäule	315
40.	Langausgedehnter extraduraler Tumor käsiger Natur	332
41.	Neurome der Cauda equina	333

Seite

42. Karzinommetastase an der Innenfläche der Dura und an den unteren Wurzeln des Plexus brachialis l. 333
43. Querschnitt desselben Falles wie Fig. 42 in der Höhe der 8. Zervikalwurzel . 334
44. Multiple Sarkomatose der Häute 335
45. Querschnitt des Markes von Fig. 44 336
46. Intraduraler Tumor an den Wurzeln der oberen Lendenanschwellung . . . 337
47. Intramedulläres Spindelzellensarkom 340
48. Tuberkel des Rückenmarkes mit fast vollständiger Zerstörung einer Hälfte . . 341
49. Intramedullärer Tuberkel 342
50. Schemata der Verteilung der einzelnen hinteren Rückenmarkswurzeln in der Haut 387
51. Schema zur vertebromedullaren Topographie 392
52. Die von Oppenheim zur Operation gebrachten intraduralen Tumoren . . . 404
53. Multiple echte Neurome bei einem Kinde 425
54. Das Kind von Fig. 53 von der Seite gesehen 426
55. Falsches Neurom des l. Nervus ischiadicus 430
56. Geschwürig zerfallenes Neurom der Hand 431
57. Rosenkranzähnliche Anordnung der Neurome in den Hautnerven des r. Armes 445
58. Multiple Neurome an den Wurzeln und Nerven des Plexus lumbosacralis . . 447
59. Multiple subkutane Neurofibrome 448
60. Plexiformes Neurom in Form der Dermatolyse 453
61. Plexiformes Neurom am Nervus medianus am Oberarme 454
62. Rankenneurom des Plexus brachialis 455
63. Fibroma molluscum multiplex 457
64. Elephantiasis neuromatosa 459

I. Hirngeschwülste.

Die Geschwülste des Gehirnes haben schon von Beginn der pathologisch-anatomischen Aera der Medizin an, als die sorgfältigeren Leichenuntersuchungen ihre nicht allzu grosse Seltenheiten nachwiesen, das Interesse der Kliniker und pathologischen Anatomen, deren Fächer übrigens damals meist noch in einer Hand vereinigt waren, in hohem Masse erregt. Dem Kliniker musste das Krankheitsbild des Hirntumors schon wegen seiner furchtbaren Schwere und der meist vorhandenen Unmöglichkeit, auch nur eine Linderung der Leiden herbeizuführen, ein, allerdings schmerzliches, Interesse abnötigen; der pathologische Anatom lernte z. B. im Gliom eine ganz neue, für das Nervensystem spezifische Geschwulstform kennen, deren Histologie und Histogenese dem Scharfsinn der Forscher manches Rätsel zu lösen gab, während ihm bei den übrigen auch sonst vorkommenden Geschwulstformen ihre Einwirkung auf das umgebende Gehirn das meiste Interesse abgewann. Viel grösser musste natürlich das Interesse, wenigstens des Klinikers, für diese Dinge werden, als im wesentlichen durch v. Gräfe nachgewiesen wurde, dass die sogenannte Stauungspapille in der weitaus grössten Mehrzahl der Fälle durch eine Geschwulst des Gehirns bedingt ist, als es also durch den Augenspiegel gelang, in sehr vielen Fällen klinisch mit Sicherheit die allgemeine Diagnose einer Hirngeschwulst zu stellen. Bei dieser allgemeinen Diagnose blieb es dann aber längere Zeit, und auch als durch Bouillaud, Dax Vater und Sohn, Broka und Hughlings-Jackson auf klinischem, durch Hitzig und Fritsch auf physiologischem Wege die ältere Lehre von der funktionellen Gleichwertigkeit der einzelnen Teile des Grosshirnes definitiv über den Haufen geworfen wurde, zog die Klinik für die Hirngeschwülste daraus nicht so schnell, wie für die anderen Hirnkrankheiten, Nutzen für die Diagnose des Sitzes der Erkrankung. Das lag daran, dass man sich gewöhnt hatte, in dem Tumor des Gehirnes eine Erkrankung zu sehen, die bei jedem Sitz des Leidens die verschiedensten, oder anders ausgedrückt, bei verschiedenstem Sitze die gleichen Symptome deshalb hervorbringen könnte, weil in diesem Falle sich die Funktionsstörungen gar nicht allein, oder auch nur in der Hauptsache auf die dem Sitz der Geschwulst benachbarten Hirnteile beschränkten, sondern sich in Folge der sogenannten Fernwirkung der Geschwulst, der man damals eine viel zu allgemeine und weitgehende Bedeutung zumass, auf zahlreiche und vom Sitze der Geschwulst zum Teil sehr weit entfernte Hirnprovinzen erstrecken sollten oder wenigstens könnten. Immerhin konnte diese Lehre von der Unmöglichkeit oder seltenen Möglichkeit der Lokaldiagnose einer Hirngeschwulst — so hartnäckig sie auch war — doch der fortschreitenden Erkenntnis gegenüber nicht lange

standhalten. Nachdem auf dem Wege der anatomischen und physiologischen Forschung, und nicht zum geringsten Teile auch der minuziösen klinischen und pathologisch-anatomischen Untersuchung, die Lehre von der Lokalisation der Funktionen des Grosshirnes und speziell seiner Rinde immer feiner ausgebaut war — ihre höchste Vollendung hat diese Lokalisationslehre jetzt in unserer detaillierten und absolut sicheren Kenntnis von der Physiologie der sogenannten motorischen Region der Rinde gefunden — musste der Kliniker bald erkennen, dass auch die Geschwülste des Gehirnes sich nicht von den physiologischen Grundregeln emanzipierten, dass mit anderen Worten also auch in diesen Fällen, wenn auch nicht immer, eine Lokaldiagnose, oft mit absoluter Schärfe, möglich war. Ja, man kann heute sogar wohl weitergehen und sagen, dass wenigstens bei manchen Geschwulstformen die durch den isolierten Herd bedingten Ausfallsymptome für die Lokalisationslehre sicherer zu verwerten sind als die Folgen vaskulärer Läsionen, die meist eine sehr diffuse Ausbreitung haben. Zu diesem klinischen Fortschritt trug wesentlich auch bei, dass man diejenigen Symptome, die bei jedem Sitz eines Tumors vorkommen können, die sogenannten Allgemeinsymptome, scharf zu trennen lernte von den durch den speziellen Sitz der Geschwulst im besonderen Falle bedingten Erscheinungen, die man dann Lokalsymptome nannte. Aber auch jetzt noch behielten zunächst die Geschwülste des Gehirnes eigentlich nur ein klinisch-diagnostisches und dabei ein rein wissenschaftliches Interesse für den Ausbau der Lehre von der Funktion der einzelnen Hirnteile — für den Arzt war mit der Lokaldiagnose Alles erreicht, was zu erreichen war. Erst als die pathologisch-anatomische Untersuchung der nun häufiger auf ihren Sitz richtig diagnostizierten Hirngeschwülste immer aufs neue zeigte, dass viele von ihnen nur locker mit der umgebenden Hirnsubstanz verwachsen waren, so dass man sie ohne grosse Verletzung des Nervengewebes aus ihrem Lager herausschälen konnte, als ferner die fortschreitende Technik und die grosse Sicherheit der Asepsis die Chirurgen nicht mehr vor einer direkten Inangriffnahme des Gehirnes zurückschrecken liess, lag natürlich schliesslich der Gedanke in der Luft, ob es nicht möglich sei, den sicher lokal diagnostizierten und an zugänglicher Stelle sitzenden Hirntumor operativ zu entfernen und damit bei diesem bisher aussichtslosen und trostlosen Leiden unter Umständen eine volle Heilung zu erzielen. Wernicke hatte diese Möglichkeit zuerst (1881) in wissenschaftlicher Weise diskutiert und hat auch schon speziellere Indikationen für das operative Vorgehen gegeben; er hat ausserdem als erster mit Hahn zusammen ein Tuberkel im Hinterhauptslappen chirurgisch angegriffen; freilich war hier die Diagnose auf Abszess gestellt. Macewen und Durante waren wohl die ersten, die echte Hirntumoren exstirpierten; doch handelte es sich hier um Geschwülste, die in ihrer Entwicklung sich aussen am Schädel bemerkbar machten. Die ersten, die einen aus zerebralen Funktionsstörungen diagnostizierten, sonst okkulten Tumor nach Trepanation aus der Hirnrinde entfernten, waren Bennet und Godlee — leider aber verstarb ihr Patient an Sepsis —; den ersten glücklichen und dauernden Erfolg einer solchen Operation, dem bald noch weitere folgten, errang kurze Zeit nach ihnen Victor Horsley. Erst die glücklichen Erfolge dieses Forschers erregten allgemeines Aufsehen, und als dann Altmeister Charcot in jugendlicher Begeisterung Horsley zu seinen schönen Erfolgen beglückwünschte, als ferner namentlich in

England und Amerika die Zahl der zum Teil mit Glück operierten Fälle sich rasch mehrte, waren mit einem Schlage die Geschwülste des Gehirnes aus einer zwar wissenschaftlich interessanten, aber praktisch aussichts- und deshalb bedeutungslosen Erkrankung zu einer für jeden praktischen Arzt wichtigen Erkrankung geworden. Vollkommen im Verhältnis zu dieser grossen praktischen Bedeutung hat dann auch, — wie das immer so zu gehen pflegt — dem dringenden Bedürfnisse entsprechend und wegen der infolge der Möglichkeit einer Heilung jetzt natürlich viel bedeutenderen Verantwortlichkeit des Arztes in diesen Fällen — auch der wissenschaftliche Ausbau der Lehre von den Hirngeschwülsten seit der Zeit der ersten Operationen ganz erhebliche Fortschritte gemacht. Ich will hier nur daran erinnern, wie viel mehr auf der einen Seite jetzt daran liegen musste, immer früher und immer sicherer die Allgemein- und die Lokaldiagnose einer Hirngeschwulst zu stellen, also die klinische Beobachtung der Initialsymptome immer mehr zu vertiefen; wie sich ausserdem ganz neue Fragen in den Vordergrund des Interesses stellten, in Angriff genommen und einer Lösung nähergeführt wurden — ich nenne nur die diagnostischen Bemühungen, die Art der Geschwulst, ihre Verhältnisse zum umgebenden Gehirn, ihre Grösse und ihren kortikalen oder subkortikalen Sitz schon in vivo zu erkennen. Auf der anderen Seite lehrten die ausgeführten Operationen selbst wieder immer neue Erfahrungstatsachen, oder erweiterten und vertieften die alten. Sie waren direkte Stichproben für die Schärfe unserer Lokaldiagnosen schon im frühen Stadium, stärkten unser Vertrauen zu diesen und gaben zugleich damit unseren Kenntnissen von der Hirnlokalisation erst eine feste Basis; sie zeigten uns die Wirkungen des Tumors auf das Gehirn, die wir sonst immer nur im Endstadium gesehen hatten, schon relativ früh und deshalb in reinerer und klarerer Form; und sie gaben auch Gelegenheit zu einer direkten elektrischen Exploration der Hirnrinde des Menschen, die die in physiologischen Laboratorien an Affen gefundenen Tatsachen auch für diesen bestätigten und erweiterten. Auch heute können wir noch sagen, dass wir mitten in dieser fortschreitenden Entwickelung der Lehre von den Hirngeschwülsten stehen, wenngleich die Fortschritte seit der ersten Auflage dieses Buches nach allen Richtungen hin offensichtliche und sehr wesentliche sind. Vor allem sind unsere Diagnosen in vieler Beziehung sicherer geworden; ganz besonders kommt das für die Geschwülste des Kleinhirnes und der hinteren Schädelgrube in Betracht; hier ist sogar die Seitendiagnose jetzt in so vielen Fällen mit Sicherheit zu stellen, wie wir es noch vor kurzem nicht zu hoffen wagen konnten. Auch die Tumoren des Stirn- und Scheitellappens müsste ich hierherrechnen; dann die Lehre von den Zystizerken des Gehirns und speziell der Ventrikelzystizerken. Hand in Hand mit diesen diagnostischen Fortschritten haben die Chirurgen immer neue Methoden ersonnen, auch an bisher scheinbar unzugängliche Regionen zu gelangen und auf der anderen Seite — z. B. durch fast gänzliches Aufgeben der Meisseloperationen, umsichtigste Fürsorge für die Verminderung des Blutverlustes aus der Kopfhaut und der Diploë, zweizeitige Operationen — die Gefahren des Eingriffes zu mildern. Denn das haben uns gerade die immer häufiger werdenden Operationen gezeigt, dass auch bei grösstem Geschick die chirurgische Behandlung eines Hirntumors ein sehr gefährlicher Eingriff bleibt, und dass diejenigen Recht behalten haben, die hier nicht zu optimistisch urteilten; aber auch zu einem übertriebenen Pessi-

mismus, der überhaupt diese Behandlungsmethoden ganz verwerfen möchte, ist kein Grund. Gesammelt sind die neuesten Erfahrungen in der II. Auflage von Oppenheims Buch (Wien 1902) und in den umfassenden Werken von Chipault und Duret (Paris 1903 und 1905); ferner in der neuesten Auflage von Bergmann's Hirnchirurgie (Berlin 1899).

Erstes Kapitel.

Pathologische Anatomie der Hirngeschwülste.

Zu den Geschwülsten des Gehirnes rechnen wir alle innerhalb des Schädels sich ausdehnenden, sei es von den knöchernen oder häutigen Hüllen des Zentralorgans, sei es vom Gehirn, seinen Nerven oder Gefässen selbst ausgehenden Neubildungen. Wir können dieselben ohne Zwang in drei Gruppen teilen, 1. die eigentlichen, echten Geschwülste, als deren Repräsentanten ich hier nur die Gliome und Sarkome erwähnen will: 2. die infektiösen Granulationsgeschwülste, und zwar in erster Reihe den Solitärtuberkel, in zweiter die umschriebene Gummigeschwulst. Hier ist zu bemerken, dass namentlich an bestimmten Teilen der Hirnrinde — spez. an den Zentralwindungen und an der Basis — nicht nur die eigentlichen Tuberkel- und Gummaknoten, sondern auch die mehr oder weniger umschriebenen gummösen oder tuberkulösen Meningoenzephalitiden die Symptome der Hirngeschwulst hervorrufen können. In 3. Reihe kommen die Parasiten s.s., der Echinococcus uni- und multilocularis und der Cysticercus cellulosae. Zwischen den infektiösen Granulationen und den Parasiten würde ihren Platz eine geschwulstartige Ausbildung der Aktinomykose-Wucherungen finden, die bisher zweimal beobachtet und von Bollinger als Aktinomykom bezeichnet ist.

An diese drei Gruppen reiht man aus praktischen Gründen noch drei Krankheitsformen an, die man in ihnen selbst nicht unterbringen kann, die aber alle drei Tumorsymptome hervorrufen können. 1. Das Aneurysma, speziell das der basalen Hirnarterien, 2. das umschriebene Hämatom der Dura mater, 3. gewisse Zysten, unbekannten, manchmal wohl traumatischen, manchmal kongenitalen Ursprungs, die Tumorsymptome hervorrufen, und bei denen die parasitäre Natur und die Entstehung aus echten Geschwülsten sicher ausgeschlossen ist, die aber nicht selten regionär zusammen mit echten Geschwülsten auftreten.

Die pathologisch-anatomische Besprechung der Hirntumoren hat einzugehen 1. auf den Bau und die Wachstumsart der einzelnen Geschwulstformen, 2. auf die Einwirkung derselben auf ihre nächste Nachbarschaft sowie auf den gesamten Inhalt des Schädels und vielleicht auch noch des Wirbelkanales. Die letzteren Dinge werden teils gleich bei der Besprechung der einzelnen Tumorformen, teils in einem besonderen Kapitel besprochen werden. Was die histologische Beschreibung der einzelnen Tumorformen anbetrifft, so erübrigt es sich natürlich hier bei den Geschwülsten, die von demselben Bau in allen Organen des Körpers vorkommen — ich nenne z. B. die Sarkome, die Tuberkel, die Lipome und viele andere — allzu genau zu sein; genaue histologische Details werden nur nötig sein für einzelne für das Zentralnervensystem gewissermassen

spezifische Geschwulstarten, vor allem die Gliome, dann die Cholesteatome und gewisse Psammome. Doch will ich die Besprechung nicht nach diesen Gesichtspunkten einteilen, sondern zunächst die eigentlichen Geschwülste, dann die infektiösen Granulome anführen, und zwar ungefähr in der Reihenfolge nach der Häufigkeit ihres Vorkommens.

Die häufigsten im Gehirn vorkommenden Neubildungen sind die Sarkome und Gliome. Diese Angabe stimmt, auch wenn man die recht häufigen Tuberkel mit in Betracht zieht; denn diese sind zwar im Kindesalter die bei weitem am häufigsten vorkommenden Geschwulstarten, aber da sie im späteren Leben recht selten sind, so stehen sie, wenn man alle Lebensalter zusammenrechnet, doch hinter den Gliomen und Sarkomen erheblich zurück. Alle übrigen Geschwulstarten muss man den erwähnten drei Arten gegenüber geradezu als Seltenheit bezeichnen. Ich selbst beobachtete unter 63 zur Autopsie resp. zur Operation mit Entfernung des Tumors gekommenen Hirntumoren 40 vom Charakter der Gliome oder Sarkome — das sind ungefähr 63%; Tuberkel sah ich 10 mal, das sind ca. 16%; ausserdem 4 Gummata, 3 Zystizerken im 4. Ventrikel, 2 Karzinome der hinteren Schädelgrube, 1 Cholesteatom der mittleren Schädelgrube; ein Angiom der Rinde, ein umschriebenes Hämatom der Dura mit Tumorsymptomen und eine zystische Erweiterung des Hinterhorns des l. Seitenventrikels. In Allen Starr's Zusammenstellung von 600 Fällen des Hirntumors finden sich 150 Sarkome und Gliosarkome und 91 Gliome — zusammen bilden diese Formen nicht ganz die Hälfte der Gesamtsumme. Dabei ist aber zu bedenken, dass es sich in der Hälfte der Fälle von Allen Starr um Kinder handelt, bei denen über 150 mal Tuberkel beobachtet wurden. Sowohl bei Allen Starr wie bei mir überwiegen die Sarkome beträchtlich die Gliome — bei Allen Starr etwa um ein Drittel, bei mir um die Hälfte, 27:13; doch will ich von mir zugestehen, dass hier die Differentialdiagnose nicht immer mit absoluter Genauigkeit gestellt ist, und dass zu den Sarkomen jedenfalls viele Fälle gezählt sind, die man heute den Endotheliomen zurechnen würde.

Wenden wir uns zunächst den Gliomen zu. Schon Virchow hatte scharf erkannt, dass die Gliome eine für das Zentralnervensystem — Gehirn und Rückenmark — spezifische Geschwulstform seien und dass sie ihren Ursprung in der Neuroglia nähmen. Später hat man diese Spezifizität der Gliome vielfach nicht genügend beachtet und namentlich die Unterscheidung zwischen Gliomen und Sarkomen nicht immer mit der nötigen Bestimmtheit gemacht. Dazu trug einerseits wohl bei, dass man bis vor nicht allzu langer Zeit an den bindegewebigen Charakter der Neuroglia glaubte, und dass bei dieser Voraussetzung ein genetischer Unterschied wenigstens zwischen den Gliomen und Sarkomen nicht bestand, da ja die Sarkome ebenfalls vom mittleren Keimblatte, dem Bildungsorte des Bindegewebes, ausgehen. Andererseits war und ist eine genaue Differentialdiagnose zwischen Gliomen und Sarkomen oft schwierig, ein Umstand, der besonders dadurch charakterisiert wird, dass wir in der Literatur mit merkwürdiger Häufigkeit die Diagnose Gliosarkom verzeichnet finden, wobei es sich, wie wir sehen werden, meistens um eine Verlegenheitsdiagnose bei schwieriger Unterscheidung oder mangelhafter Untersuchung handelt, da wirkliche Gliosarkome jedenfalls sehr selten sind. Gowers steht z. B. in seinem Lehrbuch noch ganz auf dem

Standpunkt der nahen histogenetischen Verwandschaft zwischen Gliomen und Sarkomen; echte sternförmige Gliazellen sind nach ihm in den Gliomen sehr selten; diese Zellen seien vielmehr in ihrer Form ebenso variabel wie die Sarkomzellen, nur vielleicht meist nicht ganz so gross wie diese; auch überwiege bei den Gliomen das filzartige Zwischengewebe, wodurch ihre Konsistenz eine festere werde als die der meisten Sarkome. Das wichtigste Unterscheidungszeichen zwischen Gliomen und Sarkomen sei aber jedenfalls ihr verschiedenes Verhalten gegenüber dem sie umgebenden Hirngewebe — darauf wird später noch einzugehen sein. Diesen etwas unbestimmten Anschauungen ist nun auf Grund eingehender Untersuchungen mit der neuesten Technik vor allem Ströbe entgegengetreten; er steht für eine strenge histologische Trennung der Sarkome und Gliome ein und hält eine solche auch in fast allen Fällen bei genauer Untersuchung für möglich. Die Gliome entstehen nach ihm, wie ja schon Virchow annahm, aus den Zellen der Neuroglia oder aus deren Mutterzellen, den Ependymzellen, und zwar durch Kernteilung; Ströbe hat sogar in verschiedenen Gliomen Höhlen aufgefunden, die mit flimmerndem Zylinderepithel bekleidet waren und die er als Abschnürungen des Neuralrohres, beziehungsweise der Ventrikel auffasst. Da aber die Ependymzellen ektodermalen Ursprungs sind, so müsse man schon vom entwickelungsgeschichtlichen Standpunkt eine scharfe Trennung zwischen ihnen und den Sarkomen machen, deren Ursprungsort das Mesoblast und spez. das Bindegewebe ist. Die Bezeichnung Gliosarkome solle man streng reservieren für die wirklichen Kombinationen von Sarkomen und Gliomen, die auch nach Ströbe vorkommen, aber sehr selten sind; die sarkomatösen Anteile gingen dann von den Blutgefässwandungen aus. Die meisten Autoren haben wohl diese strengen Unterschiede zwischen Sarkomen und Gliomen anerkannt, wenn auch nicht alle. So nimmt z. B. Hansemann an, dass unter Umständen aus der Glia auch sarkomatöse Neubildungen hervorgehen können, und verschiedene andere halten jedenfalls die histologische Unterschiedsdiagnose zwischen beiden Geschwulstarten häufiger für schwierig als Ströbe, der die Möglichkeit des Vorkommens solcher histologisch nicht sicher bestimmbaren Formen übrigens auch nicht bestreitet.

Da das Gliom, wie aus den vorstehenden histogenetischen Erörterungen hervorgeht, eine für das Zentralnervensystem spezifische Geschwulst ist, so muss es hier auch primär entstehen. Es wird zwar von einzelnen, sehr seltenen Fällen berichtet, bei denen das Gliom der Retina Metastasen im Gehirn und sogar Rückenmark (Schlesinger) gemacht haben soll, aber nach Ströbe und Ziegler ist es noch fraglich, ob das sogenannte Gliom der Retina ein echtes Gliom und nicht vielmehr ein Sarkom ist. Im Zentralnervensystem ist das Gliom meistens solitär; es kommt zwar vor, dass in der Nähe eines grossen Geschwulstknotens sich ein oder mehrere kleinere finden, die vom grossen ganz getrennt sind, aber wahrscheinlich handelt es sich hier um regionäre Metastasen. In weitere Entfernung macht das Gliom des Gehirnes Metastasen selbst im Zentralnervensysteme nicht. (In einem Falle von Möller soll ein Gliosarkom des Rückenmarkes Metastasen in Lunge, Leber und Nebennieren gemacht haben. Erstens handelt es sich hier wohl um ein Sarkom, zweitens war nicht mit Sicherheit die Rückenmarksgeschwulst die primäre.) Nicht selten sind wenigstens die Gliome des Hirnstammes verbunden mit der das

Krankheitsbild der Syringomyelie hervorrufenden Gliomatose des Rückenmarkes, in der Weise, dass der Krankheitsherd sich kontinuierlich vom Marke in den Hirnstamm erstreckt. Die Grösse der Gliome ist eine sehr verschiedene; die kleinsten wohl schon hierher zu rechnenden Ependymwucherungen sind nur stecknadelknopfgross; dann schwankt die Grösse von der einer Erbse, einer Wallnuss, bis zur Hühnerei-, Apfel- und Faustgrösse. Was das Gehirn anbetrifft, so kann man unterscheiden die von der Rinde, vom Ventrikelependym und von den dazwischen liegenden Hirnpartien ausgehenden Gliome — letztere nennt Ströbe intermediäre; er glaubt aber nach seinen Befunden von Flimmerepithel tragenden Höhlen in diesen, dass sie doch abnorme Ausstrahlungen des primären Medullarrohres seien. Die von der Rinde ausgehenden Gliome sind nach Ströbe die häufigsten, dann folgen nach ihm die direkt vom Ventrikelependym ausgehenden, die meist nur kleine warzige Wucherungen darstellen, aber in einem von Pfeifer beschriebenen Falle in beiden Seitenventrikeln und in der umgebenden Hirnsubstanz eine enorme Ausdehnung erreicht hatten; am seltensten seien die intermediären Gliome. Etwas anders lautet das Ergebnis einer Zusammenstellung von 54 Fällen von Hirngliomen, die Allen Starr mitteilt; auch hier kommt der Sitz in der Hirnrinde in erster Linie, in zweiter Linie aber der im Zentrum semiovale. Dass der Ursprungsort der Gliome verhältnismässig häufig auch die Basalganglien sind, stimmt ja damit, dass es sich hier um der Rinde gleichstehende Hirnteile handelt. Neben dem Grosshirn, das wohl deshalb besonders bevorzugt ist, weil es ja überhaupt den weitaus grössten Teil des Zentralnervensystems bildet, kommt das Gliom recht häufig auch im Hirnstamm und vor allem im Pons vor und dann noch im Kleinhirn. Die Ponsgliome finden sich am häufigsten schon im Kindesalter und reichen mit ihrer ersten Entwickelung wohl bis in die früheste Lebensperiode zurück. Von meinen 13 zur Autopsie gekommenen Fällen von Gliom sassen 9 am Grosshirn, 3 am Stirnhirn, 3 am Okzipitalhirn, je eines im Schläfen-Parietalhirn und im Balken, 2 im Pons, eins im 4. Ventrikel, eins am Chiasma.

Die Form der Gliome ist je nach ihrem Sitze eine verschiedene. Bei den intermediären Gliomen des Zentrum semiovale handelt es sich entweder um mehr kugelige, also konzentrisch sich ausbreitende Geschwülste oder um solche von ganz unregelmässiger Form, in der Weise, dass die an einer bestimmten Stelle besonders ausgedehnte und kompakte Geschwulst nach einer oder nach den verschiedensten Richtungen ganz unregelmässige Ausläufer entsendet. Bei den Gliomen der Rinde und denen des Hirnstammes stehen Wachstum und Form in sehr engen Beziehungen zu der Form der von ihnen ergriffenen Hirnteile. Die Gliome der Hirnrinde können z. B. in Form und auch in Farbe den Hirnwindungen so sehr gleichen, dass es selbst auf dem Sektionstische, ganz besonders aber bei etwaigen Operationen sehr schwierig ist, die erkrankten von den gesunden Partien zu unterscheiden; manchmal macht das Gliom der Rinde durch eine sehr ausgeprägte Furchung den Eindruck, als wenn es sich um eine Rindenpartie mit reicher sekundärer Windungs- und Sulkusbildung handelte, in anderen Fällen hat man mehr den Eindruck, als handele es sich um eine Hypertrophie einer einzelnen Windung. Ganz besonders oft führt zu einer scheinbaren, allerdings meist nicht ganz symmetrischen Hypertrophie der betroffenen Hirnteile das den Hirnstamm befallende Gliom; vor allem häufig finden sich solche gliomatöse Vergrösserungen des Pons; dann auch

der Vierhügel, eines Thalamus opticus etc. So habe ich z. B. ein Pons-gliom beobachtet, — es handelte sich um ein Kind — bei dem dieser Hirnteil um das doppelte vergrössert und auch die betreffende Partie der hinteren Schädelgrube entsprechend ausgedehnt war. Ja, es kann im Grosshirn sogar vorkommen, dass ganze grosse Hirnteile durch eine diffuse Gliomatose vergrössert werden, eine so diffuse, dass bei makroskopischer Betrachtung die neoplastische Natur des Leidens gar nicht erkannt werden kann, sondern dass dazu eine mikroskopische Untersuchung nötig ist. Das habe ich z. B. einmal im l. Stirnhirn beobachtet in einem Falle, bei dem klinisch die Diagnose eines Stirnhirntumors mit der Sicherheit gestellt werden konnte, dass eine natürlich vergebliche Operation vorgenommen wurde. Gowers macht die gewiss richtige Bemerkung, dass es sich in vielen als Hypertrophien einzelner Hirnteile beschriebenen Fällen um eine solche gliomatöse Wucherung gehandelt habe. Man sieht aus diesen Erörterungen, dass den Charakter einer Neubildung, die einigermassen umschriebene Form, eigentlich nur die intermediären Gliome haben; man hat deshalb vorgeschlagen, bei den sehr diffusen Rinden- und Hirnstammgliomen nicht von einem Gliom, sondern von Gliomatose zu sprechen; dabei ist aber zu berücksichtigen, dass auch, wie wir sahen, diese Gliomatosebildungen klinisch ganz die Symptome eines sogar lokalisierbaren Hirntumors hervorrufen können.

Die Konsistenz eines Gliomes kann eine recht verschiedenartige sein — man kann harte und weiche unterscheiden; histologisch überwiegt bei den harten Gliomen die Faserbildung, während bei den weichen die Zellenbildung das gewöhnliche Mass übersteigt. Niemals aber, abgesehen von besonderen Degenerationsformen, wird das Gliom so weich, wie die manchmal direkt zerfliessenden Sarkome. Auf dem Durchschnitt hat das Gliom eine dem Hirnmark ähnliche oder mehr graurötliche Farbe; bei starker Vaskularisation kann diese Farbe eine dunkelrote werden; man spricht dann von Angiogliomen. Sehr verschiedenartig kann sich die Farbe des Durchschnittes bei den verschiedenen Degenerationsarten zeigen, denen das Gliom ausgesetzt ist; davon später mehr. Ein sehr wichtiges, schon makroskopisch hervortretendes Charakteristikum des Gliomes gegenüber dem Sarkom des Gehirnes bildet sein Verhalten gegen die umgebende Hirnsubstanz. Während beim Sarkom, wie wir noch genauer sehen werden, die Grenzen der Geschwulst gegenüber der anliegenden Hirnsubstanz fast immer ganz scharf sind — oft sind die benachbarten Hirnteile erweicht, so dass es gelingt, die Geschwulst stumpf, beinahe rein, aus ihrem Hirnlager herauszuheben —, kann man am Querschnitte des von einem Gliome durchsetzten Hirnteiles fast niemals eine scharfe Grenze zwischen Geschwulst und Hirnsubstanz finden, ganz allmählich und unmerklich geht die graurötliche Farbe des Tumors in die weisse des Markes oder in die graue der Rinde über; man kann zunächst makroskopisch nicht sagen, wo das eine aufhört und das andere anfängt, so dass also eine makroskopische Trennung von Tumor und Hirnsubstanz mit dem Messer ganz unmöglich ist. Das Gliom ist eben mit der umgebenden Hirnsubstanz untrennbar verwachsen, direkt mit ihm verfilzt; wodurch das zustande kommt, wird genauer erst die histologische Beschreibung zeigen. Allerdings gibt es auch hier seltene Ausnahmen; Ströbe fand an der Grenze von Gliomen manchmal einzelne Knoten — er fasst sie als regionäre Metastasen auf —, die in der Art der Sarkome

scharf von der umgebenden Hirnsubstanz abgegrenzt waren; sie unterscheiden sich auch histologisch durch eine reichlichere Zellenbildung von eigentümlicher Form von den infiltrierenden Teilen der Geschwulst in demselben Falle (Fig. 1), und ich selber habe ein sehr grosses Gliom

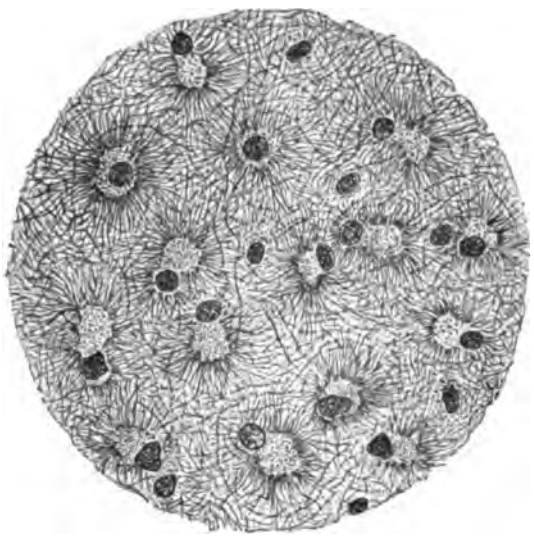

Figur 1.
Aus einem Gliomknoten mit scharfer Abgrenzung gegen das Hirngewebe. Sternförmige Zellen mit exzentrisch gelagertem Kerne. Nach Ströbe.

beobachtet, das vom Ependym des Bodens des 4. Ventrikels ausging, aber nicht in den Hirnstamm eindrang, sondern nur im Ventrikel sich entwickelte und von den Wänden desselben überall leicht abzulösen war

Figur 2.
Vom Ependym ausgegangenes Gliom im 4. Ventrikel. Kompression der Medulla oblongata (mit teilweiser Degeneration) und des Kleinhirnes. Von einem Kinde. Natürliche Grösse. Eigene Beobachtung. Präparat von Ströbe.

(Fig. 2). Aber trotz dieser seltenen Ausnahmen muss man Gowers doch Recht geben, der das beschriebene Verhalten der Gliome, vor allem gegenüber den Sarkomen für so charakteristisch hält, dass er sich bei Zweifeln in der Differentialdiagnose schon makroskopisch bei diffusem

Uebergang der Geschwulst in das Hirngewebe für Gliom, bei scharfen Grenzen zwischen beiden für Sarkom entscheiden will.

Auch das Verhalten der in der Rinde oder im Mark entstehenden Gliome gegen die Pia ist für diese Geschwulstform charakteristisch. Während die Sarkome die weiche Hirnhaut häufig nicht schonen, kommt ein Durchbruch des Gliomes durch dieselbe kaum vor — das Gliom macht an der Pia Halt. Seltene Ausnahmen kommen allerdings vielleicht auch hier vor; wenigstens hat Pels-Leusden einen Durchbruch eines zentralen Gliomes des Rückenmarkes durch die Pia beobachtet und will auch einen meiner Fälle so deuten.

Histologisch besteht das Gewebe der echten Gliome aus den gewucherten Gliazellen und den von diesen ausgehenden mehr oder weniger reichlichen Gliafasern. Die Gliazelle (Ströbe) besteht aus einem, seltener aus zwei oder noch mehr runden oder ovalen Kernen, die von einem meist nur schmalen, mitunter kaum sichtbaren Protoplasmaleibe umgeben sind.

Figur 3.
Aus einem Ponsgliom. Nach Ströbe.

Von diesem Protoplasmaleibe gehen dann meist in sternförmiger, also allseitig gleichmässiger Weise, manchmal aber auch nur von einzelnen Polen, die Gliafasern ab, die sich mehr oder weniger weit, oft auf sehr lange Strecken, und auf der ganzen Länge in gleichmässiger Dicke, manchmal sich verästelnd in die Peripherie erstrecken und hier mit den gleichen Ausläufern benachbarter oder auch weit entfernter Zellen zu einem dichten und festen Netzwerke sich verflechten, das um so dichter und fester ist, je mehr die Zellen gegenüber den Fasern zurücktreten (Fig. 3). Eigentliche Anastomosierung der Fasern findet nicht statt. Das Charakteristikum dieser Gliomformen gegenüber den Sarkomen ist nach Ströbe gerade die Vielstrahligkeit, resp. Sternförmigkeit der Zellen; ausserdem nimmt er mit aller Bestimmtheit an, dass alle Fasern eines G

direktem Zusammenhange mit den Zellkörpern ständen; darin bestände dann ein Gegensatz zur normalen Glia, in der nach den Untersuchungen von Weigert sich ja auch zahlreiche vom Zellenleibe losgelöste Gliafasern nachweisen lassen. Die meisten Autoren haben auch diesen stetigen Zusammenhang zwischen Faser und Zellen bei den Gliomen anerkannt; einzelne aber, so Ziegler, Labbé, Henneberg und Pels-Leusden wollen auch hier isolierte, mit dem Protoplasma der Gliomzellen nicht in Zusammenhang stehende Nervenfasern gefunden haben.

Wenn die Gliomzellen auch meist den Typus der Gliazellen haben, so sind sie in der Form und Grösse doch nicht so gleichmässig wie diese. Kern- und Protoplasmaleibform kann sehr verschiedenartig sein; erstere nach Ströbe langspindlig, eingekerbt, gelappt; der Protoplasmaleib zwar meist sehr klein, aber öfters auch gewaltig anschwellend, so dass, wenn solche grossen Zellen auch noch mehrkernig sind, riesenzellenartige Gebilde hervortreten. In einem von Ströbe untersuchten Falle von Ponsgliom meiner Beobachtung fanden sich in den Kernen sporozoënähnliche Gebilde. Die oben erwähnten, am Rande von Gliomen von Ströbe nachgewiesenen, von der Umgebung sehr scharf sich abgrenzenden Knoten zeigten sehr reichliche Bildung von in der Form eigentümlichen Zellen; der Kern sass immer an einem Pole in einer Art Hals; die sternförmig ausstrahlenden Fasern waren sehr fein und sehr gleichmässig (Fig. 1). Namentlich wenn

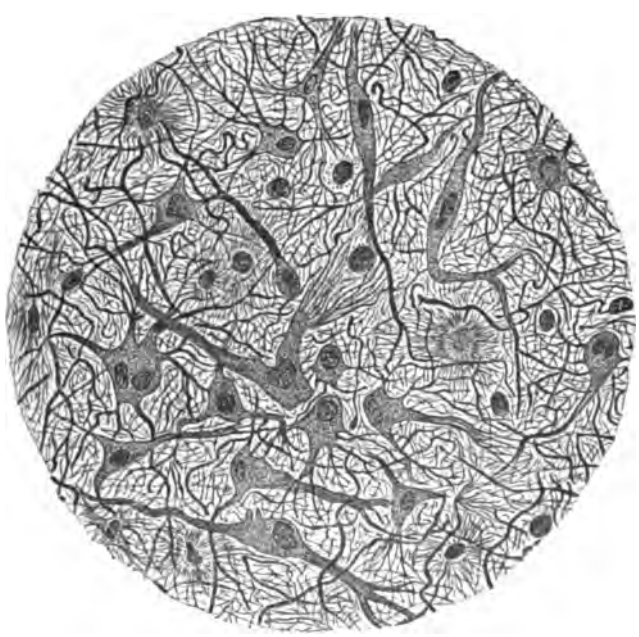

Figur 4.
Gliom mit ganglienzellenähnlichen Zellformen. Nach Ströbe.

die Zellbildung gegenüber der Faserbildung eine sehr reichliche wird, sind Gliome und Sarkome schwer zu unterscheiden. Nicht so selten finden sich auch in den Gliomen grosse Zellformen, die den Ganglienzellen sehr ähnlich sehen (Fig. 4); nach Ströbe handelt es sich hier aber nur um

Aehnlichkeiten; wir werden weiter unten noch besprechen, ob wirklich Wucherungen echter Ganglienzellen — also echte Gangliome — vorkommen, resp. sicher beobachtet sind. Alles in allem können wir histologisch nach Ströbe unterscheiden: zellreiche faserarme und faserreiche zellarme Gliome; dann kleinzellige, grosszellige und Riesenzellengliome, wozu dann noch die oben erwähnten Gliome mit ganglienähnlichen Zellen kommen (Glioma gangliocellulare); schliesslich Gliome mit mehr runden, echt sternförmigen und mit mehr länglichen Zellen (Stern- und Spindelzellengliome). Die sternförmige Ausstrahlung der Fasern ist aber allen diesen Zellen gemeinsam. Erwähnt habe ich oben schon den von Ströbe gemachten Befund von mit Flimmerzylinderepithel ausgekleideten Zysten mitten in den Gliomen und den Hinweis dieses Befundes auf die Entstehung dieser Geschwülste aus abgetrennten Seitensprossen des primären Neuralrohrs, resp. des Ependyms der Seitenventrikel.

Die histologische Untersuchung gibt uns auch klare Auskunft darüber, warum es beim Gliom in den meisten Fällen unmöglich ist, auch nur im groben die Grenze anzugeben, wo die Geschwulst aufhört und das normale Nervengewebe anfängt. Untersucht man auf feinen Schnitten die Gegend der ungefähren Grenze, so sieht man, wie die gewucherten Gliazellen ganz allmählich, Zelle für Zelle, in das Hirngewebe eindringen, die Fasern desselben auseinanderdrängen und sich eng mit ihm verfilzen. So kann man selbst mit dem Mikroskope keine scharfen Grenzen auffinden, ganz allmählich werden nach dem gesunden Hirnteile hin die Gliomzellen zwischen dem Hirngewebe spärlicher — die eigentlich nervösen Gebilde rücken wieder mehr aneinander, bis schliesslich das normale Gefüge wieder erreicht ist. Man nennt infolge dieses Wachstums das Gliom eine das Hirngewebe infiltrierende Geschwulst; während andere Tumoren, z. B. das Sarkom, eine mehr komprimierende oder auch erweichende Wirkung auf die Umgebung ausüben; wieder andere, wie die selteneren Karzinome, eine direkt zerstörende. Ich will nur erwähnen, dass man sich übrigens nicht vorzustellen braucht, dass diese Infiltration durch ein direkt expansives Wachstum von der Peripherie der kompakten Geschwulst her erfolgt; viel wahrscheinlicher ist, dass durch die geschwulsterzeugende Noxe in der Umgebung der schon geschwulstartigen Teile immer neue Gliazellen zur Wucherung und zum Uebergang in Gliomzellen veranlasst werden. Nach Lenhossek kommen hier vielleicht auch „agenetische," zeitlebens (unter normalen Umständen) auf dem ursprünglichen unentwickelten Zustande verharrende Gliazellen in Betracht, die dann unter dem Einflusse der geschwulsterregenden Ursache zu Gliomzellen werden. Dass aber auch ein direkt expansives Wachstum nicht unmöglich ist, beweist Ströbes Befund von Mitosen in den Gliazellen am Rande einzelner Geschwülste, namentlich in den erwähnten scharf abgegrenzten Knoten.

Die beschriebene Art des Wachstums der Gliome erklärt uns auch noch zwei weitere Umstände, die für Form und Bau der Gliome, teilweise auch für die durch sie hervorgerufenen Schädigungen charakteristisch sind. Eins ist schon erwähnt, der Umstand, dass die vom Gliom ergriffenen Hirnteile häufig in ihrer Form kaum verändert sind, höchstens hypertrophiert erscheinen. Zweitens werden bei dem langsamen Eindringen der Gliomwucherung zwischen die Elemente des Hirngewebes diese nur auseinandergedrängt und lange Zeit hindurch vielleicht nur komprimiert, nicht zerstört, sodass man mitten in einem Gliom reichliche Ganglienzellen, und

z. B. mittels Weigertscher Hämatoxilinfärbung auch Nervenfasern nachweisen kann, ein Befund, der übrigens zur Differentialdiagnose gegenüber dem Sarkom absolut ausschlaggebend ist, da hier nervöse Gebilde mitten in der eigentlichen Geschwulst nicht vorkommen.[1]) Dieser Umstand kann es erklären, dass nicht so selten bei den Gliomen die Ausfallsymptome von seiten der ergriffenen Partien des Gehirns sehr gering sind und in keinem rechten Verhältnis zu der Grösse der Geschwülste stehen, so dass sie sogar bei nicht kleinen Gliomen gleich Null sein können. Da das nicht nur bei Gliomen mit nachweisbaren, markhaltigen Nervenfasern beobachtet ist, sondern auch bei solchen ohne dieselben, so nimmt Jolly an, dass im letzteren Falle die Nervenfasern im Gliom nur ihr Mark verloren und sich so dem Nachweis entzogen hätten, aber funktionsfähig geblieben wären. Ja manche Autoren glauben sogar, dass es im Gliom zur Neubildung funktionsfähiger Nervenfasern kommen könnte; wenn das zuträfe, könnte man sich daraus die beim Gliom nicht seltenen Nachlässe in den Funktionsstörungen erklären. Doch haben gerade die neuesten Untersuchungen von Ströbe und Jolly eine solche Neubildung echter Nervenfasern als ziemlich ausgeschlossen erscheinen lassen. Erwähnen will ich noch, wie das Verhalten des Gliomes zum Hirngewebe auch ohne weiteres erklärt, dass man durch operative Exstirpation einer solchen Geschwulst die Ausfallsymptome von seiten des Gehirns sehr verschlimmern und vermehren kann.

Es erübrigt noch die einzelnen Formen der Degeneration der Gliome zu betrachten, denen diese Geschwülste in hohem Masse unterliegen. Die wichtigste und für das Gliom geradezu charakteristische Degenerations-

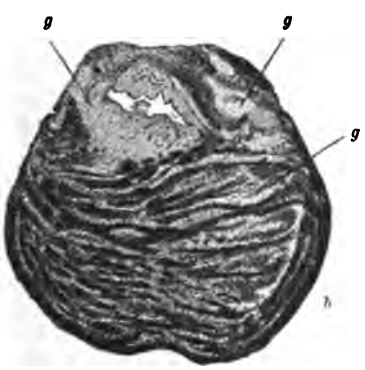

Figur 5a.
Glioma pontis von einem Kinde. Schnitt am hinteren Rande der Vierhügel. *g* Gliomgewebe. *b* Eigentlicher Brückenteil. Natürliche Grösse. Eigene Beobachtung. Präparat von Ströbe.

Figur 5b.
Vergrösserte Darstellung der Höhle und des Gliomgewebes von 5a. Lupe I—IV.

form ist die zystische Entartung: Zystogliome. Wir kennen dieselbe ja lange bei den zentralen Gliomen des Rückenmarks, wo wir diese Befunde als Syringomyelie bezeichnen. In den Gehirngliomen finden sich entweder einzelne oder mehrere benachbarte kleinere Höhlen (s. Fig. 5a und b), die sich von den oben erwähnten von Ströbe nachgewiesenen präexistieren-

[1]) Sehr ausnahmsweise wohl mal am Rande der Geschwulst (Ströbe).

den Höhlen, die vom Neuralrohr stammen, dadurch unterscheiden, dass sie keine Epithelauskleidung tragen, oder die ganze Geschwulst ist in eine grosse Höhle verwandelt. Im letzteren Falle kann sich der Geschwulstcharakter des Befundes sehr verwischen; man glaubt eine einfache Zyste anderweitiger Genese vor sich zu haben und nur eine genaue Untersuchung der Zystenwand lässt einen vielleicht ganz schmalen Saum des charakteristischen Gliomgewebes erkennen. Uebrigens lässt auch der Inhalt der Zyste doch meist recht auffällige Unterschiede gegenüber dem in älteren apoplektiformen Zysten erkennen; er ist selten so klar, hellgelb gefärbt wie der letztere; er enthält Gewebspartikel, zelligen Detritus, Blutpigment und kann braun bis tiefschwarz gefärbt sein. Die Erweichung der Gliome kommt nach Ströbe besonders durch Oedem zustande; vielleicht kommt aber doch auch Verfettung oder Kolloidbildung in Betracht; eine myxomatöse Entartung, die früher beschrieben wurde, hat Ströbe nicht gefunden; ebenso erkennt er auch Psammogliome nicht an.

Die zweite sehr häufige Entartungsform der Gliome ist das blutige, hämorrhagische Gliom. Diese Geschwülste enthalten, wie erwähnt, oft sehr reichliche Blutgefässe, sodass man von Angiogliomen sprechen kann. Da diese Gefässe sehr dünnwandig sind und leicht zerreissen, bilden einzelne kleinere Blutungen in Gliomen fast die Regel. Zu grösseren Blutungen kann es namentlich unter dem Einfluss leichter Traumen oder auch nur von Kongestionen zum Kopfe kommen. Haben in solchen Fällen infolge der reichlichen Erhaltung nervöser Gebilde im Tumor Funktionsstörungen vorher gefehlt, oder waren sie sehr gering, so können die Erscheinungen einer organischen Hirnerkrankung apoplektiform eintreten und erst später allmählich oder in Schüben fortschreiten, wie das im allgemeinen für den Tumor von Anfang an die Regel ist. Sehr nahe liegt es, in diesen Fällen natürlich auch das eventuelle Trauma für den eigentlichen Erzeuger der Geschwulst anzusehen, obgleich es denselben nur manifest gemacht hat. Ja, wenn in einem so gelagerten Falle der Tod die Folge der Blutung ist, kann es auch bei genauer Untersuchung recht schwierig sein, zu erkennen, dass es sich nicht um eine einfache Hämorrhagie, sondern um eine Blutung in einem Tumor gehandelt hat; Gowers nimmt, nach neueren Untersuchungen allerdings nicht ganz mit Recht, an, dass alle beschriebenen Fälle von Hämorrhagie mit Stauungspapille durchbluteto Gliome gewesen seien. Kleinere Blutungen in Gliome können sich auch wieder verlieren, sodass nach sehr erheblicher plötzlicher Verschlimmerung der Symptome wieder erhebliche Besserungen hier vorkommen können; eine Verlaufsweise, die, wie erwähnt, für die Gliome einigermassen charakteristisch ist und die sich auch mehrmals wiederholen kann.

Dass durch die verschiedenen Degenerationsarten, namentlich bei kombinierten Vorkommen, das Querschnittsbild eines Gliomes sehr bunt werden kann, ist ja klar und braucht hier auf Einzelheiten nicht eingegangen zu werden. Alte Blutungen führen namentlich oft zu schiefrig pigmentierten Streifen in der Geschwulst.

Was die eigentliche Pathogenese der Hirngliome anbetrifft, so spricht eine grosse Anzahl von Umständen dafür, dass es sich hier, wenigstens sehr oft, um Prädispositionen schon in der Anlage handelt, dass also wenigstens der Keim zur Entwickelung von Gliomen kongenital vorhanden ist. Angeführt habe ich schon mehrmals die von Ströbe gefundenen epithelbekleideten Höhlen in der Mitte der Gliome, die dieser Autor aus

Sprossen des Neuralrohrs hervorgegangen ansieht; ganz ähnlich denkt sich ja vor allem Hoffmann die Entstehung mancher Syringomyelien. Dazu kommt, dass nicht selten Hirngliome sich mit anderen Entwicklungsstörungen zusammen finden, so mit Enkephalozelen und Spina bifida; ferner, wie wir sahen, auch mit Höhlenbildung im Rückenmarke. Sicher kongenitale Missbildungen bilden diejenigen bisher nur bei kleinen Kindern beobachteten Befunde, die auch Ströbe als Neuroglioma gangliocellulare bezeichnet, im Gegensatz zu seinem Glioma gangliocellulare, in denen er nur Ganglienzellen ähnliche Gliomzellen annimmt. Hier handelt es sich um lokale Anhäufungen wirklicher, manchmal abnorm grosser Ganglienzellen mit etwas verringertem Zwischengewebe (Glia- und Nervenfasern). Die betreffenden Stellen zeigen entweder Verdickungen einer einzelnen Windung, oder es entstehen vielfache kleine sehr harte höckrige Hervorragungen der Hirnrinde (Baumann, Hartdegen). Am wahrscheinlichsten ist es, dass es sich hier um keine eigentliche Geschwulstbildung, sondern um kongenitale Heterotopien handelt. Wenn auch die betreffenden hypertrophischen Stellen später sich vielleicht noch vergrössern können, so nehmen doch Ziegler und Ströbe auch in diesen Fällen keine eigentliche geschwulstartige Vermehrung der Ganglien und Nervenfasern an. Erwähnt habe ich schon, dass besonders Ströbe eine solche Neubildung der nervösen Elemente auch bei den einfachen Gliomen scharf bekämpft; sicher sind in vielen Fällen von Gliomen Nervenfasern und Ganglienzellen in den Schnitten reichlich nachgewiesen; aber das sind stehengebliebene Elemente aus der erkrankten Nervensubstanz; es finden sich alle Uebergänge von reichlich solche Elemente enthaltenden Gliomen bis zu den von ihnen ganz freien; es besteht kein Grund, die ersteren speziell als Neurogliome (Klebs) zu bezeichnen. Vieles, was in diesen Gliomen als Ganglienzellen von früheren Autoren angesehen wurde, sind ja ausserdem nach Ströbe ganglienzellenähnliche Gliazellen.

Bei der grossen wissenschaftlichen und praktischen Bedeutung der Hirngliome fasse ich die wichtigsten Resultate der bisherigen Auseinandersetzungen noch einmal kurz zusammen.

1. Das Gliom ist histologisch und histogenetisch scharf vom Sarkom zu trennen.
2. Das Gliom ist eine das Nervengewebe infiltrierende Geschwulst; eine scharfe Trennung zwischen Hirn- und Gliomgewebe ist, abgesehen von seltenen Ausnahmen, nicht möglich.
3. Das Gliom kann reichliche überlebende Nervenfasern und Ganglienzellen enthalten, die auch noch funktionsfähig sind; deshalb sind die Funktionsstörungen oft geringer, als man bei Ausdehnung und Sitz der Läsion erwarten sollte.
4. Grössere Blutungen im Gliome sind häufig. Mit dem sub 3 erwähnten erklärt das, dass bei diesen Geschwülsten schwere Hirnerscheinungen apoplektiform aus scheinbar voller Gesundheit eintreten können.

ad 1 ist noch zu bemerken, dass die Unterschiede zwischen dem Gliom und Sarkom noch deutlicher bei der Besprechung der Hirnsarkome hervortreten werden; ich werde hier überall auf die Differenzen Rücksicht nehmen. Die Bezeichnung Gliosarkom ist möglichst zu vermeiden; doch gibt es auch nach Ströbe echte Mischgeschwülste; hier finden sich

im Gliomgewebe Sarkomnester, die meist als perivaskuläre Sarkomzellenzylinder auftreten.

Von den Hirnsarkomen habe ich oben bemerkt, dass sie sowohl nach den Angaben von Allen Starr wie nach den meinigen noch häufiger sind — ich rechne auch hier natürlich alle den Inhalt der Schädelhöhle angreifenden Geschwülste dieser Art dazu —, als die Gliome. Ich habe aber hinzugefügt, dass dieser Unterschied zugunsten der Sarkome sich vielleicht vermindern dürfte, wenn wir beide schon histologisch genau zwischen sogenannten Endotheliomen und Sarkomen unterschieden hätten, ein Unterschied, den man erst in neuerer Zeit strenger nimmt. Während man die Sarkome des Gehirns von den eigentlich bindegewebigen Teilen ableitet, also im Gehirne selbst von den Blutgefässwänden, dann von den weichen Hirnhäuten und den Knochen, sollen die Endotheliome von den Endothelien der Blutgefässe[1]), der perivaskulären Räume, und den Endothelien der Lymphspalten in Dura, Arachnoidea und Pia, schliesslich auch der Schädelknochen ausgehen. Namentlich einen grossen Teil der von den Häuten ausgehenden Geschwülste, die man früher einfach zu den Sarkomen rechnete, bezeichnet man jetzt genauer als Endotheliome; nach den neuesten Autoren sollen auch die Sand- und Kalkbildungen hauptsächlich in den Endotheliomen sich finden, sodass man nicht mehr von Psammosarkomen, oder wie die Franzosen von Sarcome angiolithique sprechen dürfte, sondern von Psammoendotheliomen. Uebrigens muss doch auch heute noch hervorgehoben werden, dass die Unterscheidung zwischen Endotheliomen und Sarkomen eine sehr schwierige sein kann; häufig sind die verschiedenen Autoren sich im gleichen Falle über die betreffende Differentialdiagnose nicht einig; auch der Name Endothelsarkom findet sich nicht selten. Ganz besonders schwierig ist wohl die Unterscheidung zwischen Endotheliomen und Alveolarsarkomen. Da ausserdem spez. das Verhalten gegen die Hirnsubstanz bei den eigentlichen Sarkomen und den Endotheliomen ganz dasselbe ist und ihre klinische Bedeutung deshalb, besonders was die Frage einer etwaigen Operation anbetrifft, ebenfalls die gleiche ist, so wollen wir sie hier doch neben- und teilweise miteinander besprechen.

Von den eigentlichen Sarkomen kommen wohl alle Arten im Gehirn und in seinen Hüllen vor. Wir unterscheiden hier ja gross- und kleinzellige, auch riesenzellenhaltige Rundzellensarkome; gross- und kleinzellige Spindelzellensarkome mit ihrem Uebergang in Fibrosarkome, ferner die polymorphen Sarkome, dann die Alveolarsarkome, ferner die Melanosarkome, die Osteosarkome; bei reichlicher Blutgefässbildung die Angiosarkome, dann die Myxosarkome, die Zystosarkome und endlich die psammomatös entarteten Sarkome. Auf die drei letzten Formen werde ich genauer bei den Degenerationsformen der Sarkome eingehen. Im übrigen kann ich mich bei der histologischen Beschreibung der Sarkome des Gehirns kurz fassen, da es sich hier nicht um für das Nervensystem spezifische Geschwulstformen handelt. Die verschiedenen Formen der Rundzellensarkome bestehen in ihrer Hauptsache aus dicht nebeneinandergelagerten, mehr oder weniger grossen runden Zellen; das Zwischengewebe ist im ganzen

[1]) Diese Geschwülste hat man wohl auch Peritheliome oder Angiosarkome genannt. Die letztere Bezeichnung bleibt wohl besser für die echten Sarkome mit reichlichem Blutgefässnetz reserviert.

sehr spärlich. Die Zellen zeigen nur wenige und wenig weit in die Umgebung reichende Fortsätze. Die Gefässversorgung kann eine sehr reiche oder sehr geringfügige sein. In einzelnen Fällen sind diese Geschwülste aus polynuklearen Riesenzellen zusammengesetzt oder enthalten einzelne solche. Ganz ähnlich verhalten sich die gross- und kleinzelligen Spindelzellensarkome, ebenso auch die polymorphzelligen Sarkome. Nur sind die Spindelzellensarkome meistens viel härter als die Rundzellen- und polymorphen Sarkome; letztere können auf den Durchschnitt bis zum Zerfliessen weich sein; erstere sind meist fest und können, wenn das eigentliche Bindegewebe in ihnen sehr zunimmt, wenn es sich also um sogenannte Fibrosarkome handelt, sehr derb werden. Auf dem Durchschnitt haben die mehr weichen Rundzellensarkome im frischen Zustande eine graurötliche, bei reichlicher Blutversorgung auch direkt rötliche Farbe; die derben Spindelzellensarkome können auch einen speckig gelblichen oder weissen Ton auf dem Querschnitte zeigen. Diese echten Sarkome kommen vor allem in der Hirnsubstanz selber vor, wo sie von den bindegewebigen Teilen der Blutgefässe ausgehen, aber sie fehlen, auch wenn man auf die Endotheliome und Alveolarsarkome spez. Rücksicht nimmt, auch in den Häuten und in der knöchernen Schädelkapsel nicht.

Die Alveolarsarkome unterscheiden sich von den einfachen Sarkomen durch eine mächtigere Ausbildung des Zwischengewebes. Durch dieses, in dem auch die grösseren Blutgefässe verlaufen, werden die Sarkomzellen in einzelne Gruppen geteilt, und wenn diese Zellen dann noch einen mehr epithelialen Charakter annehmen, so kann die Unterscheidung vom Krebs eine sehr schwierige sein. Früher sind diese Geschwülste denn auch immer als Karzinome angesehen. Sie sitzen meist extrazerebral und sollen nach einer Zusammenstellung Weisswanges am häufigsten von der Diploë der Schädelknochen, seltener vom Periost oder der Dura mater ausgehen. Ihren Lieblingsitz haben sie im Schläfenbein und zwar in der Pyramide, von wo sie dann in die hintere und mittlere Schädelgrube durchbrechen und die umliegenden Hirnteile komprimieren. In Weisswanges Fall war der hühnereigrosse Tumor in die vordere und mittlere Schädelgrube durchgebrochen und hatte vor allem das Stirnhirn komprimiert. Natürlich ist auch ein Durchbruch durch die äussere Schädelplatte möglich. Speziell bei Sitz in der Dura ist das Zwischengewebe weniger ein neugebildetes, als dass die Zellnester in den präformierten Maschen der Dura darin liegen (Ziegler).

Osteosarkome, d. h. zum Teil aus Knochen bestehende Geschwülste, bei denen im Periost und zwischen den Knochenbälkchen die Sarkomnester sich entwickeln, können sowohl von den Knochen des Gesichtes, wie von denen des Hirnschädels ausgehen und nach innen hin wuchernd das Schädelinnere erreichen. Wernicke meint, dass auch ein Teil der sogenannten perforierenden Sarkome des Schädeldaches Osteosarkome seien. Die Osteosarkome des Schädelinnern stehen aber nicht immer in direkter Verbindung mit den Knochen, sondern sie können auch ganz entfernt von diesen mitten in der Hirnmasse liegen; so haben Jacobsohn und Jamane ein Osteosarkom des Kleinhirnwurmes beschrieben, das sich bis in den Wirbelkanal erstreckte.

Melanosarkome sind Sarkome, die im Innern der Zellen, im Zwischengewebe oder in den Wänden der Blutgefässe braunes bis schwarzes

Pigment enthalten (Chromatophorome). Sie entwickeln sich primär in pigmenthaltigen Stellen, z. B. im Auge und in den Naevi pigmentosi (Leberflecken) der Haut. Sie sind sehr bösartig und neigen sehr zu multiplen Metastasen. Am Gehirn kommen sie nur metastatisch vor; sie sind dann meist multipel und können sowohl in den weichen Häuten, wie in der Hirnsubstanz selber sitzen. Ihr Wachstum ist im Gegensatz zu den meisten Hirnsarkomen oft ein infiltrierendes und direkt zerstörendes; von den Gefässscheiden schieben sich die Zellen allmählich in die umgebende Hirnsubstanz vor.

Es erübrigt noch, einiger besonderer Formen und Lokalisationen des Hirnsarkomes zu gedenken. Als diffuse Sarkomatose der Hirnhäute hat man solche Fälle beschrieben, bei denen eine sarkomatöse Verdickung spez. der Pia und Arachnoidea sich über einen grossen Teil des Zentralnervensystems, meist zugleich über Rückenmark und Gehirn ausbreitete. Dabei ist charakteristisch, dass die Geschwulstmassen oft die Hirn- und Rückenmarksnerven umspinnen, ohne sie wesentlich zu schädigen, und dass im allgemeinen auch die Pia von diesen Geschwülsten nicht durchbrochen wird. Doch ist letzteres keine ausnahmslose Regel; in einem von mir beschriebenen Falle hatte ein solcher Durchbruch durch die Pia des Rückenmarkes an mehreren Stellen stattgefunden, und das Mark war an diesen Stellen in ein Sarkom umgewandelt. Solche Wucherungen kommen auch an der Innenfläche der Dura vor; Orth spricht hier von Pachymeningitis interna sarcomatosa; doch handelt es sich hier öfters wohl um Endotheliome. Auch multiple kleine Sarkome kommen an der Hirnbasis ein- und doppelseitig, extra- und intradural vor; sie sind die pathologisch-anatomische Grundlage mancher Fälle ein- und doppelseitiger progressiver Hirnnervenlähmungen; in anderen Fällen umscheiden sie nur die aus dem Schädel austretenden Hirnnerven, ohne sie funktionell zu schädigen. Es kann vorkommen, dass diese kleinen Geschwülste den Boden des Hirnschädels siebartig durchbohren. Manchmal handelt es sich hier auch um Geschwülste, die im Periost oder in der Diploë des Schädelknochens selbst entstehen.

Ein erhebliches praktisches Interesse haben schliesslich noch die die Schädelkapsel perforierenden Sarkome. Diese können im Schädelknochen selber entstehen[1]) und dann zugleich nach innen und nach aussen durchbrechen; oder sie sitzen zuerst innerhalb der Schädelkapsel, meist zwischen Dura und Knochen, manchmal sogar zuerst intradural, so dass sie erst die Dura, dann den Knochen durchbrechen. Bei intra- oder extraduralem Sitze können sie mit einer Art Stiel an der Dura anhaften und sich entweder zwischen Dura und Pia oder zwischen Dura und Knochen auf Kosten des Gehirns, in das sie eine Grube eindrücken, nach Art eines grossen, flachen Pilzhutes verbreiten — Fungus durae matris. In einem von mir beobachteten Falle, wo die Geschwulst sicher zuerst intradural gesessen hatte, lag eine grosse Geschwulstmasse in einer mit Pia ausgekleideten Grube in den l. Parietalwindungen; diese hing durch einen die Pia durchbohrenden Stiel mit einer kleinen extradural sitzenden Geschwulstmasse zusammen, und diese hatte den Knochen derart durch-

[1]) Im Periost des Schädels entstehen auch die seltenen sogenannten Chlorome: es handelt sich nach Ziegler um Sarkome mit schmutzig braungrüner Schnittfläche; der Farbstoff ist gebunden an kleine dem Fett nahestehende Kügelchen, die in den Zellen liegen.

bohrt, dass nur noch ein ganz dünner Anteil der äusseren Knochenplatte vorhanden war (Fig. 6). Natürlich kann umgekehrt auch eine zuerst

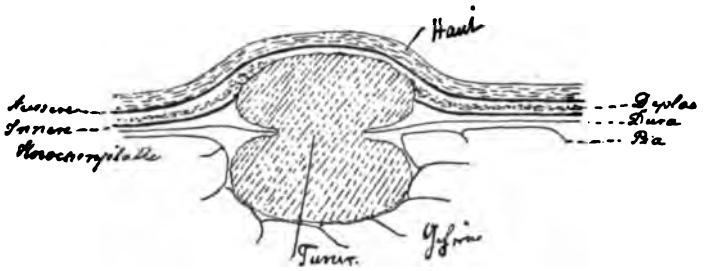

Figur 6.
Schematische Darstellung eines von der Innenfläche der Dura ausgegangenen Tumors der Dura, der die innere Knochenplatte und teilweise die Diploë durchbohrt hat. Der extradurale Teil ist zu gross gezeichnet. Eigene Beobachtung.

extradural sitzende Geschwulst die Dura von aussen nach innen durchbrechen.

Ich habe schon erwähnt, dass man heute gerade von den von den weichen Häuten und den Knochen ausgehenden Hirngeschwülsten annimmt, dass sie recht oft nicht echte Sarkome sind, sondern Endotheliome, dass ihre Zellen also aus Wucherungen der Endothelien der Blutgefässe, der adventitiellen Scheiden oder der Lymphspalten in den Hirnhäuten und Schädelknochen bestehen (s. Fig. 7). Dahin wird

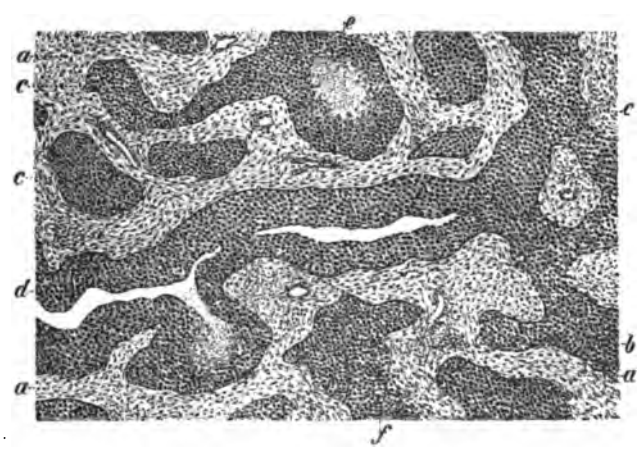

Figur 7.
Endothelioma durae matris. Nach Ziegler.
a Bindegewebsstroma *b* Kleinzelliger Herd. *c* Durch Wucherung von Lymphgefässendothelien entstandene Herde und Züge von Zellen. *d* endothelialer Zellstrang mit Lumen. *e* fettiger Degenerationsherd in einem endothelialen Zellzapfen. *f* Zellstrang, welcher auf der rechten Seite allmählich in das angrenzende Bindegewebe übergeht. In Müllerscher Flüssigkeit gehärtetes, mit Hämatoxylin gefärbtes, in Canadabalsam eingelegtes Präparat Vergr. 25.

dann auch wohl eine grosse Zahl der als Fungus durae matris beschriebenen Geschwülste gehören, sicher z. B. der oben erwähnte von mir beobachtete Fall. Mit dem feineren Bau der Endotheliome hat sich neuerdings besonders Birch-Hirschfeld[6] befasst. Er unterscheidet plexiforme Endotheliome, bei denen durch sehr reichliche Gefässneubildung eine geflechtartige Anordnung entsteht. Bei reichlicher Entwickelung der Bindegewebsbündel der Dura, zwischen denen die

Zellnester liegen, spricht er von faszikulären Endotheliomen. Sehr zellen- und gefässreiche Endotheliome schliesslich nennt er Endothelsarkome. Nach ihm gehen die pialen Endotheliome meist von den adventitiellen Gefässscheiden aus; diese Geschwülste nennt man auch Peritheliome.

Von den Formen der Endotheliome habe ich oben den Fungus durae matris schon bei den Sarkomen beschrieben. Auf der Pia treten auch flächenhafte Wucherungen des Endothelioms, ähnlich wie man sie als Sarkomatose der Häute beschrieben hat, auf. In der Hirnsubstanz selbst sind Endotheliome sehr selten. In einzelnen Fällen ist es beobachtet, dass eine sehr langsam wachsende, schliesslich zur riesenhaften Ausdehnung gelangende endotheliale Geschwulst das ganze Schädeldach einnahm, so dass dieselbe wie eine Art grosser und dicker Kappe dem Schädel resp. Gehirn aufsass. In einem solchen von Römer beschriebenen Falle sassen die Tumormassen teils zwischen Haut und Schädel, teils in der Diploë; die Innenfläche der Tabula interna und die Dura waren an den meisten Stellen intakt. In solchen Fällen können Hirnsymptome ganz fehlen; doch war gerade in dem Falle Römers der Tumor auch ins Stirnhirn eingedrungen.

Meine weiteren Ausführungen beziehen sich wieder auf die Sarkome und Endotheliome gemeinsam; der Einfachheit wegen werde ich meist die Bezeichnung Sarkom wählen. Die Sarkome kommen, wie wir schon sahen, intrazerebral und extrazerebral vor; im letzteren Falle nehmen sie ihren Ursprung von den Schädelknochen oder den weichen Hüllen des Gehirnes und dringen von da gegen die Hirnsubstanz vor; haben

Figur 8.
Fibrosarkom am Boden der rechten hinteren Schädelgrube mit Druck auf die Nervenwurzeln, Pons und Kleinhirn. Diese Hirnteile auch stark verschoben. Eigene Beobachtung.
1 Nervus glossopharyngeus, vagus und accessorius. *2* Nervus facialis und acusticus.
NB. Vielleicht hat es sich hier auch um ein Neurom im Kleinhirnbrückenwinkel gehandelt.

sie ihren Sitz in einer der Schädelgruben, so spricht man von basalen Sarkomen. In der Hirnmasse selber kommen sie wohl an jeder Stelle vor. Allen Starr fand von 86 von ihm aus der Literatur zusammengestellten Hirnsarkomen bei Erwachsenen 46 in der Rinde des Grosshirnes, 13 im Kleinhirne, einen in Zentrum semiovale, 8 in den

Basalganglien und in den Seitenventrikeln; 5mal fanden sich multiple Sarkome; die übrigen verteilten sich auf Vierhügel, Pons, den 4. Ventrikel und die Schädelgruben; in 34 Fällen von Sarkom bei Kindern war 10mal das Kleinhirn, 5mal der Pons befallen. Ich selbst habe unter 18 autoptisch untersuchten Fällen von intrazerebralen Sarkomen 5 mit Sitz im Kleinhirn gesehen, 13 sassen im Grosshirn; davon waren 2 multiple Sarkome, die beide Male beide Hemisphären und das vordere Ende des Balkens betrafen, 4 sassen in den Zentralwindungen, je einer im Schläfen-, Parietal- und Okzipitallappen; dagegen 4 im Stirnhirn; einer davon mit Durchbruch in den Seitenventrikel. Ferner sah ich 3 Fibrosarkome am Boden der hinteren Schädelgrube (Figur 8), ein Sarkom in der mittleren Schädelgrube und eines in der Zirbeldrüse; je eines über der Pia der Konvexität des linken Schläfen-, linken Parietal-, rechten Stirnlappens; und 1 über den linken Zentralwindungen und den angrenzenden Stirnhirnteilen (s. Fig. 9 u. 10). Im ganzen sind das 27 Fälle. Zieht man, wie das wohl nötig ist, bei

Figur 9.
Grosses im Arachnoidalgewebe entstandenes, mit der Innenfläche der Dura leicht verwachsenes Sarkom über den hinteren Teilen der mittleren und unteren Stirnwindung und den mittleren Teilen der vorderen Zentralwindung, die tief grubig eingedrückt sind; die hintere Zentralwindung nach hinten verschoben.
S Gyrus front. sup. *J* Gyrus frontalis inf. *M* Gyrus front. medius. *A* Gyrus centralis anterior.
P Gyrus centralis posterior. *Op* Operculum.

diesen Zusammenstellungen, wenn man daraus Schlüsse auf die Prädilektion gewisser Geschwulstformen für gewisse Gehirnteile machen will, die Grössenverhältnisse der einzelnen Hirnteile in Betracht, so ist es ja natürlich, dass die Sarkome, wie übrigens auch die Gliome, viel häufiger in dem an Masse überwiegenden Grosshirn, als im Kleinhirn und Hirnstamm sich finden; auch die bei mir wenigstens hervortretende Häufigkeit des Sitzes der Sarkome im Stirnhirn hat bei der Grösse dieses Hirnteiles beim Menschen nichts verwunderliches, und das Sarkom unterscheidet sich in dieser Beziehung auch nicht von anderen Hirntumoren. Andererseits kann man bei der Häufigkeit der Kleinhirnsarkome, vor allem in der Kindertabelle Allen Starrs, in geringerem Masse auch bei mir, wohl

schliessen, dass zum mindesten das kindliche Kleinhirn ein Vorzugssitz für Sarkome ist; dagegen fällt bei mir und auch bei der Tabelle der Erwachsenen Allen Starrs die Seltenheit der Sarkome im Hirnstamme, speziell im Pons auf; hier sind jedenfalls die Gliome und vor allem die Solitärtuberkel häufiger.

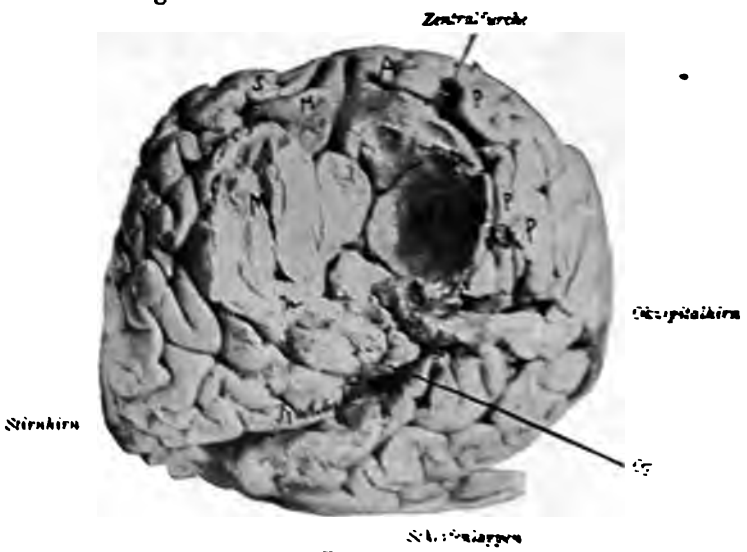

Figur 10.
Dasselbe Gehirn von Figur 9 nach Entfernen des Tumors, um die tiefe Grube zu zeigen. Bezeichnungen wie in Figur 9.

Das Hirnsarkom — im weitesten Sinne — ist in den weitaus meisten Fällen eine primäre Hirngeschwulst. Eine Ausnahme machen hier nur die Melanosarkome, die stets sekundär auf dem Wege der Metastase von der Haut, dem Auge oder anders woher ins Gehirn eindringen. Bei den übrigen Sarkomformen, sowohl denen der Hüllen des Gehirnes wie den intrazerebralen, ist es jedenfalls selten und mir klinisch und anatomisch mit Sicherheit noch nicht begegnet, dass sie sekundär und zeitlich nach Sarkomen anderer Organe auftreten. Das gleichzeitige Auftreten eines Hirnsarkomes mit einem solchen an anderen Körperstellen habe ich zweimal beobachtet; einmal handelte es sich um ein Sarkom des linken Stirnhirnes und der linken Zentralwindungen bei gleichzeitiger Geschwulstbildung an den grossen Halsblutgefässen (Fig. 11) das zweite Mal um ein Sarkom über dem rechten Stirnhirn kombiniert mit einem Fibrom am Periost der linken Ulna. Natürlich soll damit nicht gesagt werden, dass sekundäre Metastasen von gewöhnlichen Sarkomen anderer Organe im Gehirne gar nicht vorkämen, sie sind neuerdings sogar mehrfach beobachtet, meist waren sie dann multipel und wurden vielleicht noch öfter beobachtet werden, wenn man in allen Fällen von Hirntumoren stets eine vollständige Sektion machte, was mir z. B. nicht gerade oft möglich war. Dass primäre Hirnsarkome in andere Organe Metastasen machen, ist jedenfalls eine grosse Seltenheit, bisher sind meines Wissens nur Metastasen in den Schädelknochen beobachtet. Ob es sich bei den gewöhnlichen Fällen von multiplen Sarkomen in einem oder in den verschiedensten Teilen der Rinde oder des Markes um regionäre Metastasen gleichzeitige

Entwickelung mehrerer Geschwülste handelt, wird meist schwer zu entscheiden sein. Doch sind von Kaufmann und Meyer Fälle mitgeteilt, wo eine solche regionäre Metastase mit Sicherheit erwiesen ist; hier hatten in einen Ventrikel eingebrochene Sarkome regionäre Metastasen in andere Teile des Ventrikelsystems gesetzt, die also wohl durch den

Figur 11.
Intrazerebrales Sarkom der 1. Hemisphäre. Frontalschnitt durch das Stirnhirn dicht am Zentralhirn. *a* Erweichung um den Tumor. Verschiebung der Hirnteile nach der rechten Hemisphäre, nach unten und nach oben. Eigene Beobachtung.

Strom der Zerebrospinalflüssigkeit ausgesät waren. Im übrigen ist das Hirnsarkom meist ein solitäres, aber es kommen hier multiple Geschwülste immerhin häufiger vor als bei den Gliomen (5mal in 86 Fällen Allen Starrs, 3mal in 27 Fällen von mir).

Die Grösse der Hirnsarkome kann natürlich eine sehr verschiedene sein, sie hängt vor allem auch von der Dauer und der Schnelligkeit des Wachstums dieser Geschwülste ab. Da nun in gewissen Hirnpartien, z. B. im Kleinhirn und im Hirnstamme, schon verhältnismässig kleine Geschwülste das Leben sehr bedrohen können, so ist es erklärlich, dass die Sarkome schon aus diesem Grunde hier im allgemeinen weniger gross werden können, als in den meisten Teilen des Grosshirnes. Dazu kommt, dass wir heutzutage die Hirngeschwülste möglichst frühzeitig operativ angreifen, wenn ihre Allgemein- und Lokaldiagnose einigermassen sicher ist. In lokaldiagnostisch sicheren Hirnteilen, z. B. in den Zentralwindungen, wird man deshalb heute sehr häufig den Tumoren kaum mehr Zeit lassen, sich so auszudehnen, wie in anderen Teilen, z. B. im Stirnhirn besonders der rechten Seite, wo die Lokaldiagnose meist eine unsichere ist und man deshalb die Tumoren ungestört wachsen lassen muss; hier können sie auch deshalb besonders gross werden, weil sie von den lebenswichtigsten Zentren des verlängerten Markes sehr weit entfernt liegen. Damit stimmt es, dass gerade in dieser Hirnpartie in der neueren Zeit von besonders grossen Tumoren berichtet wird; das glücklich operierte enorm grosse Sarkom,

von dem Hitzig und Bramann berichten, sass im rechten Stirnhirn; Oppenheim erwähnt einen Fall, bei dem ein Sarkom das Stirnhirn der einen Seite ganz durchsetzte und durch den Balken auch noch die andere Seite stark komprimierte. Aehnliche diagnostisch schwierige Verhältnisse finden sich aber nicht nur im Stirnhirn, sondern auch in vielen anderen Hirnteilen; im Zentrum semiovale, im rechten Schläfenlappen, ja auch in den Hinterhauptslappen, deren Lokalzeichen, die kontralaterale homonyme Hemianopsie, allein zur Stellung einer genauen Lokaldiagnose nicht genügt. Natürlich scheitern auch bei sicherer Lokaldiagnose selbst in unserer operationsfreudigen Zeit die vorgeschlagenen Heilversuche manchmal an dem Widerstande der Patienten; Fig. 9 zeigt ein ausserordentlich grosses Sarkom über den linken Zentralwindungen und dem linken Stirnhirn, das 6 Jahre Zeit hatte, sich zu entwickeln. Riesengross können besonders die oben beschriebenen Endotheliome der Schädelkapsel werden, die oft das Gehirn gar nicht angreifen. Was die Form der Sarkome anbetrifft, so sind die im Zentrum der Hirnmassen, aber auch die in der Rinde sich entwickelnden oft kugelrund (Fig. 11); die Sarkome der Häute passen sich dem Orte an, an dem sie liegen; an der Konvexität haben sie häufig die Form einer grossen Linse, eine konvexe Fläche am Schädeldach, die zweite nach einer ins Gehirn eingedrückten Grube (Fig. 9 u. 10) oder die eines grossen Pilzkopfes (Fungus durae matris); die Sarkome der Basis können sehr unregelmässige Formen haben; sie sind nicht selten mit Buckeln versehen, die auch zystisch degenerieren können (Zystosarkome).

Ein sehr wichtiges, namentlich auch in differential-diagnostischer Beziehung gegenüber den Hirngliomen sehr hervortretendes Charakteristikum der Hirnsarkome bildet ihr Verhalten zur umgebenden Hirnsubstanz; teilweise auch gegen die knöchernen und häutigen Hüllen des Gehirns. Zunächst das erstere. Während, wie wir sahen, das Gliom ganz allmählich in die umgebende Hirnsubstanz eindringt, sie infiltriert, schiebt das Sarkom sozusagen bei seinem rein expansiven Wachstume die umliegenden Hirnteile vor sich her; es komprimiert sie en masse und bringt die benachbarten Teile allmählich zur einfachen Atrophie oder auch Erweichung. Die Verschiebung und Kompression erkennt man am besten bei den extrazerebral entstehenden Tumoren. Gehen diese von den Häuten der Konvexität aus, so dringen sie allmählich gegen die Hirnrinde vor und drücken, um sich Raum zu schaffen, in diese allmählich eine tiefe Grube, ein sogenanntes Nest ein. Fig. 9 und 10 zeigen ein solches Verhalten; hier hatte die extradural sitzende Geschwulst (Fig. 9) in den hinteren Teil der linken, mittleren und unteren Stirnwindung und in die vordere Zentralwindung eine tiefe Grube (Fig. 10 nach Herausnahme der Geschwulst) eingedrückt, die übrigens überall noch von Pia ausgekleidet war. Mit der Dura war sie nur am Scheitel der nach oben konvexen Fläche verwachsen. Sitzt ein solcher Tumor extradural, so wird der Boden der Grube auch noch von der Dura bedeckt sein. Wie ein Sarkom an der Hirnbasis sich Raum verschafft, zeigt sehr schön Fig. 8. Hier hat ein im Winkel zwischen Kleinhirn und Hirnstamm auf der rechten Seite sitzendes Sarkom den Hirnstamm nach links, die rechte Kleinhirnhemisphäre nach hinten verschoben und spez. die rechte Ponshälfte auf die Hälfte des Umfanges zusammengedrückt. Die nach aussen gelegenen Teile dieser basalen Tumoren richten sich natürlich auch nach der Konfiguration der einzelnen Schädelgruben, die ja nicht so einfach ist, wie

die innere Fläche der Schädelkapsel; natürlich nur dann, wenn sie diese nicht durchbrechen. Bei den von aussen an die Hirnmasse herandrängenden Sarkomen kommt es nur selten und nur bei sehr grossem Umfange zu eigentlicher Erweichung der Hirnsubstanz; doch genügt natürlich die Kompression, wenn sie erheblich ist, um die bedrängten Hirnpartien zur Atrophie zu bringen und ihre Funktion aufzuheben; bei Tumoren der Konvexität kann die ganze graue Rinde der komprimierten Partien schwinden. Meist machen, wie wir sahen, diese Geschwülste auch an den weichen Häuten Halt; durchbrechen sie dieselben schliesslich, so können die angrenzenden Hirnpartien natürlich auch diffus sarkomatös infiltriert werden.

Nicht genau gerade so, aber im Grunde ähnlich ist das Verhalten der intrazerebral sich entwickelnden Sarkome gegenüber der benachbarten Hirnsubstanz. Die Sarkome wachsen im Gehirn im allgemeinen rein expansiv, sie drängen also auch hier die benachbarte Hirnsubstanz allmählich vor sich her und auseinander und verschieben sie nach einer oder der anderen Richtung (Fig. 11). Etwas schematisch ausgedrückt lässt sich also sagen, dass, während beim Gliom die Geschwulst allmählich immer tiefer in die umgebende Hirnsubstanz eindringt, und ihre allerdings niemals scharfen Grenzen immer neuen und immer mehr peripher gelegenen Hirnteilen anliegen, die äusseren Teile des Sarkoms von Anfang bis zu Ende die gleichen, nur immer weiter auseinander gedrängten Hirnfasern berühren. Natürlich ist dieses nicht mathematisch genau zu nehmen, da die Sarkome bei weiterem Auseinanderdrängen der Fasern allmählich auch zwischen neue Fasermassen hineinwachsen müssen; und zweitens schwindet namentlich bei den intrazerebralen Sarkomen oft ein grosser Teil der benachbarten Hirnfasern allmählich durch Erweichung oder auch Blutung, und die Wand der den Tumor bergenden Höhle wird dann von anderen, mehr exzentrisch gelegenen Nervenfasern gebildet. Da diese Erweichung aber verhältnismässig spät auftritt, so nimmt gewöhnlich von Anfang an, abzüglich der immerhin über eine gewisse Grenze nicht hinausgehenden Kompression, der den Sarkom beherbergende Hirnteil um die Masse dieses Sarkomes an Grösse zu, und diese Zunahme und auch die Verschiebung einzelner Hirnteile kann eine sehr erhebliche werden, wie z. B. die linke Hemisphäre in Fig. 11 zeigt; ein Umstand, der nicht zutrifft für die das Hirn direkt zerstörenden oder auch nur teilweise zerstörenden Tumoren, wohin z. B. die Tuberkel und auch die Karzinome gehören.

Wir haben gesehen, dass die dem Sarkom benachbarte Hirnsubstanz, abgesehen von der einfachen Verschiebung, eine mehr oder weniger erhebliche Kompression oder eine Erweichung erleiden kann, und dass die Kompression am weitesten gehen kann bei den extrazerebralen Sarkomen, die Erweichung am leichtesten und ausgedehntesten eintritt bei den intrazerebralen. Wie weit eine solche Kompression gehen kann ohne jede Erweichung zeigt deutlich Fig. 8 und auch 9 u. 10. Wie schon erwähnt, wird in solchen extremen Fällen der Kompression, wie man schon aus den Funktionsstörungen schliessen kann, natürlich auch eine erhebliche Atrophie der gedrückten Nervenfasern eintreten; sie verlieren zunächst ihr Mark und verschwinden schliesslich ganz; die Ganglienzellen scheinen solchen Kompressionen gegenüber widerstandsfähiger zu sein. Doch kann auch bei erheblicher Kompression, wie die klinische Erfahrung lehrt, die

Funktion, und wie die histologische Untersuchung zeigt, die normale Struktur des Nervengewebes lange erhalten bleiben; das ist besonders für die Ausführung von Operationen wichtig, weil man hoffen kann, dass nach dem Gelingen einer solchen auch schwer bedrängte Hirnteile sich vollständig wieder erholen können.

Bei der Erweichung in der Umgebung, spez. der intrazerebralen Hirnsarkome handelt es sich um eine gelbe Erweichung. Man findet also in den erweichten Stellen das Mark zerfallen, ferner Myelin- und Fetttröpfchen, Körnchenzellen und Amyloidkörper, veränderte Ganglienzellen. Eine eigentliche rote Erweichung kömmt wohl nicht vor; kleinere Blutungen aber in der Nähe des äusseren Randes des Sarkomes sind relativ häufig und bilden nicht so selten die Grundlage apoplektiform eintretender Verschlimmerungen im Krankheitsbilde. Die Erweichung geht schliesslich bis zum Flüssigwerden, und die Detritusmassen werden dann resorbiert. Diese starke Erweichung findet sich meist nur in unmittelbarer Umgebung der Sarkome; geringere Grade und Vorstadien erstrecken sich aber oft sehr weit in die Peripherie; so war in dem Falle der Figur 11, wo der Tumor in der vorderen Zentralwindung und dicht davor sass, das Hirn bis zum Stirnpole gelb gefärbt. Die Ursachen der Erweichung liegen wohl in der Hauptsache in Störungen der Blutzirkulation. Zuerst kommt es durch Verlegung der Venen und Lymphwege zu Oedem der betreffenden Hirnpartien, dann durch Kompression, Thrombosen oder endarteritische Erkrankung der kleineren Arterien zu ischämischen Erweichungen. Manchmal, besonders bei den rasch wachsenden Tumoren, scheint auch die Kompression allein eine Erweichung bedingen zu können. Um echte Entzündungen handelt es sich jedenfalls bei den eigentlichen Geschwülsten nicht; auch Blutungen bringen die Erweichung nicht zustande, sondern diese erfolgen höchstens in die schon weichen Partien durch Stauung des Blutes in den Venen.

Dass, wie mehrfach erwähnt, die intrazerebralen Tumoren sehr leicht, und wenn sie einigermassen ausgedehnt sind, fast immer von einer Erweichungszone umgeben sind, während diese bei den von aussen oder von der Ventrikelwand gegen das Gehirn andrängenden Tumoren ganz und dauernd fehlen kann, zeigt, dass die die Erweichung begünstigenden Umstände, spez. die Gefässalteration, bei ersteren Geschwülsten leichter eintreten als bei letzteren. Das kommt wohl daher, dass die intrazerebralen Sarkome an ihrer ganzen Peripherie zu Gefässverlegung Gelegenheit haben, während ein extrazerebraler Tumor nur da, wo er dem Gehirne anliegt, imstande sein dürfte, einige grössere oder kleinere von der Pia im Hirn eindringende Gefässe zu schädigen. Tut er das, so werden auch hier natürlich Erweichungen eintreten. Ausserdem wird bei den extrazerebralen Tumoren das Gehirn, wie wir sehen, lange Zeit bis zu einem gewissen Grade auch durch die Häute geschützt.

Alle diese Umstände, die Wachstumsverhältnisse und die Erweichung der umgebenden Hirnsubstanz bedingen es nun, dass beim Sarkome, im Gegensatze zum Gliome, die Grenze zwischen Hirn und Geschwulst auch makroskopisch meist eine scharfe und unverkennbare ist. Die extrazerebralen Sarkome sind meist mit dem Gehirn, der Pia oder den Hirnnerven nur durch einige kleine Gefässe oder Bindegewebsstränge leicht verwachsen; mit Dura und Knochen können sie in festerer Verbindung sein, besonders wenn sie davon ausgehen. Die von einer erweichten

Hirnzone umgebenen intrazerebralen Sarkome können natürlich stumpf aus ihrem Lager herausgelöst werden und fallen beim Durchschnitte oft von selbst aus demselben. Es ist leicht ersichtlich, wie wichtig diese Umstände für die operative Behandlung dieser Hirngeschwülste sind — die Sarkome bilden die eigentliche Pièce de résistance für die Anhänger und Förderer der operativen Entfernung der Hirngeschwülste. Dabei soll aber erwähnt werden, dass, ebenso wie in sehr seltenen Fällen von Gliom ein expansives Wachstum mit Kompression der Umgebung vorkommt, es auf der anderen Seite Hirnsarkome mit infiltrativem Wachstum gibt; hier dringen die Sarkomzellen mit den Scheiden der Gefässe in die umgebende Hirnsubstanz ein und sind von ihr nicht zu trennen. Uebrigens kommt das, wie es scheint, vor allem bei den Melanosarkomen vor, die schon, weil sie metastatisch, sehr bösartig und multipel sind, für eine operative Entfernung nicht in Betracht kommen.

Wir haben bei den Gliomen gesehen, dass sie zwar die Pia diffus infiltrieren können, aber sehr selten durchbrechen. In der Hirnrinde sich entwickelnde Sarkome tun das öfter, und diese können auch noch Dura und Knochen durchbrechen. Das letztere kommt allerdings mehr bei den direkt in der Dura und im Knochen entstehenden Tumoren vor, bei denen es sich oft um Endotheliome handelt.

Es bleibt noch übrig, mit einigen Worten auf die verschiedenen Degenerationsformen der Hirnsarkome einzugehen, denen auch diese Geschwülste in hohem Masse unterliegen. Zystische Degeneration ist im ganzen sehr viel seltener als beim Gliom; eine Umwandlung der ganzen Geschwulst in eine einzige Höhle, wie sie dort nicht selten ist, kommt hier kaum vor; bei den sogenannten Zystosarkomen handelt es sich am häufigsten um Höhlenbildungen in kleinen buckligen Auswüchsen an der Peripherie der Geschwulst; vor allem kommt das bei den basalen Hirnsarkomen vor. Dass an und für sich weiche Sarkome, spez. Rundzellensarkome, oft bis zum Zerfliessen erweichen, habe ich schon erwähnt. Wandelt sich das Gewebe des Sarkomes durch ödematöse Durchweichung und Aufquellung des Zwischengewebes an einzelnen Stellen in schleimige Massen um, so spricht man vom Myxosarkom; die myxomatös degenerierten Stellen enthalten dann nur spärliche Zellen und durch das Oedem auseinandergedrängte und aufgequollene Fasern, dazwischen liegen dann Inseln normalen Sarkomgewebes. Grössere Blutungen oder gar eine direkte Umwandlung der ganzen Geschwulstmasse in einen grossen blutigen Herd kommen beim Sarkom kaum vor, kleinere werden natürlich beobachtet. Häufiger sind sie aber, wie erwähnt, in der erweichten Masse um ein intrazerebrales Sarkom. Nach meinen Erfahrungen am häufigsten sind auf mangelhafter Ernährung beruhende Nekrosen und Verkäsungen der Sarkome — grössere Sarkome des Gehirns sind fast immer teilweise nekrotisch; meist handelt es sich dann um ziemlich derbe Sarkome. Die nekrotischen Partien sehen auf dem Durchschnitt entweder speckig oder käsig krümlig aus. Diese Stellen sind sehr oft schwer von den bekannten Verkäsungen bei Tuberkeln und vor allem in Gummigeschwülsten zu unterscheiden. Die nekrotischen Stellen liegen entweder im Zentrum der Geschwulst, sodass nur der äussere Teil derselben fortwucherndes, frisches, lebendes Sarkomgewebe enthält, oder sie durchziehen in ganz unregelmässiger Form das lebende Sarkomgewebe wie ein grobes Balkenwerk. Die nekrotischen Teile nehmen Farbstoffe nur in sehr geringer Menge

an, während die dazwischen liegenden lebenden Sarkomzellen sich gleichzeitig lebhaft färben. In dem Falle in Fig. 12, wo es sich um ein grosses Sarkom im Stirnhirn der l. Seite handelte, fand sich zwischen

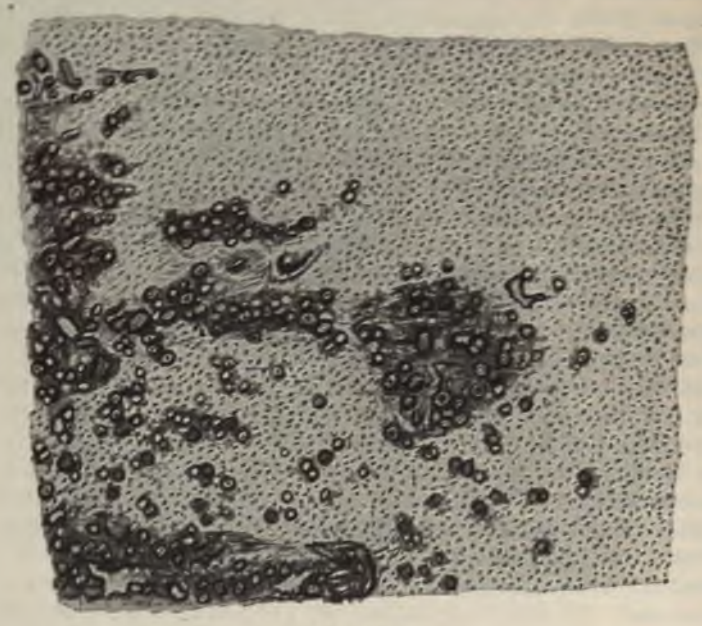

Figur 12.
Verkalkungszone in einem Rundzellensarkom des l. Stirnhirnes.
(Eigene Beobachtung.)

nekrotischen und fortwuchernden Teilen der Geschwulst eine Region mit reichlichen Kalkkörperchen (Psammombildung). Bei noch reichlicherer Durchsetzung der ganzen Geschwulst mit solchen Kalkkörperchen entstehen die sogen. Psammosarkome, das Sarkom angiolithique der Franzosen. Ich möchte diese Geschwülste, bei denen es sich mehr um eine psammomatöse Degeneration handelt, mehr aus praktischer, wie aus in der Sache liegenden Gründen, doch noch trennen von den eigentlichen Psammomen, die vor allem ihre ganz besondere Lokalisation haben. Schliesslich kann ein Sarkom in eine kompakte Kalkkugel verwandelt werden; es wächst dann natürlich nicht weiter; ich fand ein solches ganz verkalktes Sarkom im rechten Stirnhirn einer Patientin und daneben ein frisch wucherndes weiches. Es hatten durch einige Jahre schwere Hirnerscheinungen bestanden, dann — wohl mit der Verkalkung — trat eine relativ gute Periode von 2—3 Jahren ein — dann wieder die Erscheinungen des 2. Hirntumors, der zum Tode führte. Uebrigens will ich erwähnen, dass die Sandbildungen nach den neueren Autoren besonders bei den Endotheliomen vorkommen — es handelt sich deshalb relativ oft um Geschwülste der Häute.

Fibrome sind im Inneren der Schädelhöhle jedenfalls sehr viel seltener als Sarkome oder Fibrosarkome. Doch kom[illegible]h sehr derbfaserige Formen mit sehr gering[illegible]nreichtum [illegible]namentlich an der Schädelbasis, wo sie vom [illegible]oder den [illegible]den aus-

gehen. Diese sind natürlich scharf abgegrenzte Geschwülste, die niemals in die eigentliche Hirnsubstanz infiltrierend eindringen; auf ihrer Oberfläche zeigen sie oft einen papillomatösen, gelappten Bau. Auch die Fibrome können ödematös werden, erweichen und zu Zysten zerfallen; ebenso sind Fibropsammome beobachtet. Eine besondere Art von Fibromen sind die an den Nerven der Hirnbasis entstehenden Neurofibrome, die wir aber gemeinsam mit den anderen Neuromen besprechen wollen.

Von den Knochensubstanz enthaltenden oder rein aus ihr bestehenden Geschwülsten haben wir die Osteosarkome schon besprochen; beschrieben sind auch Osteofibrome und Osteofibrosarkome. Alle diese Geschwülste kommen am meisten in der Nähe der Knochen oder des Periostes vor, gelegentlich sind sie aber auch mitten in der Hirnmasse beobachtet. Sie sind natürlich immer scharf abgegrenzt. Von den rein knöchernen Geschwülsten haben wohl am meisten praktische Bedeutung die Exostosen, die am häufigsten an den Knochen des Schädeldachs als sogenannte periostale Exostosen oder Osteome vorkommen. Am Schädeldach können sie unter Umständen sowohl an der äusseren wie an der inneren Fläche kugelig hervorragen und an letzterer Stelle auch das Gehirn angreifen. So sah ich eine kleinapfelgrosse Exostose gerade in der Mitte des Schädels in der Höhe der Zentralwindungen — da in diesem Falle doppelseitige spastische Paresen und Krämpfe bestanden, musste die Exostose auch wohl in den Schädel hineinragen. Unabhängig von den Schädelknochen kommen Verknöcherungen besonders in der harten Hirnhaut vor; häufig, aber ohne klinische Bedeutung, sind vor allem flache Knochenplatten in der Falx cerebri. In der Hirnsubstanz selbst sind echte Osteome sehr selten, doch sind sie z. B. in den grossen Ganglien des Grosshirns beobachtet; hier hat man wohl öfter auch verkalkte Sarkome, Endotheliome und Fibrome als Osteome bezeichnet.

Enchondrome sind ganz vereinzelt, z. B. in den Plexus chorioidei der Seitenventrikel oder in den Meningen (Ziegler) beschrieben worden und haben an dieser Stelle natürlich auch entsprechende Hirnsymptome hervorgerufen. Ein wesentlich nur anatomisches oder entwickelungsgeschichtliches Interesse haben aber die kleinen meist zu den Enchondromen gerechneten Geschwülste, die spez. am Türkensattel genau in der Mittellinie in der Gegend der Sphenobasilarfuge entstehen, und die man nach ihrem Aussehen auch Gallertgeschwülste des Clivus Blumenbachii nennt. Sie sind Stecknadelknopf- bis höchstens haselnussgross, sitzen mit einem Stiele dem Knochen auf, haben die Dura an dieser Stelle durchbrochen und sind mit den zarten Häuten nur ganz leicht verwachsen. Auf der Oberfläche sind sie glatt oder zottig, sie haben eine weissliche oder glasig durchscheinende Farbe. Sie enthalten in faseriger oder schleimiger glaskörperartiger Grundsubstanz eigentümliche mehr oder weniger blasig aufgetriebene Zellen. Nach Virchow sollen diese Geschwülste vom Deckknorpel des Clivus Blumenbachii, nach J. Müller namentlich der gallertige Teil von Resten der Chorda dorsalis abstammen (sogenanntes Chordom, von denen es auch grösser werdende maligne Formen gibt); jedenfalls kommen aber in dieser Gegend neben den eigentlichen Gallertmassen auch einfache Enchondrome vor; vielleicht handelt es sich bei den hierhergehörenden Geschwülsten meist um eine Kombination beider.

Von den sog. Angiomen kommt im Gehirn am häufigsten noch das

Angioma simplex, die Telangiektasie oder die umschriebene Erweiterung und Schlängelung der Gefässe eines präexistierenden Gefässgebiets vor; seltener das kavernöse Angiom, das sich vom einfachen Angiom dadurch unterscheidet, dass getrennt nebeneinander liegende zylindrische Gefässräume nicht mehr bestehen, sondern das Blut sich in ganz unregelmässig geformten, miteinander kommunizierenden Hohlräumen befindet. An der Angiombildung können Arterien, Venen und Kapillaren teilnehmen. Die kleinen Angiome kommen besonders in der Hirnrinde, meist wohl schon angeboren vor — an den meisten Stellen machen sie wohl kaum Symptome, am ersten wohl noch an den so empfindlichen Zentralwindungen; unter den hier mit Glück operierten besonders kleinen Geschwülsten finden sich auffällig viel Angiome. Die Hirnsymptome können hier langsam durch weitere Ausdehnung der Telangiektasie eintreten; in einem von mir zur Operation gebrachten Falle eines kleinen kavernösen Angiomes im l. Fusszentrum traten aber ganz plötzlich die schwersten Hirnsymptome — allgemeine Krämpfe —, erst später lokalisierte Erscheinungen auf. Hier hatte es sich um eine Thrombose in das Angiom gehandelt.

Sehr selten ist das Angioma racemosum der Hirngefässe — doch sind gerade in der letzten Zeit zwei interessante Fälle von dieser Geschwulstart an den Arterien der Häute von Kalischer und Emanuel beschrieben. Hier handelt es sich um eine kolossale Ausdehnung und Wucherung der Gefässe eines ganzen grossen Gefässbezirkes, sodass die gewucherten Massen schliesslich ein erhebliches Volumen annehmen und die Gehirnteile doch erheblich komprimieren können. Kalischers Fall, bei dem die Aneurysmabildung die linke Hemisphäre und Kapillaren, Venen und Sinus betraf, zeichnet sich dadurch aus, dass auch auf der l. Kopf- und Gesichtshälfte Telangiektasien bestanden. Klinisch waren Krämpfe und r. Fazialisparese beobachtet. In Emanuels Falle, wo nur die arteriellen Gefässe der Pia, Dura und Arachnoidea verdickt waren — die Verdickung betraf alle drei Gefässhäute, besonders aber die Muscularis —, war besonders der r. Schläfen- und Hinterhauptlappen sehr komprimiert — am Schläfenlappen bildeten die Gefässwucherungen eine 1—2 cm dicke Schwarte. Auch in die Gehirnsubstanz war die Geschwulst eingedrungen, oder besser gesagt, an der Angiombildung beteiligten sich auch intrazerebrale Gefässe. Es war allmählich Erblindung und Schwerhörigkeit eingetreten, auch sonst die allgemeinen Symptome eines Hirntumors, dessen Wahrscheinlichkeitsdiagnose gestellt wurde. Auch hier fanden sich an Schläfe und Lid der rechten Seite einige Gefässerweiterungen. Von Jugend auf hatten Symptome des Morbus Basedowii bestanden.

Sogenannte Neurome können an den verschiedensten Hirnnerven an der Basis cerebri vorkommen und wenn sie grösser werden, auch die umliegende Hirnsubstanz komprimieren. Es handelt sich bei den Neuromen der Hirnnerven meist um Neurofibrome, das heisst um solche Neubildungen, die entstehen durch eine Wucherung der bindegewebigen Anteile der Nerven, vor allem des Perineuriums, das den ganzen Nerven umgibt und die einzelnen kleineren Bündel von einander trennt, dann aber auch des Epi- und Endoneuriums. Die Nervenfasern werden durch diese Wucherungen auseinander gedrängt, sozusagen aufgesplittert; sie können aber in ihrer Funktion lange Zeit ziemlich ungestört bleiben,

selbst wenn sie ihr Mark verlieren. Selten besteht die wuchernde Substanz an den Nervenstämmen aus Sarkom- oder Myxomgewebe — sogenannte Neurosarkome oder Neuromyxome. Isolierte Neurofibrome sind vor allem häufig am Acusticus, aber auch an anderen Nerven der hinteren Schädelgrube beobachtet worden; sie machen bei weiterem Wachstum dann sehr wohl zu lokalisierende Symptome, zunächst vielleicht längere Zeit reine Störungen an dem Hörnerven oder seltener am Hör- und gleichseitigem Gesichtsnerven, später Symptome vonseiten des Hirnstammes, spez. des Pons, des Kleinhirns sowie der anderen Nerven der hinteren Schädelgrube, da sie ja in dem Winkel zwischen Pons, Medulla oblongata und einer Kleinhirnhemisphäre, wie Fig. 8 zeigt, liegen; Geschwülste des Kleinhirnbrückenwinkels (Henneberg). Doch kommen Neurome auch an anderen Hirnnerven vor, z. B. am Trigeminus in der mittleren Schädelgrube (Hartmann). Richter und Thomsen beobachteten ein Neurofibrochondrom am r. Oculomotorius als Ursache einer rezidivierenden Oculomotoriuslähmung. Multiple Neurome, namentlich auch doppelseitige, an den Hirnnerven, an denen des Rückenmarks, der Plexus und der Peripherie mit entsprechenden Symptomen (Kompression einzelner Teile des Zentralnervensystems) sind in seltenen Fällen sogenannter multipler Neurofibromatose gefunden worden; diese Fälle sind in neuester Zeit von Berggrün zusammengestellt; auch intrazerebral können dann gleichzeitig Fibrome sich finden.

Ich habe weiter oben schon ausführlich erörtert, dass zu den Degenerationsformen der Sarkome, Fibrome und speziell der Endotheliome auch die Verkalkung gehört, und dass, wenn diese Verkalkung eine sehr ausgedehnte ist, man auch von Psammosarkomen, Psammofibromen oder auch einfach von Psammomen spricht. Ich habe aber angeführt, dass ich, mehr aus praktischen als sachlichen Gründen, als eigentliche Psammome nur diejenigen kalkhaltigen Geschwülste bezeichnen möchte, die gerade an solchen Stellen auftreten, die unter normalen Umständen schon Kalk, den sogenannten Hirnsand, enthalten; das sind vor allem die Zirbeldrüse und die Plexus chorioidei der Ventrikel. Man hat die hier entstehenden Geschwülste auch als Acervulome bezeichnet. Die Zirbeldrüse besteht nach Ziegler aus Bindegewebe, welches zahlreiche, annähernd kuglige Hohlräume einschliesst, die wieder von einem zellenhaltigen Netzwerke durchsponnen werden. In den Hohlräumen befindet sich schon normaliter Hirnsand. Nimmt diese Kalkbildung, die wohl durch kalkige Degeneration der normalen Zellen entsteht, sehr zu, und vermehrt sich zu gleicher Zeit auch die bindegewebige Grundsubstanz, so sind die Psammome fertig. Natürlich kann unter Umständen auch hier das Bindegewebe sarkomatös entarten, so dass es sich dann um Psammosarkome handelt (Fig. 12). Die Kalkkörperchen zeigen die bekannte konzentrische Schichtung und eigentümliche Lichtbrechung, manchmal haben sie auch stachlige Ausläufer. Die Psammome der Zirbeldrüse sind meist klein, können aber bei ihrer Lage über den Vierhügeln doch sehr bestimmte Symptome hervorrufen.

Eine namentlich in histologischer, speziell in histogenetischer Beziehung sehr interessante und viel umstrittene Geschwulstform des Gehirnes ist das sogenannte Cholesteatom oder die Perlgeschwulst. Es handelt sich hier um entweder ganz kleine, nur senfkorngrosse oder mehr ausgedehnte, bis Hühnerei- und Apfelgrösse erreichende Geschwülste, die

meist nur in einem, sehr selten auch in mehrfachen Exemplaren vorkommen. Ihre Form im speziellen richtet sich etwas nach dem Orte, an dem sie sitzen. Die Cholesteatome kommen vor allem an der Basis cranii, innerhalb der Dura und nach aussen auch noch von der Arachnoidea bedeckt vor, und zwar finden sie sich hier an zwei Prädilektionsstellen (Bostroem); entweder an der Basis der vorderen und mittleren Schädelgrube, an den Bulbi olfactorii, dem Tuber cinereum, den Corpora candicantia, und von da sich fortsetzend nach den Balken und in den mittleren und die Seitenventrikel, oder in die Spalten, die die einzelnen Hirnlappen von einander trennen; oder, und zwar noch öfter, in der hinteren Schädelgrube, vor allem in dem Winkel zwischen Pons, Medulla oblongata und einer Kleinhirnhemisphäre; von hier können die Ausläufer in den 4. Ventrikel und auf die Oberfläche der Vierhügel gelangen und kann die Geschwulstmasse die umliegenden Hirnteile grubig vertiefen. Nicht so selten befällt ein grosses Cholesteatom auch alle 3 Schädelgruben zusammen. Diese basalen Cholesteatome haben einen ihrer Lage zwischen Hirn- und Schädelgrund entsprechenden mehr flachen Bau und eine durch ihre Ausläufer bedingte ganz unregelmässige Form. Eine im ganzen mehr der Kugel sich nähernde Form haben die von den Plexus chorioidei der Ventrikel ausgehenden Cholesteatome. Sie dringen von hier aus, z. B. im 4. Ventrikel gegen Kleinhirn und Hirnstamm gleichmässig vor und haben deshalb eine regelmässige Gestalt, meist auch eine erheblichere Grösse. In der Hirnsubstanz frei entwickeln sich wahrscheinlich Cholesteatome nicht; nach Bostroem wenigstens sollen auch die grössten Cholesteatome in den Hemisphären an irgend einer Stelle noch direkt mit der Pia als ihrem Ursprungsorte zusammenhängen — die von hier ausgehenden Massen der Geschwulst aber können an anderen Stellen dann die Pia durchbrechen und so schliesslich doch frei im Hirngewebe liegen. Eine charakteristische Eigenschaft der Cholesteatome sind noch die kleinen kugeligen oder warzigen Hervorragungen, die sich in mehr oder weniger grosser Anzahl auf der Oberfläche der Geschwulstmassen finden und zwar bei dem basalen Cholesteatom besonders auf der nach der Hirnseite gelegenen Fläche. Sie zeigen meist einen ausgesprochen weissen perl- oder seidenartigen Glanz, der in etwas geringerer Menge auch der übrigen Oberfläche der Geschwulst zukommt und zu dem zweiten Namen dieser Neubildung Perlgeschwulst Veranlassung gegeben hat. Auf dem Durchschnitt der Geschwulst finden sich ganz trockene, bröcklige oder mehr blättrige, krümlige grauweisse Massen, die sehr leicht zerfallen; besonders bei lamellärem Bau hat der Durchschnitt ein perlmutterartiges Aussehen.

Ueber den histologischen Aufbau der Cholesteatome herrscht bei voller Uebereinstimmung in einzelnen Teilen doch eine erhebliche Meinungsdifferenz in anderen, eine Meinungsdifferenz, die zum Teil wohl auch bedingt wird durch die Verschiedenartigkeit in der Auffassung von der Histogenese dieser Geschwulst bei den einzelnen Autoren. Frank, ein Schüler Ströbes, der in dessen Laboratorium ein Cholesteatom in der hinteren Schädelgrube, speziell im Kleinhirne untersucht hat, schildert den Aufbau dieser Geschwulst folgendermassen. Die Geschwulst ist in ihrem ganzen Umfange von einer bindegewebigen dünnen Membran umgeben, die wohl von den inneren und äusseren Blättern der Arachnoidea gebildet wird und sich bei basalem Sitze des Tumors sowohl von der

Dura wie von der Pia scharf absetzt. Von dieser Membran geht nun ein feines Balken- oder Maschenwerk in das Innere der Geschwulst und teilt dasselbe in eine grosse Anzahl von Kammern oder Fächern. Die den einzelnen Kammern zugewendeten Flächen der Maschen tragen zunächst eine ein- oder mehrschichtige kubische Zellenlage, und nach innen von diesen kubischen Zellen lagern sich, die ganze Kammer ausfüllend, ein dichtes Mosaik bildend, von der Fläche gesehen platte, polygonale, an Pflanzenzellen erinnernde Gebilde (Figur 13), deren Grenzen mit Silbersalzen nach Benecke sich schwarz färben und die entweder kernlos sind oder einen grossen blassen Kern mit Kernkörper enthalten. Werden diese Zellenlagen auf dem Querschnitte getroffen, so sieht man wellige schmale Streifen und Blättchen, die dicht aneinander liegen; durch die Interferenz der Lichtstrahlen bei makroskopischer Betrachtung bekommt dann der Durchschnitt den oben hervorgehobenen perlmutterartigen Glanz. Die in den Kammern am weitesten nach innen liegenden Zellen können auch zu Detritus zerfallen und dadurch schliesslich kleine Höhlen und Spalten entstehen. Zwischen diesen Zellen liegen, allerdings nicht immer, Cholestearinplatten, Fettnadeln und Fettkügelchen; die letzteren sollen nach Bostroem, der die beschriebenen Cholesteatomzellen für kernlos hält, Kerne vortäuschen. An einzelnen Stellen hat Frank auch Riesenzellen und Schüppchen im Innern gefunden. Blutgefässe befinden sich im Innern der eigentlichen Cholesteatommassen nicht; es handelt sich um ein totes Gewebe.

Figur 13.
Cholesteatomzellen von der Fläche gesehen. Nach einem Präparat von Ströbe.

Ueber die Histogenese seiner Geschwulst hat sich nun Frank folgende Anschauung gebildet. Er hält die Zellen des Cholesteatoms für Endothelien, die von den Endothelien der Maschenräume der Arachnoidea abstammen sollen, eine Ansicht, der auch Virchow war und die früher auch von Benecke und neuerdings von Nehrkorn vertreten wird. Bei der Cholesteatombildung soll es sich nun um eine Wucherung dieser Endothelzellen in die präformierten Maschenräume der Arachnoidea handeln; diese werden dadurch erheblich ausgedehnt und zuletzt prall mit abgestorbenen platten Endothelmassen ausgefüllt. Den Mutterboden für die Wucherung dieser platten Zellen bilden die kubischen Zellen an der Wand der einzelnen Kammern und Fächer der Geschwulst. Nach dieser Anschauung handelt es sich also eigentlich gar nicht um eine Geschwulstbildung, sondern um eine Art von Retentionszyste; auch der Name Endothelperlgeschwulst, den Benecke früher vorschlug, wäre dann gerechtfertigt. Im Gegensatz zu dieser Anschauung sind nun Ziegler, vor allem neuerdings Bostroem und nach ihm auch Benecke zu der Auffassung gekommen, dass es sich beim Cholesteatom um eine Geschwulst von rein epidermoidalem Ursprung handelt, deren Keime durch Versprengung von Epidermiszellen an die spätere Stelle der Geschwulst gebracht werden. Bostroem hat das am genauesten ausgeführt. Nach ihm gehen die Cholesteatomzellen alle aus von einer lebenden Epidermiszellenlage, die entweder auf eine bestimmte Stelle der Pia (piale Epidermoide) oder wie in seinem eigenen Falle auf die Tela Chorioidea eines Ventrikels durch Keimversprengung aufgelagert ist und

hier auch ihren Nährboden hat. Diese Zellenlage zeigt ihre epidermoidale Natur, speziell ihre Verwandtschaft mit den tieferen Zellenlagen der Oberhaut, durch die typische Schichtung und Lagerung ihrer Zellen, dadurch dass sie Zapfen, Leisten und Papillen in die bindegewebige gefässhaltige Lage sendet, der sie aufsitzt, und dadurch, dass in ihr eine gewisse Zellenlage körniges Keratohyalin enthält. Nach aussen, also an der Hirnbasis von der Pia nach der Dura hin entwickelt nun diese lebendige Zellenlage, die nur einen verhältnismässig kleinen Bereich einnimmt, ebenso wie die Oberhaut, immer neue, schliesslich absterbende, platte, zum Teil verhornte Epithelien, die den ganzen Inhalt der die eigentliche Geschwulst bildenden bröckligen, krümligen und weisslichen Cholesteatommassen ausmachen, und die sich durch allmähliche Verschiebung, Hineinwachsen in die Hirnspalten und Hirnmassen, weit von ihrem Mutterboden entfernen können. In Bezug auf die Form dieser abgestorbenen Zellen stimmt Bostroem mit den übrigen Autoren überein. Nach Bostroems Ansicht hat, wenn man so sagen darf, eine bindegewebige Hülle die Geschwulst also nur da, wo die die verhornten Epithelmassen bildende lebende Epidermiszone auf der sie ernährenden Pia oder Tela chorioidea aufliegt; und diese lebende Epidermiszone hört immer an irgend einer Stelle mit scharfen Grenzen auf. Die freien abgestorbenen weit von ihrer Matrix entfernten Epithelmassen selbst liegen ohne einen Ueberzug bei basalem Sitze der Arachnoida resp. Dura oder im anderen Falle der Pia der Hirnteile oder dem Ventrikelboden, gegen die sie

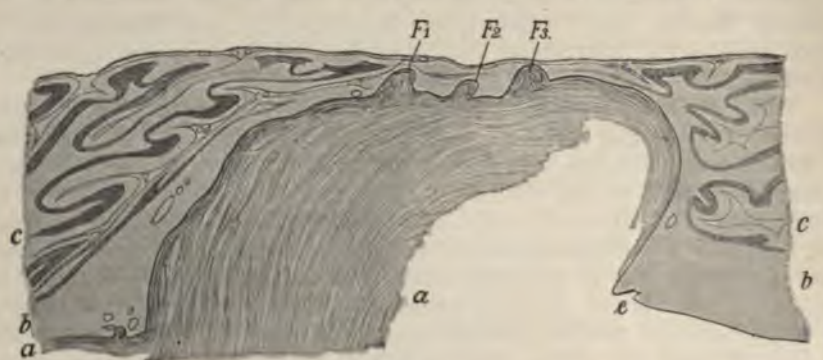

Figur 14.
Durchschnitt durch das Cholesteat. von Figur 15; seitlich vom Oberwurme.
a tote Epidermiszellen der Geschwulstmasse. *b* weisse, *c* graue Substanz des Kleinhirnes. *d* lebende Epidermiszone, die bei *e* plötzlich aufhört. *F 1, 2* und *3* Cholesteatomperlen, die nach der Oberfläche des Kleinhirnwurmes vordringen. (Nach Bostroem.)

andrängen, direkt gegenüber, ohne sich mit ihnen fest zu verbinden (Fig. 14). Aber auch da, wo die abgestorbenen Epidermisschollen direkt unter der sie bildenden Zellenschicht liegen, können sie diese durchbrechen; ja schliesslich auch die diese bedeckende und ernährende Pia oder Tela chorioidea und so frei in die Gehirnmasse und sogar an die Oberfläche einzelner Hirnteile gelangen. Das scheint besonders bei den frei an der Oberfläche liegenden Perl Cholesteator ommen; in Bostroems Fall hatten di dich die R berwurmes durchbrochen (Fig. 15). e durch Ma gebildete Kammerung oder F leschwüls ost

in seinem Falle nicht, und das wäre ja auch bei seiner Auffassung der Histogenese des Cholesteatomes nicht zu erklären. Nach Bostroems Ansicht von der rein epidermoidalen Natur der Cholesteatome bestehen natürlich auch keine grundlegenden Unterschiede zwischen den sogenannten reinen Cholesteatomen, von denen wir bisher gesprochen, und den sogenannten

Figur 15.
Rechte Kleinhirnhemisphäre *a*; in der rechten Seite mit keilförmigem Ausschnitte bei *b*, aus dem das den 4. Ventrikel ausfüllende Cholesteatom hervorragt, das bei *c* den Oberwurm durchbohrt.
(Nach Bostroem.)

haar- und talgdrüsenhaltigen Cholesteatomen, deren Herkunft von Derma ja natürlich zweifellos ist. Man braucht sich nur vorzustellen, dass in diesem Falle neben epidermoidalen Keimen auch solche mit übertragen sind, die in weiterer Entwickelung zu Gebilden der Unterhaut werden, und Bostroem hat in einem Falle, der bei der ersten Ansicht

Figur 16.
Piales Dermoid in der rechten Fossa Sylvii. (Nach Bostroem).

im übrigen ganz einem Cholesteatom glich (Fig. 16), das reichlich Haare und freien Talg enthielt, bei genauer Durchforschung noch eine typische Dermoidzotte mit reichlichen Talgdrüsen und Haarbälgen mit Haaren

gefunden. Natürlich sind bei dieser Auffassung auch die Uebergänge zwischen den Epidermoiden und den reinen Dermoiden nur fliessende — davon noch später.

Dafür, dass es sich bei der Entstehung der Cholesteatome um Keimversprengung in einem frühen Entwickelungsstadium handelt, spricht nach Bostroem erstens der, abgesehen von Ausläufern und Verschiebungen durch später wachsende Hirnteile (wie Pons), meist mediane Sitz und die Prädilektionsstellen der basalen Cholesteatome. Diese sitzen nämlich ausschliesslich entweder an den basalen Teilen des Vorderhirnes und am Zwischenhirn oder im Gebiete des Hinterhirnes und Nachhirnes, niemals am Mittelhirn; in einzelnen Fällen hat man zwar auch über den Vierhügeln Cholesteatommassen gefunden, aber diese sind von der Basis der hinteren Schädelgrube dahin verschoben, und auch die vereinzelt beobachteten grossen Cholesteatome in den Grosshirnhemisphären haben, wenigstens nach Bostroem, stets einen Zusammenhang mit der Pia. Der mediane Sitz würde nach Bostroem auf einen Zusammenhang der Keimversprengung mit dem Schluss des Medullarrohres hindeuten, der im Anfang der 3. Woche erfolgt; der Sitz am Vorder- und Zwischenhirn einerseits, am Hinterhirn und Nachhirn anderseits auf die Zeit der Entwickelung der sekundären fünffachen Hirnbläschenbildung, die in der 4. und 5. Woche erfolgt, und an der nur das von Cholesteatomen freie Mittelhirn nicht teilnimmt. In die Zeit zwischen diesen beiden Entwickelungsvorgängen muss nach Bostroem die Keimversprengung fallen; Bostroem ist mehr geneigt, den Termin der fünffachen Hirnbläschenanlage verantwortlich zu machen, weil zu dieser Zeit auch die Hautanlage so weit vorgeschritten wäre, dass nicht nur epidermoidale sondern auch dermale Kerne versprengt werden könnten (haarhaltige Cholesteatome). Frank macht gegen den Zusammenhang mit dem Schluss des Medullarrohres den Einwand, dass dieser doch am dorsalen Teil stattfände, während die versprengten angeblichen Epidermiskeime ventral sässen. Ich habe die Ansichten sowohl der Vertreter der endothelialen sowie der epidermoidalen Abkunft der Cholesteatome beide genau angeführt, weil es mir nicht möglich ist, zu sagen, welche Angaben die richtigen sind und ob überhaupt nur einer der beiden Gegner Recht hat; vielleicht (?) gibt es sowohl epitheliale wie endotheliale Cholesteatome. Anführen will ich noch, dass eine 3. Ansicht von Benda auf Grund zweier von ihm untersuchten Fälle vertreten wird; er lässt die Cholesteatome hervorgehen aus einer Metaplasie versprengter Zellen des Ventrikelependyms.

Klinisch haben die Cholesteatome keine sehr grosse Bedeutung. Das liegt an verschiedenen Gründen. Sie können erstens sehr klein bleiben und wachsen ausserordentlich langsam, sodass die Gehirnteile Zeit haben, wenn ich so sagen darf, ihnen auszuweichen. Für das langsame Wachstum spricht nach Bostroem auch, dass, während die Anlage dieser Geschwülste nach ihm schon in eine frühe Embryonalzeit fällt, im Kindesalter kaum je Cholesteatome gefunden sind, die [illegible] vielmehr erst im 4. Jahrzehnt des Lebens. [illegible]at man mehr[illegible]ehen, das Hirnnerven ganz unbeschädigt [illegible]asale Chole[illegible]ssen hin[illegible]rch-ziehen. Alles das führt d[illegible] Hirncholeste[illegible]% syn[illegible]os verlaufen können und oft [illegible]rwarteten S[illegible]und [illegible] haben. Doch ist das nicht i[illegible] der vorde[illegible]lgr[illegible] noch am leichtesten das Chias[illegible]t. F. Kr[illegible] ein[illegible]

Cholesteatom, bei dem lange Jahre als einziges Symptom eine schwere Trigeminusneuralgie bestanden hatte, und wo er deswegen das Ganglion Gasseri exstirpieren wollte. Dringen die Cholesteatommassen gegen die benachbarten Hirnteile vor, komprimieren sie, vertiefen sie grubig oder dringen direkt in sie ein, was sie besonders in der hinteren Schädelgrube tun, so können sie natürlich auch ausgeprägte und manchmal zur Lokaldiagnose zu verwertende Symptome machen, so die Symptome der Tumoren des Kleinhirnbrückenwinkels; in Franks Falle waren diese Symptome sehr vielfach und vieldeutig; in dem von Bostroem, wo ein von der Tela chorioidea des 4. Ventrikels ausgehendes Cholesteatom besonders den Wurm des Kleinhirnes komprimiert hatte, hätte man die Diagnose Kleinhirntumor wohl stellen können. Hervorheben will ich noch, dass die Cholesteatome im allgemeinen die anliegenden Hirnteile nur komprimieren und vor der Pia Halt machen; diese Kompression kann zwar sehr weit gehen, wie gerade auch der Fall Bostroems zeigt, wo an den meisten Stellen im Oberwurm nur ganz minimale Hirnteile noch vorhanden waren. Aber gerade dieser Fall zeigt auch, dass die Hirnteile vor einem Durchbruche durch die Cholesteatommassen nicht immer absolut geschützt sind; hier hatten eine Anzahl von Cholesteatomperlen nicht nur die Tela chorioidea, sondern den ganzen Wurm mit ventraler und dorsaler Pia usuriert und waren hier auf der dorsalen Rinde des Kleinhirnes zu Tage getreten (Fig. 15). Das wird wohl auch in anderen Hirnteilen vorkommen können und die in einzelnen Fällen frei in der Hirnsubstanz lagernd gefundenen Cholesteatommassen erklären können. Auch eine Erweichung der dem Druck durch die Cholesteatommassen ausgesetzten Hirnteile kann natürlich vorkommen, scheint aber selten zu sein.

Namentlich ältere Autoren haben auch an einem direkten Zusammenhang der sogenannten Ohrcholesteatome mit denen des Hirnstammes gedacht. Auch hier handelt es sich ja um Wucherungen von Epithelmassen, und diese können schliesslich zu einem Durchbruch der Knochen führen und in die Schädelhöhle eindringen. Sie werden dann aber dort nicht in Art eines Tumors weiter wachsen, sondern, da es sich fast immer um infektiös eitrige Prozesse in den Ohren handelt, ebensolche Prozesse in den Knochen und Häuten des Schädelgrundes und eventuell auch in den Hirnmassen erzeugen.

Unter Dermoiden versteht man zystische Geschwülste, deren Innenwand den Charakter der äusseren Haut trägt. Diese Wand besteht also aus Epidermis, Cutis mit Haaren und Talgdrüsen, selten auch mit Schweissdrüsen; der Inhalt der Zyste besteht aus schmierigem Talg und mehr oder weniger reichlichen Haaren. Die Dermoide sind ausserordentlich seltene Hirngeschwülste; sie entstehen natürlich immer aus in das Schädelinnere versprengten Dermakeimen und sind gegen die eigentliche Hirnsubstanz scharf abgesetzt. Bostroem möchte zwei Arten unterscheiden; erstens piale Dermoide, zweitens solche, die mit der Dura und dem Knochen zusammenhängen. Die pialen Dermoide zeigen nach ihm die nächste Verwandtschaft mit den Cholesteatomen, und namentlich von den haarhaltigen Cholesteatomen zu den eigentlichen Dermoiden finden sich alle Uebergänge. Man muss bei beiden Geschwulstarten eine Versprengung von Zellen annehmen, die in der Lage sind, später sowohl epidermale wie dermale Gebilde zu entwickeln, aber zur Zeit ihrer Versprengung noch kaum differenziert sind. Kommt es dann im Anfang und überhaupt

im wesentlichen zu einer Entwickelung der epidermalen Gebilde und erst viel später zu der der dermalen, so werden die letzteren Gebilde sehr zurückstehen und die sogenannten Haar- und Talgdrüsen-haltigen Cholesteatome entstehen; entwickeln sich aber die Dermagebilde früh und reichlich, so kann ein ausgeprägtes Dermoid mit ausgebildeter Cutis mit Drüsen und Haaren, und ebenso mit reichlichen Haarmassen frei in der Zyste entstehen, das ausserdem natürlich auch die Gebilde der Epidermis enthält. Also, wie gesagt, die Uebergänge vom haarhaltigen Epidermoid zu den pialen Dermoiden sind fliessende. Ihre Zusammengehörigkeit geht nach Bostroem auch daraus noch hervor, dass sie stets auf der Pia als ihrem Nährboden aufgepfropft sind; dass sie dieselben Prädilektionsstellen an der Hirnbasis und damit dieselben Beziehungen zur sekundären Hirnbläschenentwickelung haben, und dass sie, ebenso wie die Cholesteatome, meist wohl in späteren Lebensperioden, etwa im vierten Dezennium gefunden werden, sich also sehr langsam entwickeln.

Wesentlich different von diesen pialen Dermoiden sind nach Bostroem diejenigen Dermoide des Schädelinnern, die in inniger Beziehung zu der Dura, den Knochen und manchmal auch zu den Häuten des Schädels stehen. Sie finden sich entweder ausserhalb der Dura oder noch häufiger an deren Innenfläche, sind aber von den eigentlichen Hirnmassen, die sie grubig vertiefen können, immer durch Arachnoidea und Pia getrennt. Häufig sind die Schädelknochen an Stelle der Dermoide usuriert, oder die intraduralen Zysten stehen mit einem hohlen oder soliden Stil durch Dura und Knochen hindurch mit der äusseren Haut, die selber manchmal an dieser Stelle auch ein Dermoid trägt, in Verbindung. Diese Dermoide sitzen fast immer in der Mittellinie, entweder unter dem Tentorium cerebelli, wo sie das Kleinhirn, oder darüber, wo sie das Grosshirn komprimieren; ihr Inhalt ist oft vereitert gefunden worden; sonst enthalten sie Talg und grosse Haarbüschel. Aus allen diesen Umständen geht nach Bostroem hervor, dass die Entwickelung dieser duralen Dermoide, die aus einer Einstülpung einer schon völlig entwickelten Haut mit ihrem ganzen Nährboden durch den Schädel und eventuell durch die Dura, vielleicht nach traumatischen Einflüssen, entstehen, in eine viel spätere Zeit fallen muss, als die der Cholesteatome; namentlich die an der Konvexität der Grosshirnhemisphären liegenden Dermoide können erst nach voller Entwickelung dieser Hirnteile entstanden sein. Aus der fortgeschritteneren Ausbildung der verlagerten Hautteile ist es dann auch zu erklären, dass diese sich rascher an ihrem neuen Orte zu erheblicher Grösse entwickeln; diese duralen Dermoide sind meist bei Föten oder ganz kleinen Kindern gefunden, bei denen auch andere Missbildungen und Entwickelungshemmungen nicht fehlten, z. B. Hasenscharten, Hydrokephalus, oder wo z. B. Idiotismus mit Krämpfen bestand. Schon aus diesen Gründen und bei der Seltenheit ist ihre klinische Bedeutung eine minimale.

Finden sich in den sonst den Dermoiden ähnlichen Geschwülsten auch noch Zähne, Knochen, Knorpel, Muskel, Nerven oder Drüsengewebe oder gar ganze Skeletteile, so spricht man von Teratomen. Auch diese Geschwülste sind in sehr seltenen Fällen im Gehirn gesehen, mehrmals in der Hypophysis, einmal in der Zirbeldrüse, einmal im 3. Ventrikel. Im letzteren Falle enthielt der Tumor neben dermoiden Gebilden auch Hirnsubstanz (Saxer).

Sehr nahe Beziehungen, wenigstens nach Bostroem, zu den Cholesteatomen und pialen Dermoiden haben auch noch die ausserordentlich seltenen Hirnlipome. Virchow meinte, dass es sich hier um hypertrophische Entwickelung von an einzelnen Stellen des Gehirns, besonders in der Raphe des Balkens und des Fornix, fast normal vorkommenden kleinsten Fettmassen handelt. Bostroem glaubt aber auch hier an eine frühzeitig eingetretene Keimversprengung, bei der entweder nur Dermazellen versprengt werden oder die epidermalen später zugrunde gehen — und zwar an eine solche auf die Pia; intrazerebrale Lipome sind bisher nicht beobachtet worden. Auch haben die Lipome, die sich ebenfalls meist an der Basis finden, hier dieselben oben beschriebenen Prädilektionsstellen wie die basalen Cholesteatome; es ist zwar auch ein Lipom über den Vierhügel (Teubner) beobachtet worden, dieses war aber wahrscheinlich an dem Seitenabhange der Brücke entstanden und nach dem Corpus geniculatum externum und den Vierhügeln, diese verdrängend, nur hinaufgewachsen. Die eigentlich basalen Lipome sind meist sehr klein, erbsen-, bohnen-, haselnussgross, aber die der Oberfläche des Balkens — und für diesen Hirnteil hat das Lipom eine ganz besondere Vorliebe, sodass die Lipome im Gegensatz zu den Cholesteatomen häufiger am Vorderhirn als am Hinter- und Nachhirn sitzen —, können auch grösser werden und diesen Hirnteil in seiner ganzen Länge bedecken, auch beide Balkenwindungen grubig vertiefen.

Figur 17.
Tumor (Sarkom) im Oberwurm und Zyste in der rechten Hemisphäre. Eigene Beobachtung. Präparat von Ströbe.

Klinische Symptome, wenigstens solche, die auf den Sitz der Geschwulst hinweisen, sind bei den Hirnlipomen noch in keinem Falle beobachtet. Erwähnen will ich noch, dass in einzelnen Hirnlipomen auch Knochenbildungen beobachtet sind.

Wir haben oben gesehen, dass die meisten grösseren Zysten des Gehirns, wenigstens die, die zu Tumorsymptomen führen, ihren Ursprung von zerfallenen Gliomen nehmen, dass es aber oft recht schwer gelingt, diesen Ursprung nachzuweisen, da manchmal nur ein dünner Saum der Zystenwand die für das Gliom charakteristischen Zellen enthält. In zweiter Linie, aber viel seltener, sind die im Gehirn zur Beobachtung kommenden tumorartigen Cysten parasitären Ursprunges — entweder Zystizerkus- oder Echinokokkusblasen — davon weiter unten genaueres. Die aus apoplektischen Blutungen oder Hirnerweichungen hervorgehenden Zysten machen

wohl niemals echte Tumorsymptome, doch haben im Kindesalter diese wie andere Hirnerkrankungen, z. B. die Enzephalitis, eine eigentümliche Tendenz zur Progressivität und können dadurch auch wohl einmal den Verdacht an einen Tumor aufkommen lassen.

Auch die nicht so seltenen traumatischen Zysten der Meningen und des Gehirns selber und die Porenzephalien können nur, wenn sie in der Gegend der Zentralwindungen sitzen und epileptische Anfälle, oder wie in einem von mir beobachteten Falle, Athetose hervorrufen, Anklänge an die Symptomatologie der Hirntumoren gewinnen; die durch den vermehrten Hirndruck bedingten Symptome des Tumors fehlen hier natürlich stets. Doch sind, auch wenn man alle diese Dinge ausschaltet, immerhin einige Zysten des Gehirnes ganz dunklen Ursprungs mit Tumorsymptomen in der Literatur zu finden, wie besonders Oppenheim hervorhebt, und auch unter den operativ behandelten Tumoren finden sich solche einfache Zysten aufgeführt. Bei einzelnen dieser Zysten handelt es sich wohl primär um abgeschnürte Divertikel der Ventrikel, spez. der Seitenventrikel, die durch Vermehrung des Inhaltes grösser werden können. Auch vom 4. Ventrikel können solche Zysten ausgehen, besonders in der Gegend des Nervus acusticus. In nicht so seltenen Fällen finden sich diese Zysten zusammen und in der Nähe von echten Tumoren; einen solchen Fall bildet Oppenheim ab, und ich sah ein Sarkom im Oberwurm des Kleinhirns zusammen mit einer Zyste in der rechten Kleinhirnhemisphäre (s. Fig. 17).

Ebenso wie die Gliome und die grosse Mehrzahl der Sarkome, mit Ausnahme vor allem der Melanosarkome, sind auch alle die nach diesen bisher besprochenen Geschwulstformen — Fibrome, Osteome, Enchondrome, Angiome, Neurome, Cholesteatome, Dermoide und Lipome — innerhalb des Schädels primäre Geschwülste. Die meisten von ihnen haben auch zunächst einen extrazerebralen Sitz — nur die Fibrome und Angiome, seltener Osteome und Enchondrome können direkt innerhalb der Hirnsubstanz enstehen. Dieser gegenüber verhalten sich alle diese Geschwülste wie die Sarkome — sie sind stets scharf von ihr abgegrenzt, dringen niemals infiltrierend in sie ein. Sitzen sie in der Hirnsubstanz selbst, so komprimieren sie zunächst ihre Umgebung und bringen sie später auch zur Erweichung; sitzen sie extrazerebral, so schieben sie bei grösserem Wachstum die Hirnmassen zunächst vor sich her und machen sich dann durch grubige, ihrer Form entsprechende Vertiefungen ein Nest in derselben. Die Pia bleibt meist für sie eine Grenze, doch kann diese, wie wir spez. für die Cholesteatome und Dermoide ausgeführt haben, schliesslich durchbrochen werden und dann die Geschwulstmassen frei im Hirngewebe weiter wachsen. In seltenen Fällen kann das Hirngewebe durch Druck eines extrazerebralen Tumors auch erweichen, ohne dass die Pia durchbrochen wird (Gefässverschlüsse).

Karzinome kommen in scharfem Gegensatze zu allen bisher beschriebenen Geschwülsten im Gehirn nur selten primär vor. Nach Ziegler sollen primäre Zylinderepithelkarzinome von papillomatösem Bau manchmal vom Epithel der Plexus chori[illegible]dei, seltener vom Ependym ausgehen. Sie bilden [illegible] Nester und Z[illegible] von zylindrischem Bau im Bindegewebe der Ple[illegible]g kommt [illegible]en Epitheliomen zur schleimigen Entartur[illegible]engeweb[illegible]it en[illegible]n dann sehr eigentümliche [illegible]. In [illegible]ra[illegible]hteten Karzinom am Plex[illegible]es [illegible] zur

Kompression des Kleinhirns gekommen; doch können nach Ziegler die Karzinome der Ventrikel auch in die umgebende Hirnsubstanz eindringen. Auch primäre Karzinome der Hypophysis sollen beobachtet sein. Jedenfalls sind aber die primären Hirnkarzinome ausserordentlich selten; früher hat man diese Diagnose allerdings öfters gestellt, heute rechnet man einen grossen Teil der früher als Hirnkarzinome beschriebenen Fälle zu den Alveolarsarkomen oder den Endotheliomen. Die grosse Mehrzahl der echten Karzinome des Gehirns sind metastatische Geschwülste. Auch diese metastatischen Hirnkrebse gehören im allgemeinen noch zu den Seltenheiten; ich habe selber unter 63 zur Autopsie gekommenen Hirntumorenfällen bisher nur 2 Fälle von Karzinom beobachtet und unter über 200 klinisch beobachteten Fällen ausserdem nur noch einmal mit Sicherheit die Diagnose metastatisches Hirnkarzinom stellen können. Der metastatische Hirnkrebs geht am häufigsten vom Mammakrebs aus, vielleicht deshalb, weil das Mammakarzinom überhaupt das häufigste Karzinom ist; auffallend häufig handelt es sich um primäre Karzinome der Lungen und Bronchien, in dritter Reihe stehen Ovarialkarzinome. Seltener sind Beobachtungen mit primärem Sitze des Krebses im Rektum, in den Hoden, im Oesophagus.

Figur 18.
Multiple Karzinomherde im Kleinhirn. (Nach Buchholz.)

In einem von mir nur klinisch beobachteten Fall mit Symptomen eines Tumors der Zentralwindungen handelt es sich um ein mehrfach operiertes Rektumkarzinom; in zwei zur Autopsie gekommenen Fällen bestanden die Symptome eines Tumors der hinteren Schädelgrube. Das eine Mal war das Karzinom von dem Mittelohr ausgegangen, das zweite Mal war es eine Metastase von einem Mammakarzinom. Beide Male waren auch die Knochen beteiligt. Die Häufigkeit der primären Lungenkarzinome steht in Uebereinstimmung damit, dass auch Hirnabszesse und namentlich multiple Hirnabszesse häufig mit Eiterherden in der Lunge in Verbindung stehen. Jedenfalls kann es ja gerade von der Lunge aus durch die Blutgefässe am leichtesten zu Verschleppungen der Krebsherde ins

Gebiet des grossen Kreislaufs kommen. Da auch bei primärem Sitze des Karzinoms an anderen Stellen, z. B. in der Mamma, neben metastatischen Hirnkarzinomen öfters solche der Lunge gefunden sind, so kann man vielleicht annehmen, dass auch hier die ersten Metastasen in die Lunge erfolgt sind und von da erst weiter ins Gehirn. Gehirnkarzinome kommen am häufigsten in der Gehirnsubstanz selbst vor; selten gehen sie von den Hirnhäuten der Pia oder Dura aus und dringen von da in die Hirnsubstanz ein. Etwas häufiger, aber immer doch sehr selten, ist es schon, dass primäre oder metastatische Karzinome der Schädelknochen durch die Häute ins Gehirn eindringen, wie in 2 meiner oben erwähnten Fälle. Dieser Umstand bildet einen besonders von Schlesinger hervorgehobenen Gegensatz zu den Karzinomen am Rückenmarke, die fast in allen Fällen zuerst Karzinome der Wirbelknochen sind und meist extradural verbleiben. Das metastatische Hirnkarzinom ist fast immer eine multiple Geschwulst; es kann sich um Hunderte von einzelnen Geschwulstknoten handeln, wie z. B. in dem von Buchholz beschriebenen Falle (Fig. 18ff.). Die einzelnen Knoten können so klein sein, dass sie nur mikroskopisch sichtbar sind, oder auch bis Kleinapfelgrösse anschwellen, dann handelt es sich wohl um Konfluieren mehrerer kleiner zu einem grossen Herde, und meist finden sich dann auch schon Degenerationserscheinungen. Buchholz glaubt,

Figur 19.
Metastatische Karzinomknoten im Pons in der Höhe des Fazialisaustrittes.
(Nach Buchholz.)

Figur 20.
Scharf umschriebener Karzinomknoten in der Hirnrinde. (Nach Buchholz.)

dass in seinem Falle nicht alle Knoten direkt vom primären Mammakrebse ausgegangen seien, sondern dass es sich bei den kleinen um regionäre Metastasen der grösseren gehandelt habe. In seinem Falle waren auch das Rückenmark und der gesamte Hirnstamm (Fig. 19) von vielen Krebsmetastasen durchsetzt; in den meisten Fällen von metastatischem Hirnkrebse waren auch Metastasen in anderen Organen, Leber, Nieren, Knochen vorhanden; in einzelnen Fällen waren kaum irgendwelche Teile des Körpers verschont. Der histologische Aufbau der kleineren und grösseren Krebsknoten ist ein etwas verschiedener; die kleineren bestehen nur aus dicht aneinandergelagerten Krebszellen, fast ohne Zwischensubstanz, die bei dem

Sitz der primären Karzinome in Mamma oder Lunge meist kubische oder zylindrische Form haben; bei den grösseren konfluierten kommt manchmal ein alveolärer Bau vor; auch finden sich dann im Krebsgebiete noch erhaltene, aber gewöhnlich schwer geschädigte, degenerierte, gequollene Nervenfasern und gangliöse Gebilde (Buchholz). Der Hirnkrebs zeigt also gegenüber dem Hirngewebe ein zweifaches Verhalten; er kann es erstens nur verdrängen, zur Seite schieben und in seiner Nähe zur Erweichung bringen, dann liegt der Knoten scharf abgegrenzt im Gehirngewebe (Fig. 20); in zweiter Linie dringt er aber auch infiltrierend, wie das Gliom, in die Hirnsubstanz ein; nur werden, wie es scheint, beim Karzinom die infiltrierten Hirnteile rascher schwer geschädigt; die nervösen Teile erhalten sich nicht solange in Struktur und Funktion wie beim Gliome — sie werden sozusagen aufgefressen. Die von den zerstörten Teilen ausgehenden Nervenbahnen degenerieren natürlich sekundär. Wie die ganze Metastasenbildung des Krebses in das Gehirn hinein wohl auf dem Wege der Blutgefässe direkt embolisch erfolgt, so auch vielfach die Weiterverbreitung und Vergrösserung im Gehirn selber; Buchholz sah die adventitiellen Scheiden der Gefässe in der Nähe der kleineren Metastasen prall mit Karzinomzellen angefüllt (Fig. 21); Cohn sah solche Karzinomzellenpfröpfe auch direkt in den Gefässen.

Figur 21.
Karzinomzellen zwischen Muscularis und Adventitia eines Gefässes.
(Nach Buchholz.)

Die Hirnkarzinome haben eine sehr grosse Neigung zur Degeneration, namentlich zur schleimigen Degeneration. Dadurch entstehen in den Knoten zunächst kleine Höhlen; später kann aber der ganze Knoten zu einer Zyste mit hellem Inhalte werden. Wiederholt hat man in diesen Fällen bei der Sektion im Anfang an eine hämorrhagische Zyste gedacht, und erst eine genaue Untersuchung hat die eigentliche Natur derselben erkennen lassen.

Praktisch haben die sekundären Hirnkarzinome, bei ihrer Multiplizität, bei der Häufigkeit von Metastasen auch in andere Organe, sodass es sich meist um Individuen mit höheren Graden der Kachexie und des Marasmus handelt, wenig Bedeutung. Bei der meist vorhandenen grossen Multiplizität können natürlich schwere Hirnsymptome auftreten, so dass die Diagnose Metastasen des Krebs im Gehirn, wenn das primäre Karzinom feststeht, leicht ist. Andererseits sind aber dadurch die Krankheits-

erscheinungen auch so vielgestaltig, dass an irgend eine Lokaldiagnose meist nicht zu denken ist. Allerdings kann es manchmal wohl vorkommen, dass nur ein Teil der Knoten oder gar nur ein einzelner Symptome verursacht; so bestand in einem meiner Fälle als einziges Hirnsymptom, abgesehen von den Allgemeinsymptomen, Jacksonsche Epilepsie im linken Arme und Beine mit nachfolgender spastischer Lähmung. Aber man muss da immer darauf gefasst sein, dass trotzdem eine grosse Anzahl von Knoten besteht. Im Falle von Buchholz fehlte trotz der vielen Hunderte von Knoten die Stauungspapille, obgleich Benommenheit vorhanden war; vielleicht wird bei der im wesentlichen zerstörenden Wirkung des Hirnkarzinomes auf die Hirnsubstanz der Hirninnendruck hier nicht so stark, wie bei den rein verdrängenden Geschwülsten.

Es erübrigt noch mit einigen Worten auf die Geschwülste der beiden sogenannten Drüsen des Schädelinnern — des Hirnanhanges, der Hypophysis cerebri, auch Glandula pituitaria genannt, und der Zirbeldrüse, der Glandula pinealis oder des Conarium einzugehen. Die Hypophysis liegt bekanntlich im Türkensattel und besteht aus zwei histogenetisch und histologisch wesentlich verschiedenen Abteilungen, einer hinteren und einer vorderen. Der hintere kleinere Teil gehört dem Gehirne an und bildet eine Fortsetzung des Infundibulum; enthält aber wenig Nervenfasern, reichlich Blutgefässe. Der vordere grössere Teil steht entwickelungsgeschichtlich mit der Rachenhöhle im Zusammenhange; er bildet den eigentlich drüsigen Teil des Hirnanhanges. Dieser Teil enthält in lockeres, gefässreiches Bindegewebe eingehüllte solide Follikel, die mit kubischen oder zylindrischen auch vielgestaltigen epithelialen Zellen angefüllt sind; der ganze Bau erinnert sehr an den der Schilddrüse. Besonders reich an Blutgefässen, spez. an Venen, nach Henle auch an grossen Lymphgefässen, ist der Hirnanhang da, wo hinterer nervöser und vorderer drüsiger Teil aneinanderstossen. Hier findet sich manchmal ein geradezu kavernöser Bau, auch kommt es hier normaliter schon zu Kolloidbildungen in den mit kubischem Epithel ausgekleideten Follikeln. Die an der Hypophysis vorkommenden Geschwülste — sie betreffen vor allem den vorderen Anteil, können sich später aber natürlich auch auf den hinteren ausbreiten — lassen sich einteilen in sogenannte homöoplastische und heteroplastische. Von den ersteren hat man Adenome, einfache Hypertrophien oder Strumen der Hypophysis, Kolloidgeschwülste oder auch grosse Zysten beschrieben; es handelt sich hier immer nur um Wucherungen und eventuell Entartungen der normal diesen Teil des Hirnanhanges bildenden Gewebe. Wuchern nur die soliden epithelhaltigen Schläuche, so entstehen Adenome; wuchert auch das Zwischengewebe, so bekommt man Hypertrophien oder Strumen, bei gleichzeitig reichlicher Kolloidbildung kolloide Strumen; schwinden die Septen zwischen den einzelnen Follikeln, so können grosse Zysten entstehen. Von heteroplastischen Geschwülsten sind Teratome mit epithelialem, knorpeligem und knochigem Inhalt beschrieben, einmal ein Lipom; auch primäre Karzinome kommen hier vor, in einem Falle hatte das primäre Hypophysiskarzinom Metastasen in die Lung[illegible]ht; am hä[illegible] ist jedenfalls das Sarkom der Hypophysis, ein Run[illegible]m, selten ein Spindel- oder polymorphzell[illegible] mit Ri[illegible]. Metastatische Geschwülste sind wohl [illegible]lich [illegible]erk und Gummata beobachtet.

Die Tumoren des Hirnanhanges sind im ganzen langsam wachsende und deshalb gutartige Geschwülste. Sie werden selten über wallnussgross; es sind aber auch viel grössere beobachtet (Hühnerei-, Kindesfaustgrösse — und zwar Sarkome). Diese können den Türkensattel sehr ausdehnen, schliesslich auch den Boden des Schädels durchbrechen und z. B. in die Nasenhöhle vorwuchern.

Die Zirbeldrüse hat einen bindegewebigen Ueberzug, von dem blutgefässreiche Septen in das Innere gehen und dieses in follikelartige Hohlräume einteilen. Diese Follikel sind angefüllt mit kleinen eckigen Zellen, die epithelialen Ursprunges sind und in einem retikulären Zellnetze liegen; im Zentrum der Follikel finden sich nicht selten geschichtete Konkremente von Hirnsand. Es kommen als homöoplastische Geschwülste einfache Hypertrophien meist mit Vermehrung des Hirnsandes (Psammome) vor, ferner Zysten, als heteroplastische vor allem Sarkome und Psammosarkome. Die Symptome der nur selten über Haselnussgrösse wachsender Zirbelgeschwülste sind bedingt durch den von ihnen ausgeübten Druck auf die Vierhügel.

Dass sich gleichzeitig histologisch verschiedenartige Hirngeschwülste in der Schädelhöhle entwickeln, dürfte wohl zu den grossen Seltenheiten gehören; doch ist es nicht ausgeschlossen, dass z. B. neben einem angeborenen, sehr langsam sich entwickelnden Tumor ein zweiter rasch wachsender entsteht, der im späteren Leben erworben ist. So war es offenbar in dem sehr interessanten Falle, den Behrendsen mitteilt; hier fand sich neben einem Cholesteatom an der Basis, das den Pons komprimiert hatte, ein Gliom der linken Grosshirnhemisphäre, das vielleicht auf ein Trauma des Kopfes durch Sturz vom Pferde zurückzuführen war. In einem Falle, den Haenel mitteilt, fand sich ein Rundzellensarkom im Marklager der rechten Hemisphäre, ein Spindelzellensarkom und angeblich auch noch ein Neurogangliom an der Dura.

Ich habe in der Einleitung hervorgehoben, dass ich aus praktischen Gründen die infektiösen Granulome, — die Tuberkel, die Syphilome oder Gummata, und die Aktinomykome, obgleich sie nicht zu den echten Geschwülsten gehören, mit unter den Hirngeschwülsten besprechen wollte, weil alle diese Gebilde, wenigstens in einem Teile ihrer Erscheinungsformen, ein den Hirntumoren s. s. ganz gleiches Krankheitsbild hervorrufen und weil es sich bei ihnen doch immerhin um eine geschwulstartige Neubildung von Geweben handelt. Die Tuberkulose kommt bekanntlich am Gehirn in verschiedenen Formen vor, die natürlich auch vereint auftreten können; erstens in Gestalt vielfacher miliarer Knötchen, die mit Vorliebe zunächst in den weichen Häuten sitzen und in den Pialscheiden der Gefässe speziell der Venen liegen — die sogenannte Meningitis tuberculosa —, und zweitens in Gestalt isolierter grosser Konglomerate dieser kleinsten Herde. Diese Konglomerate zeigen nun auch wieder ein verschiedenes Verhalten. Erstens finden sich besonders an der Rinde des Gross- und Kleinhirns, ferner an der Basis cerebri — hier aber seltener — oft flache, aber sehr ausgedehnte käsige Massen, die von den weichen Häuten ausgehen, zunächst der Hirnsubstanz nur auflagern, aber später, speziell an der Rinde der Konvexität mit den grossen Gefässen zunächst in die Hirnfurchen, dann

auch in die Hirnsubstanz selber eindringen und sie zerstören. Diese käsigen Schwielen der Hirnhäute — man spricht hier von Meningoencephalitis tuberculosa seu caseosa — können in gewissen Fällen auch Krankheitsbilder hervorrufen, die ganz den von Geschwülsten bedingten gleichen. So kann, bei Sitz in der Zentralregion der Rinde, zunächst das Bild der Jacksonschen Epilepsie, später eine Monoplegie entstehen; dass in diesen Fällen die Allgemeinerscheinungen des Tumors, weil der Schädelinnendruck nur mässig vermehrt ist, spez. die Stauungspapille, oft fehlen, dieses Schicksal teilt die käsige Meningoenzephalitis auch mit echten kleinen Tumoren dieser Region. Bei umschriebener käsiger Meningitis der Basis kann anderseits das Bild eines basalen Tumors entstehen; es wird sich namentlich um Hirnnervenlähmungen handeln und auch eine Neuritis optica ist hier ja leicht möglich. Meist werden allerdings die Hirnnervenlähmungen sehr ausgedehnt sein und ein so grosses Gebiet als befallen erkennen lassen, wie es ein einzelner basaler Tumor kaum je in Beschlag nimmt; es handelt sich z. B. um Lähmung fast sämtlicher Hirnnerven einer Seite — eine progressive halbseitige Hirnnervenlähmung. Wie dem aber auch sei, ich will diese umschriebenen tuberkulösen Meningoenzephalitiden hier ausser acht lassen und beschränke mich deshalb auf die zweite Form der grösseren Tuberkelkonglomerate: den sogenannten Solitärtuberkel s. s.; dieser wirkt fast immer wie ein echter Tumor. Es handelt sich hier, wie bekannt, um grosse, nicht selten kugelrunde, käsige Massen, die meist im Innern einzelner Hirnteile, unter Umständen natürlich auch in oder teilweise an der Rinde, seltener in den Häuten entstehen.

Die Solitärtuberkel ist jedenfalls eine der am häufigsten im Gehirn vorkommenden Geschwulstformen — im Kindesalter weitaus die häufigste. Allen Starr z. B. fand unter 300 Geschwülsten im Kindesalter 152 Tuberkel, unter 300 Geschwülsten des Gehirns bei Erwachsenen dagegen nur 41. Nach der letzteren Tabelle kommt also bei Erwachsenen der Tuberkel erst in dritter Linie — Sarkome und Gliome sind hier häufiger —; das stimmt auch mit meinen Erfahrungen, aber man kann auch bei Erwachsenen den Hirntuberkel nicht allzu selten nennen. Ich selber habe unter 63 mir zur Autopsie gekommenen Hirntumoren 10 Tuberkel gefunden; 9 davon im kindlichen Alter, einen sehr bald nach der Pubertät; bisher noch keinen Fall bei einem älteren Individuum. Dabei kommt aber wohl in Betracht, dass ich seit 12 Jahren Arzt in einem Kinderkrankenhause bin und hier vor allem Gelegenheit zu Sektionen hatte. Im Kindesalter können Solitärtuberkel des Gehirns schon sehr früh vorkommen. So fand Demme einen haselnussgrossen Tuberkel im Kleinhirn eines 23tägigen Kindes; auch Henoch fand die Solitärtuberkel im 1. und 2. Lebensjahre schon recht häufig; auch ich habe bei Sektion von an tuberkulöser Meningitis basilaris verstorbenen, noch nicht halbjährigen Kindern wenigstens die oben erwähnten tuberkulösen Plâques der Häute und der Rinde oft gesehen. Vom Säuglingsalter bis zur Pubertät kommt der Tuberkel dann wohl in jedem Lebensjahre gleich häufig vor; vom 20. Jahre an nimmt sein Vorkommen rasch ab, und im hohen Alter ist er sehr selten, wie übrigens auch die anderen Hirngeschwülste.

Die Grösse des Hirntuberkels ist nach Alter und Sitz eine sehr verschiedene; im allgemeinen schwankt sie von Erbsen- über Kirsch-,

Taubenei- zur Hühnereigrösse. Doch kommen auch viel grössere Exemplare vor; ich selber sah einen Tuberkel sich kontinuierlich vom Marke des rechten Stirnhirnes unterhalb des rechten Seitenventrikels in die Hirnschenkel und den Pons ausdehnen und erst am oberen Teile der Medulla oblongata endigen; in einem zweiten Falle hatte ein Tuberkel beinahe die ganze linke Kleinhirnhälfte zerstört und war ungefähr noch einmal so gross als die erhaltene rechte Hälfte. In einem dritten nahmen drei grosse Tuberkel je eine Kleinhirnhemisphäre und den Pons ein; 2 kleine schon im l. Brückenarme und einer im obersten Halsmark. Möglich, dass, wie Oppenheim annimmt, es sich bei diesen Riesentuberkelherden um ein Konfluieren mehrerer primärer Herde handelt. Die Form des Tuberkels kann im Grosshirn, wo eine gleichmässige Ausdehnung nach allen Seiten möglich ist, eine vollkommen kuglige sein; an anderen Stellen passen sich die Tuberkelmassen ihrem Sitze im Gehirne an, sind z. B. im Hirnstamm mehr eiförmig oder zylinderisch; aber es kommen natürlich auch ganz unregelmässige Formen oder unregelmässige Ausläufer an den regelmässigen Formen vor, wenn die Wachstumsenergie eines Tuberkels gerade besonders nach einer Richtung geht; möglich ist es auch hier, dass diese scheinbaren Ausläufer im Anfang selbständige Herde gewesen sind.

Was den speziellen Sitz der Hirntuberkel anbetrifft, so ist für diese Geschwulstform die Vorliebe für das Kleinhirn und den Hirnstamm, speziell die Brücke, also für die Gebilde der hinteren Schädelgrube wohl sicher. Damit ist bei dem grossen Ueberwiegen der Tuberkel über die anderen Hirngeschwülste im Kindesalter zugleich eine Erklärung dafür gefunden, dass bei Kindern die Hirngeschwülste überhaupt mit Vorliebe in diesen Teilen sitzen, wozu noch kommt, dass z. B. auch die Sarkome im Kindesalter besonders häufig im Kleinhirne sich finden. In Allen Starrs mehrfach erörterten Tabellen fanden sich bei Kindern unter 142 Solitärtuberkeln 47 im Kleinhirn, 38 im Hirnstamm, und zwar 19 in der Brücke, 16 in den Vierhügeln und Hirnschenkeln, 2 in der Medulla oblongata und 1 im 4. Ventrikel, nur 33 im Grosshirn; bei Erwachsenen unter 41 Fällen 20 im Kleinhirn und Hirnstamme, davon 11 im Pons, nur 14 im Grosshirn. Die übrig bleibenden Fälle zeigten in beiden Tabellen multiple Tuberkelherde oder solche der Basis (welche Schädelgrube?). Auch die Tabellen, die wir Birch-Hirschfeld und Pribram speziell über die Solitärtuberkel des Gehirnes verdanken, sprechen im gleichen Sinne; zwar folgt hier nach dem der Frequenz der Tuberkel nach in erster Linie stehenden Kleinhirne erst die Grosshirnrinde, dann erst die Brücke und darauf die Vierhügel; aber wenn wir, was wir bei diesen Betrachtungen doch müssen, die Grössenverhältnisse der einzelnen Hirnteile in Betracht ziehen, so erkennen wir auch aus dieser Tabelle, wie gross das relative Uebergewicht der Gebilde des Mittel-, Hinter- und Nachhirnes über die des Vorderhirnes in Bezug auf die Entwickelung von Hirntuberkeln ist. Ja, wenn man schliesslich die Grösse des Pons mit der des Cerebellum vergleicht und z. B. in den Starrschen Tabellen sich die Zahlen der auf diese beiden Hirnteile fallenden Tuberkel ansieht, so muss man zu dem Schlusse kommen, dass noch mehr als das Kleinhirn der Pons ein Vorliebsort für den Hirntuberkel ist. In der Tabelle der Erwachsenen überwiegen die Ponstuberkel auch absolut an Zahl, und auch in der Kasuistik finden sie sich auffallend reichlich, was aber vielleicht

auch durch ihre prägnante und eine sichere Diagnose des Sitzes erlaubende Symptomatologie mit erklärt wird. Von den von mir beobachteten und autoptisch sicher gestellten 10 Fällen von Solitärtuberkeln des Gehirnes sassen 2 in den Zentralwindungen, 5 im Kleinhirne, einer im Pons, einer in den Vierhügeln, einer an der Basis der hinteren Schädelgrube, der letzte war der erwähnte Riesentuberkelherd, der vom Stirnhirn bis zur Medulla oblongata reichte; ein unter Kleinhirntuberkel gebrachter Fall betraf zugleich auch den Hirnstamm und das Rückenmark. Nebenbei möchte ich, um die Vorliebe der Hirngeschwülste überhaupt im Kindesalter für die Gebilde der hinteren Schädelgrube noch mehr zu beweisen, hervorheben, dass ich bei 42 von mir beobachteten Fällen von Hirntumoren bei Kindern 34mal die Diagnose des Sitzes an dieser Stelle machen konnte, nur 8mal die eines Grosshirntumors; von diesen 42 Fällen sind 15 zur Sektion gekommen, davon 13 mit dem Sitz des Tumors im Kleinhirn, Hirnstamme oder an der Basis der hinteren Schädelgrube, nur 2, wie gesagt, sassen in den Zentralwindungen; 10 davon waren, wie gesagt, Tuberkel, von denen 8 den gleichen Sitz hatten.

Die Tuberkelherde kommen ausserordentlich häufig in mehreren Exemplaren vor; noch häufiger finden sich neben den sogenannten Solitärtuberkeln in der Markmasse des Gehirnes eine oder mehrere Plaques der oben beschriebenen Meningoencephalitis tuberculosa in den Häuten und der Rinde des Gross- und Kleinhirnes. Allen Starrs Kindertabelle enthält, wie schon erwähnt, 38 Fälle mit mehreren Tuberkelknoten unter im ganzen 152 Fällen, das wären gerade 25%. Wenn ich meine Beobachtungen in Betracht ziehe, die sich allerdings bisher nur auf 10 Autopsien von Solitärtuberkeln beziehen, so komme ich auf einen weit grösseren Prozentsatz der multiplen Hirntuberkel; ich habe in 10 Fällen nur 5mal einen einzigen Tuberkelherd gefunden und zwar 3mal im Kleinhirn, einmal im Grosshirn und als fünften den oben beschriebenen, eine Grosshirnhälfte und den grössten Teil des Hirnstammes einnehmenden, der vielleicht aus mehreren konfluiert war; das wären beinahe 50% multipler Tuberkel. Auch Gowers erwähnt die grosse Häufigkeit vielfacher Tuberkelherde, ihre Zahl schwankt in seinen Beobachtungen von 2—20 einzelnen Herden. Bei dieser Häufigkeit mehrfacher Tuberkel ist eigentlich der Name Solitärtuberkel wenig passend und kann leicht irreführen; vielleicht wäre es besser, den von Schmauss vorgeschlagenen Namen Konglomerattuberkel zu gebrauchen, unter welchen Namen dann natürlich auch die meningoenzephalitischen Plaques fallen würden. Häufig liegen die vielfachen Tuberkel nahe beieinander, was wohl erklärlich ist, da sie wahrscheinlich auf embolischem Wege entstehen, und deshalb besonders leicht die Territorien der einzelnen Aeste eines einzigen Gefässgebietes erfasst werden können; aber sie können auch auf die verschiedensten Stellen des ganzen Gehirnes zerstreut sein. Für die Prognose der Operation eines Hirntuberkels ist diese häufige Multiplizität natürlich sehr ungünstig.

Die grossen Konglomerattuberkel entwickeln sich, wie schon der Name sagt, aus einem Zusammenfliessen der kleinen, immer wieder neu entstehenden Miliartuberkeln. Diese liegen, wie Ziegler hervorhebt, sowohl in den Häuten wie in der Hirnsubstanz selbst zunächst meist in der Pialscheide kleiner Venen, aber auch wohl an den Kapillaren der Hirnsubstanz, jedenfalls also in unmittelbarster Nähe [illegible]; später

aber auch frei in der Hirnsubstanz selbst. Dadurch, dass nun an der Peripherie des zuerst kleinen Solitärtuberkels immer wieder neue miliare Knötchen entstehen, nimmt dieser, und zwar meist nach allen Seiten gleichmässig zu, sodass daraus die häufige kuglige Form resultiert. Da nun auch die kleinsten Tuberkelherde eigene neugebildete Gefässe nicht erhalten, sondern in Bezug auf ihre Ernährung angewiesen sind auf die spärlichen im Gebiete der tuberkulösen Entzündung stehen gebliebenen Blutleiter, so ist es leicht erklärlich, dass dieselben meist nur sehr kurze Zeit lebensfähig bleiben; deshalb tritt im Zentrum jedes einzelnen miliaren Knotens und schliesslich des ganzen Konglomerattuberkels sehr bald Nekrose, meist in der Form der Verkäsung ein. Auf dem Durchschnitt zeigen deshalb die Solitärtuberkel, auch schon die kleineren, im Zentrum eine gelbe, trockene, krümlige, mehr käsige Masse — den nekrotischen Teil — in ihren äusseren Partien einen manchmal nur sehr schmalen Rand, der ein mehr graurötliches, durchscheinendes, gallertiges Aussehen zeigt. In diesem Rande finden sich die jungen, lebendigen, noch weiter wuchernden, miliaren Knötchen; er bildet die Wachstumszone der Geschwulst. Histologisch besteht dieser Rand der Geschwulst, resp. die einzelnen miliaren Knötchen, aus Rundzellen, ferner eigentümlichen epitheloiden Zellen und aus aus diesen hervorgehenden Riesenzellen. In einzelnen miliaren Knötchen liegen diese Riesenzellen besonders im Zentrum. Die Tuberkelbazillen liegen entweder in den Zellen darin oder besonders am Rande frei im Gewebe. Zwischen den miliaren Knötchen liegen die Reste des Hirngewebes und der Blutgefässe. Die Nekrose im Zentrum des Knotens beginnt damit, dass die Zellen blass werden, ihre Körnung und ihren Kern verlieren und sich in glänzende homogene Schollen umwandeln — Koagulationsnekrose (Ziegler). Die Zerfallsprodukte der Rundzellen können dabei aus Albumin und Fettkörnchen bestehen; späterhin findet sich nur noch ein feinkörniger Detritus. Bluthaltige Gefässe sind in den verkästen Teilen gar nicht mehr vorhanden; Tuberkelbazillen finden sich auch hier, aber spärlicher als in den Randteilen; zum Teile sind sie wohl auch abgestorben.

Die Verkäsung ist die gewöhnliche, man kann wohl sagen typische Art der Degeneration des Tuberkels, diejenige, der jeder Tuberkelknoten verfällt. Häufig finden sich namentlich in grossen Tuberkelknoten auch kleine Herde eitriger Erweichung; nur selten vereitert der ganze Knoten, sodass makroskopisch die Unterscheidung von einem Abszess schwierig sein kann. Sehr selten kommt es vor, ist aber beobachtet, dass ein ganzer Tuberkel verkalkt und auf diese Weise eine Heilung eintritt, abgesehen natürlich von den Funktionsstörungen, die abhängen von den vom Tuberkel definitiv zerstörten Hirnteilen.

Gegenüber der umgebenden Hirnsubstanz verhält sich der Tuberkel im allgemeinen wie das Sarkom und die anderen verdrängenden Hirngeschwülste. Er liegt frei mit scharfen Grenzen und leicht auslösbar in dem Hirngewebe darin und ist von einer meist nur schmalen Erweichungszone umgeben, die sich ganz so verhält, wie ich das bei den Sarkomen erläutert habe. Dennoch bestehen zwischen dem Sarkom und dem Tuberkel in bezug auf das Verhalten der benachbarten Hirnsubstanz grosse Unterschiede. Beim Sarkom kann die einfache Kompression und Verschiebung dieser Teile sehr lange Zeit anhalten; erst spät, bei erheblicher Grösse der Geschwülste, kommt es zur Erweichung und diese eigentliche Zer-

störung der Hirnsubstanz bleibt für immer im Rückstande gegen die einfache Druckläsion; beim Tuberkel aber, vielleicht weil er zugleich infektiös, entzündungserregend wirkt und rasch wächst, tritt diese Erweichung meist sehr bald ein; Wachstum der Geschwulst und Erweichung des Nervengewebes halten fast, wenn auch nicht ganz, gleichen Schritt — das zerstörte Hirngewebe überwiegt hier sehr erheblich das verdrängte. Auf diese Weise kommt es zwar, wenn z. B. ein Tuberkel im Pons sitzt, auch zu einer gewissen Vergrösserung dieses Hirnteiles — aber diese wird niemals annähernd so gross, wie sie sein würde, wenn man die Grösse der Geschwulst einfach zum gesunden Hirnteile addieren würde; eine Vergrösserung, die ein von einem Sarkom befallener Hirnteil, wenn auch natürlich nicht vollständig, doch bis zu einem gewissen Grade erreichen kann. Mit anderen Worten, der Tuberkel der Hirnsubstanz sitzt — das zeigt sehr gut die Fig. 22 — in einem Neste, das wesentlich

Figur 22.
Tuberkel im Pons. Schnitt zwischen Fazialis- und Trigeminusaustritt. Von einem Kinde. Präparat von Ströbe. 2 mal vergrössert.

durch Zerstörung, nur in geringem Masse durch Verdrängung der betreffenden Hirnteile geschaffen ist; in der Umgebung eines Sarkomes lassen sich, wenn auch komprimiert und atrophiert, einigermassen die Bestandteile der betreffenden Hirnpartien noch nachweisen — der Tuberkel hat sich an ihre Stelle gesetzt. Kann man also bei Entfernung eines Hirnsarkomes noch auf eine Restitution der nur durch Druck geschädigten Hirnteile rechnen, und damit auf eine eventuell weitgehende Besserung der vorhandenen Symptome, so wird man beim Tuberkel voraussetzen müssen, dass auch bei glücklicher Exstirpation desselben die einmal vorhandenen Ausfallerscheinungen sich nicht oder nur sehr wenig bessern werden.

Nur ausnahmsweise kommt es vor, — und auch das schädigt natürlich wieder die Prognose der Operation beim Hirntuberkel — dass sich ein oder mehrere Solitärtuberkel im Gehirn ohne sonstige tuberkulöse Erkrankungen des betreffenden Individuums finden. Besonders häufig ist jedenfalls die Verbindung mit tuberkulöser Zerebrospinalmeningitis; nach meinen Erfahrungen tritt sogar in den meisten Fällen zu den Solitärtuberkeln der Hirnsubstanz schliesslich diese tuberkulöse Erkrankung der Häute — wahrscheinlich immer dann, wenn die zuerst intrazerebralen Geschwülste die Pia erreichen; und diese Meningitis [illegible] eigentliche Todesursache. Diese Kompli[illegible]n die reinen [illegible] des Hirntuberkels sehr verdecken u[illegible]iagnose seh[illegible]. Auch allgemeine Miliartuberkulose [illegible]ger bei [illegible] Fäll[illegible]

von Hirntuberkeln, sowie grosse tuberkulose Herde in Lunge und Knochen oder Darmtuberkulose, die natürlich schon in vivo erkannt wurde. Häufig scheint auch eine Tuberkulose des Mittelohrs und der Knochen der Felsenbeine der Hirntuberkulose vorherzugehen; ich sah das in meinen Fällen von Pons- und Vierhügeltuberkel; beide Male hatten die Mittelohrerkrankungen nach Masern eingesetzt. In einem Falle von Kleinhirntuberkel fand ich ein kleines tuberkulöses Geschwür an der Nase. Die Halslymphdrüsen sind beim Hirntuberkel meist sehr stark geschwollen. Chorioidaltuberkel habe ich nie gesehen, sie sind im ganzen wohl selten.

Ich halte es für eine jedenfalls grosse Seltenheit, dass ein Hirntuberkel die erste Manifestation einer Tuberkulose bei dem betreffenden Individuum ist; meist wird der primäre Sitz in einem der anderen oben erwähnten Organe sein. Ganz besonders kommen hier die Lymphdrüsen in Betracht, die ja beim Eintritt der Tuberkelbazillen in den Organismus von der Haut oder den Schleimhäuten aus die erste Ablagerungsstätte derselben bilden. Könnte nicht die auffällige Prädilektion, mit der die Tuberkel die Gebilde der hinteren Schädelgrube befallen, damit zusammenhängen, dass die so oft tuberkulös erkrankten tiefen Lymphdrüsen des Halses in näherer und ausgiebigerer Beziehung zum Mittelhirn, Hinterhirn und Nachhirn als zum Vorderhirn stehen?

Von den syphilitischen Prozessen kann das eigentliche Hirngumma — die syphilitische Granulationsgeschwulst, und in zweiter Linie die gummöse Basilarmeningitis zu Symptomen des Hirntumors führen. Hirngummata sollen nach der übereinstimmenden Angabe von Oppenheim und Gowers jedenfalls sehr viel häufiger sein, als man aus rein pathologisch-anatomischen Untersuchungen schliessen würde, und sind es auch nach meinen Erfahrungen. Diese Geschwülste sind aber sowohl spontan, wie besonders bei antisyphilitischer Behandlung einer so vollständigen Rückbildung fähig, dass bei späterer pathologisch-anatomischer Betrachtung keine Spur mehr von ihnen zu finden ist; wenigstens kann das bei kleineren Gummigeschwülsten oder vielleicht auch bei umschriebener Meningoencephalitis syphilitica der Konvexität der Fall sein. Nach Oppenheim sollen die Gummata an Häufigkeit, bei Erwachsenen wenigstens, die erste Stelle unter den Hirngeschwülsten einnehmen und nach rein klinischen Erfahrungen der letzten Jahre kann ich mich dieser Ansicht, wie gesagt, wohl anschliessen. Ich habe wenigstens eine grosse Anzahl von Fällen reiner oder zu Lähmungen führender Jacksonscher Epilepsie mit Kopfschmerzen, aber ohne sonstige Allgemeinerscheinungen des Tumors gesehen, bei denen alle Störungen auf Jodkali so prompt, in einzelnen Fällen bei mehreren Rezidiven zurückgingen, dass man ex juvantibus auf eine Gummigeschwulst an der motorischen Hirnrinde schliessen musste. Unter den pathologisch-anatomischen Befunden treten in meiner Erfahrung aber die Gummata sehr zurück; ich habe unter 63 zur Sektion gekommenen Fällen von Hirntumor nur vier mal Gummata gefunden, davon eins im Pons, eins im l. Hinterhauptlappen, eins in der l. Kleinhirnhemisphäre und eins in der Rinde der l. Zentralwindungen. Bei Allen Starrs 300 Erwachsenen kommt das Gumma des Gehirns erst in 5. Linie nach Sarkom, Gliom, Karzinom? Gliosarkom? und Tuberkel; hierbei ist allerdings wohl die Diagnose Karzinom in vielen Fällen sehr anzuzweifeln, echte Karzinome sind jedenfalls sehr viel seltener als Gummata. Bei Kindern sind ganz im Gegensatze zu den Tuberkeln die Gummata

ganz selten; doch sind sie bei hereditärer Lues auch schon im frühen Kindesalter gefunden.

Was den Sitz der Gummata anbetrifft, so haben sie, vor allem allerdings nach klinischen Erfahrungen, wie ich soeben angeführt, eine besondere Vorliebe für die Rinde der Konvexität des Gehirns und hier vor allem wieder spez. für die Rinde des Stirnhirns und der motorischen Region. Das könnte vielleicht daran liegen, dass der Schädel da, wo er diese Hirnteile deckt, besonders leicht und häufig Verletzungen ausgesetzt ist, und dass es eine allgemein anerkannte Erfahrungstatsache ist, dass Gummata sich gern an der Stelle oder in der Nähe von Traumen entwickeln. Ueberhaupt sitzen sie meist in der Nähe und in unmittelbarer Verbindung mit den Häuten des Zentralorgans; frei im Hirngewebe sind sie jedenfalls selten zu finden. Nach Gowers sollen sie — und auch das bildet wieder einen Gegensatz zum Tuberkel — besonders selten im Kleinhirn sein; ich selber habe dort einmal ein Gumma beobachtet; ebenso selten finden sie sich im Zentrum semiovale oder in den Zentralganglien; häufiger dagegen wieder in der Substanz des Pons. Die Fig. 23 zeigt ein Gumma im r. Hirnschenkel, das einer Beobachtung Siemerlings entstammt; die Fig. 24 ein von mir beobachtetes Gumma des l. Okzipitallappens, das nirgends an die Häute heranreichte.

Die Grösse der Hirngummata ist meist keine sehr erhebliche; wallnussgrosse müssen schon zu den grossen gerechnet werden. Eine Ausdehnung, wie sie die grössten Tuberkelherde erreichen können, erlangen die Gummata nicht. Ihre Form richtet sich etwas nach dem Orte, an dem sie sitzen. An der Rinde des Gehirns, spez. an der der Konvexität kommen ebenso wie bei der Tuberkulose ausgebreitete flache Plaques gummöser Neubildung vor — eine Meningoencephalitis gummosa. —

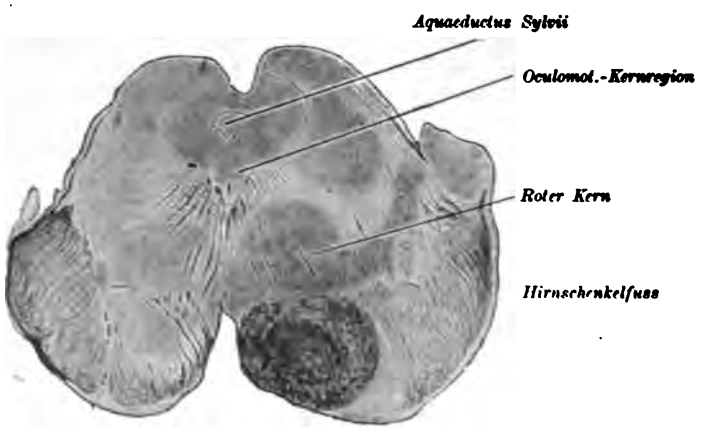

Figur 23.
Gumma des rechten Hirnschenkels. (Nach Siemerling.)

Diese gummösen Massen wachsen mit unregelmässigen Ausläufern in die Hirnfurchen und dringen mit den Gefässen in die eigentliche Hirnsubstanz selbst ein, wo sie sich dann weiter entwickeln können, wie die primär hier entstandenen Gummata. Die ganz in der Hirnsubstanz selbst sitzenden Gummigeschwülste haben eine mehr regelmässige, manchmal kuglige Form (Fig. 23), doch sind unregelmässige höckrige Ausläufer von der kompakten Geschwulstmasse nach Virchow bei ma besonders

häufig, wie auch Fig. 24 lehrt. Die gummösen Hirngeschwülste sind häufiger multipel als in nur einem Exemplare vorhanden, meist liegen aber die einzelnen Geschwülste dicht zusammen; multiple miliare Gummata der Hirnrinde sind beobachtet, aber jedenfalls sehr selten.

Gegen die Umgebung ist sowohl das von den Häuten ausgehende wie das intrazerebrale fertige Gumma scharf abgegrenzt — die Hirnsubstanz zeigt meist dicht an der Geschwulst eine schmale Erweichungszone; im übrigen verhält sich das Gumma in dieser Beziehung ganz wie der Tuberkel, d. h. es verdrängt die Hirnsubstanz nur im geringen Grade; hauptsächlich zerstört es sie und setzt sich an ihre Stelle. Die ersten zelligen Wucherungen, die mit den Gefässen in das Gehirn endigen, zeigen eine solche scharfe Abgrenzung natürlich nicht, sondern haben einen infiltrierenden Charakter. Wie schon hervorgehoben, kommen Gummata im Innern der Hirnsubstanz im ganzen viel seltener vor wie solche an der Peripherie der Hirnmassen. Das liegt daran, dass die meisten gummösen Wucherungen von den Häuten, und zwar sowohl von der weichen, wie von der harten Hirnhaut, manchmal auch von den Schädelknochen ausgehen und erst sekundär von da in die Hirnsubstanz eindringen. Dabei können namentlich bei Rückbildung der gummösen Neubildung alle diese Häute und der Knochen mit der Rinde des Gehirns zu einer schwieligen Narbenmasse verwachsen. Die primären in der Hirnsubstanz entstehenden Gummata gehen wohl von den Gefässen aus.

Histologisch stellt sich das Werden und Vergehen der Hirngummata etwa in folgender Weise dar: ich halte mich bei dieser Beschreibung an eine gummöse Wucherung in den Häuten der Hirnrinde. Hier bildet sich zunächst an einer zirkumskripten Stelle ein graurötlicher, gallertiger, im ganzen etwas durchscheinender Granulationsherd (Ziegler). Dieser besteht histologisch, ganz ebenso wie der Tuberkelherd, aus Rundzellen und mehr epitheloiden, auch aus vereinzelten Riesenzellen und im Anfang reichlichen, auch neugebildeten Blutgefässen. Diese entzündliche Wucherung beschränkt sich meist, wie schon erwähnt, nicht auf die Häute, sondern drängt mit den Pialscheiden der Gefässe auch in das Gehirn ein. Das gummöse Gewebe ist aber ein sehr kurzlebiges und geht meist rasch nach der Entstehung wieder tiefgreifende Veränderungen ein. Kleinere gummöse Herde können dann ganz wieder resorbiert werden; grössere aber verfallen einer Degeneration, die teilweise zur Verkäsung, teilweise zu erst zellig fibröser, dann schwieliger, bindegewebiger Narbenbildung führt; meist sind beide Degenerationsarten verbunden; aber spez. bei den Gummaten der Häute kann z. B. auch die schwielige Narbenbildung allein auftreten. Der Degeneration unterliegen vor allem auch grössere Gummata deshalb so leicht, weil auch die Gefässe, die sie zuerst ernähren, meist luetisch erkranken; diese Erkrankung führt schliesslich zu immer weitergehender Verengung, ja zum Verschluss oder zur Thrombosierung derselben und damit zum Absterben des von den betreffenden Gefässen ernährten Geschwulstteils. Grosse Gummata zeigen dann auf dem Durchschnitte unregelmässig gruppierte Stellen von Verkäsung, die sich histologisch ganz so darstellt, wie die der Tuberkelherde, und diese durchsetzend und sie in einzelne Inseln teilend, eine harte bindegewebige Narbenbildung, die besonders auch in der Peripherie dieser Neubildungen hervortritt. An den Häuten kann, wie schon erwähnt, diese Schwielenbildung auch allein vorkommen und zu einer narbigen Verwachsung aller Häute einer-

seits mit dem Knochen, anderseits mit dem Gehirn, an der Basis des Gehirns auch mit den Hirnnerven führen. Durch die allmählich immer stärker werdende Schrumpfung dieser Narben können Schädigungen, wie Kompression, Zerrung und Reizung der nervösen Gebilde in der Nachbarschaft noch eintreten, lange nachdem das eigentlich lebensfähige Gumma in eine tote Bindegewebsmasse verwandelt ist. Eitriger Zerfall ist bei den Gummen jedenfalls seltener als bei den Tuberkeln; häufiger kommen dagegen in der Umgebung derselben grosse Erweichungsherde im Gehirn

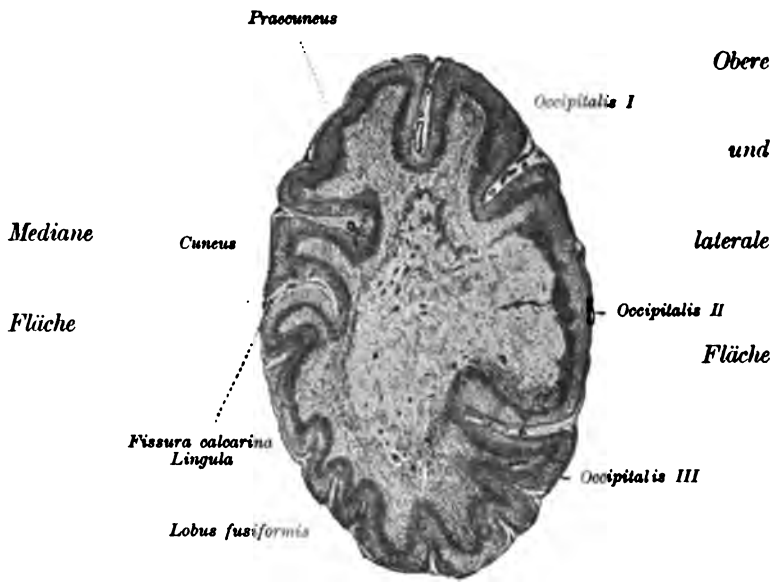

Figur 24.
Gummöse Wucherung im 1. Hinterhauptlappen. Eigene Beobachtung. Präparat von Ströbe. Lupe 1 : 5.

vor, die auf Gefässverschluss infolge der erwähnten syphilitischen Arteriitis beruhen; seltener auch Blutungen infolge von Gefässzerreissung. Auch in den syphilitischen Narben und in den teilweise verkästen, teilweise vernarbten Gummigeschwülsten finden sich oft in grossen Haufen bei einander liegend spezifisch syphilitisch veränderte Gefässe.

Wie aus dem Vorstehenden ersichtlich, zeigen die Hirngummata zum Teil schon durch ihre Form und ihr Verhalten gegen die umgebende Hirnsubstanz, vor allem aber durch ihren histologischen Aufbau und durch die Art der durch ihre geringe Lebensfähigkeit bedingten Degenerationsformen so viel Verwandtes mit den Hirntuberkeln, dass auch auf dem Sektionstische nicht selten eine Entscheidung ob Tuberkel ob Gumma bei einfach makroskopischer Betrachtung nicht möglich ist. Bei der grossen Wichtigkeit einer solchen Entscheidung in praktischer Beziehung lohnt es wohl, alle vorhandenen Differenzpunkte zusammengestellt scharf hervorzuheben und auf ihren Wert zu prüfen. Während die käsige Degeneration in histologischer Beziehung beim Tuberkel und beim Gumma sich ganz gleich verhält, bestehen doch einige Unterschiede in der Ausdehnung und Gruppierung der lebensfähigen und verkästen Massen zu einander in den

beiden Geschwulstformen. Beim Tuberkel ist meist das ganze Zentrum verkäst, und lebensfähige fortwuchernde Tuberkelmasse findet sich nur in einem schmalen Streifen in der Peripherie; beim Gumma ist das Verhalten beider Geschwulstteile zu einander ein viel unregelmässigeres; durch die ganze Geschwulst hindurch finden sich zwischen den käsigen Massen noch starke Balken oder Züge lebensfähigen Gummagewebes. Das wichtigste histologische Unterscheidungsmoment bildet aber die Neigung des Gummas zu schwieliger Narbenbildung — diese kommt beim Tuberkel nicht vor; ein Zurückgehen eines grossen Tuberkels auf einen kleinen schwielig narbigen Rest, wie das beim Gumma so häufig ist, wird hier nicht beobachtet. Finden wir also in zweifelhaften Fällen neben käsigen Herden dicke narbige Verwachsungen, z. B. der Hirnhäute unter einander und mit Hirn und Knochen, oder auch nur eine Abgrenzung der Käseherde in der Geschwulst durch reichliche bindegewebige Massen in einzelne Kammern, so kann man mit Sicherheit die Diagnose auf Gumma stellen. Sehr ins Gewicht fallen auch die reichlichen Haufen syphilitisch veränderter Gefässe in der Geschwulst und in ihrer Umgebung. Der Nachweis von Tuberkelbazillen ist natürlich entscheidend; der negative Ausfall dieser Untersuchung aber natürlich nicht; auch Riesenzellen kommen sowohl beim Tuberkel wie beim Gumma vor. Hinweisen will ich noch auf die oben erwähnten Prädilektionsstellen der Gummata, namentlich darauf, dass die Gummata in den meisten Fällen doch deutlich von den Häuten ausgehen, während die meisten Tuberkel frei im Hirngewebe liegen; ferner dass die Gummata nicht so gross werden, wie es die Tuberkel wenigstens werden können, und dass, wie mir scheint, die Erweichungszone des Gehirns um die Gummata eine sehr schmale ist, sodass die Gummata etwas weniger locker im Hirngewebe liegen, als die Tuberkel. Wenn alle diese Unterscheidungsmomente, wie das im einzelnen Fall wohl vorkommen kann, noch nicht genügen resp. nicht deutlich vorhanden sind, so entscheidet vielleicht noch die Berücksichtigung der übrigen Sektionsbefunde. Die hier für Tuberkulose sprechenden Momente sind oben genau angeführt; ihr vollständiges Fehlen würde schon in etwas für Lues ins Gewicht fallen; noch mehr natürlich positive syphilitische Befunde z. B. in der Leber, den Knochen, der Haut. Im Gehirn selbst werden für die Diagnose der Lues ausgebreitete Erweichungs- oder Blutungsherde sprechen, wie sie beim Tuberkel, besonders auch da es sich ja meist um junge Individuen handelt, kaum vorkommen dürften. Nimmt man alle diese Dinge zusammen, so wird man in den meisten Fällen doch wohl zu einer positiven Entscheidung kommen; doch wird allseitig zugegeben, dass es einzelne Fälle gibt, wo die Diagnose ob Tuberkel ob Gumma auch nach pathologisch-anatomischer Untersuchung in suspenso bleiben muss. Da käsige Degenerationen auch bei Hirnsarkomen vorkommen, und da die Anordnung der Verkäsung in diesen Geschwülsten in ihrer Unregelmässigkeit makroskopisch auf dem Durchschnitte oft das gleiche Bild zeigt, wie beim Gumma, so ist auch zwischen diesen beiden Geschwulstformen eine makroskopische Unterscheidung nicht immer möglich; diese wird aber immer durch das Mikroskop zustande gebracht.

Die gummöse Meningitis der Basis cranii, die mit Vorliebe die mittlere, aber auch alle 3 Schädelgruben gemeinsam befällt, kann die Symptome eines Tumors der Basis durch wesentliche Schädigung der basalen Hirnnerven oder auch die einer solchen der Hirnschenkel, des Pons oder des

Kleinhirnes hervorrufen, wenn sie diese Hirnteile angreift. Häufiger als die Tuberkulose zeigt sie auch das Bild einer progressiven ev. halbseitigen Hirnnervenlähmung. Histologisch baut sich die basale gummöse Meningitis in derselben Weise auf wie die gummösen Wucherungen der Konvexität, und sie unterliegt auch denselben Degenerationsformen; pathologisch-anatomisch kann deshalb wohl eine Verwechselung mit den oben beschriebenen multiplen Sarkomen der Basis cranii oder auch mit der diffuseren Sarkomatose oder Gliomatose der Häute, die klinisch ganz gleiche Symptome hervorrufen können, nicht vorkommen. Manchmal sitzt der syphilitische Prozess auch in den Häuten der Hirnnerven selbst, ohne eine diffuse Meningitis zu erzeugen. Man spricht dann von syphilitischer Wurzelneuritis.

Eine jedenfalls sehr seltene Granulationsgeschwulst des Gehirnes ist das Aktinomykom. Bollinger hat im Jahre 1887 folgenden Fall publiziert. Bei einer Frau, die an verschiedenen, auf einen Tumor zu beziehenden Hirnerscheinungen gelitten hatte, die aber eine bestimmte Lokaldiagnose nicht gestatteten, und die in einem Anfalle von Coma, Kopfschmerzen und Erbrechen gestorben war, fand sich im vorderen Teile des 3. Ventrikels eine anscheinend mit der Tela chorioidea in Verbindung stehende haselnussgrosse Geschwulst von glatter Oberfläche und blass graugelblicher Farbe; daneben starker Hydrocephalus internus. Die Geschwulst machte zunächst den Eindruck eines Myxoms oder Lipoms; als man sie durchschnitt entleerte sich aus ihr eine zähe, gallertige Flüssigkeit, wie sie ähnlich besonders in den Adenokystomen des Ovariums vorkommt, und es blieb nur eine dünne kollabierende Kapsel zurück. Die gallertige Flüssigkeit zeigte lymphatische und Granulationszellen sowie massenhafte Aktinomyceskolonien; Reste eines Stromas, speziell Blutgefässe fanden sich in ihr nicht. Dagegen bestand die membranartige Hülle aus vaskularisierten, teils zelligem, teils faserigem Bindegewebe. Bollinger macht noch darauf aufmerksam, dass sein Fall der erste sei, bei dem die Antinomykose primär im Gehirn sich gefunden und einen geschwulstartigen Charakter angenommen habe; sekundär hat Ponfick auf dem Wege der Metastase zwei Aktinomykoseherde von ihrem primären Herd im prävertebralen Gewebe in den Hinterhauptlappen verschleppt gesehen, und derselbe Autor hat einen Fall beobachtet, wo die Aktinomykose von den Schädelknochen der Basis, speziell vom Keilbein auf den rechten Schläfen- und Stirnlappen übergegriffen hat. In letzteren Fällen handelte es sich aber mehr um aktinomykotisch entzündliche, resp. aktinomykotisch eitrige Prozesse; Geschwulstsymptome wurden in beiden Fällen nicht beobachtet. Einen dem Bollingerschen ganz ähnlichen Fall hat kurze Zeit darauf Orlow beschrieben; er war mir im Original nicht zugänglich.

Von tierischen Parasiten können im Gehirn die Finnenzustände zweier Bandwürmer als Neubildungen wirken: 1. der Cysticercus cellulosae, die Finne der beim Menschen vorkommenden Taenia solium; 2. der Echinococcus, der Finnenzustand eines Hundebandwurmes, der Taenia echinococcus. In beiden Fällen handelt es sich also um zystische Geschwülste. In Deutschland ist jedenfalls der Cysticercus [illegible]sae weit häufiger als der Echinokokkus — und ganz besonder[illegible]len Deutschlands. So sind in Ber[illegible] 5300 Sektionen 87 M[illegible]n beobachtet, in Prag bei ung[illegible]n Zahl nur 28 ma[illegible]n

unter 14000 Sektionen nur 2 mal. In England ist nach Gowers der Echinokokkus sogar häufiger als der Zystizerkus. Sowohl die Unterschiede in der Häufigkeit des Zystizerkus in Nord- und Süddeutschland, wie die zwischen Deutschland und England, sind wohl in der Aetiologie des Zystizerkus begründet. In Süddeutschland und in England ist wegen der fehlenden Unsitte des Genusses von rohem Schweinefleisch die Taenia solium beim Menschen sehr selten, und damit fehlt die Gefahr, sich mit den Finnen dieses Bandwurmes zu infizieren; übrigens hat auch in Norddeutschland die Häufigkeit des Zystizerkus beim Menschen in den letzten Jahren sehr abgenommen.

Die erwähnten Statistiken von Berlin und München zeigen zugleich, dass der Zystizerkus sich besonders gern im Gehirn ansiedelt. Unter den 87 Berliner Fällen fand sich 72 mal Zystizerkus des Gehirns, die beiden einzigen Münchener Fälle betrafen ebenfalls Hirnzystizerken. Häufiger als im Gehirn finden sich Zystizerken beim Menschen nur noch in der Haut (Dressel, Hammer).

Der Cysticercus cellulosae kommt im Gehirn an den verschiedensten Stellen vor, doch bevorzugt er entschieden die Hirnrinde, die Hirnfurchen, sowie die Häute, speziell die Arachnoidealräume, an Hirnkonvexität und Basis und die Ventrikelhöhlen vor der Tiefe des Hirnmarkes. Nach einer Zusammenstellung von Küchenmeister fanden sich unter 88 Fällen von Hirnzystizerken — die meisten waren multipel — 49 mal solche in den Hirnhäuten, 59 mal solche in der Hirnrinde, 18 mal in den Ventrikeln, am häufigsten im 4., seltener im 3. und den Seitenventrikeln, und nur 19 mal in der Marksubstanz. Während der Zystizerkus in der Rinde und im Marke meist einen fixirten Sitz hat, den er sich selber in der Hirnsubstanz bildet, kann er in den Ventrikeln und in den Arachnoidalmaschen frei schwimmen und ist an der Hirnbasis oft nur ganz locker an einem Gefässe oder an einem Nerven befestigt. Nur in sehr seltenen Fällen handelt es sich um ein oder um wenige Exemplare — meist sind es mehrere bis viele (S. auch obige Statistik von Küchenmeister); so hat Heller 60, Delore und Bonhomme sogar 111 Blasen im Gehirn gefunden. Der Cysticercus cellulosae besteht aus einer von einer dünnen durchsichtigen Membran gebildeten Hülle, die eine helle Flüssigkeit enthält. An einer Stelle dieser Blase sieht man meist schon makroskopisch einen dunklen Fleck, mit dem Mikroskop den nach innen umgestülpten Kopf, der einen Hackenkranz und die Saugnäpfe erkennen lässt. Die Zysten sind meist nur erbsen- bis bohnengross — grössere Exemplare kommen nur unter besonderen Umständen vor. Die Wirkung auf die umgebende Hirnsubstanz ist eine verschiedene, je nachdem die Finnen an ihrem Ort fixiert sind oder frei beweglich und je nachdem sie in der Hirnsubstanz selbst oder in den Häuten resp. in den Ventrikeln sitzen. Sitzen sie in der Hirnrinde oder in der Wand der Ventrikel, so können sie als kleine höckerige Hervorragungen über das Niveau dieser Teile hervorragen — in der Farbe ähneln sie oft sehr der Rinde, so dass man genau hinsehen muss, um sie zu erkennen. Von der eigentlichen Hirnsubstanz sind sie durch eine neugebildete bindegewebige Kapsel abgesetzt. Die Hirnsubstanz ist in der nächsten Umgebung meist degeneriert, erweicht, enthält Körnchenzellen, Amyloidkörper, Riesenzellen auch kleine Blutungen — in einigen Fällen auch Eiter. Sitzen die Zystizerken in den Häuten, so bewirken sie umschriebene chronische Entzündungen dieser Häute Zystizerken-

meningitis (Wollenberg, Henneberg) — in den Ventrikeln vor allem Ependymwucherung und Hydrocephalus internus. Der Zystizerkus hat nur eine beschränkte Lebensdauer. Ist die Finne entwickelt und hat sie sich an einem ihr zusagenden Orte definitiv niedergelassen, so bleibt sie etwa drei bis sechs Jahr lebensfähig — dann fängt sie an zu schrumpfen und verkalkt schliesslich vollständig. Als eine Degenerations- oder krankhafte Form der Entwickelung (Cysticercusacephalocele, Heller) muss man auch die Form betrachten, die als Cysticercus racemosus beschrieben ist. Diese Gebilde finden sich meist an der Basis, zwischen den Nerven und Gefässen und senden Ausläufer in die grossen Gehirnfurchen und in die Seitenventrikel. Es handelt sich um vielfach gefaltete, traubenartige konfigurierte, grüngefärbte, dünnwandige, sackartige Gebilde, die vom umgebenden Gewebe leicht abzulösen sind. Eine Kopfentwickelung ist in diesen Zysten selten. Nach neueren Erfahrungen scheint es, als ob an der Basis die Traubenform die gewöhnliche sei. Dabei findet sich dann, besonders wenn zugleich Zystizerkenmeningitis besteht, auch öfter Neuritis optica, die sonst beim Zystizerkus selten ist.

In den meisten Fällen hat der Träger eines Hirnzystizerkus auch noch in anderen Organen Finnen. Am häufigsten unter der Haut, dann unter der Zunge, im Auge etc.

Der Cysticercus cellulosae kann im Gehirn auf zweierlei Weise Hirntumor-Erscheinungen hervorrufen: 1. wenn er massenhaft vorhanden ist — die Erscheinungen einer grossen Geschwulst unbestimmten Sitzes — 2. auch bei isoliertem Vorkommen, wenn er in differenten Stellen der Hirninde „sitzt“ — so z. B. in den Zentralwindungen oder im Okzipitalhirn. Ueber die Zystizerken in den Ventrikeln folgt unten im Abschnitt Symptomatologie genaueres.

Die Echinokokkusblase kommt im Gehirn im ganzen selten und meist in der unilokulären Form vor, erst einmal ist ein sogenannter multilokulärer Echinokokkus beobachtet. (Roth.) Bei der unilokulären Form handelt es sich um eine oder mehrere getrennte Blasen, deren Wandung aus der so charakteristisch geschichteten chitinartigen Substanz besteht und die, wenn überhaupt Entwickelungsvorgänge in ihr stattfinden, in ihrem Innern — das oft in mehrere Fächer abgeteilt ist — eine Anzahl Tochterblasen enthält, die wieder Enkelblasen in sich bergen. Alle diese Blasen schwimmen in einer chemisch charakteristischen Flüssigkeit. Erst die Enkelblasen enthalten dann die voll ausgebildeten Bandwurmköpfe mit Hakenkranz. Nicht so selten bleibt aber die primäre Blase steril, sie enthält nur Flüssigkeit, und ihre Natur ist dann nur aus der Schichtung der Wandung zu erkennen.

Die Echinokokkusblasen kommen ebenfalls in der Hirnrinde, in den Hirnfurchen und Häuten, an der Basis und in der Hirnsubstanz selber vor; sie bevorzugen aber nicht so sehr wie die Zystizerken die ersten beiden Hirnteile, sondern sitzen häufiger in der Hirnsubstanz selbst, allerdings oft nur von einer dünnen Schicht der Rinde bedeckt. Ihre Form ist meist eine kugelige, doch kann sie bei fixiertem Sitze auch unregelmässig sein. In den Häuten und Furchen und an der Basis können die Blasen vollkommen frei beweglich sein und hier auch eventuell nur sehr geringe Symptome hervorrufen. In der Hirnmasse selbst sind sie von einer meist sehr dünnen bindegewebigen Kapsel umgeben, in der Umgebung findet sich meist Erweichung der Hirnsubstanz. Ihre Grösse schwankt

sehr — sie kommen von erbsen- bis Mannsfaustgrösse vor — im letzteren Falle bewirken sie natürlich eine sehr erhebliche Hirnkompression. Oft findet sich im Gehirn nur ein Exemplar, doch sind auch drei bis vier unilokuläre Blasen beobachtet worden.

Der Echinokokkus des Gehirnes hat eine besondere Neigung zur Usurierung des Schädels und zum Durchbruch nach aussen. Er kann das Schädeldach durchbrechen und sich hier dann als eine der Punktion zugängliche Blase, an derem Rande der Knochen zu fühlen ist, verwölben; auch sind Fälle beobachtet, wo er in die Nase durchbrach oder in die Augenhöhle, wo er dann Exophthalmus bewirkte. Auch kommt es vor, dass Echinokokkusblasen erst unter der Kopfhaut ausserhalb des Schädels liegen, diesen usurieren und dann in den Schädel eindringen. Es finden sich dann Blasen gleichzeitig aussen und innen; die verbindende Knochenlücke kann dabei sehr klein sein. Der Echinokokkus kommt bekanntlich am häufigsten in der Leber und in der Bauchhöhle vor, in dritter Linie folgt aber das Gehirn. Auch kann er gleichzeitig im Gehirn und z. B. in der Bauchhöhle vorkommen.

Der erwähnte bisher einzige Fall eines multilokulären Echinokokkus des Gehirns stammt von Roth. Er fand in einem Falle, der klinisch die Erscheinungen eines Hirntumors geboten hatte, im Stirnlappen eine hühnereigrosse Geschwulst. Diese enthielt zahlreiche bis bohnengrosse, bindegewebig abgekapselte Zysten mit gallertigem Inhalte. Die Gallerte zeigte die Struktur von Echinokokkusmembranen; in einzelnen Zysten wurden auch freie Haken und ganze Skolices gefunden.

Es bleiben nun, da wir von den Zysten dunkler Herkunft oben schon gesprochen haben, nur noch zwei Krankheiten des Gehirnes übrig, die unter Umständen echte Tumorsymptome erzeugen können, 1. das umschriebene Hämatom der Dura mater, 2. die Hirnarterienaneurysmen. In beiden Fällen kann man natürlich nicht im strengen Sinne von Tumoren sprechen.

Beim Hämatom der Dura mater handelt es sich um einen Entzündungsprozess an der Innenfläche der Dura, der zur Bildung immer neuer, geschichteter Neomembranen führt und seinen Namen daher bekommen hat, dass diese Neomembranen meist von frischen und älteren Blutungen durchsetzt sind. Das Hämatom der Dura kann sich über die ganze Hirnkonvexität ausdehnen, es bevorzugt jedenfalls diese Gegend vor der Basis, dann macht es mehr allgemeine Hirnsymptome, z. B. die der allgemeinen progressiven Paralyse; oder aber einen mehr umschriebenen Sitz haben, dann dringt es von diesem aus allmählich gegen die Hirnsubstanz vor und macht an den entsprechenden Stellen die Symptome eines Hirntumors.

Aneurysmatische Erweiterungen der Hirnarterien können sowohl an den Gefässen innerhalb der Hirnsubstanz, wie an denen der Häute und speziell an der Basis cranii, wo die Hauptstämme der Gefässe für das Gehirn liegen, vorkommen. Nur an letzterer Stelle erreichen sie im allgemeinen eine grössere Ausdehnung und führen klinisch zu Symptomen, die das Krankheitsbild eines Hirntumors hervorrufen, und es soll deshalb im folgenden nur von den Aneurysmen der Arterien an der Basis die Rede sein. Sie können in jedem Lebensalter, auch schon bei Kindern, vorkommen, im allgemeinen aber ist das reifere Alter bevorzugt

und, was das Geschlecht anbetrifft, die Männer vor den Frauen. Der Grund hierfür liegt wohl in den ätiologischen Verhältnissen.

Ueber die Häufigkeit ihres Vorkommens an den einzelnen Arterien der Schädelbasis herrscht unter den verschiedenen Autoren keine Einigkeit. Die meisten geben an, dass die Arteria fossae Sylvii am häufigsten Sitz des Aneurysmas sei, nach Lebert aber soll die Arteria basilaris in erster Linie stehen. Gowers meint, die Aneurysmen seien im Gebiete der Carotis interna doppelt so häufig, wie in dem der Vertebralis; Killian gibt zwar zu, dass im gesamten ersteren Gebiete die Aneurysmen etwas häufiger seien als im letzteren, dass aber, wenn man einzelne Aeste berücksichtige, die Aneurysmen an der Basilaris noch etwas häufiger seien als an der Arteria fossae Sylvii. Nach der Häufigkeit der Aneurysmen an ihnen zusammengestellt, folgen nach Gowers die einzelnen Hirnarterienäste in folgender Reihenfolge: 1. Arteria fossae Sylvii, 2. Arteria basilaris, 3. Carotis interna, 4. Arteria corporis callosi, 5. Arteria communicans posterior, 6. Arteria communicans anterior, 7. Arteria vertebralis, 8. Arteria cerebralis posterior, 9. Arteria cerebelli inf.

Die Hirnarterien-Aneurysmen sitzen mit Vorliebe an den Abgangsstellen der Aeste der basalen Hirngefässe. Meist handelt es sich um eine sackförmige, also nach einer Seite gerichtete Erweiterung der Gefässe, besonders an der Basilaris sind aber auch zylindrische Erweiterungen beobachtet. Auch können an einem Arterienaste mehrere Aneurysmen vorkommen. Im allgemeinen erreichen die Aneurysmen der basalen Hirnarterien keine bedeutende Grösse, sie sind erbsen- oder bohnengross, doch sind auch solche von Hühnereigrösse beobachtet. Ihre Wandung ist natürlich meist dünn, und in denjenigen Fällen, die jedenfalls die grosse Mehrzahl bilden, wo sich das Aneurysma auf Grund von Arteriosklerose und Atheromatose der Intima gebildet hat, finden sich diese Erscheinungen auch an seinen Wandungen und in dem Gefässstamme selbst. Häufig ist das Aneurysma von Blutgerinnseln erfüllt, die sich manchmal organisieren und so zur Heilung resp. zum Stillstand in der Ausdehnung führen können.

Auf das umgebende Gehirn wirkt ein grosses Aneurysma der Basis komprimierend — es bohrt sich eine Nische in dasselbe hinein — manchmal, wenn auch selten, kann es auch zur Erweichung der Rinde kommen. Haben schon einige Male Blutungen aus dem Aneurysma stattgefunden, so können sich am benachbarten Gehirn auch alte Blutreste finden; tritt der Tod infolge einer solchen grossen Blutung ein, so kann das Gehirn auch blutig zerstört sein; oft ist dann in den grossen Blutmassen das Aneurysma selbst schwer zu finden. Auch die Hirnnerven werden komprimiert, sie atrophieren und sind oft mit dem Aneurysma fest verwachsen. Es kann schliesslich auch vorkommen, dass das Aneurysma den Schädel perforiert und z. B. nach der Nasenhöhle, der Rachenhöhle oder nach anderen Partien der Schädelbasis durchbricht. In solchen Fällen können natürlich Blutungen auch nach aussen hin zu Tage treten, oder die Aneurysmasäcke als deutlich pulsierende Geschwulst fühlbar werden.

Gowers hat genauere Angaben gemacht über diejenigen Hirnteile und Hirnnerven, die durch die Aneurysmen der basalen Hirnarterien im speziellen getroffen werden können. der Carotis interna werden in solchem hst die oris cal und die Arteria fossae Syl lichen läd

erstere Stirnlappen und Balken und vielleicht den Opticus und Olfactorius, letztere Schläfenlappen und Stirnlappen, resp. das untere Ende der Zentralwindungen. Die übrigen Stämme dieses Gebietes, spez. die Carotis selbst und die Communicans posterior werden bei Aneurysmenbildung vor allen Dingen die basalen Nerven der mittleren Schädelgrube, namentlich das Chiasma, die Augenmuskelnerven, seltener den Trigeminus, daneben auch die Hirnschenkel lädieren. Doch muss man bei diesen speziellen Ausführungen immer bedenken, dass alle die sekundären Aeste der Carotis interna auf einem ziemlich engen Raume vom Hauptstamme abgehen, und dass ausserdem, je nachdem sich die Aneurysmen des einen oder des anderen Stammes mehr nach vorn oder nach hinten ausdehnen, die Symptome verschieden sein und ihre Charakteristica für die einzelnen Aeste ganz verlieren können. Doch dürfte es selbst bei der Sektion öfters recht schwierig sein, wenigstens bei ausgedehnteren Aneurysmen und bei erheblichen letalen Blutungen, zu sagen, ob nun ein solches Aneurysma der Carotis interna, oder schon und zwar allein der Communicans posterior, oder der Arteria fossae Sylvii, resp. corporis callosi angehört.

Die Aneurysmen im Gebiete der Vertebralis resp. Basilaris üben natürlich spez. auf die Gebilde der hinteren Schädelgrube, Pons, Medulla oblongata, Kleinhirn und die entsprechenden Hirnnerven Läsionen aus. Bei dem oft geschlängelten Verlaufe der Basilaris kann ein langes zylindrisches Aneurysma der Basilaris auch Hirnnervenlähmungen beider Seiten — wechselständige Hirnnervenlähmungen — Vagus der einen, Hypoglossus der anderen Seite — hervorrufen (Oppenheim).

Zweites Kapitel.

Vorkommen und Aetiologie.

Wie der pathologisch-anatomische Teil lehrt, kommen Geschwülste der verschiedensten Art im Gehirn vor — Oppenheim nennt das Gehirn sogar eine Prädilektionsstelle für Neubildungen. Damit ist natürlich nicht gesagt, dass nun die Hirngeschwulst ein Leiden ist, das dem allgemeinen Praktiker, auch dem beschäftigsten, gerade häufig vorkommt. Wenn man allerdings von praktischen Aerzten mit langjähriger und ausgedehnter Praxis hört, dass ihnen nie ein Fall von Hirntumor begegnet sei, was übrigens jetzt, wo ich selbst z. B. doch öfter von allgemeinen Praktikern Fälle von Hirntumor mit richtiger Allgemein- und Lokaldiagnose zugesandt erhalte, selten sein dürfte, so wird man wohl zu der Ansicht berechtigt sein, dass ihnen einzelne solcher Fälle unerkannt durch die Hände gegangen seien. Um die Häufigkeit der Hirngeschwülste im allgemeinen zu berechnen, ist in den letzten Jahren mehrfach das Sektionsmaterial grosser pathologischer Institute benutzt worden; dabei hat z. B. Seidel im pathologischen Institute zu München unter 80, von Beck in Heidelberg unter 120 Sektionen einen Fall von Hirntumor gefunden — das wären 1,25 pCt. — 0,8 pCt. Man wird leicht einsehen, dass diese Zahlen eine zu grosse Ziffer für das Vorkommen des Hirntumoren im allgemeinen geben; es ist schon a priori nicht anzunehmen, dass in München z. B. jeder 80. Mensch an einem Hirntumor stürbe. Für die

gerade im Gehirn ansiedeln, ja warum z. B. für die Zystizerken das nervöse Zentralorgan geradezu einen Prädilektionsort bietet. Ich habe für die Solitärtuberkel oben erwähnt, dass ihre Vorliebe für die hintere Schädelgrube vielleicht mit gewissen anatomischen Anordnungen der Lymphbahnen zusammenhängt; wir wissen ferner, dass nicht so selten tuberkulöse und gummöse Prozesse sich dort entwickeln, wo durch ein Trauma ein Locus minoris resistentiae geschaffen ist; auf die Bedeutung des Traumas für die Entstehung der Hirngeschwülste komme ich unten noch genauer zu sprechen.

Für die eigentlichen Neubildungen kommen zunächst kongenitale Entwickelungsanomalien in Betracht — so speziell für die seltenen Cholesteatome, Lipome, Dermoidzysten, Teratome und Angiome, ferner auch für die Gliome und Neurome. Nach der Theorie Cohnheims müssten wir sogar bei fast allen Geschwülsten ihr Hervorgehen aus solchen kongenital versprengten Keimen annehmen — doch liegt in dieser Theorie im ganzen wohl nur eine Umschreibung der ätiologischen Schwierigkeiten. Eine direkte Vererbung einer Hirngeschwulst ist, soviel ich weiss, bisher noch nicht beobachtet — ich würde eine solche Beobachtung auch nur für einen eigentümlichen Zufall ansehen können — ebensowenig ist hier etwas mit dem vagen Begriffe der allgemeinen nervösen Belastung anzufangen; dagegen hat Besold aus der Strümpellschen Klinik über eine Beobachtung eigentümlicher, wohl angeborener Geschwülste bei zwei Geschwistern berichtet.

Metastatische Hirngeschwülste sind, wie wir gesehen haben, im ganzen selten; am häufigsten kommen noch Karzinommetastasen vor, selten sind metastatische Sarkome, abgesehen allerdings von Melanosarkomen.

Eine ebenso schwierige, wie namentlich neuerdings praktisch hervorragend wichtige Frage ist die nach den Beziehungen von Verletzungen und zwar von Kopfverletzungen zu der Entstehung von Hirngeschwülsten, speziell von echten Neoplasmen. Fast alle Autoren erkennen an, dass Hirngeschwülste nach Kopf-Traumen entstehen können — oft ziemlich rasch, oft erst lange Zeit, Jahre hinterher, und schon verhältnismässig alte Publikationen, wie die von Hasse, Wunderlich, Virchow haben entsprechende Beobachtungen beigebracht. Jedenfalls ist nicht zu bezweifeln, dass Symptome eines Tumors häufig direkt im Anschluss an ein Trauma zutage treten; ich selber sah z. B. ein Ponsgliom nach Fall mit dem Kopfe auf die Tischkante, ein Gumma an derselben Stelle nach Hufschlag an den Schädel, ein Sarkom des Kleinhirnes nach Fall auf den Hinterkopf auf dem Eise, ein Stirnhirngliom nach Sturz auf den Kopf vom Pferde, einen Tumor der Basis in der l. mittleren Schädelgrube nach Fall auf den Kopf von einem Neubau. Doch kann uns diese Aufeinanderfolge nicht veranlassen, anzunehmen, dass Trauma und Hirntumor nun in diesen Fällen sich jedesmal oder auch nur häufig wie Ursache und Folge verhielten. Vielleicht ist es oft nur die Unkenntnis der eigentlichen Ursachen, die uns veranlasst, das handgreifliche Trauma in solchen Fällen so oft als genügendes ätiologisches Moment anzusehen. Wenigstens scheint mir das daraus hervorzugehen, dass es uns in denjenigen Fällen, wo wir wirklich die Grundursache kennen, wie bei den infektiösen Granulomen und be[illegible] Parasiten gar nicht einfällt, ein Trauma in der Anamnese als eigen[illegible]ätiologie

der betreffenden Geschwülste anzusehen, dass wir hier, wenigstens bei den Granulomen, höchstens soweit gehen, das Kopftrauma für die Lokalisation der betreffenden Geschwulst gerade im Gehirn verantwortlich zu machen. Sehen wir uns übrigens die Fälle von angeblich traumatischer Entstehung wirklicher Neoplasmen im Gehirn näher an, so stossen wir hier doch sehr häufig auf Fälle, die diesen klinisch so sicher erscheinenden Zusammenhang in etwas zweifelhaftem Lichte erscheinen lassen. Ich spreche auch hier aus eigener Erfahrung. Erstens handelt es sich häufig um Fälle, wo doch schon vor dem Trauma Erscheinungen eines Hirntumors bestanden haben — aber so vage und unbestimmte, dass niemand an das Vorhandensein eines so ernsten Leidens gedacht hat. Das kommt, wie bei dem Baue dieser Geschwülste verständlich, besonders bei Gliomen vor. Bei dem so sehr grossen Reichtum dieser Geschwülste an Gefässen kommt es gerade hier sehr häufig infolge des Traumas zu ausgedehnten Blutungen in die Geschwulst, und nun sind mit einem Schlage die schwersten, später progressiven Hirnerscheinungen da. Ja, sieht man genau zu, so wird man in diesen Fällen nicht selten finden, dass der Tumor sogar schon die eigentliche Veranlassung zu der Verletzung war, die ihn hervorgerufen haben soll, etwa dadurch, dass er einen epileptischen oder einen Schwindelanfall auslöste. Zweitens wird es jedenfalls nicht selten vorkommen — auch das wieder am häufigsten bei den Gliomen, aber auch bei manchen Sarkomen — dass man zwar annehmen muss, z. B. aus dem anatomischen Befunde, dass ebenfalls schon vor dem Trauma der betreffende Tumor bestanden hat, dass er aber vorher wirklich keine Symptome verursacht hat, dass diese erst durch weiteres Wachstum der Geschwulst eingetreten sind, wenn durch die Verletzung entweder die Umgebung der Geschwulst zu einem Locus minoris resistentiae geworden ist, oder dem Tumor eine gesteigerte Vitalität verliehen ist, oder auch dadurch, dass beides zugleich eingetreten ist. In beiden Fällen hat das Trauma im streng wissenschaftlichen Sinne den Tumor nicht hervorgerufen, sondern ihn nur manifest gemacht. Ich will natürlich bei der allgemeinen Uebereinstimmung der Autoren in dieser Beziehung und bei der Prägnanz einer Anzahl der hierher gerechneten Fälle nicht bestreiten, dass das Trauma auch die alleinige und Grundursache eines Hirntumors sein kann, ich glaube aber, dass das im ganzen sehr selten der Fall sein wird und auch schwer zu erklären ist. Wenn man immer das auch von mir nicht bestrittene Vorkommen von Hirntuberkeln und Hirngummen nach Traumen und am Orte des Traumas als Beweis für diese Aetiologie anführt, so liegt hier die Sache, auch abgesehen davon, dass, wie schon erwähnt, hier doch die Grundursache der Geschwulst die syphilitische oder tuberkulöse Infektion ist, und nicht das Trauma, ganz anders und für unser Verständnis viel klarer — hier handelt es sich um echte Infektionsgeschwülste, und dass Infektionsträger, die im Blute kreisen, an einer traumatisch geschwächten Stelle sich mit Vorliebe ansiedeln, wissen wir ja aus vielfachen Erfahrungen. Dann ist aber das Kopftrauma, wie schon erwähnt, nur für die Lokalisation, nicht aber für die Entstehung des Tuberkels oder Gummas verantwortlich zu machen. Viel schwerer zu verstehen, wenn auch nicht gerade unverständlich, ist es aber doch, wie durch ein Trauma die Glia zu quantitativ und qualitativ abnormer Wucherung kommen soll oder wie gar Sarkomformen hierdurch entstehen sollen, für die an der betreffenden Hirnstelle überhaupt kein histologisches

Analogon vorhanden war. Die Annahme von Allen Starr, dass ein traumatisch entstandener hämorrhagischer oder Kontusionsherd sich direkt in eine Geschwulst umwandeln könne, ist, wie auch Oppenheim hervorhebt, durch nichts bewiesen und sogar unwahrscheinlich, und wenn Oppenheim glaubt, dass sich unter Umständen aus enzephalitischen Herden, speziell bei Kindern, später Fibrome oder Osteome entwickeln könnten, so mag das richtig sein — aber ein inkompliziertes Trauma erzeugt doch keine eigentliche Enzephalitis.

So schwierig aber die Frage des Zusammenhanges zwischen Verletzung und Hirntumor in wissenschaftlicher Beziehung auch ist, so klar sind uns nach meiner Ansicht die Direktiven vorgezeichnet, wenn wir, was neuerdings öfters vorgekommen ist, in praxi, speziell in der Unfallpraxis, vor die Frage gestellt werden, ob eine nachgewiesene Hirngeschwulst in einem Zusammenhange mit einem erlittenen Trauma gestanden habe oder wenigstens gestanden haben könne. Zunächst kommt hier wohl nur ein Schädeltrauma in Betracht. Selbst bei den ätiologisch so klaren syphilitischen und tuberkulösen Hirngeschwülsten werden wir oft nicht umhin können, unser Gutachten dahin abzugeben, dass der Verletzte ohne das Trauma vielleicht nie, wenigstens ein Hirngumma oder einen Hirntuberkel bekommen hätte. Für diejenigen Fälle, die in die erste Kategorie derjenigen gehören, für die wir oben das Trauma nur als Offenbarer der Hirngeschwulst haben gelten lassen, nämlich wo vor dem Unfalle schon vage Erscheinungen des Hirntumors bestanden haben, wird man wenigstens eine Verschlimmerung und einen rascheren Verlauf des Leidens durch das Trauma selten ausschliessen können, und nur, wenn man sicher nachweisen kann, dass der Unfall selbst schon eine Folge des Hirnleidens war, dürfte der Entschädigungsanspruch des Kranken zurückzuweisen sein. In den Fällen der zweiten betreffenden Kategorie aber, wo vorher, trotz wohl vorhandenen Tumors, Symptome nicht bestanden, wird man praktisch das Kopftrauma ohne weiteres als ausreichende Ursache ansehen, da dieses den Tumor erst zu einem das Hirn schädigenden Wachstume gebracht hat, und noch mehr muss das beim heutigen Standpunkte der Wissenschaft in den zweifelhaften und seltenen Fällen geschehen, wo vielleicht auch wissenschaftlich, wie oben gesagt, die Verletzung die eigentliche und alleinige Grundursache für den Hirntumor bilden könnte, namentlich wenn hier Trauma und erste Hirnsymptome nicht allzu weit auseinanderliegen, die primären Traumafolgen sozusagen kontinuierlich in die des Tumors übergehen, wie ich das in dem letzten von mir begutachteten und später autoptisch festgestellten Fall eines Tumors an der Basis der mittleren Schädelgrube sah. In den meisten Fällen wird man also forensisch zugunsten des Verletzten entscheiden müssen; selbstverständlich dürfen gröbere vor dem Trauma bestandene Hirnsymptome nicht übersehen werden. Für die Abweisung von Entschädigungsansprüchen würde ich natürlich schliesslich auch sein, wenn die Sektion etwa als Ursache der Tumorerscheinungen Echinokokkus- oder Zystizerkusblasen aufdeckte.

Ich will hier noch erwähnen, was ich speziell der Arbeit Oppenheims entnehme, dass besonders innige Beziehungen zwischen Tumoren des Gehirns und Kopftrauma in denjenigen Fällen anzunehmen sind, wo die oft noch nachweisbare Schädelverletzung direkt dem Hirntumor anliegt, wo sie sozusagen den Weg zur Geschwulst zeigt, und wo sich auch noch Verwachsungen der Häute und Blutungen als Reste des Traumas finden.

Solche Fälle sind von Hitzig, Thomas und Bartlett, Keen und Annandale beschrieben. Ferner führt Oppenheim noch an, dass das Trauma nicht selten zunächst ein allgemeines Hirnleiden hervorrufe, z. B. Epilepsie, und dass auf dieser Grundlage sich manchmal erst nach Jahren eine eigentliche Hirngeschwulst ausbilde. Vollständig klar in jeder Beziehung ist die ätiologische Bedeutung des Traumas für viele Fälle von drei, allerdings nicht eigentlich zu den Geschwülsten gehörenden, aber doch oft Hirngeschwulst-Symptome hervorrufenden Krankheiten, dem umschriebenen Hämatoma durae matris, einzelnen Zysten und dem basalen Hirnarterienaneurysma. Das Hämatom entwickelt sich oft an der vom Trauma affizierten Schädelstelle selbst, direkt aus der traumatischen intraduralen Blutung. Traumatische Zysten sitzen vor allem in der Rinde. Für das Aneurysma kommt in Betracht, dass es durch das Trauma zu einer teilweisen Zerreissung der Wände der Arterien, speziell der Media kommen kann, hier findet dann der Blutdruck eine schwache Stelle, die er weiter ausdehnt. Nach Killian kommen traumatische Aneurysmen besonders an der Carotis interna und ihren Aesten vor, die häufig bei Basisfrakturen verletzt wird.

Beim Aneurysma sind wir in der glücklichen Lage auch noch andere ätiologische Momente zu kennen. Erstens und vor allem die Atheromatose, die alkoholischen, syphilitischen und senilen Ursprunges sein kann. Dann die Embolie der Hirnarterien, die nach Ponfick ebenfalls traumatisch wirken soll.

Ich habe oben angeführt, dass die Ursachen der Hirngeschwülste uns gewisse Erklärungen für die grössere Häufigkeit dieses Leidens bei Männern geben. Besonders wäre in dieser Beziehung die Kopfverletzung zu verwerten. Ferner speziell für die Aneurysmen der Alkoholismus und die grössere Häufigkeit der Syphilis bei den Männern. Letzteres natürlich auch für die Gummata selbst; auch hier kommt nebenbei wohl oft die allgemein schwächende Wirkung des Alkoholmissbrauches mit in Betracht.

Drittes Kapitel.

Allgemeines über die Wirkung der Geschwülste auf Gehirn, Gehirnnerven und Gehirnhüllen.

Oppenheim hat in seiner Bearbeitung der Hirngeschwülste der eigentlichen Symptomatologie ein allgemein zusammenfassendes Kapitel unter dem obigen Titel vorangestellt. Er folgt damit einem Beispiele Wernickes. Mir scheint diese Anordnung von wesentlicher praktischer Bedeutung, da sie uns ermöglicht, Zusammengehöriges an gleichem Orte zu bringen und viele Tatsachen von grundlegender Bedeutung mehr als sonst möglich hervorzuheben. Ich will deshalb dem Beispiele Oppenheims folgen, muss aber für manche schon besprochene Einzelheiten auf den pathologisch-anatomischen Teil zurückverweisen.

Die Hirngeschwulst ruft natürlich zunächst die wesentlichsten Veränderungen direkt an dem Orte hervor, an dem sie sitzt. Wir haben oben gesehen, dass diese örtlichen Wirkungen bei den einzelnen Geschwülsten

nach der Art ihres Wachstums verschieden sind. Für die Sarkome und auch die anderen scharf umschriebenen Geschwulstformen kommt zuerst die Kompression der benachbarten Teile in Betracht. Der eigentlichen Kompression voran geht wohl, wenigstens bei extrazerebral sich entwickelnden Geschwülsten, ein Stadium, wo nur eine Reizung etwa der Rinde durch den Tumor besteht, ohne jede eigentliche anatomische Läsion. Sehr bald aber, bei weiterem Wachstum drängt der Tumor die umgebenden Hirnteile auseinander oder vor sich her und drückt sie dabei auf ein kleineres Volumen zusammen. Diese Kompression sieht man z. B. sehr deutlich auf der Fig. 8, wo der Tumor der rechten hinteren Schädelgrube die eine Ponshälfte auf die Hälfte ihres Volumens komprimiert hat, noch besser aber in Fig. 2; hier hat ein von dem Ependym des vierten Ventrikels ausgehendes Gliom nach oben das Kleinhirn, nach unten die Medulla oblongata komprimiert und namentlich letztere stark abgeplattet und ihre Strukturelemente auf einen sehr schmalen Raum zusammengedrängt. Dringen diese Tumoren von den Häuten aus, z. B. gegen die Konvexität des Grosshirnes vor, so bilden sie durch Kompression desselben tiefe Gruben, in denen sie lagern; die Windungen werden dabei fest aneinander gedrängt und auch án und für sich komprimiert, so dass sie oft erheblich verschmälert sind. Ein schönes Beispiel dafür findet sich in Abbildungen Fig. 9 und 10. Diese Veränderung der Hirnwindungen tritt auch ein, wenn ein Tumor im Marke entsteht und die Rinde zwischen sich und der Schädelkapsel komprimiert. (Oppenheim.) Nur ganz flache Tumoren der Häute, z. B. die diffuse Sarkomatose und ähnlich angeordnete, auch von der Innenfläche der Dura umgehende Endotheliome, führen manchmal nicht zu einer Kompression der Rinde, sondern dehnen sich in der Fläche über derselben aus, ohne sie wesentlich zu schädigen, besonders wenn sie, wie das vorkommt, auch noch das Schädeldach perforieren oder hier ihren Ursprung haben. Uebrigens beschränkt sich die Kompression nicht immer auf die nächste Nachbarschaft der Geschwülste. So habe ich es selber gesehen, dass ein Gliom des Stirnhirnes durch die Falx cerebri hindurch auf die mediane Fläche der entgegengesetzten Zentralwindungen gedrückt und hier Konvulsionen ausgelöst hatte, die dann auf derselben Seite, wie der Tumor, ihren Sitz hatten. Auch in Fig. 11 kann man die Kompression der vom Tumor freien Hemisphäre gut erkennen — hier sitzt die Geschwulst allerdings dicht an der Mittellinie. Einen festeren Halt gegen eine weitere Ausdehnung der Kompression, als die Falx cerebri, gibt jedenfalls das Tentorium cerebelli — Kompression der Hinterhauptslappen durch Tumoren z. B. des Kleinhirnes oder das umgekehrte ist jedenfalls sehr selten, aber doch beobachtet. Zweimal sah ich bei grossen Tumoren des Stirnhirnes, resp. über dem Stirnhirne eine starke Verkleinerung des Kleinhirnes, die ich auch auf fernwirkende Kompression zurückführen möchte.

Neben der eigentlichen Kompression und meist mit ihr zusammen erleiden die einzelnen Hirnteile durch eine wachsende Geschwulst, vor allem durch eine solche, die scharf abgegrenzt ist, häufig auch noch eine erhebliche Verschiebung gegeneinander. So ist in dem Falle, den Fig. 8 zeigt, der Pons stark nach links und das verlängerte Mark nach rechts verschoben; ferner hat die Geschwulst den rechten mittleren Kleinhirnschenkel stark in die Länge gezogen und die rechte Kleinhirnhemisphäre nach hinten und links gedrängt. In Figur 11 sieht man, wie die mediane Fläche

der linken Hemisphäre und durch sie auch der Balken nach rechts und zum Teil nach unten verschoben sind; auch eine Verschiebung der linken Grosshirnganglien nach unten hat stattgefunden. In nachstehender Fig. 25 hat durch ein in der Gegend des Chiasma sitzendes Gliom eine starke Auseinanderdrängung der Hirnschenkel stattgefunden; in Fig. 2 sind ebenso die Corpora restiformia zur Seite gedrängt. Bei einem der oben erwähnten Fälle von Stirnhirntumor mit Kleinhirnkompression war das verkleinerte Kleinhirn auch stark in den Wirbelkanal hineingepresst. Aehnliches sah Weinland bei einem Tumor der Vierhügel, und Chiari hat besonders bei chronischem Hydrokephalus Teile des Kleinhirnes und der Medulla oblongata sich in den Wirbelkanal verlagern sehen. Im ganzen

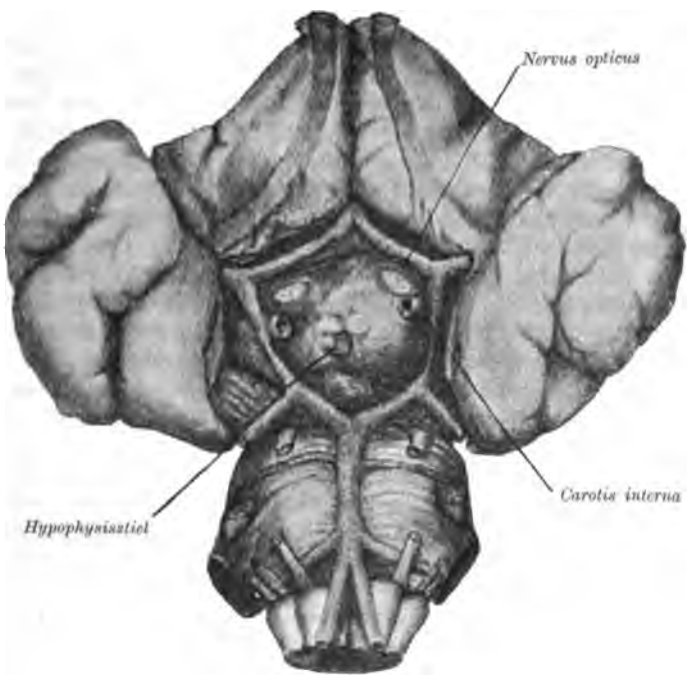

Figur 25. Tumor am Chiasma in den 3. Ventrikel reichend. 18jähriges Mädchen. Eigene Beobachtung; z. T. schematisch; die Arteriae chorioideae sind nicht gezeichnet.

kann man sagen, dass die stärksten Verschiebungen ebenso wie die stärksten Kompressionen der Hirnsubstanz durch Geschwülste der hinteren Schädelgrube hervorgerufen werden; für die besondere Stärke der Kompression gerade an dieser Stelle kommt wohl die Unnachgiebigkeit des Tentorium cerebelli in Betracht. Ausserdem, wie ich das schon im pathologisch-anatomischen Teile hervorgehoben, sind Kompression und Verschiebung stärker bei denjenigen Geschwülsten, die von aussen, also von der Basis oder von den Häuten der Konvexität aus gegen das Hirn vorrücken, als bei denen, die im Hirnmarke selbst entstehen. Im übrigen sind alle diese Dinge im einzelnen Falle, man möchte fast sagen individuell verschieden, und die Gesetze ihres Zustandekommens sind noch wenig erkannt.

Bei der einfachen Kompression kann die Struktur und damit auch die Funktion der betreffenden Hirnteile lange erhalten bleiben. Allmählich kommt es aber natürlich zur Atrophie; meist wohl erst zum Verlust der Markscheiden — auch hier scheint nach Aufhebung des Druckes noch eine Restitutio in integrum möglich — später zum vollen Schwund der betreffenden nervösen Substanz und zu irreparablen Defekten. Manchmal spielen dabei auch wohl direkte Zerreissungen von Nervenfasern und ganzen Bahnen eine Rolle. Meist bleibt es übrigens, wie wir oben gesehen haben, auch bei den Sarkomen und den sonstigen scharf umschriebenen Geschwülsten nicht bei einer einfachen Kompression und einem Auseinanderdrängen der Hirnmassen, sondern es tritt in der Umgebung der Geschwülste eine Erweichung und eine direkte, definitive Zerstörung der Hirnsubstanz ein. Ueber die Ausdehnung, Genese und feinere Anatomie dieser Erweichungen ist oben schon alles gesagt. Ich will hier nur noch einmal hervorheben, dass diese Erweichung im ganzen bei im Hirnmark sich entwickelnden Geschwülsten früher eintritt und einen höheren Grad der Ausdehnung erreicht, als bei solchen, die von aussen oder von einer Hirnhöhle her gegen das Mark andrängen. Das mag neben den für die Erweichung bei intrazerebralen Tumoren vielleicht günstigeren Gefässverhältnissen, vielleicht auch daran liegen, dass, wie Wernicke hervorhebt, ein im Marke sich entwickelnder Tumor, bei der verschiedenartigen, sich kreuzenden Richtung der einzelnen Hirnfasern, wenn er weiter wächst, beim Auseinanderdrängen der Fasern doch auch immer Nervenbahnen zerreissen muss. Dass ein Tumor an der Basis einen grossen Gefässstamm direkt oder durch die Vermittlung einer obliterierenden Arteritis verschliesst und zu ischämischen Erweichungen führt, ist jedenfalls ein sehr seltenes Ereignis.

Ueber die Art, wie die infiltrierenden Geschwülste — vor allem das Gliom — das Gehirn lädieren, ist im pathologisch-anatomischen Teile alles gesagt. Hier handelt es sich beim Auseinanderdrängen der einzelnen Nervenfasern um eine stets fortschreitende Kompression im kleinen, der eine vollständige Zerstörung ebenso im kleinen langsam nachfolgt. Hier kann aber die vollständige anatomische und funktionelle Zerstörung der Hirnmasse sehr lange auf sich warten lassen. Eine direkt zerstörende Wirkung scheint von den Hirngeschwülsten nur das Karzinom und vielleicht das Melanosarkom auszuüben. Diese Geschwülste begnügen sich nicht mit der Auffaserung oder dem Zusammendrängen der Hirnmasse, sondern sie fressen dieselbe direkt auf; mit anderen Worten: Wachstum der Geschwulst und Zerstörung des Gehirnes halten hier fast gleichen Schritt. Wir haben oben auch gesehen, dass der Tuberkel eine Art Mittelstellung zwischen dem mehr komprimierenden Sarkome und dem zerstörenden Karzinome einnimmt — hier findet zwar auch eine Kompression des Hirnmarkes statt — aber sie wird früher, wie beim Sarkome, von Erweichung abgelöst; Kompression und Zerstörung folgen hier rascher aufeinander. Aehnlich ist es wohl auch beim Gumma.

Nach Gowers und nach Oppenheim sollen auch die eigentlichen Neoplasmen in ihrer Umgebung echte Entzündungen hervorrufen können; diese sollen zum Teil an den Erweichungen mit schuld sein, namentlich sollen sie oft die Ursache von Meningitiden werden. Ich bin der Ansicht, dass es sich bei den Tumoren s. s. um echte Entzündungen nicht handeln kann. Wohl aber können natürlich die infektiösen Granulome so wirken —

beim Tuberkel ist eine finale tuberkulöse Meningitis etwas sehr Häufiges — beim Gumma wieder die schwieligen Meningitiden. Ausgeschlossen ist auch nicht, dass Hirnfinnen echte Entzündungserreger mit ins Gehirn verschleppen können; diese erzeugen besonders an der Hirnbasis nicht selten chronische Meningitiden.

Die Hirnnerven selber werden an Stelle des Hirntumors — besonders also bei basalen Tumoren, aber auch wenn intrazerebrale Tumoren nach der Basis zu wachsen — komprimiert und atrophieren schliesslich. Sie verwachsen dann auch nicht selten mit den Tumoren oder werden von ihnen infiltriert z. B. von Gummen; seltener, am häufigsten noch am Akustikus, entwickeln sich Geschwülste in den bindegewebigen Hüllen und in dem interstitiellen Gewebe der Nervenwurzeln selbst. (Neurome des Akustikus.) Sehr weiche Geschwülste — z. B. multiple Sarkome der Schädelbasis — können übrigens die Hirnnerven direkt einscheiden, ohne sie im geringsten zu lädieren, während Karzinome der Schädelbasis, besonders der hinteren Schädelgrube, meist die Nerven bei ihrem Durchtritte durch den Schädel direkt zerstören. Echte Neuritiden kommen ebenfalls wohl nur bei tuberkulösen und gummösen Prozessen vor. Schliesslich können die Hirnnerven sehr erheblich durch die Verschiebungen der Hirnteile mitleiden. So kann es nach Wernicke besonders in der hinteren Schädelgrube vorkommen, dass eine basale Geschwulst z. B. der linken Seite die Hirnnerven der rechten Seite bei ihrem Durchtritte durch die Dura gegen die scharfen Kanten dieser andrückt; gleichzeitig können z. B. bei Verschiebungen, wie sie Fig. 8 zeigt, die Hirnnerven auf der gleichen Seite wie die Hirngeschwulst, stark gezerrt werden. Schliesslich, darauf hat Wernicke besonders hingewiesen, können durch Verschiebung der Hirnmassen Gefässe, die einen Hirnnerven umspannen, an denselben angedrückt werden und ihn schliesslich direkt durchschneiden; das ist am Olfactorius, am Tractus und Nervus opticus, am Oculomotorius und Abducens durch die entsprechenden Gefässe beobachtet — neben der Verschiebung der Hirnteile spielt hier allerdings wohl auch die Spannung durch den Hydrops ventriculorum eine grosse Rolle.

Wir haben bisher nur die einfach mechanischen Folgen, die durch das Wachstum einer Geschwulst an Ort und Stelle entstehen, in Betracht gezogen. Wernicke weist vor allem darauf hin, dass speziell für diese lokalen Wirkungen auch vitale Eigenschaften des Tumors von wesentlicher Bedeutung sein müssen. Hier kommt z. B. die reichliche Vaskularisation vieler Tumoren des Gehirnes in Betracht; da die betreffenden Gefässe ausserdem meist anatomisch nicht normal gebaut seien, vor allem der Muskularis entbehrten, so könnte sich jede durch vorübergehende stärkere Füllung dieser Gefässe entstehende Vergrösserung des Tumors sofort als stärkerer Druck auf die Umgebung geltend machen. Wesentlich sei auch, ob der Tumor rasch oder langsam, gleichmässig oder schubweise wachse. Diese vitalen Eigenschaften führen besonders Reizungen der benachbarten Hirnsubstanz herbei.

Das wären im allgemeinen die Veränderungen, die die benachbarte Hirnsubstanz und die gleich gelagerten Hirnnerven beim Wachstum einer Hirngeschwulst erleiden — freilich haben wir auch hier schon einige Folgezustände, Kompression und Verschiebungen, anführen müssen, die ziemlich weit vom Orte des Tumors entfernt, aber, wie wir annehmen, direkt durch seinen Druck zustande kommen. Nun beschränkt sich aber

die Hirngeschwulst höchstens in ihrem frühesten Stadium auf diese mehr lokalen Folgen, bei weiterem Wachstum führt sie immer Umstände herbei, die, kurz ausgedrückt, zu einer Kompression des ganzen Schädelinhaltes im allgemeinen führen. Diese allgemeine Kompression des gesamten Schädelinhaltes kommt beim Tumor dadurch zustande, dass derselbe durch die von ihm im Schädel hervorgerufene Raumbeengung sehr bald zu einer Steigerung des Innendruckes im Schädel und damit zum sogenannten Hirndrucke führen muss. Da der Schädel nämlich, abgesehen von einzelnen Fällen im jugendlichen Alter, selber eine Ausdehnung durch die wachsende Geschwulst nicht erfährt, so schafft sich diese zunächst dadurch Raum, dass sie den Liquor cerebrospinalis von der Schädelhöhle in die nach aussen führenden Venen und in die Rückenmarkshöhle drängt. Aber nach beiden Richtungen ist eine Entlastung der Schädelhöhle doch nur bis zu einem gewissen Grade möglich — ist dieser erreicht, so wird die nun noch vorhandene Subarachnoidalflüssigkeit gestaut und allmählich unter einen immer stärkeren Druck gebracht, und dieser Druck äussert sich wieder durch Kompression des Gehirns. Da die unter starkem Druck stehende und deshalb wieder komprimierende Flüssigkeit aber das Hirn in seiner Totalität umgibt, so muss der Einfluss dieses Druckes sich auch im ganzen Gehirne geltend machen. Nach v. Bergmann wirkt der Druck des Liquor cerebrospinalis besonders auf die Kapillaren — er führt zur Anämie speziell der Rinde, zum Aufhören des Hirnpulses — und die Folgen davon sind Bewusstseinstörungen von leichter Benommenheit bis zum tiefen Sopor, Pulsverlangsamung, verlangsamte Atmung und zum Teil der allgemeine Kopfschmerz.

Die vorstehend kurz skizzierte Erklärung des allgemeinen Hirndruckes ist die von v. Bergmann gegebene. Es ist hier nicht der Ort, auf die vielen und zum Teil berechtigten Widersprüche einzugehen, die diese Lehre in prinzipieller Beziehung und in einzelnen Punkten gefunden hat. Ein prinzipieller Gegner ist ja vor allem Adamkiewicz. Die Untersuchungen und Experimente dieses Autors haben soviel jedenfalls ergeben, dass die Spannung des Liquor cerebrospinalis vielleicht nicht die einzige Ursache des vermehrten allgemeinen Hirndruckes ist und vor allem, dass, wie ja übrigens mannigfache pathologisch-anatomische Erfahrungen schon früher gezeigt hatten, das Gehirn auch an sich kompressibel ist. Ich habe ja oben bei der Besprechung der lokalen Wirkungen des Hirntumors zur Genüge hervorgehoben, wie der Tumor sich auch durch diese Kompression des Gehirnes Raum schafft. Aber wenn, wie auch Adamkiewicz angibt, diese Kompression des Hirnes selbst durch Herauspressen der Lymphe und des Blutes aus demselben erfolgt, so wird doch diese herausgepresste Flüssigkeit wieder zu einer Vermehrung des Liquor cerebrospinalis und damit des allgemeinen Hirndruckes beitragen. Dass aber in der Tat der Liquor cerebri in den Arachnoidalräumen unter einem starken Drucke steht und wieder einen starken Druck auf das Gehirn ausübt, kann man bei jeder Hirntumor-Operation aus dem Herausdringen des Gehirnes aus der gemachten Schädellücke sehen. Und gerade eine grosse Zahl dieser chirurgischen Eingriffe lehrt mit der Schärfe eines Experimentes, dass wirklich ein grosser Teil, wenn nicht alle die erwähnten „Hirndrucksymptome" durch die Vermehrung und vermehrte Spannung der Hirnflüssigkeit hervorgerufen sind; denn in einer ganzen Reihe dieser Fälle sind, auch ohne dass der gesuchte Tumor gefunden

und entfernt wurde, diese Symptome gewichen, wenn nur ein reichlicher Abfluss der Hirnflüssigkeit aus der Trepanationsöffnung erreicht wurde. Gerade diese Beobachtung hat ja dazu geführt, in Fällen schwerer Allgemeinsymptome ohne sichere Lokaldiagnose überhaupt sich mit der Schädelöffnung zu begnügen — sogenannte Palliativoperationen. Uebrigens hat besonders Wernicke schon früher in einer kritischen Besprechung der Lehren von Adamkiewicz hervorgehoben, dass man fast in jedem Falle von Hirntumor, speziell an den Häuten und auch an den Knochen sehen kann, unter welchem erheblichen Drucke der gesamte Schädelinhalt gestanden haben muss. Kurz, man kann auch heute mit Sicherheit annehmen, dass an den sogenannten allgemeinen Hirndrucksymptomen die Ansammlung und starke Spannung der Hirnflüssigkeit die wesentlichste Schuld trägt.

Uebrigens wirkt natürlich die vermehrte und unter starkem Druck stehende Hirnflüssigkeit nicht allein, auch nicht einmal hauptsächlich von aussen, von den Arachnoidalräumen aus auf das Gehirn. Zur stärksten Wirkung gebracht wird diese Kompression durch den Liquor noch dadurch, dass in fast allen Fällen von Hirntumor sich auch ein Hydrocephalus internus — von einer leichten Vermehrung der Ventrikelflüssigkeit an bis zur enormen Ausdehnung dieser Höhlen — ausbildet. Der vermehrte Hirndruck wird nämlich sehr bald einen Druck auf die nachgiebigen Wandungen der Hirnvenen und ihrer Aeste ausüben, während er die elastischeren Wände der grossen Hirnarterien noch unbehelligt lässt. Die Folge davon ist ein Stauungsödem und Ansammlung der Oedemflüssigkeit in den Ventrikeln. Natürlich kann ein solches Oedem noch leichter zustande kommen, wenn ein Tumor direkt infolge seines Sitzes auf die das Venenblut aus dem Inneren des Gehirnes abführenden Venen drückt, also auf den Plexus chorioideus oder die Vena magna Galeni. In der Tat tritt der Ventrikelhydrops besonders früh und besonders stark bei Tumoren der hinteren Schädelgrube, vor allem des Kleinhirnes, und bei den seltenen Geschwülsten des vierten Ventrikels ein. Hat er erst einmal einen gewissen Grad erreicht, so führt auch er natürlich wieder zu einer vermehrten Kompression der Sinus und damit zu einer Kumulation der Schädlichkeiten: die Ausdehnung der Hirnhöhlen erreicht dann die höchsten Grade und auch der Liquor der Arachnoidalräume steht unter immer höherer Spannung. Noch stärker wird, wenigstens in den beiden Seiten- und im dritten Ventrikel, der Hydrops werden, wenn wie so oft, durch Geschwülste in der hinteren Schädelgrube der Aequaeductus Sylvii und damit die Kommunikation dieser Ventrikel mit dem vierten und den Subarachnoidalräumen verlegt wird. Da — bei stark vaskularisierten Tumoren und auch z. B. bei den beweglichen im vierten Ventrikel manchmal vorkommenden Zystizerken — dieser Verschluss der Aquaeductus Sylvii zu verschiedenen Zeiten sehr verschieden vollständig sein kann, so kann auch der Hydrocephalus internus und die von ihm abhängigen Symptome — dahin gehören vor allen Dingen wohl Benommenheit und allgemeine Kopfschmerzen — in diesen Fällen sehr wechseln.

Der Hydrocephalus internus wird seine komprimierenden Eigenschaften zunächst auf die Wand der Ventrikel selbst ausüben. In zweiter Linie aber wirkt er — besonders, wenn er einigermassen ausgebildet ist, — stark komprimierend auf die ganze Rinde, speziell des Grosshirnes. Auf ihn vor allem ist es zurückzuführen, dass man bei den

meisten Sektionen von Hirntumoren die Hirnwindungen „verstrichen" findet, weil durch den Ventrikeldruck die Hirnfurchen nach aussen gedrängt werden und der Höhenunterschied zwischen der Tiefe der Furchen und der Höhe der Windungen verringert wird. Neben diesen mehr allgemeinen und ausgebreiteten Kompressionswirkungen kommen durch den Hydrops ventriculorum auch einige andere mehr umschriebene Kompressionen verhältnismässig häufig zustande. So kann, besonders bei Verschluss des Aquaeductus Sylvii der Boden des dritten Ventrikels sich blasenartig nach unten vorstülpen und eine direkte Kompression des Chiasma hervorrufen (Türk). Oder der von innen kommende Druck presst die Nerven der Basis gegen die unnachgiebigen Schädelknochen und bringt sie zum Druckschwunde — das kommt besonders bei den Olfactorii vor ferner bei den Augenmuskelnerven, von denen vor allem der Abducens einen sehr langen Weg an der Basis zurückzulegen hat. Gerade Lähmungen der Augenmuskelnerven kommen deshalb auch recht häufig bei jedem Sitz des Tumors vor, sowohl solche des Abducens, wie des Okulomotorius, des letzteren auch in partieller Form — z. B. nur Ptosis oder Mydriasis und gleichseitig oder gekreuzt mit dem Tumor. Neben dem Druck können hier auch wohl Zerrungen durch Verschiebung der Hirnteile wirken (Collier).

Der starke Druck, unter dem die Hirnflüssigkeit beim Tumor cerebri steht, ist auch die Ursache für eines der wichtigsten, wenn nicht des wichtigsten klinischen Symptomes der Hirngeschwülste: für die sogenannte Stauungspapille. Diese entsteht nämlich dadurch, dass infolge dieses Druckes die Hirnflüssigkeit auch in den mit den Subarachnoidalräumen des Gehirns direkt kommunizierenden Subvaginalraum des Optikus hineingepresst wird, dass sie dort zuerst meist die Hüllen des Optikus ampullenartig erweitert, dann aber zur Stauung in Lymphgefässen und Venen des Optikus führt; dadurch entsteht Schwellung und Oedem des Sehnervenkopfes, starke Füllung und Schlängelung der Venen dieses und der Retina unter Umständen sogar Blutextravasate und schliesslich Aufquellung und Degeneration der Sehnervenfasern und Atrophie des Sehnerven.

Mit dieser Erklärung der Entstehung der Stauungspapille auf rein mechanischem Wege, auf dem Wege einer wirklichen und alleinigen Stauung schliesse ich mich ganz der schon vor Jahren von Schmidt-Kimpler und Manz für die Genese der Stauungspapille an Stelle der nicht mehr haltbaren ältesten Hypothese von Gräfe, der die Stauungspapille teilweise durch Kompression der Vena centralis retinae und des Sinus cavernosus erklären wollte, teilweise als eine Art Neuritis descendens auffasste, gegebenen Theorie an. Ich verkenne dabei durchaus nicht, dass der rein mechanischen Theorie der Entstehung der Stauungspille manche Schwierigkeiten entgegen stehen, auf die weiter unten noch eingegangen werden soll. Diese Schwierigkeiten haben denn auch eine Anzahl von Autoren, namentlich Augenärzte, so Leber, Deutschmann, neuerdings Elschnig, dann von Neurologen Gowers und in etwas modifizierter Art auch Adamkiewicz veranlasst, gegen die Schmidt-Manzsche Theorie [illegible] Stauungspapille anzukämpfen und für ihre Ent[illegible] eine Entzünd[illegible] angeblich vom Tumor gebildete Toxine a[illegible] während [illegible] die grösste Zahl der übrigen Autoren, di[illegible] dieser Fra[illegible]t hab[illegible] ich selbst, Hoche, Oppenh[illegible] und [illegible] r [illegible]

Uhthoff und Sänger an der mechanischen Theorie festhalten und sie durch neue Erfahrungen wesentlich gestützt haben. Deutschmann vor allem und zuletzt Elschnig führten als klinische resp. anatomische Gründe für ihre Toxintheorie an, 1. dass die histologischen Befunde an den Sehnerven bei der Stauungspapille eine echte Entzündung nachweisen liessen; 2. dass nicht bei allen Tumoren, selbst manchmal bei sehr grossen nicht, eine Stauungspapille einträte; und 3. dass in manchen Fällen die von Schmidt-Manz hervorgehobene ampullenartige Erweiterung der Sehnervenscheiden fehle. Was den ersten Einwand anbetrifft, so kann ich nicht umhin, darauf hinzuweisen, dass es nach meiner Ansicht heute noch nicht möglich ist, aus dem histologischen Bilde der Veränderungen am Sehnerven allein mit Bestimmtheit auf eine echte Entzündung zu schliessen; die feineren Veränderungen, die eine echte Entzündung und die ein einfaches Oedem an den Nervenfasern bedingt, sind hier, wie z. B. auch im Rückenmark, einander durchaus ähnlich; nur der Nachweis von Entzündungserregern dürfte z. B. eine echte Myelitis von einer Rückenmarkserkrankung durch Kompression unterscheiden lassen. Gegenüber dem zweiten Einwande will ich hier nur soviel sagen, dass sich das häufigere Fehlen der Stauungspapille wenigstens bei Geschwülsten in einzelnen Gebieten doch auch durch die mechanische Theorie erklären lässt. Auffällig häufig, wenn auch keineswegs immer fehlt die Schwellung des Sehnervenkopfes bei Geschwülsten der Basis in der mittleren Schädelgrube (s. auch Hartmann) und bei solchen, die im Hirnstamme, Pons, Medulla oblongata ihren Sitz haben. In bezug auf die ersteren ist die Erklärung Oppenheims plausibel, dass sie vielleicht imstande sind, der Zerebrospinalflüssigkeit den Weg in die Sehnervenscheiden zu verlegen; in bezug auf die letzteren will ich nur sagen, dass es sich hier in den meisten Fällen um Tuberkel und Gliome handelt, die oft eine besondere Vergrösserung des ergriffenen Hirnteiles nicht bedingen und deshalb zu starken Stauungen Anlass nicht geben. Gegen den letzten Grund — Fehlen der ampullenartigen Erweiterung der Sehnervenscheide — lässt sich sagen, dass es sich sehr wohl verstehen lässt, dass die Stauung des Liquor im Scheidenraume unter Umständen eher zu einem Oedem des Sehnerven führt, als sie imstande ist, die Scheide ampullenartig zu erweitern.

Aber wir brauchen heutzutage uns gar nicht mehr auf diese ins einzelne gehenden kritischen Erörterungen einzulassen (einige klinische Einwände gegen die Entzündungstheorie werden noch unten aufgeführt werden), um die Richtigkeit der mechanischen und die Unrichtigkeit der entzündlichen Theorie für die Entstehung der Stauungspapille zu beweisen; diesen Beweis haben uns die hirnchirurgischen Erfahrungen der neueren Zeit mit unumstösslicher Sicherheit geliefert. So ist jetzt schon in einer ganzen Reihe von Fällen die Beobachtung gemacht, dass die Stauungspapille rasch und vollständig zurückging, auch wenn bei einer beabsichtigten Entfernung eines Hirntumors dieser selbst gar nicht gefunden, aber der angestauten Hirnflüssigkeit Gelegenheit zu freiem Abfluss aus der Trepanationsöffnung gegeben wurde. In dem ersten meiner Operationsfälle konnte ein Tumor des Hinterhauptlappens nicht entfernt werden, weil er tief im Marke sass und infiltriert war, es trat aber sehr reichliche Absonderung von Liquor cerebrospinalis in den Verband ein, der zunächst eingetretene Hirnprolaps ging wieder zurück, und in kurzer Zeit war neben dem Kopfweh und dem Erbrechen auch die Stauungspapille voll-

ständig geschwunden. Dieser Erfolg veranlasste uns sogar in einem zweiten Falle, bei dem eine Lokaldiagnose des Tumors nicht möglich war, einfach eine Trepanation des Schädels auszuführen, in der Hoffnung, auch hier eine Heilung der erwähnten Symptome zu erreichen; hier war aber wohl die Oeffnung im Schädel zu klein, Abfluss der Hirnflüssigkeit trat nicht ein und die Stauungspapille blieb bestehen; erst nach Wochen trat mit einem Male ein sehr starker Ausfluss des Hirnwassers aus der Trepanationsöffnung ein, und nun ging auch die Stauungspapille zurück, leider aber war schon Sehnervenatrophie eingetreten. Aehnliche Erfahrungen habe ich selber später noch öfter, dann Horsley, Erb, Bramann, und vor allen Dingen Sänger und Taylor gemacht. Schon das scheint mir beweisend dafür zu sein, dass es wirklich der Druck des Liquor cerebrospinalis ist, der die Stauungspapille bewirkt. Nun könnten sich aber die Anhänger der neuritischen Theorie der Stauungspapille immer noch hinter dem Einwand verschanzen, dass mit der ausfliessenden Hirnflüssigkeit auch die supponierten Toxine des Tumors die Schädelhöhle verliessen — ganz ist das natürlich nicht möglich — und dass dadurch die Neuritis zur Heilung käme. A priori schon wäre dieser Einwand nicht gerade sehr brauchbar; eine durch Toxine verursachte Neuritis optica ist in ganz anderer Weise eine selbständige Erkrankung, als wie ein einfaches Oedem des Sehnerven, sie würde nach Aufhören der sie bedingenden Schädlichkeiten ebensowenig sofort aufhören, wie eine Neuritis diabetica nach Entfernung des Zuckers aus dem Blute, während ein Oedem nach Aufhören der es bedingenden stauenden Momente natürlich sofort weichen wird. Tatsächlich aber scheint mir die Unrichtigkeit dieses Einwandes ein Fall meiner Beobachtung zu beweisen: hier wurde ein Tumor an der weiten Trepanationsöffnung gefunden, aber nicht entfernt, der extrazerebral liegende Tumor verschloss die Schädelöffnung, aus der er dann herauswuchs, und verhinderte den direkten Ablauf von Zerebrospinalflüssigkeit nach aussen, dennoch trat ein Schwinden der Stauungspapille ein, offenbar weil hier schon durch das Hineinwachsen des Tumors direkt in die Schädelöffnung für das Gehirn und die Gehirnflüssigkeit wieder mehr Raum geschaffen war. In diesem Falle musste doch, wenn auch selbstverständlich, wie auch ich zugegeben habe, durch Herabsetzung des Innendrucks im Schädel wieder mehr Hirnflüssigkeit auf den gewöhnlichen Abflusswegen den Schädel verlassen konnte, immer noch genügend mit den angeblichen Toxinen gesättigte Hirnflüssigkeit an den Sehnerven herankommen — hier kann also nur die Druckentlastung selber, das rein mechanische Moment von Bedeutung für das Verschwinden der Stauungspapille gewesen sein. Neuerdings kann ich auf eine Art umgekehrter Probe auf dieses Exempel hinweisen; in einem Falle von Tumor im linken Armzentrum konnte dieser selbst durch Operation glatt entfernt werden; aus unbekannten Gründen trat hier 3 Tage nach der Operation ein Hirnprolaps und Ansammlung von Liquor unter der Haut des Kopfes und Gesichts ein; Zustände, die sich erst ganz allmählich wieder zurückbildeten; Abfluss von Liquor nach aussen trat nicht ein, und noch 2 Monate nach der Operation — solange konnte ich die Kranke beobachten — bestand hier Stauungspapille. Hier müssen wohl durch die Operation günstige Verhältnisse für eine Stauung des Liquor geschaffen sein, die zum Bestehenbleiben des Papillarödems führten — Tumortoxine kamen jeden[illegible] nach Entfernung des Tumors nicht mehr [illegible] Betracht — [illegible]konnte man nach dem

übrigen Zustande des Kranken nicht daran denken, dass vielleicht noch ein zweiter Tumor vorhanden gewesen sei.

Dass das sofortige Zurückgehen der Sehnervschwellung nach erfolgter Druckentlastung auch mehr für eine Stauung als eine Entzündung spricht, habe ich schon erwähnt. Hier will ich noch hinzufügen, dass es für die entzündliche Theorie doch nicht gerade spricht, dass bei Abszessen die Stauungspapille im ganzen seltener ist, während die mechanische Theorie das gut daraus erklärt, dass die meist nicht sehr grossen Abszesse den Schädelinnendruck weniger vermehren, als die Tumoren; und ferner, dass man neuerdings auch bei Blutungen in das Gehirn und bei Hämatomen leichte Stauungspapillen gefunden hat, während hier doch von Toxinen kaum die Rede sein kann; überhaupt lässt der Nachweis von Toxinen von Tumoren in der Zerebrospinalflüssigkeit immer noch auf sich warten. Schliesslich wäre anzuführen, dass wir bei echten Entzündungen der Sehnerven, z. B. bei Alkohol- und Nikotinneuritis, ferner bei der multiplen Sklerose doch immer sofort auch Sehstörungen haben — Skotome, Gesichtsfeldeinengungen, ja totale Amaurosen — während bei der schwersten Stauungspapille Sehschärfe und Gesichtsfeld lange vollkommen intakt sein können.

Kurz alle diese Gründe beweisen, dass der alte Name Stauungspapille zu Recht besteht, und dass der Druck, den der Liquor auf den Sehnerven und seine Gefässe ausübt, die eigentliche und Grundursache der Stauungspapille ist. Die Kliniker sind denn auch neuerdings wenigstens fast alle dieser Ansicht beigetreten, rückhaltslos Oppenheim, mit einiger Reserve für eine gemischt mechanisch entzündliche Theorie auch Jacobsohn und Jamane, sowie Goldscheider, und jetzt auch der früher eifrigste Verfechter der entzündlichen Theorie, Elschnig, der die Stauung wenigstens dazu braucht, um noch genügend toxinhaltige Hirnflüssigkeit an den Sehnerven heranzutragen und das starke Oedem hervorzurufen.

Immerhin, das habe ich schon oben erwähnt, kann die mechanische Theorie der Stauungspapille nicht alles erklären. Wenn ich auch oben Gründe dafür angeführt habe, weshalb wohl bei Tumoren an der Basis der mittleren Schädelgrube und im Hirnstamme die Stauungspapille oft fehlen kann, so findet sich dieses Fehlen doch auch noch bei grossen Tumoren an anderen Stellen aus ganz unerklärbaren Gründen, während andererseits bei kleinen Tumoren, auch wenn sie nicht durch ihren Sitz — z. B. in der hinteren Schädelgrube — eine Erklärung für einen frühzeitigen Ventrikelhydrops darbietet, die Stauungspapille stark und früh vorhanden sein kann. Unerklärlich ist auch das manchmal beobachtete Zurückgehen der Stauungspapille bei Weiterwachsen des Tumors ohne Eintreten der Atrophie der Sehnerven und ohne eine Vergrösserung des Schädels, die ja nur bei Kindern möglich ist und öfter beobachtet wurde. Auch ist es wunderbar, dass z. B. bei der multiplen Sklerose in seltenen Fällen eine erhebliche Stauungspapille mit Blutung in die Retina beobachtet wird, obgleich es sich hier ja um eine Entzündung handelt; vielleicht spielt hier ein gleichzeitiger Hydrocephalus internus eine Rolle. Schliesslich will ich noch bemerken, dass bei Tumoren in der Nähe des Sinus cavernosus — z. B. in der Spitze des Schläfenlappens und an der Basis des Stirnhirns vielleicht die alte Erklärung der Stauungspapille von Gräfe — Druck auf den Sinus cavernosus und die Vena centralis retinae noch zu Recht besteht; dann ist die Stauungspapille oft einseitig, und die

Retina zeigt zahlreiche Blutungen; das ist aber nicht für eine Lokaldiagnose zu verwerten, wie das Bramann und Bergmann wollten. Blutungen kommen bei allen starken Stauungspapillen vor, ganz unabhängig vom Sitze des Tumors (s. u.).

Es ist nicht unmöglich, und nach den anatomischen Beziehungen der Subarachnoidal- und Subduralräume des Gehirnes zu gleichen Räumen an den Scheiden der Hirnnerven sogar wahrscheinlich, dass auch an anderen Hirnnerven ähnliche Dinge wie die Stauungspapille vorkommen. Klinisch zu einem so deutlichen Ausdrucke, wie die Stauungspapille, kommen sie naturgemäss nicht, und funktionelle Störungen brauchen sie nicht hervorzurufen. Besonders enge Beziehungen zum Subarachnoidalraume des Gehirnes hat der perilymphatische Raum des Ohrlabyrinthes (Schwalbe), und es liegen auch klinische und anatomische Beobachtungen vor, z. B. von Steinbrügge, die als sogenanntes Stauungslabyrinth gedeutet worden sind. Doch sind diese Dinge noch recht zweifelhafter Natur. Dagegen ist es nach Untersuchungen von Meyer, Anton, Scarpattati, Jacobsohn und Jamane, Dinkler, Hoche, Ursin, Hoffmann und vor allem Batten und Collier nicht zweifelhaft, dass es bei Hirntumoren nicht selten auch zu Schädigungen des Rückenmarkes, der Hinterstränge und hinteren Wurzeln kommt. Nach den sehr eingehenden Untersuchungen von Batten und Collier an einem sehr grossen Materiale fanden sich diese Veränderungen sogar in 65 Prozent aller Fälle von Hirntumor, häufiger noch an der Hals- als an der Lendenanschwellung. Die Schädigung setzt ein an der Durchtrittsstelle der hinteren Wurzeln durch die Pia; anatomisch können die extramedullaren Teile der Wurzeln ganz normal sein, die seitlichen Teile der Hinterstränge, speziell die Wurzeleintrittszone sind degeneriert. Man hatte, als man zuerst Fehlen der Sehnenreflexe bei Kleinhirntumoren fand, dieses Fehlen darauf zurückführen wollen, dass bei Affektionen dieses Hirnteiles der tonisierende Einfluss desselben auf die Muskulatur fehle. Schon Meyer aber nahm eine Schädigung der hinteren Wurzeln durch die Spannung der Hirnflüssigkeit an, die zerrend wirken solle; auch er war aber der Meinung, dass Kleinhirntumoren, da bei ihnen die Stauung im Schädel und Wirbelkanal besonders gross sei, am häufigsten zu den beschriebenen Schädigungen führten. Batten und Collier zeigten aber, dass Tumoren jedes Sitzes imstande seien, die hinteren Wurzeln zu lädieren, wenn sie nur rasch zur starken Stauung des Liquor führen. Gerade dieser Umstand führte diese Autoren auch dazu, den Liquordruck — also mechanische Momente — als die alleinige Ursache der betreffenden Veränderungen anzusehen; eine Meinung, die übrigens auch schon die meisten früheren Autoren ausgesprochen hatten, nur Dinkler nicht, der auch hier Toxinwirkungen annimmt oder den Marasmus beschuldigt. Als klinische Symptome dieser Schädigungen kommen Schmerzen in den betreffenden Wurzelgebieten und Fehlen der Patellarreflexe vor. Jacobsohn und Jamane fanden in Fällen von Hirntumoren auch Läsionen der vorderen Wurzeln und der vorderen grauen Substanz. Bei ausgeprägten selbständigen Rückenmarkserscheinungen und gleichzeitigem Hirntumor muss man aber immer auch an die Möglichkeit einer Kombination mit Rückenmarkstumoren denken, etwa in der Form der diffusen Sarkomatose der Häute. Auch ist in einem Falle von Tumor im Hirnstamme dicht am Foramen occipitale eine Höhlenbildung im Halsmarke, offenbar durch Stauung hervorgerufen, beobachtet worden.

Es bleibt noch übrig, mit einigen Worten auf die Veränderungen einzugehen, die die häutigen und knöchernen Hüllen des Gehirnes durch die Hirngeschwülste erleiden können. Beide können sowohl durch lokale Einwirkung des Tumors, wie durch die allgemeine Drucksteigerung im Schädel lädiert werden. Sehen wir uns zunächst die örtlichen Veränderungen der Hirnhäute an. Bei den Tuberkeln und Gummaten kann es, wie wir schon im pathologisch-anatomischen Teile gesehen haben, in der Nähe der Geschwulst zu Entzündungen der Häute kommen — bei den Tuberkeln entweder zu miliarer Tuberkulose oder zu umschriebener käsiger Meningoenzephalitis; bei den Gummen mehr zu schwieligen derben Verwachsungen aller Hirnhäute und der Schädelknochen unter einander oder auch wohl zu weit ausgedehnten Trübungen und sulzigen Verdickungen der weichen Hirnhäute. Bei den echten Geschwülsten kommt es wohl nicht zu eigentlichen Entzündungen der Häute — aber wenn der Tumor in der Nähe derselben liegt — können die einzelnen Häute und der Schädelknochen wohl mit einander verkleben, wenn auch diese Verklebungen meist leicht zu lösen sind. Eher schon führen Zystizerkenblasen zu chronischen Entzündungen der Häute, besonders an der Basis. Eine Perforation der Pia durch einen vom Hirnmarke oder der Rinde ausgehenden Tumor ist nicht so selten; es kann auch vorkommen, dass ein solcher Tumor, ohne die Pia zu durchbrechen, das zwischen ihm und der Dura liegende Hirn solange gegen die letztere andrängt, bis er sie perforiert und so echte Hirnhernien durch die harte Hirnhaut hindurch erzeugt. Dass extradural sowohl wie intradural aber extrazerebral entstehende Geschwülste die Duramater nach innen oder nach aussen durchbrechen können, haben wir beim Fungus durae matris gesehen; dagegen ist bei extrazerebral, aber subdural liegenden Geschwülsten, auch wenn sie stark gegen das Hirn andrängen, ein Durchbruch der Pia selten.

Durch den allgemeinen Hirndruck wird die Dura meist im ganzen stark gespannt und natürlich auch verdünnt; meist sieht sie, wenigstens an der Leiche, auch sehr trocken aus.

Die Veränderungen am Schädelknochen können ebenfalls mehr lokale, in der Nähe des Tumors sitzende oder mehr allgemeine sein. An der Schädelbasis kann es, namentlich bei jugendlichen Individuen, zu einer der Tumorgrösse entsprechenden erheblichen Ausdehnung, bei einseitigem Sitze auch zu starker Asymmetrie der betreffenden Schädelgruben kommen. Häufig erweitern z. B. Geschwülste am Chiasma oder an der Zirbeldrüse den Türkensattel, z. B. in dem Falle, von dem Fig. 25 stammt, um das Vielfache seines normalen Volumens, das ist dann auch mehrfach durch Röntgendurchleuchtung festgestellt: ich sah bei einem Gliom des Pons den mittleren Teil der hinteren Schädelgrube stark vertieft und verbreitert; bei einem Tumor des l. Kleinhirnrückenwinkels die betr. hintere Schädelgrube doppelt so gross als die rechte und einen schrägen Verlauf der Furche für die Arteria basilaris von l. oben nach r. unten. Oppenheim erwähnt einen Fall, wo ein Tumor im dritten Ventrikel fast das ganze Siebbein zum Schwunde gebracht hatte. Sitzen die Geschwülste in der Nähe, in oder über der Rinde der Konvexität, so kann es an der Stelle derselben zu erheblicher Verdünnung der Knochen des Schädeldaches infolge von sogenannter Osteoporose kommen; in anderen Fällen, wenn auch selten, kann aber auch eine Hyperostose eintreten oder Osteophystenbildung oder beides gemeinsam. Bei der lokalen Verdünnung über dem

Tumor sieht man oft an der Innenseite des Schädels eine tiefe Grube, und die betreffende Stelle scheint, gegen das Licht gehalten, vollständig durch. Selten führt die Verdünnung zum wirklichen Durchbruche des Schädels; doch ist eine solche Autotrepanation sowohl an der Konvexität wie an der Basis beobachtet. An der Basis können die Geschwülste am Rachendach oder in die Nase oder hinter dem Ohr, eventuell auch durch das Foramen ovale durchbrechen, sie können dann hier gefühlt werden und sich unter günstigen Verhältnissen hier sogar entleeren. Das ist z. B. bei einem Echinokokkus der Basis beobachtet, der durch die Nase durchbrach. Gerade diese parasitären Geschwülste haben eine besondere Neigung zu Perforationen; in zweiter Linie folgen wohl die Aneurysmen; ich selber sah ein (wahrscheinliches) Sarkom durch die Nase durchbrechen, ein zweites in der mittleren Schädelgrube führte zu starkem Nasenbluten; in dem Falle, den Fig. 6 darstellte, hatte der zunächst intradural sitzende Tumor den Knochen zwar noch nicht ganz durchbohrt, aber viel fehlte nicht mehr daran. Bei multiplen basalen Geschwülsten ist es beobachtet, dass die Basis cranii siebartig durchlöchert war. Auch ohne dass eine direkte Zerstörung des Knochens durch den Tumor selbst eintritt, kann bei starkem Hirndruck der Liquor durch die Nase herausgepresst werden und ein kontinuierliches Träufeln stattfinden. (Wollenberg und andere). Durch den allgemeinen verstärkten Schädelinnendruck kann es auch zu einer, dann den ganzen knöchernen Schädel betreffenden Osteoporose und Verdünnung kommen. Diese Osteoporose ist entweder eine ganz diffuse oder es handelt sich um eine Anzahl nahe beieinander liegender, aber nicht ganz in einander übergehender grubiger Vertiefungen. Oppenheim erwähnt, dass auch die Impressiones digitatae vertieft und die entsprechende Juga cerebralia verschärft sein könne, ja dass sich sogar am Schädel vollständige Abdrücke der Hirnwindungen finden können.

Bei ganz kleinen Kindern führt ein sich entwickelnder Tumor natürlich immer auch zu einer Vergrösserung des Schädels, die ganz dem entsprechen kann, was man beim Hydrokephalus sieht. Aber auch im späteren Kindesalter, nach Vereinigung der Nähte, bis zum Pubertätsalter führen grössere Tumoren, besonders wenn sie stärkeren Hydrocephalus internus bedingen, öfters zu einer Sprengung und schliesslich zu einer Diastase der Schädelnähte und zu messbarer Zunahme des Kopfumfanges. Nach einigen klinischen Erfahrungen glaube ich, dass wenigstens lokale Diastasen der Nähte auch noch im späteren, wenn auch nur im jugendlichen Alter vorkommen können. Vereinzelt sind bei Hirntumoren — speziell wieder bei Kindern — auch Erweiterungen und Schlängelungen der äusseren Kopf- und Gesichtsvenen beobachtet worden; ausgesprochen waren diese Telangiectasien in einem sehr seltenen Falle von Angioma cavernosum, den Kalischer beschrieben hat. Auch collaterale Erweiterungen der Arteria temporalis bei Tumoren in der mittleren Schädelgrube sind beschrieben worden, so z. B. von Oppenheim, der sie durch Druck auf die Meningea media erklärt.

Viertes Kapitel.

Symptomatologie.

a) Allgemeine Vorbemerkungen.

Wir haben aus dem vorstehenden allgemeinen Teile über den Einfluss endokranieller Neubildungen auf den Schädelinhalt gelernt, dass diese Wirkungen speziell auf das Gehirn und die Gehirnnerven einfach reizende, komprimierende oder zerstörende sein können. Selbstverständlich lassen sich schon anatomisch diese verschiedenen Wirkungen nicht scharf von einander trennen. Einfach reizend im strengen Sinne kann eine Geschwulst wohl nur wirken, wenn sie von aussen gegen das Gehirn andrängt, und solange sie noch nicht zur eigentlichen Kompression der Hirnmasse geführt hat; also etwa durch eine rasch eintretende und rasch vorübergehende stärkere Blutfüllung oder durch eine ebenso flüchtige umschriebene Entzündung oder ein Oedem in der Nähe der Geschwulst. Die Kompression, mag sie im groben wie beim Sarkom oder im kleinen wie beim Gliom zustande kommen, muss zugleich reizend und da, wo sie zur Atrophie führt, zerstörend wirken. Die Zerstörung, die durch die Erweichung in der Umgebung der Geschwülste und beim Karzinom z. B. direkt durch die Art des Wachstums dieser Geschwulst erfolgt, muss natürlich auch immer reizende Momente enthalten, im allgemeinen wird hier Zerstörung auf Reizung folgen. Die lokalen Wirkungen der Geschwülste können reizende, komprimierende und zerstörende sein. Die von dem allgemeinen Hirndruck und dem Hydrokephalus abhängigen Erscheinungen werden vor allen Dingen Kompressionserscheinungen sein: bei längerer Dauer kann aber auch hier Zerstörung eintreten, wie z. B. bei der Stauungspapille, die in Optikusatrophie übergeht. Wenn bestimmte Partien der Hirnrinde — z. B. die motorischen Zentren — in besonders starker Weise gegen die Schädelknochen infolge des Hydrocephalus internus gedrängt werden, dann ist auch hier eine reizende Wirkung nicht ausgeschlossen.

Die zerstörende und zum Teil auch die komprimierende Wirkung des Tumors führt die sogenannten Lähmungs- oder Ausfallssymptome herbei. Die Reizerscheinungen werden durch die Reiz- und zum Teil auch durch die Kompressionswirkungen bedingt. Wie die Ursachen, so werden auch diese Wirkungen vielfach ineinander übergehen. Aber man kann auch hier wieder sagen, dass am Orte der Geschwulst selbst sowohl Reiz- als Ausfallssymptome entstehen können, während die das ganze Gehirn beteiligende allgemeine Druckwirkung sich der Hauptsache nach in Ausfallssymptomen äussern wird. Die am Orte des Tumors selbst entstehenden Reiz- und Lähmungserscheinungen müssen durch ihre Art und ihre Gruppierung auf diesen Ort hinweisen — sie bilden die sogenannten Lokal- oder Herdsymptome; die durch den allgemeinen Hirndruck hervorgerufenen Lähmungs- und Ausfallserscheinungen können, wie dieser selbst, bei jedem Sitze der Geschwulst vorkommen — sie weisen also nur auf das Hirnleiden und seine Art an sich hin — und sie bedingen in der Hauptsache die sogenannten Allgemeinerscheinungen. Die Allgemeinerscheinungen werden deshalb, wenn auch nicht immer gleich vollzählig und gleich intensiv, bei jedem Hirntumor vorkommen. Die Lokalerscheinungen sind selbstverständlich nach dem Sitze des Tumors sehr verschieden. Die Allgemeinerscheinungen

erlauben die Diagnose einer Hirngeschwulst an sich, die Herderscheinungen eine Lokaldiagnose. Die Allgemeinerscheinungen sind ceteris paribus um so stärker, je grösser die Geschwulst ist, die Lokalsymptome können gerade bei kleinen Tumoren bestimmten Sitzes besonders prägnant sein.

Wir sind damit auf die von alters her geübte und auch von neueren Autoren, weil praktisch wichtig, beibehaltene Einteilung der Symptome der Hirngeschwulst in Allgemein- und Herdsymptome gekommen. Wie die vorstehenden Bemerkungen lehren, hat diese Einteilung auch eine wissenschaftliche Berechtigung, weil die Allgemeinsymptome sowohl in ihrer Art besonderer Natur sind, als auch in der Hauptsache von der allgemeinen Drucksteigerung im Schädelinnern abhängen. Wir rechnen, wie wir zum Teil schon im vorigen Abschnitte gesehen haben, zu diesen Allgemeinerscheinungen: den Kopfschmerz, den Schwindel, das Erbrechen, die Herabsetzung der Pulsfrequenz und die Aenderungen im Atmungsrhythmus, die psychischen Anomalien, die allgemeinen Konvulsionen und last not least die Stauungspapille. Die Lokal- oder Herdsymptome können hier natürlich nicht alle aufgezählt werden — es handelt sich bei ihnen im ganzen um je nach dem Orte des Tumors verschiedene, radikuläre oder nukleäre Hirnnervenlähmungen, um umschriebene oder halbseitige motorische Lähmungs- oder Reizerscheinungen, um ähnlich angeordnete Sensibilitäts- oder sensorische Störungen, um Unterbrechung oder Funktionshemmung grosser intrazerebraler Bahnen. Auch ich werde diese Einteilung in Allgemein- und Lokalsymptome beibehalten, doch muss ich mit Bestimmtheit darauf hinweisen, dass eine ganz scharfe Trennung beider, wenigstens inbezug auf ihre Verwendbarkeit für die allgemeine und lokale Diagnose des Hirntumors nicht angängig ist. Das liegt an zwei Gründen. Erstens können die Allgemeinsymptome, da sie vom allgemeinen Hirndruck abhängen, zwar bei jedem Sitze des Tumors vorkommen, aber bei Tumoren bestimmter Oertlichkeiten doch so früh und so intensiv, dass sie dadurch eine lokaldiagnostische Bedeutung gewinnen. So hängt der allgemeine Kopfschmerz vor allem von dem zur Ausdehnung der Ventrikel führenden Hydrocephalus internus und von der Spannung der Dura durch den allgemeinen Hirndruck ab. Namentlich der Hydrocephalus internus tritt aber ganz besonders leicht und stark bei Tumoren der hinteren Schädelgrube auf, da diese die aus dem Gehirn kommenden Venen und eventuell auch den Aquaeductus Sylvii direkt verlegen können. Infolgedessen tritt bei Geschwülsten dieses Sitzes der allgemeine Kopfschmerz sehr früh auf und erreicht die höchste Intensität. Dasselbe gilt für die Stauungspapille, vor allem für die Geschwülste des Kleinhirnes, aber auch für die an der Basis der hinteren Schädelgrube. Ziemlich ähnlich liegt die Sache z. B. für das Erbrechen und für den Schwindel — auch diese Symptome können an sich durch den allgemeinen Hirndruck ausgelöst sein — speziell auch wieder durch den Hydrocephalus internus — und erlauben dann natürlich keine Lokaldiagnose; aber das Erbrechen z. B. tritt doch besonders intensiv bei mehr direkter Reizung der Oblongata, der Schwindel bei Affektionen der Vestibularnerven und des Kleinhirns auf — und so kann frühzeitiger Eintritt und Intensität dieser Erscheinungen zu lokaldiagnostischen wägungen führen. Zweitens kann es, wenn auch selten, vorkomm Erscheinungen, die wir im allgemeinen geneigt sein würden Wirkungen des Tumors zurückzuführen, doch einmal vom

Hirndruck, speziell vom Hydrocephalus internus abhängen; wir wissen ja heute, dass auch der unkomplizierte Hydrocephalus internus chronicus scheinbare Herdsymptome — Zerebellare Ataxie, Nystagmus, Augenmuskel- und Fazialis-Lähmungen, Akustikussymptome, Intentionstremor hervorrufen kann. Ich habe im vorigen Abschnitte schon angeführt, was hier in Betracht kommt; es gehören dahin Abplattungen der Olfaktorii, eines Tractus opticus oder auch der Augenmuskelnerven, sogar der gekreuzten Seite durch den allgemeinen Hirndruck, Druckschwund des Chiasma durch Vorwölbung des Bodens des dritten Ventrikels bei starkem Hydrocephalus internus, Fehlen der Patellarreflexe etc. Hier handelt es sich also um scheinbare lokale Symptome, die weit ab vom Tumor zustande kommen — sie sind für die Lokaldiagnose sehr gefährlich.

Es erübrigt noch, einige theoretische Bemerkungen über den Begriff des Herdsymptomes beim Tumor cerebri und über die sogenannten Fernwirkungen der Hirngeschwülste zu machen. Die Bezeichnung Herdsymptom ist aus der Pathologie der vaskulären Erweichungen oder Blutungen des Gehirns hergenommen. Wir bezeichnen hier als Herdsymptom oder als direktes Herdsymptom diejenigen Funktionsstörungen, die von der durch die Krankheit direkt und unmittelbar zerstörten Hirnpartie abhängen, als indirekte Herdsymptome diejenigen, die durch Druck auf das oder durch Oedem im umgebenden Hirngewebe erzeugt werden. Wollten wir auch bei den Geschwülsten nach dieser strengen Definition verfahren, so würden wir hier eigentliche direkte Herdsymptome zunächst nur bei den zerstörenden Tumoren haben, speziell also beim Karzinom; in zweiter Linie beim Gliom, vor allem bei Zerfall desselben oder bei Blutungen in seine Substanz, dann beim Tuberkel und bei den scharf abgegrenzten Sarkomen, wenn in ihrer Umgebung Erweichung eingetreten ist. Den grössten Teil aber derjenigen Hirnsymptome, die wir jetzt einfach als Herdsymptome bezeichnen, müssten wir dann zu den indirekten Herdsymptomen rechnen. So würde selbst ein in der Hirnsubstanz sich entwickelndes Sarkom, solange es nur Hirngewebe verdrängt, nicht Symptome machen an dem Orte, wo es sitzt, sondern in seiner nächsten Umgebung. Noch deutlicher wird das, wenn wir uns diese Umstände bei extrazerebralen Geschwülsten ansehen. Hier könnte ein Tumor zunächst wenigstens direkte Herdsymptome nur in den Häuten hervorrufen, in denen er sich entwickelt und etwa an den anliegenden Hirnnerven; diejenigen Erscheinungen, die sein Druck auf die Hirnsubstanz selbst hervorruft, sind indirekte Herdsymptome, solange er diese Hirnsubstanz noch nicht wirklich zerstört hat. Am drastischsten lässt sich diese Sache wohl erläutern, wenn man sich den Fall ansieht, den Figur 2 illustriert. Hier hatte sich der Tumor im vierten Ventrikel entwickelt. Die Ventrikelhöhle ist aber an sich ein Ort, von dem eigentliche direkte Herderscheinungen überhaupt nicht ausgehen können — im Grunde handelt es sich ja nur um ein Loch — dagegen treten natürlich indirekte Herderscheinungen sofort auf, wenn der sich entwickelnde Tumor auf das Kleinhirn oder die Medulla oblongata drückt. In solchen Fällen wird die Lokaldiagnose immer auf einen von diesen beiden Hirnteilen zurückgreifen; nur selten wird man imstande sein, die Diagnose eines Tumors Ventriculi IV selbst zu stellen. Wir werden nun, das kommt noch dazu, klinisch beim Tumor kaum jemals unterscheiden können, welche Symptome von der definitiven Zerstörung durch den Tumor, welche von der mehr oder weniger starken Kompression

in der nächsten Umgebung abhängen, während z. B. bei der Blutung die direkten und indirekten Herdsymptome sich dadurch deutlich von einander abheben, dass die ersteren im weiteren Verlaufe bestehen bleiben, die letzteren verschwinden. Praktisch hat es deshalb für den Tumor keinen Sinn, an dieser Unterscheidung zwischen direkten und indirekten Herdsymptomen festzuhalten; man wird gut tun, unter der Bezeichnung Lokal- oder Herdsymptome sowohl diejenigen Symptome, die von den Hirnteilen abhängen, an deren Stelle sich der Tumor direkt gesetzt hat, wie die, die durch Läsion seiner nächsten Umgebung hervorgerufen werden, zusammenzufassen.

Nun beschränken sich aber die durch den Tumor hervorgerufenen indirekten Symptome nicht wie bei der Blutung oder Erweichung auf die nächste Umgebung des Herdes; sie können entsprechend dem stetigen Wachstum der Geschwulst auch entfernter gelegene Hirnteile in ihr Bereich ziehen. Es hat eine Zeit gegeben und sie liegt uns noch recht nahe, wo man sich dachte, dass überhaupt ein jeder Tumor ganz nach Belieben in jeder noch so weit von ihm entfernten Hirnpartie Symptome hervorrufen könne. Man nannte diese so bedingten Symptome Fernsymptome des Tumors — diese Lehre von den Fernsymptomen ist eine zeitlang der Entwickelung der Lokaldiagnose des Hirntumors geradezu hinderlich gewesen, denn wenn sie richtig war, so musste man ja eigentlich in den meisten Fällen alle lokaldiagnostischen Bestrebungen als unnütz aufgeben. Die praktische Erfahrung hat aber gelehrt, dass mit ihr weit über das Ziel hinausgeschossen war, dass auch die Tumoren sich den Gesetzen der Hirnphysiologie, speziell der Hirnlokalisation fügen müssen, und dass wir im allgemeinen den Sitz auch eines Tumors richtig treffen, wenn wir ihn in die Hirnpartie verlegen, bei deren Zerstörung, wie wir wissen, die im speziellen Falle zur Beobachtung kommenden Funktionsstörungen eintreten. Jedenfalls erstrecken sich im allgemeinen die Fernwirkungen der Geschwulst nicht über ihre Nachbarschaft hinaus; man kann die durch sie bedingten Symptome deshalb wohl passender als Nachbarsymptome bezeichnen. Dahin gehört es z. B., dass ein Tumor des Kleinhirnes zugleich Symptome durch Druck auf die Brücke, die Vierhügel oder die basalen Hirnnerven hervorruft; dass umgekehrt eine Geschwulst der Oblongata oder der Basis das Kleinhirn in Mitleidenschaft zieht — dass ein Stirnhirntumor, wenn er der Basis zuwächst, hier den Abducens komprimieren kann — oder schliesslich, dass ein Tumor der Rinde nicht nur Symptome, die von den Windungen seines Sitzes ausgehen, sondern auch von benachbarten Windungen hervorruft. Diese Nachbarschaftssymptome sind übrigens, in Fällen wenigstens, die von Anfang an gut beobachtet sind, weit entfernt, die Lokaldiagnose zu erschweren, sie können sie häufig sehr stützen, und in manchen Fällen, wie wir sehen werden, überhaupt erst eine präzise Lokaldiagnose möglich machen. In einzelnen Fällen sind sie übrigens mit Sicherheit als Nachbarschaftssymptome zu erkennen, dann nämlich, wenn sie nur bei bestimmten Körperhaltungen auftreten, z. B. in einem von Oppenheim beobachteten Falle von Tumor im Gyrus supramarginalis sinister, wo beim Aufrichten aphatische Symptome auftraten, weil der Tumor dann auf den Schläfenlappen drückte, oder wenn z. B. bei Geschwülsten einer Kleinhirnhemisphäre bedenkliche bulbäre Symptome auftreten, wenn der Kranke auf der gesunden Seite liegt, weil der Tumor dann auf den Bulbus drückt. Man sieht übrigens leicht, wie zwischen diesen N-

schaftssymptomen und den indirekten Herdsymptomen nur ein gradueller Unterschied besteht — die Nachbarschaftssymptome sind nur etwas entferntere indirekte Herdsymptome und auch deshalb natürlich für die Lokaldiagnose zu verwerten.

Aber so sehr durch diese Ueberlegungen auch das Gebiet und die Bedeutung der eigentlichen Fernsymptome des Hirntumors eingeschränkt werden — es hiesse das Kind mit dem Bade ausschütten, wollte man ihr Vorkommen ganz leugnen. Wir haben oben gesehen, dass der Tumor an sich solche Symptome von weit entfernt liegenden Hirnteilen z. B. durch starke Verschiebungen der Hirnsubstanz herbeiführen kann; so drängt ein Tumor die eine Hemisphäre stark durch die Falx cerebri nach der anderen Seite hinüber und erzeugt von dieser Seite aus Konvulsionen; so können Tumoren der Vierhügel das Kleinhirn in den Wirbelkanal drängen und dort komprimieren; so drücken Tumoren der einen Seite des Pons die Nerven der Basis der anderen Seite gegen die scharfen Kanten ihrer Duralöcher an; so können schliesslich Tumoren des Stirnhirns zur Kompression und Verschiebung des Kleinhirns führen. Dass auch der allgemeine Hirndruck zu scheinbaren lokalen Störungen in weiter Entfernung vom Tumor selbst führen kann, habe ich mehrfach erwähnt. Sehr interessant ist in dieser Beziehung z. B., dass ein Tumor auf seiner Seite einen Seitenventrikel ganz verlegen und dadurch eine starke Ausdehnung der gekreuzten herbeiführen kann, die dann wieder dem Tumor gleichseitige hemiplegische Erscheinungen bedingen kann. Die eigentlichen Allgemeinsymptome kann man natürlich nicht zu den Fernsymptomen rechnen. Schliesslich kann — wenn das auch vielleicht nicht ganz hierher gehört — zu einem Solitärtuberkel sich eine ausgebreitete tuberkulöse Meningitis gesellen, oder aber zu einem Gumma an entfernten Hirnstellen gummöse Meningitiden — in beiden Fällen können weit entfernt vom primären Herde scheinbare Lokalsymptome auftreten. Trotzdem also, wie gesagt, diese eigentlichen Fernsymptome selten und nicht sehr vielseitig sind — sie können jedenfalls die Lokaldiagnose sehr stören.[1])

Wir haben also, um nun endlich auf die Symptomatologie selber zu kommen, bei jedem Hirntumor zunächst zwischen allgemeinen- und Herdsymptomen zu unterscheiden, ohne dass wir sie beide in ihrem Werte für die Allgemein- und Lokaldiagnose allzu scharf von einander trennen wollen. Bei den Lokalsymptomen fassen wir zunächst die direkten und indirekten Herdsymptome in eins zusammen; in zweiter Linie berücksichtigen wir die ebenfalls für die Lokaldiagnose sehr wichtigen Nachbarschaftssymptome. Zuletzt müssen wir uns in allen Fällen überlegen, ob nicht einzelne der scheinbaren Lokalsymptome auf echte

[1]) v. Monakow erklärt neuerdings einen Teil der Fernsymptome dadurch, dass die Störung eines Gliedes eines Neuronenkomplexes sich auf den ganzen Neuronenkomplex übertrage. Er nennt das Diaschisis (Trennung in einzelne Teile durch Ausschaltung eines dirigierenden Verbindungsgliedes) und belegt seine Ansicht durch Beispiele. Diese Fernwirkungen würden bei jeder einzelnen Läsion etwas gesetzmässiges haben und ein Lähmungssymptom darstellen, während Hitzig nach ähnlichen Beobachtungen und Erwägungen auf Reizsymptome schloss. Natürlich schliesst Monakow ebensowenig die Entstehung von Fernsymptomen durch Erweichung, Blutung, Oedem, Kompression in der Nähe oder entfernt von einer Herdläsion aus. Diese letzteren Einwirkungen würden einer anatomisch-physiologischen Gesetzmässigkeit nicht unterliegen. (Genaueres s. v. Monakow, Ueber den gegenwärtigen Stand der Frage nach der Lokalisation im Grosshirn. Ergebnisse der Physiologie I. Jahrgang Wiesbaden 1902).

Fernwirkungen durch den Tumor selbst oder z. B. durch Vermittlung des Hydrocephalus internus zurückgeführt werden müssen.

b) die Allgemeinsymptome des Hirntumors.

Ehe ich auf die systematische Beschreibung der Symptome der Hirngeschwulst und zunächst der Allgemeinsymptome eingehe, muss ich noch ein paar Worte über das Vorkommen und die Möglichkeit eines symptomenlosen Verlaufes dieses Leidens sagen. In der älteren Literatur ist eine ganze Anzahl solcher Fälle auch von guten Beobachtern angeführt, wo in vivo jeder Hinweis auf ein schweres Hirnleiden gefehlt haben soll; Fälle, bei denen zum Teil die Hirngeschwulst einen ganz unerwarteten und sehr überraschenden Sektionsbefund gebildet hat. In der neuesten Zeit sind solche Beobachtungen sehr selten geworden. In den meisten der beschriebenen Fälle ist Anamnese und Beobachtung eine ungenügende — in einer nicht kleinen Anzahl war die letztere auch viel zu kurz und wurden die Tumorsymptome durch andere zum Tode führende schwere Leiden, z. B. auch durch eine zu einem Solitärtuberkel hinzugekommene Meningitis tuberculosa verdeckt. In einem erst neuerdings veröffentlichten Falle von Macdonald z. B. handelt es sich bei einer 30 Jahre in einer Anstalt verpflegten mehr als 80jährigen Blödsinnigen um einen Tumor der linken Kleinhirnhemisphäre — eine ophthalmoskopische Untersuchung ist nicht gemacht. Gerade das letztere ist von Bedeutung — gewöhnt man sich erst daran, jeden Fall von einigermassen anhaltendem Kopfschmerz mit dem Augenspiegel zu untersuchen, dann wird der Hirntumor als zufälliges und unerwartetes Sektionsresultat kaum mehr vorkommen. Selbstverständlich will ich das Vorkommen solcher diagnostischer Fehler nicht immer auf eine vom Arzte verschuldete oder in den Verhältnissen begründete Unzulänglichkeit der Untersuchung schieben. Erstens braucht der Hirntumor wie jedes andere chronische Leiden eine gewisse Zeit, er muss eine bestimmte Entwickelung erreichen, um überhaupt Symptome zu setzen, die ihn diagnostizierbar machen; stirbt der Patient vor dieser Zeit, so stirbt er selbstverständlich ohne Diagnose. Zweitens können manche Geschwülste durch ihren Sitz und die Art ihres Wachstumes dazu neigen, geringe oder gar keine Symptome hervorzurufen. Beides ist z. B. bei den Cholesteatomen oder auch bei den echten Psammomen nicht selten der Fall; sei es, dass sie sehr klein bleiben, wie die Psammome, oder aber sich flach an der Hirnbasis ausdehnen, ohne das Hirn und die Hirnnerven selber zu lädieren, wie manche Cholesteatome. Entwickelt sich schliesslich ein Tumor in einer Hirnregion, deren Zerstörung zu unserer Diagnose zugänglichen lokalen Funktionsstörungen nicht führt — z. B. im rechten Schläfenlappen — und führt eine solche Geschwulst zufällig auch nicht zu allgemeiner Hirndrucksteigerung, so kann sie natürlich ganz symptomenlos verlaufen. Es ist deshalb auch heute noch vollständig natürlich, dass auch einem Untersucher wie Byron Bramwell unter 87 Fällen einer begegnete, der symptomenlos verlief, aber man sieht an dieser Angabe des Edinburger Forschers auch, wie selten dieser Umstand sein wird; in den weitaus meisten Fällen ruft die Hirngeschwulst ein wohlcharakterisiertes und leicht diagnostizierbares Krankheitsbild hervor.

Die Allgemeinsymptome der Hirngeschwulst, ich führe sie hier nochmals an: der Kopfschmerz, der Schwindel, das Erbrechen,

die Anomalien in der Herztätigkeit und der Atmung, die psychischen Störungen, die allgemeinen Krämpfe und die Stauungspapille, pflegen in den meisten Fällen den Lokalsymptomen voranzugehen; nicht selten können sie lange Zeit, manchmal für immer die einzigen bilden. Nur unter bestimmten, unten näher zu erörternden Umständen ist es umgekehrt, die Lokalsymptome leiten das Leiden ein und bleiben für lange die einzigen Erscheinungen.

Der Kopfschmerz ist das konstanteste und in dieser Hinsicht das wichtigste Allgemeinsymptom einer Hirngeschwulst. Mit Wahrscheinlichkeit wird er in den meisten Fällen durch eine Reizung der in der Dura sich verzweigenden Aeste des Trigeminus hervorgerufen; die Ursache dieser Reizung ist die starke Spannung der harten Hirnhaut, die sowohl durch die Stauung des arachnoidalen Hirnwassers wie durch den Hydrocephalus internus verursacht wird. Freilich stimmen nicht alle einzelnen Fälle zu dieser Erklärung; Oppenheim führt z. B. Fälle mit starkem allgemeinem Hirndruck und einseitig lokalisiertem und im Gegensatz dazu solche von kleinen Tumoren ohne allgemeinen Hirndruck mit ganz diffusen Kopfschmerzen an. Seiner Art nach ist der Tumorkopfschmerz ein dumpfer, tiefsitzender, manchmal bohrender, am ersten zu vergleichen mit dem Migränekopfschmerz, namentlich da er ebenso wie dieser oft von Erbrechen oder Uebelkeit begleitet ist, und auf der Höhe schwerer Migräneanfälle auch das Bewusstsein manchmal getrübt ist. In einzelnen Fällen von Aneurysma und von sehr blutgefässreichen Tumoren soll er einen pulsierenden Charakter gehabt haben. Die Intensität des Schmerzes ist meist eine ziemlich grosse, nur im Beginne des Leidens kann sie gering sein und sich nur langsam steigern; im übrigen erreicht der Schmerz oft den höchsten nur möglichen Grad. Nicht selten hat die Unerträglichkeit der Schmerzen zum Selbstmord geführt, in anderen Fällen kam es zu vorübergehenden halluzinatorischen oder tobsuchtähnlichen Zuständen, manchmal soll auf der Höhe des Kopfschmerzes der Tod eingetreten sein. Die beiden letzterwähnten Erscheinungen hat man sich wohl nicht als direkte Folge der Schmerzen zu denken; wahrscheinlich ist es hier der rasch zunehmende Hydrocephalus internus, der auf der einen Seite den Kopfschmerz zur höchsten Höhe steigert, auf der anderen Seite psychische Störungen oder gar den Tod herbeiführen kann. In späteren Stadien des Leidens wird der Kopfschmerz meist durch die allgemeine Benommenheit gelindert oder kommt wenigstens dem Patienten nicht mehr zum Bewusstsein; dass er auch hier noch vorhanden, zeigt das schmerzhaft verzerrte Gesicht, das Stöhnen bei Bewegungen des Kopfes, das Greifen mit der Hand dahin etc. Es ist möglich, dass Allen Starr Recht darin hat, dass bei Kindern im allgemeinen der Tumorkopfschmerz geringer ist, weil hier eine Ausdehnung des Schädels selbst, etwa mit Sprengung der Nähte bei wachsender Geschwulst vorkommen kann; ich glaube andererseits aber nach eigenen Erfahrungen, dass er nicht selten auch hier sehr intensiv ist, dass die Kinder sich nur nicht so bestimmt, wie die Erwachsenen über ihre subjektiven Empfindungen zu äussern vermögen. In manchen Fällen ist der Kopfschmerz ziemlich beständig vorhanden; meist ist er dann mässig und zeigt nur vorübergehende, oft durch äussere Umstände veranlasste Exazerbationen. In anderen Fällen wieder wechseln Perioden von stunden- bis tagelangen heftigsten Schmerzen mit ganz freien Perioden ab. Meist verbinden sich dann diese Attacken noch mit Erbrechen und

enden in Benommenheit, und sie beruhen wohl immer auf einer plötzlichen Zunahme des allgemeinen Hirndruckes. So sah ich den typischen Wechsel zwischen solchen Attacken, die lange Zeit für Migräne gehalten wurden, und ganz freien Perioden in mehreren Fällen von Zystizerkus im vierten Ventrikel, die wohl durch vorübergehende Verlegung des Aquaeductus Sylvii die Anfälle auslösten. In dem Falle von Tumor infundibuli oder am Chiasma, den die Figur 25 darstellt, dauerten solche Schmerzanfälle in heftigster Weise mehrere Wochen an, dann fühlte sich die Patientin monatelang wieder ganz wohl. Auch nach den Tageszeiten ist der Kopfschmerz nicht selten verschieden. Am häufigsten habe ich es beobachtet, dass der Kranke sich ohne Kopfschmerz zum Schlafen legte, aber nach einigen Stunden Schlaf oder erst gegen Morgen mit den heftigsten Schmerzen erwachte. Hier mag die Lymphstauung, die durch den herabgesetzten Blutdruck während des Schlafes bedingt ist, eine Rolle spielen; vielleicht in den Fällen von Tumoren der hinteren Schädelgrube, wo diese morgendliche Exazerbation der Kopfschmerzen nach meiner Erfahrung besonders häufig ist, wenn sie auch hier nicht allein vorkommt, auch der Umstand, dass diese Stelle während des Schlafes am tiefsten liegt. In einigen Fällen derart habe ich durch hohe Lagerung des Kopfes während der Nacht vorübergehend Linderung schaffen können.

Steigernd wirkt auf den Tumorkopfschmerz zunächst alles, was Kongestionen zum Kopfe hervorruft oder Stauungen im Schädelinnern bedingt, so psychische Erregungen, Alkoholgenuss, Drängen auf den Stuhl etc. Der letztere Umstand rief z. B. in einem Falle von Aneurysma, den ich beobachtete, jedesmal Kopfschmerzparoxysmen und schliesslich Ohnmacht hervor. Ausserdem wirken verstärkend Erschütterungen des Kopfes durch Husten, Niesen, Fahren; manchmal wird jede Bewegung ängstlich vermieden, der Patient hält den Kopf regungslos in seiner Lage fest.

Der Kopfschmerz kann diffus am ganzen Schädel gefühlt werden oder an mehr bestimmten, nicht selten auch an wechselnden Stellen sitzen. Sitzt er auch immer an bestimmter Stelle, so kann dieser Umstand doch nicht zu lokaldiagnostischen Zwecken verwandt werden. Relativ häufig ist der Stirnkopfschmerz — aber er kommt sowohl bei Stirnhirngeschwülsten, wie nicht selten auch bei Kleinhirngeschwülsten vor — ebenso wie Stirnhirngeschwülste nicht selten Hinterkopfschmerzen erzeugen; nach den wohl nicht ganz sicheren Angaben englischer Autoren auch in gekreuzter Weise, so dass ein linksseitiger Kleinhirntumor rechts Stirnkopfschmerzen erzeuge und umgekehrt, was aus anatomischen Gründen zu verstehen wäre. Nur wenn der Hinterkopfschmerz sich mit deutlicher und andauernder schmerzhafter Nackenstarre verbindet, kann man mit einiger Sicherheit auf eine Geschwulst der hinteren Schädelgrube schliessen. Dass auch das relativ frühe und äusserst intensive Eintreten von Kopfschmerzen unter Umständen für die Diagnose eines Sitzes des Tumors in dieser Gegend verwandt werden kann, habe ich oben schon hervorgehoben — niemals aber wird ein solches Verhalten allein für diese Lokaldiagnose genügen.

Neben dem diffusen oder wenigstens ausgedehnten oder wechselnd lokalisierten Kopfschmerz kommt nun beim Tumor nicht so selten auch ganz streng lokalisierter, manchmal mit dem allgemeinen kombinierter Kopfschmerz vor. In den meisten Fällen handelt es sich darum, dass die Geschwulst gerade an dieser Stelle mehr oder weniger direkt an die Dura oder den Schädelknochen hinanreicht, wobei dann allgemeiner Hirndruck

fehlen oder vorhanden sein kann. Oefters findet sich dann an diesen Stellen auch lokale Schmerzhaftigkeit bei Perkussion, worauf ich später noch komme. Immerhin sind alle diese Dinge für eine Lokaldiagnose nur mit Vorsicht zu verwerten.

In seltenen Fällen verlaufen Hirntumoren ganz ohne Kopfschmerzen. Die diffusen Schmerzen können fehlen, wenn der Tumor nicht zum Hirndruck führt, die lokalen, wenn er nicht direkt an die Hirnrinde und die Häute hinanreicht. Es wird sich also in den meisten Fällen nur um kleine, subkortikale Tumoren handeln. Diese führen besonders oft in den Zentralwindungen zu sehr deutlichen und eine Lokaldiagnose gestattenden Erscheinungen und sind infolge dessen öfters operiert, ehe sie so gross wurden, um Hirndrucksteigerung und infolge dessen Kopfschmerz hervorzurufen. Dahin gehört, um nur einige herauszugreifen, der erste Operationsfall von Horsley, ferner ein Fall von Pel — hier sass der Tumor übrigens in den Häuten — schliesslich ein von mir zur Operation gebrachter Fall von Angioma cavernosum im linken Fusszentrum. Dieser Kranke hat während meiner ganzen Beobachtungszeit von $^3/_4$ Jahren nie über Kopfschmerz geklagt.

Der Schwindel ist ein im ganzen sehr viel selteneres und darum weniger wichtiges Allgemeinsymptom des Hirntumors als der Kopfschmerz. Wenigstens stimmt das, wenn man mit dieser Bezeichnung streng ist und nur den echten Drehschwindel, bei dem der Kranke entweder das Gefühl hat, dass er selbst gedreht wird oder dass die Gegenstände seiner Umgebung sich um ihn drehen, und bei dem es dann meist auch beim Stehen und Gehen zu objektiven Störungen des Gleichgewichtes kommt, als Schwindel bezeichnet. Ein solcher Schwindel kommt hauptsächlich bei Läsionen des Vestibularnerven und seiner Fortsetzung ins Kleinhirn, sowie bei Erkrankungen der Kleinhirnschenkel und des Kleinhirnbrückenwinkels vor, schliesslich auch bei Affektionen des Pons und der Medulla oblongata. Die allerheftigsten Schwindelanfälle kommen bei freien Zystizerken im 4. Ventrikel bei jeder Bewegung des Kopfes oder auch bei Lageveränderungen des ganzen Körpers vor; bei brüsken, namentlich passiven Drehungen des Kopfes stürzen die Kranken nieder. (Bruns'sches Symptom nach Oppenheim.) Tritt deshalb in einem Falle, der sonst als Tumor cerebri zu deuten ist, echter Drehschwindel als ein frühes, andauerndes und intensives Symptom auf, so kann man an eine Geschwulst in einer dieser Gegenden denken, doch ist es nach Hitzig sehr wohl auch möglich, dass Affektionen bestimmter Teile des Grossbirns, z. B. des Stirnhirns, Drehschwindelanfälle hervorrufen können. Der Schwindelanfall gleicht dann ganz dem als Ménière'scher Schwindel bei mannigfachen Ohrleiden beschriebenen, besonders auch dadurch, dass auch beim Ménière'schen Schwindel häufig Erbrechen eintritt. Die Angabe von Grainger-Stewart, dass der Schwindel bei Tumoren der hinteren Schädelgrube mit Druck auf das Kleinhirn und den Nervus octavus von dem bei intrazerebellaren Tumoren sich dadurch unterscheide, dass bei ersterem die Drehbewegungsgefühle des eigenen Körpers von der gesunden zur kranken Seite, bei letzteren umgekehrt gingen, während die umgebenden Gegenstände sich in beiden Fällen von der kranken nach der gesunden Seite bewegten, bedarf wohl dringend der Nachprüfung. Häufig sind diese beide Arten der Schwindelempfindungen von den Kranken kaum zu unterscheiden, auch nicht immer beide vorhanden, und der Kranke ist überhaupt oft nicht imstande, sehr

bestimmte Angaben über seine Schwindelempfindung zu machen. Auch durch die Vermittelung von Augenmuskellähmungen kann ein Hirntumor zu Schwindel führen; dieser ist in diesen Fällen wohl im Charakter so ziemlich derselbe, wie bei Vestibularnerv-Erkrankungen, die Augenmuskeln stehen ja auch anatomisch in naher Verbindung zur oberen Olive und damit zum Hörnerven. Sehr viel häufiger wird der Schwindel in der Symptomatologie der Hirntumoren, wenn man alles das, was die Patienten so bezeichnen, als solchen anerkennt. Dahin gehören z. B. plötzlich eintretende Schwächegefühle, das Gefühl, als ob der Boden unter den Füssen wiche, plötzliches Schwarzwerden vor den Augen, kurz Zustände, die man wohl auch als neurasthenischen Schwindel bezeichnet hat. Andere Patienten bezeichnen nach Oppenheim ihre Benommenheit oder dauerndes, wüstes, rauschähnliches Gefühl im Kopfe als Schwindel. Bei der Patientin, von der die Fig. 25 stammt, waren plötzliche Schwächeanfälle in den Beinen offenbar durch Druck auf die weit auseinandergedrängten Hirnschenkel bedingt, die Patientin bezeichnete auch diese Anfälle als Schwindelanfälle.

Das Erbrechen ist wieder ein sehr wichtiges Symptom des Hirntumors. Es fehlt zwar sehr viel häufiger als der Kopfschmerz und tritt meist erst später als dieser ein; häufig kommt es auch vor, dass es nur in einer gewissen Periode des Krankheitsverlaufes ein auffälliges Symptom ist und vorher und nachher fehlt; ja ich habe auch gesehen, dass es während des ganzen Verlaufes nur ein oder zwei Mal vorkam, wo man dann über seine Natur und Bedeutung wohl zweifelhaft sein konnte; immerhin ist es, wenigstens nach meinen Erfahrungen, in der Mehrzahl der Fälle vorhanden, und ich glaube, dass die von Oppenheim zitierten Angaben von Jacoby, der es nur in etwa ein Drittel von 568 zusammengestellten Fällen fand, den Tatsachen nicht entsprechen. Am konstantesten, häufigsten und intensivsten ist es jedenfalls wohl bei Geschwülsten der hinteren Schädelgrube — hier fehlt es nur ausserordentlich selten und kann bei frühem Eintreten mit für die Lokaldiagnose Verwendung finden, das liegt wohl daran, dass diese Geschwülste einen direkten Druck auf das Brechzentrum in der Medulla oblongata ausüben.

Das Erbrechen selbst hat alle Eigenschaften des zerebralen Erbrechens. Der Magen ist, wie man auch bei oberflächlicher Beobachtung leicht sieht, gesund, der Appetit ist nicht gestört. Die Zunge ist fast immer rein, nur nach langandauernden Brechanfällen tritt eine Hungerzunge auf, die stark belegt ist und mit der sich starker Foetor ex ore verbindet. Das steht z. B. im Gegensatze zum urämischen Erbrechen, das ja sonst durch seinen Ursprung und auch durch seine Verbindung mit Kopfweh sehr an das Tumorerbrechen erinnert, das aber fast immer mit echten gastrischen Störungen und Widerwillen gegen die Nahrungsaufnahme verbunden ist. Auch die Art der Nahrung und die Zeit der Aufnahme ist für das Tumorerbrechen gleichgültig; nur wenn die letztere gerade in die Zeit der Brechanfälle fällt, wird die Nahrung natürlich wieder ausgebrochen; im übrigen wird, besonders natürlich bei langen Anfällen, meist nur Schleim und Galle herausgewürgt. Die Nausea kann sehr gering sein; manchmal erfolgt reichliches Erbrechen ganz ohne Uebelgefühl, sogenanntes Sturzbrechen; nicht selten aber ist letzteres sehr stark und können auch langandauernde Anfälle fast nur aus andauerndem Uebelsein und Würgen bestehen, so dass der Kranke die verzweifeltsten Anstrengungen macht, um wirklich zum Brechen zu kommen. Solche Fälle erinnern sehr an die Seekrankheit. Während der Brechanfälle oder

auch nur bei Neigung dazu genügt manchmal die leiseste Lageveränderung des Kopfes, um starkes Würgen und Brechen hervorzubringen — der Kranke vermeidet deshalb Kopfbewegungen ängstlich. In inniger Beziehung stehen die Brechanfälle zu den Kopfschmerzen. Sehr häufig verbindet sich eines mit dem anderen, oder der Kopfschmerz nimmt zu, wenn Brechreiz eintritt; oft erfolgt auch das Erbrechen, ähnlich wie bei der Migräne, auf der Höhe des Kopfschmerzparoxysmus, und letzterer nimmt danach ab, eine Erfahrung, die den Kranken häufig dazu führt, durch Hineinstecken des Fingers in den Hals das Erbrechen zu beschleunigen. Auch kann das Erbrechen ebenso wie der Kopfschmerz und meist mit diesem verbunden in Anfällen von vielen Tagen und Wochen auftreten und dann wieder auf lange Zeit verschwinden. Die oben geschilderten heftigen Exazerbationen der Kopfschmerzen in den frühen Morgenstunden nach dem Schlaf verbinden sich ebenfalls ausserordentlich häufig mit Erbrechen, namentlich wenn der Kranke sich zum ersten Male aufrichtet, und gerade bei Kleinhirntumoren habe ich das Erbrechen in der Frühe auf nüchternen Magen so häufig gesehen, dass ich das Verhalten fast für pathognostisch für den Sitz des Tumors an dieser Stelle halten möchte. Die Ursachen für den Wechsel im Vorkommen des Erbrechens, für sein anfallweises Auftreten, sowie für das Erbrechen in den frühen Morgenstunden sind natürlich dieselben, wie für die gleichen Verhältnisse bei den Kopfschmerzen. Uebrigens führt Oppenheim mit Recht an, dass auch die oben beschriebenen Schwindelanfälle sehr häufig mit Erbrechen verbunden sind.

Ist der allgemeine Hirndruck ein sehr ausgeprägter, so pflegt in vielen Fällen auch eine Veränderung der Pulsfrequenz einzutreten. Diese kann sehr hochgradig sein, der Puls kann bis auf 30 Schläge pro Minute und darunter sinken; sie kann permanent vorhanden sein oder anfallweise auftreten. Bei anfallweisem Auftreten pflegen dann meist gleichzeitig auch die anderen Hirndrucksymptome sehr stark zu sein, speziell der Kopfschmerz, auch die Benommenheit. Besonders früh und noch ohne starke Allgemeinsymptome kann die Pulsverlangsamung eintreten, wenn die Geschwulst dicht an der Medulla oblongata sitzt; doch habe ich sie gerade auch in 2 Fällen von Zystizerken im 4. Ventrikel und bei dem Gliom an dieser Stelle, das Fig. 2 darstellt, fehlen sehen. In allen Fällen geht die Pulsverlangsamung, als Zeichen der Vagusreizung, schliesslich in sehr erhöhte Frequenz als Zeichen der Vaguslähmung über; auch das besonders früh bei Tumoren der hinteren Schädelgrube. Uebrigens ist, wenigstens nach meiner Erfahrung, die Pulsverlangsamung ein ziemlich unzuverlässiges Symptom des Hirntumors; ich habe in vielen Fällen, auch bei Grosshirntumoren, oft schon frühzeitig sehr frequenten und nie verlangsamten Puls beobachtet. Oppenheim und Pitres sahen starke Pulsbeschleunigung während der Krampfanfälle bei Tumoren der Zentralregion — Oppenheim dasselbe auch einmal als Erstlingssymptom eines gleichsitzenden Tumors noch ohne Anfälle. Er meint, es könne sich hier um Läsion eines kardialen Zentrums handeln. Auch Respirationsstörungen kommen besonders früh bei Geschwülsten in der Nähe der Medulla oblongata vor; sie bestehen in Verlangsamung und Vertiefung der Atemzüge und recht häufig auch in derjenigen Anordnung des Atmungsrythmus, die man als sogenanntes Cheyne-Stokesches

Phaenomen bezeichnet. Das letztere ist immer ein Signum pessimi ominis; bei Geschwülsten ausserhalb der hinteren Schädelgrube kommt es nur sub finem vitae vor.

Hierher gehören wohl auch Anfälle von häufigem Gähnen und von Singultus bei Hirngeschwülsten. Auch sie sind besonders häufig bei Tumoren der hinteren Schädelgrube. Es ist seit langem bekannt, welch ein böses Zeichen hartnäckiger Singultus bei Hirnleiden ist. In einem Falle von grossem Stirnhirntumor, den ich beobachtete, bestand tagelang vor dem Tode andauernder Singultus von raschem Rhythmus; ebenso bei einem Tumor der linken Kleinhirnhemisphäre. Temperatursteigerungen finden sich bei Tumoren bei gehäuften epileptischen Anfällen, wie bei der gewöhnlichen Epilepsie; auch bei Geschwülsten der Medulla oblongata, besonders im Terminalstadium, wird manchmal Hyperpyrexie auch ohne komplizierende Erkrankung anderer Organe beobachtet. (Erkrankung zerebraler Temperaturzentren?)

Sehr häufig, wie wohl a priori zu erwarten, finden sich bei Tumorkranken psychische Anomalien. Nur selten fehlen sie ganz; entweder solange der Tumor noch sehr klein ist, oder aber während des ganzen Verlaufes der Erkrankung bei besonderem Sitze der Geschwulst, z. B. an der Basis, speziell den Seitenteilen der mittleren Schädelgrube. Hat die Geschwulst erst eine gewisse Grösse erreicht, so findet sich in fast allen Fällen eine mehr oder weniger deutliche Benommenheit. Zuerst ist sie gering; im Gespräche mit dem Kranken bemerkt man nur, wie es ihm schwer wird, den Faden festzuhalten; man muss häufig mehrmals die Frage wiederholen, ehe man eine Antwort bekommt. Allmählich wird die Benommenheit stärker und steigert sich zum Sopor. Der Kranke ist schlafsüchtig; in Ruhe gelassen, dämmert er vor sich hin, lässt auch manchmal schon in diesem Stadium Stuhl und Urin unter sich gehen. Will man Auskunft von ihm haben, so muss man ihn im wahrsten Sinne des Wortes aus seiner Schlafsucht erst aufrütteln; manchmal fällt er von der ersten bis zur zweiten Frage dann schon wieder in seine Benommenheit zurück, und man muss, um ein längeres Gespräch mit ihm zu führen, ihn immer wieder, etwa durch Hautreize, aus derselben erwecken. Häufig kommt es auch vor, dass er während der Nahrungsaufnahme einschläft; er kann dann das Hinunterschlucken der Nahrung vollkommen vergessen und bei nicht genauem Achten auf diese Zustände kann er leicht in die Gefahr der Erstickung geraten. Hat man aber den Kranken in diesem Stadium aus seinem Sopor aufgerüttelt, so merkt man, oft zum eigenen Erstaunen, aus seinen Antworten, dass er klar über alle Dinge Auskunft geben kann, und was noch wunderbarer erscheint, dass er auch von dem, was während seines soporösen Zustandes in seiner Umgebung vor sich gegangen ist, oft sehr gut Bescheid weiss. Er ist also keineswegs verwirrt oder auch nur erheblich desorientiert, und man würde ganz Unrecht tun, wenn man, wie das irrtümlicher Weise oft geschieht, aus diesem Verhalten schon auf eine erhebliche Störung in der Intelligenz des Kranken schliessen wollte. Freilich, da die Intelligenz nicht an einzelne besondere Stellen des Gehirnes gebunden ist, sondern sich aus dem harmonischen Zusammenwirken aller Hirnteile aufbaut, wird jede grössere Zerstörung des Gehirnes durch eine Geschwulst auch eine gewisse Verringerung der Intelligenz bewirken — speziell auch des Gedächtnisses und Urteiles

— und im Endstadium grosser Geschwülste, wenn der Kranke im tiefen Sopor liegt, aus dem er nicht mehr zu wecken ist, kann von einer psychischen Funktion überhaupt, auch von Intelligenz, keine Rede mehr sein. Zu dieser Zeit wird bei dem lang andauernden, starken Hirndrucke die gesamte Rinde z. B. wohl auch anatomisch geschädigt sein. Nicht selten ist es übrigens auch in diesem Stadium des scheinbar tiefen Sopors noch, dass der Kranke den Arzt und die Angehörigen mit Bemerkungen überrascht, die eine relativ grosse geistige Klarheit und ein gewisses Mass von wenigstens vorübergehend vorhandener Aufmerksamkeit beweisen[1]).

Die Benommenheit ist also das spezifische psychische Symptom des Hirntumors. Sie ist in besonders prägnanter Weise ein Allgemeinsymptom der Geschwulst und eine Folge des allgemeinen Hirndruckes speziell des Hydrocephalus internus; sie wächst deshalb mit der Grössenzunahme des Tumors und soll nach Jacobsohn, was leicht verständlich wäre, bei Tumoren der hinteren Schädelgrube besonders früh eintreten. Wird durch eine Trepanation dem Hirnwasser Abflussgelegenheit gegeben und dadurch der Hirndruck herabgesetzt, so schwindet auch die Benommenheit. Aber die Benommenheit ist keineswegs die einzige beim Tumor mögliche psychische Anomalie. Es sind bei Tumorkranken die verschiedensten echten Psychosen beobachtet worden, so z. B. Melancholien oder wenigstens tiefe Depressionszustände, ferner mehr oder weniger ausgeprägte Manien, dann namentlich Delirien oder Zustände halluzinatorischer Verworrenheit mit Tobsucht, Korsakoffsche Psychose, am seltensten wohl echte Paranoiazustände. Auch an Dementia paralytica kann das Krankheitsbild erinnern, Tumeurs à forme psychoparalytique (Brault et Loeper). Nicht so selten gehen auch diese psychischen Symptome den deutlichen Zeichen der Hirngeschwulst voran, was schon daraus ersichtlich ist, dass viele Tumorkranke in Irrenkliniken oder -Anstalten Aufnahme finden; oder sie bilden, wie z. B. in einem Falle von Oppenheim, bei dem sich eine melancholische Depression und Stauungspapille fand, längere Zeit wenigstens das einzige, nach aussen hin sich dokumentierende Symptom. Dass rasch vorübergehende Zustände von halluzinatorischer Verwirrtheit auf der Höhe der Kopfschmerzanfälle vorkommen, sogenannte Schmerzdelirien, habe ich ebenfalls oben schon erwähnt. Ich will aber nicht unterlassen, meiner Ansicht dahin Ausdruck zu geben, dass es mir in den meisten Fällen nicht wahrscheinlich erscheint, dass zwischen dem Tumor und diesen spezifischen Psychosen dasselbe direkte Verhältnis von Ursache und Wirkung besteht, wie zwischen Geschwulst und Benommenheit. Nach meiner Ansicht, die auch die Gianellis ist, kommen solche spezifischen Psychosen bei Hirngeschwülsten in der Regel nur bei solchen Patienten vor, die zu denselben disponiert, die erblich belastet sind, und bei denen dann natürlich der Hirntumor gerade so gut oder noch leichter wie jede andere den Organismus schwächende Krankheit die betreffende Psychose aus-

[1]) Die oben beschriebenen schlafähnlichen Zustände sind neuerdings besonders von Raymond beschrieben worden, der aber meine obenstehende, aus der ersten Auflage 1897 ohne Aenderung herübergenommene Beschreibung nicht erwähnt. Ich will hinzufügen, dass auch nach Oppenheims Erfahrungen langandauernde Schlafzustände manchmal das einzig hervortretende Symptom eines Hirntumors sein können und dass der Tumor in diesen Fällen nicht immer schon sehr gross zu sein braucht.

lösen kann. Ganz sicher ist das wohl für die der Paranoia zugehörigen Krankheitsformen, woran auch wohl die Beobachtung Bayerthals, der eine Paranoia nach Entfernung einer Hirngeschwulst verschwinden sah, nichts ändern kann; ebenso spielt die Hirngeschwulst nicht so selten den Agent provocateur für hysterische Erscheinungen, zumal für Krampfanfälle, wie z. B. interessante Fälle von Schönthal uns gezeigt haben. Noch vor kurzem sah ich einen Fall von Zystizerkus im vierten Ventrikel, bei dem uns zuerst die Diagnose eines Kleinhirntumors die wahrscheinlichste dünkte, bei dem später aber, mit dem Zurücktreten aller Tumorsymptome — Stauungspapille hatte immer gefehlt — halluzinatorische Tobsuchtszustände und Grössenwahn so deutlich wurden, dass die Tumordiagnose ins Schwanken geriet. Später stellte sich heraus, dass der Patient schon als Knabe psychisch anormal gewesen war. Uebrigens bestand auch hier starker Hydrocephalus internus.

Der Sitz der Geschwulst ist, abgesehen davon, dass, wie schon hervorgehoben, bei gewissen Lokalisationen des Tumors psychische Symptome — speziell die Benommenheit — seltener, bei andern etwas häufiger sind, von keiner grossen Bedeutung für das Auftreten psychischer Störungen. Es ist ja bekannt, dass eine grosse Anzahl von Forschern der Ansicht sind, dass namentlich das Stirnhirn beim Menschen eine Art Zentrum für die höheren geistigen Funktionen sei und daraus folgern, dass auch beim Stirnhirntumor geistige Störungen besonders deutlich seien. Ich will im Abschnitte über Lokalsymptome auf diese Frage näher eingehen und namentlich hier auch diejenigen speziellen psychischen Anomalien besprechen, denen man spezifische Beziehungen zum Stirnhirn zugeschrieben hat, so die Witzelsucht (Moria, Puérilité der Franzosen) und die Paralyse ähnliche Form. Ich will aber hier schon hervorheben, dass meiner Ansicht nach in keiner Beziehung erwiesen ist, dass speziell Intelligenzstörungen bei Stirnhirntumoren häufiger sind als bei anders lokalisierten Geschwülsten, und ich glaube, dass diese Annahme zumeist auf falschen vorgefassten Meinungen beruht. Die Benommenheit ist allerdings bei Stirnhirntumoren oft besonders stark, weil diese Geschwülste mehr wie andere eine sehr bedeutende Ausdehnung erreichen können, ehe sie zum Tode führen.

Sehr häufig sind schwere psychische Anomalien bei multiplen Tumoren. In denjenigen Fällen von Hirntumor, die während meiner psychiatrischen Assistentenzeit als Geisteskranke bei uns aufgenommen wurden — es waren 3 Fälle — bestanden jedesmal multiple Tumoren. Zweimal handelte es sich um Aufregungszustände mit Verwirrtheit, einmal um tiefe einfache Demenz. Wegen ihrer Multiplizität führen auch die Zystizerken spez. die der Rinde zu ausgeprägten Psychosen, manchmal zu furibunder Tobsucht, häufig zu Epilepsie mit Tobsuchtszuständen und zu tiefem Blödsinn. Sonstige eigentliche Tumorsymptome sind in diesen Fällen meist nicht vorhanden. Die pathologisch-anatomische Natur des Tumors hat im übrigen keine bestimmten Beziehungen zum Eintreten resp. zur Häufigkeit psychischer Symptome.

Seitdem die vorstehenden Ausführungen über die psychischen Störungen bei Hirntumoren niedergeschrieben waren (1897; sie sind in der 2. Auflage nur wenig verändert), ist diese Frage von den verschiedensten Seiten und mit den verschiedensten Resultaten in A genommen worden — vor allem in einer umfassenden kritischen A P. Schuster, der schon

Vorläufer in Bernhardt und Gianelli hatte. Schuster suchte an der Hand des Studiums von 775 Hirntumoren mit psychischen Symptomen zu ergründen, welche Formen von geistigen Störungen bei Hirntumoren überhaupt und in welcher Häufigkeit sie vorkämen und ob Geschwülste mancher Hirnteile besonders häufig überhaupt und wieder gerade spezifische Formen von Psychosen hervorrufen. Er fand, dass die allerverschiedensten psychischen Störungen bei den verschiedenartig lokalisierten Tumoren sich fänden; kommt aber doch zu dem Schlusse, dass bei Balken-, Stirnhirn- und merkwürdigerweise auch bei Hypophysistumoren psychische Störungen auffallend häufig seien. Für den Balken ist das immer angenommen (s. u.), und die bezüglichen Fragen in bezug auf das Stirnhirn sollen ebenfalls noch genauer besprochen werden. Recht selten sollen psychische Störungen bei Kleinhirntumoren sein (im Widerspruch mit anderen Autoren s. o.). Die eigentlich spezifische psychische Anomalie bei Hirntumoren ist auch nach Schuster die Benommenheit. Ich kann, wie aus meinen obigen Ausführungen hervorgeht, auch nach dieser in vielen Beziehungen anregenden Arbeit, ebenso nach einer neueren von Coombs Knapp, meine früheren Anschauungen nicht ändern; namentlich hat mich auch Schuster davon nicht überzeugt, dass bei Auftreten spezifischer Psychosen der Tumor etwas anderes als den Agent provocateur bei individuellen Dispositionen spielt. Sollten nicht andererseits z. B. auch Kombinationen von Tumor mit echter postsyphilitischer Paralyse vorkommen können? Dass solche statistischen Arbeiten, die sich auf eine grosse Anzahl von Fällen der verschiedensten Beobachter stützen, übrigens auch enorme Fehlerquellen bergen, das verkennt Schuster selbst nicht, und das wird nirgends mehr zutreffen als gerade bei den psychischen Symptomen.

In früheren Zeiten rechnete man alle bei Tumorkranken vorkommenden Konvulsionen, die klonisch-tonischen Krampfzustände der Muskulatur zu den Allgemeinerscheinungen der Hirngeschwulst. Heute wissen wir, dass gewisse Anfallsformen, die sogenannten Jacksonschen, die sich dadurch auszeichnen, dass sie sich nur in umschriebenen Muskelgebieten abspielen und in der Art ihres Einsetzens und ihrer Ausbreitung nach bestimmten Gesetzen verlaufen, zu den prägnantesten und die sicherste Lokaldiagnose gestattenden Herdsymptomen gehören können. Von ihnen wird deshalb weiter unten die Rede sein. Hier will ich nur bemerken, dass erstens auch solche umschriebene Anfälle nicht immer von Geschwülsten an Ort und Stelle ausgelöst werden, sondern unter Umständen auch dem allgemeinen Hirndruck ihre Entstehung verdanken können, dass sie also, wenn der Tumor schon gross und die Allgemeinsymptome ausgeprägt sind, nur mit Vorsicht für die Lokaldiagnose verwertbar sind, und dass zweitens bei den fliessenden Uebergängen zwischen diesen Dingen es häufig etwas Willkürliches sein wird, im einzelnen Falle zu entscheiden, ob wir noch von lokalisierten oder von allgemeinen Krämpfen sprechen sollen. Gerade bei den Krampfanfällen zeigt es sich deshalb am deutlichsten, dass eine ganz scharfe Unterscheidung zwischen Allgemein- und Lokalsymptomen nicht möglich ist.

Sicher zu den Allgemeinsymptomen des Tumors müssen wir diejenigen ausgebreiteten Konvulsionen rechnen, die in ihrer Art ganz den klassischen epileptischen Anfällen gleichen, also fast die gesamte Körpermuskulatur und beide Körperhälften betreffen und mit Bewusstseinsverlust verbunden sind. Jedenfalls kommen diese Anfälle bei jedem Sitze der

Geschwulst vor. Sie sind ein verhältnismässig häufiges Symptom — Knapp hat sie unter 40 Fällen 10mal beobachtet — in den mir zur Autopsie gekommenen 63 Fällen sind sie 19mal erwähnt. Meist treten die allgemeinen Konvulsionen erst in späteren Stadien des Hirntumors auf, wenn auch andere Erscheinungen deutlich ausgeprägt sind. Manchmal aber bilden sie auch das erste auffällige Symptom der Hirngeschwulst, und man muss es sich jedenfalls zur Regel machen, in jedem Falle von erst im späteren Leben auftretender Epilepsie auch eine Augenspiegeluntersuchung vorzunehmen. In der Literatur ist auch eine ganze Anzahl von Fällen niedergelegt, wo epileptische Krämpfe allein jahrelang bestanden haben und bei der Sektion eine nicht vermutete Hirngeschwulst gefunden wurde, oder wo die epileptischen Krämpfe wenigstens jahrelang den übrigen Tumorsymptomen vorangingen. In einer Anzahl dieser letzteren Fälle ist es sicher, dass auch die frühzeitigen isolierten Krampfanfälle Folgen der schon vorhandenen Geschwulst waren. So habe ich einen Fall beobachtet, bei dem schon Ende der 70er Jahre ab und zu nächtliche Anfälle echter Epilepsie auftraten: im Jahre 1886 steigerten sich diese im Wochenbette zu einem Status epilepticus; dann verloren sie sich allmählich — an ihre Stelle traten schwere »Migräneanfälle«; erst 1892, im Frühjahr, konstatierte ich Stauungspapille; dann traten rasch die schwersten übrigen Allgemeinerscheinungen auf, und im Herbste 1892 erfolgte der Tod. Bei der Sektion fand sich im rechten Stirnhirn ein ganz verkalktes, kleineres und daneben ein frisch wucherndes, grösseres Sarkom. Sicher hatte hier wohl das später verkalkte Sarkom die Anfälle in den 70er und 80er Jahren hervorgerufen. In einem 2. Falle bestanden zuerst durch lange Zeit nur allgemeine Anfälle — erst nach Jahren traten partielle Jacksonsche Krämpfe zunächst nur in der Gesichtsmuskulatur auf. Bei der Sektion fand sich das grosse Sarkom über den hinteren Teilen der 2. und 3. Stirnwindung und den mittleren Teilen der vorderen Zentralwindung, das Fig. 9 und 10 darstellt. Ueberhaupt neige ich nach meinen Erfahrungen der Ansicht Oppenheims zu, dass gerade Stirnhirntumoren oft als erstes und längere Zeit einziges auffälliges Symptom allgemeine epileptische Anfälle erzeugen, besonders natürlich solche der r. Seite. Auch Eduard Müller hat das neuerdings bestätigt. Ebenso sah ich allerdings auch einen Fall von Gumma einer Kleinhirnhemisphäre, bei dem längere Jahre nur epiliptische Anfälle bestanden hatten. In mehreren Fällen ist es, nach Oppenheim, auch möglich anzunehmen, dass ein ätiologisches Moment, z. B. ein Trauma, erst einfache Konvulsionen, später eine Geschwulst hervorruft — oder das vielleicht die Grundlage der epileptischen Erkrankung auch eine gewisse neuropathische Prädisposition für Tumoren schafft. (Eduard Müller.) Schliesslich ist es natürlich selbstverständlich, dass auch einmal einer der vielen Epileptiker nebenbei und ganz unabhängig von seiner Epilepsie an einer Hirngeschwulst erkranken kann (das trifft vielleicht für meinen Fall von Kleinhirngumma zu).

Dass beim Tumor auch Anfallshäufungen in Form des sogenannten Status epilepticus oder hemiepilepticus vorkommen können, zeigt die erwähnte eigene Beobachtung; mehrfach führten sie auch den Tod herbei gerade in Fällen, bei denen eine Lokaldiagnose nicht möglich gewesen war. Psychische Aequivalente des epileptischen Anfalles sind selten beschrieben; am häufigsten kommen schwere tobsüchtige, als epileptische Aequivalente zu deutende Erregungszustände bei multiplen Zystizerken

der Rinde vor; ebenso hier auch post- und präepileptische Erregungszustände.

Eine Art Mittelstellung zwischen den umschriebenen Jacksonschen Anfällen und den ganz allgemeinen Konvulsionen nehmen die Anfälle ein, die zwar nur eine Körperhälfte, aber diese sofort im ganzen (d'emblée nach Ausdruck der Franzosen) befallen. Das Bewusstsein kann dabei erhalten sein. Aus ihnen kann man wenigstens auf die befallene Hirnseite schliessen, genaueres über den Sitz des Tumors, wenn es sich überhaupt um einen solchen handelt, geben sie aber nicht an. Recht häufig sind sie besonders bei Tumoren in der Nachbarschaft der Zentralwindungen, speziell im Stirnhirn oder im Schläfenlappen. Uebrigens muss man immer im Auge behalten, dass grosse Tumoren, die über die Mittellinie hinüberdringen, auch von der entgegengesetzten Hemisphäre aus halbseitige Krämpfe hervorrufen können — dadurch kann unter Umständen die Verwertung dieser Krämpfe auch für die Diagnose der befallenen Hemisphäre an sich illusorisch werden.

Neben diesen eigentlichen Anfällen und zwischen ihnen kommt es manchmal zu Zuckungen einzelner Glieder oder Gliederabschnitte bei vollem Bewusstsein, die offenbar im Grunde derselben Natur und desselben Ursprungs sind, als die Anfälle selbst. In einzelnen Fällen können solche Zuckungen fast unaufhörlich bestehen: Epilepsia continua (Kojewnikoff). Häufiger ist das allerdings in den Fällen Jacksonscher Natur.

An Stelle der Anfälle treten nicht selten einfache, kurz andauernde Zustände von Bewusstlosigkeit, die sich unter Umständen nur mit einigen krampfhaften Schluckbewegungen oder einem leichten Verziehen des Mundes verbinden — also echte Petit mal-Zustände. In anderen Fällen ähneln sie mehr einer einfachen Ohnmacht. Auch plötzliche Schwächezustände, z. B. der unteren Extremitäten mit Zusammensinken ohne jede Störung des Bewusstseins kommen vor — in dem Falle, den Fig. 25 zeigt, hatten diese Anfälle, die durch Druck auf die Hirnschenkel bedingt waren, allerdings wohl eine lokaldiagnostische Bedeutung.

Schliesslich kommt beim Hirntumor noch eine besondere Art von Krämpfen vor, die sich dadurch auszeichnet, dass die Konvulsionen fast rein tonischer Natur sind. Es handelt sich um eine tetanusartige Starre (Tetanus like seizures, Hughlings Jackson) der gesamten Körpermuskulatur, die entweder zu Hyperpronation der im Ellenbogen gestreckten Arme oder zur Beugung im Ellenbogen und Adduktion der Oberarme, zur Streckkontraktur der Beine und zu starkem Opisthotonus und Versenken des Kopfes in die Kissen, nicht selten zu typischer Arc de cercle-Bildung führt. Meist sind die gespannten Muskeln dabei der Sitz eines feinschlägigen, konvulsivischen Zitterns; das Bewusstsein kann erhalten sein — gewöhnlich ist es aber umdämmert. Es ist richtig, dass solche Anfälle, wie es Hughlings Jackson schon 1871 erkannte und auch Gowers angibt, vor allem bei Tumoren der hinteren Schädelgrube, speziell des Kleinhirnwurmes, vorkommen, dass sie also eine gewisse lokaldiagnostische Bedeutung haben; ich selber sah sie mehrmals bei Kleinhirntumoren, einmal bei dem in Fig. 8 abgebildeten basalen Tumor, der auf Brücke und Kleinhirn drückte, einmal wurden sie mir naturgetreu beschrieben von der Mutter einer Patientin, die einen Zystizerkus im vierten Ventrikel hatte. Doch kommen sie, wenn auch selten, bei anderem Sitze an der Basis vor — so z. B. im Beginne der Erkrankung bei dem Tumor am Chiasma, den Fig. 25 darstellt, und eben-

so können sie bei Stirnhirntumoren zur Beobachtung kommen (Rumpfmuskelkrämpfe). Also unbedingten lokaldiagnostischen Wert besitzen sie nicht — höchstens vielleicht insoweit, als es sich bei ihnen entweder um einen Tumor an der Basis oder im Hirnstamm oder am Kleinhirn handelt. Leicht zu verwechseln sind diese Anfälle auch mit hysterischen, besonders deshalb, weil ja auch beim Tumor wirkliche hysterische Anfälle vorkommen können.

Als sogenannte sensible Krampfanfälle bezeichnet man das Auftreten von allerlei Parästhesien — Kribbeln, Gefühl von Eingeschlafensein, Hitze- und Kälteempfindungen — die entweder in bestimmten Gliedmassen und in regelmässiger Ausbreitung in diesen auftreten — dann sind sie lokaldiagnostisch verwertbar — oder an unbestimmten, wechselnden oder sehr ausgebreiteten Bezirken — dann entsprechen sie den allgemeinen Konvulsionen. Ihre nahe Beziehung zu diesen verraten sie häufig dadurch, dass sie vor den motorischen Krämpfen als sogenannte sensible Aura auftreten, seltener aber kommen sie auch ganz selbständig ohne eigentliche Krämpfe als echte sensible Epilepsie vor; manchmal handelt es sich nicht um Parästhesien, sondern um starke Schmerzen lokalisierten Charakters. Ueber verwandte Erscheinungen im Gebiete der einzelnen Sinnesorgane, anfallsweise auftretende optische, akustische, Geruchs- und Geschmacksempfindungen wird bei der Besprechung der Lokalsymptome die Rede sein.

Die Stauungspapille ist das wichtigste Allgemeinsymptom der Hirngeschwulst. Wenn sie vielleicht auch nicht ganz so konstant ist, wie der Kopfschmerz, so fehlt sie doch selten während des ganzen Verlaufes des Leidens. Dann aber ist sie, während alle die bisher erwähnten Allgemeinsymptome auch Zeichen eines funktionellen Leidens sein können, ein sicherer Beweis für die organische Natur der Erkrankung, bei der sie vorkommt, und, last not least, ist ihr Vorkommen an und für sich schon fast ein Beweis dafür, dass es sich um eine Geschwulstbildung in cerebro handelt. Denn nach Oppenheim z. B. haben 90 pCt. aller Stauungspapillen diese Grundlage.

Ueber die Entstehung der Stauungspapille habe ich mich weiter oben (Kapitel 3) ausführlich ausgesprochen und aus dieser Auseinandersetzung das Recht hergeleitet, die Stauungspapille zu den Allgemeinsymptomen der Geschwulst zu rechnen. Denn selbst wenn sie bei einem die Sehnerven oder Chiasma direkt affizierenden Tumor entsteht, ist doch der eigentliche Modus ihres Entstehens im allgemeinen kein anderer, als wie bei jedem anderen Sitze, und lokaldiagnostische Schlüsse lassen sich in diesen Fällen kaum aus der Stauungspapille an sich, wohl aber manchmal, wie wir unten sehen werden, aus anderen Umständen erschliessen. Die Stauungspapille zeigt sich klinisch in zwei verschiedenen Formen, die aber der Sache nach von einander nicht verschieden sind, sondern nur Gradunterschiede darstellen. Trotzdem hat man sich gewöhnt sie verschieden zu bezeichnen. Im Beginne der Erkrankung, wenn es sich noch nicht um eigentliche Schwellung der Papille handelt, spricht man von Neuritis optica, wölbt sich die Papille erst in den Augengrund vor, so tritt der Name Stauungspapille s. s. in sein Recht. Uhthoff hat vorgeschlagen, erst dann von Stauungspapille zu sprechen, wenn sich der Sehnervenkopf etwa $^2/_3$ mm nach vorn vorwölbe. Da es sich um eine eigentliche Neuritis — um eine Entzündung — bei den echten Tumoren

niemals handelt — bei Tuberkeln und Gummen kann es natürlich, wenn sie zu basal meningitischen Prozessen führen, auch zu echten Entzündungen der Sehnerven kommen — und da die Grundursache der „Papillitis" mit und ohne Stauung stets dieselbe — das Oedem — ist, so wäre es vielleicht gut, die nur zu Missverständnissen führenden Namen: Neuritis optica und Papillitis für diese Dinge ganz aufzugeben und nur von Stauungspapille mit oder ohne Schwellung zu reden.

Das Oedem der Papille beginnt natürlich in den meisten Fällen schleichend, und im Anfange wird es oft schwer sein, zu entscheiden, ob es sich noch um einen normalen oder schon pathologischen Befund handelt. Allmählich aber wird das Bild ein deutliches. Die Farbe der Papille wird aus einer rötlichweissen eine mehr graurötliche, besonders in der Peripherie; während die Stelle der physiologischen Exkavation noch lange deutlich zu sehen bleibt, wird die Grenze nach der Netzhaut zu undeutlicher; die Venen sind stark gefüllt und geschlängelt, die Arterien meist ziemlich eng. Bei weiterer Zunahme der Schwellung schwinden die Grenzen der Papille allmählich ganz, höchstens sieht man an ihrer Stelle einen diffusen grauen, weissen oder bläulichen, die Ausdehnung der normalen Papille um das Mehrfache übertreffenden Fleck, in dem Bruchstücke von einzelnen Gefässen, speziell von Venen auftauchen, während die Arterien meist nur in der Peripherie der Netzhaut zu sehen sind. In diesem Stadium kommt es nicht selten auch zu vereinzelten oder mehrfachen, grösseren oder kleineren Blutungen in die Retina, die kleineren pflegen meist einem Gefässe dicht anzuliegen. Ziemlich häufig tritt dann auch eine fleckweise Verfettung der Netzhaut ein, namentlich in der Maculagegend finden sich oft vielfache solche helle, weissglänzende, kleine Fleckchen, untermischt mit kleinen Blutungen. Blutungen sowohl wie Verfettungen finden sich vor allen Dingen dann, wenn die Stauungspapille rasch sehr hohe Grade erreicht, so z. B. bei Kleinhirntumoren und solchen der Basis der hinteren Schädelgrube, dann aber auch, wenn der Tumor direkt an der Basis den Sehnerven oder einen Tractus opticus angreift, vorausgesetzt, dass in diesen Fällen überhaupt ein Oedem der Papille eintritt, was, wie oben erwähnt, oft auch nicht der Fall ist; in letzteren Fällen, bei positivem Befunde, kann es sich ja, wie oben ausgeführt, auch um direkte Stauung in der Vena centralis retinae handeln. Infolge dieser Umstände sind Blutungen und Verfettungen in der Retina von sehr übler Vorbedeutung für den weiteren Verlauf der Erkrankung, meist ist, wenn sie vorhanden, die Sehschärfe schon erheblich herabgesetzt und fast immer tritt ziemlich rasch volle Erblindung ein. Ist der Höhepunkt der Stauung erreicht, so kann der weitere Verlauf ein sehr verschiedener sein. Erstens kann die hochgradige Stauung lange Zeit, viele Monate, stationär bleiben, ohne dass nach irgend einer Richtung eine Aenderung erfolgt. Zweitens kann die Stauungspapille sich zurückbilden und vollständige Restitutio in integrum eintreten. Das kann geschehen: erstens in den seltenen Fällen von Spontanheilung, z. B. durch Verkalkung eines Tumors oder Heilung eines Aneurysmas oder in den Fällen von Pseudotumor cerebri (Nonne s. u.), zweitens durch Trepanation mit oder ohne Entfernung der Geschwulst; drittens dadurch, dass speziell bei Kindern der Tumor durch Sprengung der Schädelnähte sich Raum schafft; viertens ist der Rückgang der Stauungspapille in bisher unerklärlicher Weise auch in einigen Fällen erfolgt, bei denen die übrigen Symptome bewiesen, dass der Tumor weiter wuchs. Der letzte mögliche

Ausgang ist der in Atrophie der Sehnerven. Diese kann in den verschiedenen Fällen sehr verschieden früh eintreten, in vielen lässt sie sehr lange auf sich warten, schliesslich aber wird sie, wenn die Stauung nicht zurückgeht, immer eintreten müssen. Beim Eintritt der Atrophie geht das Oedem des Sehnerven immer zurück, man sieht also, wie allmählich die Grenzen der Papille wieder deutlicher werden, zugleich aber, dass die Papille einen abnormen weissen oder grauweissen Ton angenommen hat. In einem gewissen Stadium dieses Ueberganges in Atrophie sieht man nicht selten die scharf umgrenzte grauweisse Papille wie einen Pilz in das Augeninnere vorspringen; man sieht, wie die ziemlich dünnen Gefässe in starkem Bogen um diese vorgewölbte Papille herumziehen, die Papille selbst ist dann häufig regelmässig radiär gestreift; es sieht so aus, als ob die Streifen aus feinen Blutgefässen bestünden. Schliesslich ist die Schwellung ganz geschwunden, die Papille bildet die hellglänzende, scharf umschriebene Scheibe, die wir bei der Atrophie des Sehnerven kennen, aber für ein geübtes Auge ist doch immer einigermassen zu erkennen, dass sich die Atrophie aus einer Stauungspapille herausgebildet hat; fast niemals ist die Papille so rein weiss und sind die Grenzen so scharf, wie bei der tabischen Atrophie: häufig sind auch die Venen noch etwas geschlängelt, die Arterien sind immer sehr eng.

Der ganze Prozess bis zur höchsten Höhe der Stauung kann sich sehr akut in einigen Wochen, manchmal schon in etwa 14 Tagen abspielen; in anderen Fällen vergehen, bis er erreicht ist, viele Monate. Der Höhepunkt der Stauung kann dann lange bestehen bleiben. Tritt Atrophie ein, so können, bis nur noch eine einfache Sehnerven-Atrophie nachzuweisen ist, wieder viele Monate vergehen. Wie lange eine Stauungspapille bestehen kann, ohne dass Atrophie eintritt, ist im einzelnen Falle nicht zu sagen; jedenfalls hält der Sehnerv eine ziemlich lange Stauung aus, und solange keine Sehstörungen eingetreten sind, kann man immer eine Restitutio in integrum erwarten, wenn es gelingt, den Schädelinnendruck zu vermindern und damit auch den Grund für das Papillenoedem zum Schwinden zu bringen. Es ist nämlich eine Tatsache von der allergrössten klinischen Bedeutung, dass eine sehr ausgeprägte Stauungspapille lange Zeit bestehen kann, ohne dass die Sehschärfe im geringsten abnimmt oder eine Einschränkung des Gesichtsfeldes eintritt. Würde man also mit der Augenspiegeluntersuchung so lange warten, bis der Kranke selbst über Sehstörungen klagt, so würde man viele Fälle von Stauungspapille übersehen. Im späteren Stadium freilich, besonders wenn erst Blutungen oder gar Verfettungen eingetreten sind, pflegt auch die Sehschärfe abzunehmen, das Gesichtsfeld sich unregelmässig einzuengen, und mit dem Einsetzen der Atrophie kommt es meist unaufhaltsam zu schliesslich vollständiger Amaurose.

Besonders früh pflegen Sehstörungen, wie gesagt, bei 2 Lokalisationen des Tumors einzutreten: 1. bei Geschwülsten des Kleinhirnes und des Kleinhirnbrückenwinkels und 2. bei solchen, die die Sehbahnen an der Basis, besonders das Chiasma direkt angreifen. Bei den Kleinhirngeschwülsten und denen in seiner nächsten Nachbarschaft erklärt sich dies Verhalten daraus, dass hier überhaupt die Hirndruckerscheinungen und damit auch die Stauungspapille früh einen sehr hohen Grad zu erreichen pflegen, und dass damit auch die Be-

dingungen zur Ausbildung atrophischer Erscheinungen am Sehnerven hier besonders günstig liegen. Aber auch wenn der Tumor die Sehbahnen direkt angreift, kann die Stauung der Papille eine sehr hochgradige sein —, wenn sie hier auch nicht selten ganz fehlt, und an ihre Stelle primär partielle oder totale Atrophie der Sehnervenscheibe tritt, — und sowohl bei den Kleinhirn- wie bei den Tumoren am Chiasma pflegen, wie erwähnt, dann als Zeichen einer solchen hochgradigen Stauung auch die Blutungen und Verfettungen relativ häufig und früh aufzutreten. Dazu kommt natürlich als wichtiges Moment für die Sehstörungen im letzteren Falle, dass hier der Tumor die Sehbahnen direkt zerstört; je nachdem er Sehnerv, Chiasma oder die Tractus primär angreift, können dann die verschiedensten Arten der Gesichtsfeldbeschränkung zutage treten und auch eine genaue Lokaldiagnose des Tumors ermöglichen; davon später mehr.

Wir sind damit auf die Frage gekommen, ob die Stauungspapille in der Art und Zeit ihres Auftretens unter Umständen auch lokaldiagnostische Anhaltspunkte gewährt. Man kann in dieser Beziehung zunächst sagen, dass die Stauungspapille an sich im allgemeinen nur die Allgemeindiagnose eines Tumors gestattet, dass aber vielleicht, wenn sie sehr rasch eintritt und rasch hochgradig wird oder auch sich mit Blutungen und Verfettungen und mit deutlichen funktionellen Sehstörungen verbindet, wenn sonst nichts dagegen spricht, die Diagnose eines Tumors des Kleinhirnes, des Kleinhirnbrückenwinkels oder der Basis in der Gegend des Chiasma und des Sinus cavernosus naheliegt. Letztere Vermutung wird zur Gewissheit, wenn sich eine für die basalen Sehbahnen typische hemianopische Gesichtsfeldeinengung oder auch vielleicht einseitige Erblindung findet. In manchen, wenn auch im ganzen recht seltenen Fällen kann im Anfang oder auch durch längere Zeit die Stauungspapille eine einseitige sein. Einmal sah ich das bei einem Tumor, der an einem Sehnerven begann — und mit einseitiger Erblindung verbunden war — da war natürlich über die Lokaldiagnose kein Zweifel; ein 2. Mal bei einem Tumor im Stirnhirn, der nach der Basis hindurchbrach, und natürlich kann auch ein Tumor an der Spitze eines Schläfenlappens einmal eine einseitige Stauungspapille erzeugen; aber diese Einseitigkeit ist keineswegs ein Lokalsymptom für Tumoren dieses Sitzes oder des an der Basis des Stirnhirnes, wie das Bramann und Bergmann behauptet haben; ebenso wenig, wie schon oben erwähnt, retinale Blutungen, die bei jeder schweren Stauungspapille vorkommen können. Eine einseitige oder einseitig beginnende Stauungspapille erlaubt überhaupt für sich allein im allgemeinen höchstens die Vermutung, dass der Tumor auf derselben Seite seinen Sitz hat — es sind aber auch Fälle beobachtet, wo die einseitige Stauungspapille gekreuzt mit dem Sitze des Tumors auftrat.

Die Stauungspapille ist, abgesehen von den Lokalisationen des Tumors im Kleinhirn, wo sie durch Vermittlung des Hydrocephalus internus entsteht, und, wenn sie hier überhaupt auftritt, an den basalen Sehbahnen selbst, kein Frühsymptom des Tumors. Geschwülste des Grosshirns, speziell solche des Stirnhirnes, des Balkens, der Zentralwindungen, der hinteren Teile der Schläfenwindungen, nach Oppenheim auch des Okzipitalhirnes, pflegen sogar meist erst spät zur Stauungspapille zu führen, die ersteren nur dann manchmal früher, wenn sie auf die Basis durchgreifen und direkt auf den Sehnerven drücken. Im allgemeinen, und natürlich hier abgesehen von den durch den Sitz des Tumors bedingten

Einzelheiten, kann man sagen, dass je grösser die Geschwulst, desto ausgeprägter, wie der Hirndruck im allgemeinen, auch die Stauungspapille ist — doch gibt es auch hier, wie in Kapitel 3 schon hervorgehoben, bis jetzt unerklärliche Abweichungen von der Regel: sehr grosse Tumoren ohne, sehr kleine mit ausgeprägter Stauungspapille. Bestimmte Schlüsse auf die Grösse des Tumors erlaubt also die Intensität der Stauungspapille nicht; gerade dieser Umstand war ja mit eine Ursache für die Aufstellung der Theorie ihrer entzündlichen Genese.

Ueber die Häufigkeit, mit der die Stauungspapille überhaupt bei den Hirngeschwülsten vorkommt, kann man sich aus den bisherigen Statistiken kein rechtes Bild machen, nach Oppenheim deshalb nicht, weil die einzelnen Beobachter zum Teil Fälle im Endstadium, zum Teil solche im Frühstadium gesehen haben, und nur einzelne von ihnen in der Lage waren, Fälle während ihres ganzen Verlaufes zu verfolgen. Ich selber habe unter 63 zur Autopsie gekommenen Fällen die Stauungspapille 12 mal vermisst: bei einem ganz kleinen Angiom und einem Tuberkel der Zentralwindungen, bei einem Gumma der linken Okzipitalwindung, bei 2 Fällen von Glioma pontis, bei 2 Fällen von metastatischem resp. sekundärem Karzinom der hinteren Schädelgrube mit multiplen Hirnnervenlähmungen, wo auch sonst Allgemeinerscheinungen des Tumors fehlten; bei einem Falle von Tumor der l. mittleren Schädelgrube und bei 2 Fällen von Cysticercus ventriculi IV. Ausserdem fehlte bei dem grossen extrazerebralen Sarkom (Fig. 9 und 10) die Stauungspapille jedenfalls während mehrerer Jahre der Beobachtung, im letzten Stadium ist daraufhin aber nicht untersucht; und schliesslich war in einem Falle von Sarkom der Zirbeldrüse zur Zeit meiner Beobachtung schon Atrophie der Papille vorhanden; es kann aber früher Papillenschwellung bestanden haben. Im ganzen ist also das Fehlen der Stauungspapille während des ganzen Verlaufes des Tumors ein seltenes Vorkommnis — aber man wird sich immer auf diese Möglichkeit gefasst machen müssen; - und im Interesse namentlich einer günstigen Operationsprognose wird man geradezu bestrebt sein müssen, die Diagnose eines Tumors womöglich früher zu stellen, als eine Stauungspapille eingetreten ist. Das kommt auch heute schon vor allem bei den Tumoren der Zentralwindungen in Betracht; hier sind die Lokalsymptome oft so prägnanter Natur, dass sie eine bestimmte Diagnose gestatten, ehe schwere Allgemeinsymptome und speziell eine Stauungspapille eingetreten sind. Und wenn man dann operiert, so wird späterhin, auch wenn man den Tumor nicht entfernen konnte, eine Sehnervenschwellung nicht mehr auftreten. Dieselbe Prägnanz der eine Lokaldiagnose erlaubenden Symptome besteht auch bei den Tumoren des Hirnstammes, speziell des Pons und der Vierhügel. Auch in diesen Fällen wird man für die Tumordiagnose heute nicht mehr unbedingt das Vorhandensein einer Stauungspapille verlangen, wozu noch kommt, dass sie gerade hier oft dauernd fehlt, was ich oben (Kap. III) aus der Art der hier hauptsächlich vorkommenden Geschwülste, Gliome und Tuberkel, die oft keine starken Verdrängungserscheinungen machen, erklärt habe. Auch ich vermisste die Stauungspapille während des ganzen Verlaufs bei 2 Ponsgliomen und sah sie erst sehr spät eintreten in einem Falle von Vierhügeltuberkel (Fig. 33). Mehrfach ist auch schon erwähnt worden, dass Tumoren der Basis in der mittleren Schädelgrube, vielleicht weil sie, nach Oppenheim, die Lymphwege zum Optikus direkt verlegen,

die Entstehung einer Stauungspapille verhindern können; so kommt es z. B. vor, dass Tumoren an den basalen Sehbahnen selbst, die, wie ich selbst sah und schon mehrfach hervorhob, allerdings auch hochgradige Papillenschwellung bedingen können, unter Umständen ohne jede Stauungspapille direkt zur Sehnervenatrophie führen, so z. B. auch in einem meiner Fälle von Sarkom der mittleren Schädelgrube.

Man hat auch behauptet, dass bei Gliomen, speziell wenn sie zystisch degeneriert sind, die Stauungspapille seltener sei als z. B. bei Sarkomen; doch ist z. B. Gowers gerade umgekehrter Ansicht. Bei den Zystizerken der Rinde, auch wenn sie multipel sind, pflegt Stauungspapille meist zu fehlen; vereinzelt ist sie aber hier doch beobachtet. Dass sie auch bei Ventrikelzystizerken oft fehlt, kann man sich wohl so erklären, dass hier zwar oft zeitweise ein sehr starker Hydrocephalus internus besteht, dass dann aber, namentlich bei freien Zystizerken damit wieder Perioden mit geringerem Hirndruck abwechseln; die Stauung ist also hier keine konstante. In 2 meiner Fälle von Cysticercus ventriculi IV vermisste ich, wie gesagt, die Stauungspapille ganz — in einem 3. war sie kurz vor dem Tode in sehr geringem Masse vorhanden. Weiter lässt sich über das Verhalten der Stauungspapille zur Natur des Tumors nichts sagen.

Irrtümer in Bezug auf die Diagnose der Stauungspapille kommen nicht nur dem Ungeübten vor — im Beginn, wo die Schwellung fehlt, kann selbst der geübteste Augenarzt, den man dann besser immer zu Rate zieht, nicht mit Bestimmtheit sagen, ob es sich noch um eine einfache Hyperämie oder schon um ein Oedem der Papille handelt. Undeutliche Grenzen werden manchmal bei starker Hypermetropie, noch leichter bei Astigmatismus vorgetäuscht. Auch angeboren kommen manchmal Hyperämie der Papille und geringe Schärfe der Sehnervengrenze vor, namentlich im Verein mit der sogenannten Turmschädelbildung, die wohl auch zur Kompression der Sehnerven an der Basis cranii führt.

Diejenige Form der Stauungspapille, die mit fettigen Degenerationen und multipler Blutung in der Netzhaut einhergeht, kann ganz dasjenige Bild zeigen, das für die Retinitis albuminurica charakteristisch ist. Auf der anderen Seite kann die Nephritis wieder eine reine Stauungspapille hervorrufen. Eine Untersuchung des Urins auf Eiweiss und Nierenelemente muss man deshalb immer vornehmen, will man sich vor Irrtümern schützen.

In manchen Fällen von Hirntumor kommt es ab und zu, zuweilen auch häufiger, zu rasch, in ein paar Minuten oder im Verlaufe etwa einer Stunde wieder vorübergehenden, mehr oder weniger vollständigen Erblindungen. In den meisten Fällen wird auch dieses Symptom nur ein Allgemeinsymptom des Tumors sein und beruht dann wohl auf der plötzlich stark zunehmenden Stauung in beiden Sehnerven, die zur vorübergehenden Leitungshemmung führt; entstehen kann dieselbe durch eine plötzliche stärkere Vorwölbung des Bodens des 3. Ventrikels, der dann direkt auf das Chiasma drückt. In anderen Fällen scheint mir die plötzliche und wieder vorübergehende Erblindung auch eine gewisse lokaldiagnostische Bedeutung und zwar für den Sitz des Tumors in einem der beiden Hinterhauptslappen haben zu können. Gowers beobachtete einen solchen Fall von Okzipitallappentumor, bei dem sich nach und nach unter Anfällen von typischen Flimmerskotom mit vorübergehender Erblindung eine dauernde Amaurose einstellte, und auch ich habe in zwei Fällen von

Gliom und einem von Sarkom im linken Hinterhauptslappen vorübergehende Erblindungen konstatieren können; hier musste, wenn die Erblindung vom Hinterhauptslappen abhing, der Tumor vorübergehend auf beide Okzipitallappen gewirkt haben. Es ist möglich, dass auch typische hemianopische Flimmerskotomanfälle allein auf diesen Sitz hinweisen könnten.

Auch qualitative und quantitative Veränderungen des Urines kommen in manchen Fällen von Hirntumor vor: Melliturie und Polyurie mit oder ohne Polydipsie. Die Melliturie ist zwar besonders häufig bei Tumoren der Medulla oblongata beobachtet, auch von mir in einem Falle von Cysticercus im 4. Ventrikel, und würde, wenn auch die anderen Symptome dafür stimmen, eine Stütze für die Lokalisation der Geschwulst an dieser Stelle abgeben können; aber sie ist erstens nicht konstant bei Affektionen dieses Ortes und kommt zweitens auch bei anders lokalisierten Geschwülsten, z. B. bei solchen am Chiasma vor. Auch die Polyurie und Polydipsie ist merkwürdig oft bei Geschwülsten — speziell bei Gummen — an letzterer Stelle beobachtet worden, kommt aber auch bei anderen Lokalisationen der Hirnsyphilis vor, speziell auch wieder bei Affektionen der Medulla oblongata. Beide Symptome sind im ganzen praktisch für die Diagnose der Hirngeschwulst von geringer Bedeutung und jedenfalls lokaldiagnostisch nur selten mit Bestimmtheit zu verwerten.

Lähmungen der Sphincteren gehören im allgemeinen nicht zu den Symptomen des Hirntumors; Secessus inscii sind zwar häufig, aber fast immer nur eine Folge der Benommenheit. Am ersten scheint echte Incontinentia urinae im wachen Zustande bei den Tumoren noch bei Kindern vorzukommen; ich sah sie einmal bei einem Knaben mit Kleinhirntumor, bei dem sich nachher herausstellte, dass er lange Jahre an nächtlichen Bettnässen gelitten hatte; auch Jacobson und Jamane beobachteten sie merkwürdiger Weise bei einem Kleinhirntumor (5jähriges Mädchen). Hutchinson sah die Incontinentia urinae in einem Falle von symmetrischem Tumor beider Corpora striata als einziges Symptom neben Benommenheit; die zentralen Ganglien enthalten ja nach neueren Angaben (v. Czyhlarz und Marburg) automatische Blasenzentren; die Rindenzentren für Blase und Mastdarm sollen in der Nähe der Zentralwindungen liegen; es könnten also bei Tumoren dieser Stelle wohl auch Erschwerungen der Harn- und Stuhlentleerung eintreten. Obstipation ist jedenfalls in den meisten Fällen von Hirntumor vorhanden. Ed. Müller berichtet neuerdings über Fälle von Hirntumoren mit Ausbleiben der Menstruation. Er fand das bei Geschwülsten der hinteren Schädelgrube mit starkem Hydrokephalus und bei Hypophysistumoren. Das gleichzeitige Erbrechen kann dann zu Verwechslungen mit Schwangerschaft führen.

c) Lokalsymptome und Lokaldiagnose des Hirntumors.

Diejenigen Krankheitserscheinungen, die uns gestatten, neben der allgemeinen Diagnose einer Hirngeschwulst etwas Bestimmtes über ihren Sitz auszusagen, mit anderen Worten ihre Lokaldiagnose zu stellen, nennen wir Lokalsymptome eines Hirntumors. Ueber die Art ihrer Entstehung, ihrer Zusammensetzung aus eigentlichen Herd- und Nachbarschaftssymptomen, ihr Verhältnis zu der sogenannten Fernwirkung ist eben alles Nötige gesagt worden. Hier wird es zunächst nötig sein, mit

einzugehen, in wie vielen Fällen es über-
die Allgemeindiagnose eines Hirntumors
was Allgemeines auszusagen, dafür
zunächst die Person des Beob-
n Aerzten möglich war, den
ten, oder ob wenigstens eine
nken oder seiner Angehörigen
einmal untersuchen oder länger
Krankheitsverlaufes das geschah,
f ich meine eigenen Erfahrungen
zt 210 Fällen meiner Beobachtung,
ert habe, 9mal die Diagnose über-
3mal gegenüber Epilepsie, (2 von
n Tumor gefunden wurde, einer davon
chfolgende Autopsie); mehrmals gegen-
zweimal gegenüber multipler Sklerose.
l. Ventrikel — Sektionsdiagnose — habe
, einmal zuerst die Wahrscheinlichkeits-
dann aber die der progressiven Paralyse
eine Lokaldiagnose nicht gewagt; mehrere
m-, zweimal gesehen; mehrere in Extremis;
it vagen, am ersten noch für den Sitz im
ptomen ergab der weitere Verlauf, dass es
echten Tumor gehandelt haben konnte — es
Pseudotumor cerebri getauften Fälle, von denen
ch genauer die Rede sein wird. Mehrere hier-
durch lange Dauer des Leidens, viele Jahre, und
vielleicht Hydrokephalus. In einem Falle handelte
heiltes Aneurysma; in einem entleerte sich später
urch die Nase, sodass hier noch eine annähernde
achen liess. Von 6 hierhergehörigen Fällen, die zur
elte es sich 3mal um multiple Tumoren, die auch den
n je einem um ein grosses Sarkom im rechten Stirn-
en-Hinterhauptslappen; im 6. um einen Tumor in der
nisphäre. In den hier angeführten Fällen war also wohl
ner Lokaldiagnose gerechtfertigt; in den übrigen wäre wohl
rer Beobachtung oder bei Untersuchung zu anderen Zeiten
ch eine Lokaldiagnose möglich gewesen. Achtmal war eine
ir gestellte Lokaldiagnose falsch: sechsmal konnte ich das
nachweisen; in 5 Fällen davon handelte es sich überhaupt
Tumor. Einmal (Diagnose Tumor im l. Zentrum semiovale),
es sich um eine apoplektische Zyste (mangelhafte Anamnese);
agnose Tumor der mittleren Schädelgrube l.) um Arterio-
r basalen Arterien mit Optikusaffektion und Augenmuskel-
Einmal (Diagnose Kleinhirntumor) fand sich Hydrocephalus
einmal (Diagnose Tumor der Zentralwindungen l.) Krämpfe und
fand sich makroskopisch überhaupt nichts (Fall von Pseudotumor
einmal (Diagnose Tumor im Pons?) bestand multiple Sklerose
rokephalus. In diesem letzten Falle würde ich heute die richtige
se gestellt haben. Nur einmal war ein wirklich vorhandener Tumor
lokalisiert — es fand sich ein Sarkom der Zirbeldrüse, das durch

Druck auf die Vena magna Galeni ein Gefässgeräusch erzeugt hatte, das links am Schädel zu hören war; ich glaubte an ein arterielles Geräusch und verlegte den Tumor fälschlich in die mittlere Schädelgrube links. In den 2 übrigen Fällen (Diagnose Tuberkel resp. Gliom) des Pons resp. Vierhügels bewies der in Heilung ausgehende Verlauf, dass es sich um eine Enzephalitis gehandelt hatte. Das wären im ganzen unter 210 Fällen 53 mit nicht gestellter oder falscher Lokaldiagnose; also rund 25 p. C.; in 75 p. C. habe ich also gewagt, eine Lokaldiagnose zu stellen, in einzelnen Fällen allerdings nur die Diagnose der erkrankten Hemisphäre, ohne durch den späteren Verlauf oder die Ergebnisse der Sektion desavouiert zu werden. Diese Zahlen und Erwägungen ergeben jedenfalls, dass diejenigen Fälle von Hirntumor, wo nur eine Allgemeindiagnose möglich ist, die grosse Minderzahl bilden; in $^3/_4$ aller Fälle scheint mir eine Lokaldiagnose möglich; aber sie ergeben auch, dass meine in der 1. Auflage geäusserte Hoffnung, dass sich die Zahl der lokaldiagnostisch sicheren Fälle im Laufe der Jahre noch mehren würde, für mich jedenfalls nicht eingetroffen ist — ich konnte bis zum Jahre 1897 in 80 p. C., jetzt nur noch in 75 p. C. eine Lokaldiagnose wagen. Und das, obgleich wenigstens in einem Gebiete — dem der Tumoren einer Kleinhirnhemisphäre und des Kleinhirnbrückenwinkels — erst in den letzten Jahren die Diagnose eine Sicherheit erreicht hat, die man bis dahin nicht erwarten konnte, und auch bei mir eine ganze Anzahl richtig lokalisierter Fälle der letzten Jahre an diesen Stellen sassen. Diese Abnahme der Sicherheit in meinen Diagnosen, die übrigens nicht nur für die Lokaldiagnose der Hirntumoren zutrifft, ist mir in ihren Gründen immer sehr interessant gewesen. Die Ursache liegt wohl erstens darin, dass man bei zunehmender Tätigkeit nicht jeden Fall mehr gleich in einer Sitzung vollständig untersuchen kann, einer Wiederbestellung aber folgen nicht alle Patienten, und dann bleibt der Fall unsicher; in 2. Linie aber auch daran, dass man bei zunehmender Erfahrung, die immer neue Fallstricke der Diagnose kennen lehrt, immer zaghafter wird; dabei muss ich aber sagen, dass ich früher mit dem kühneren Wagemut der Jugend, soweit ich es kontrollieren konnte, doch meist richtige Diagnosen gestellt habe. Wenn ich übrigens gewagt habe, für diese statistischen Ausführungen eine so grosse Anzahl von rein klinisch beobachteten Fällen als solche mit sicherer Lokaldiagnose zu verwerten — ich nehme natürlich selbst nicht an, dass diese in allen Fällen richtig war — so dürfte das nicht allzu kühn sein, wenn ich anführe, dass nur in 6 von 55 mit bestimmt von mir gestellter Lokaldiagnose zur Sektion resp. Operation gekommenen Fälle diese falsch war — 5 mal überhaupt kein Tumor, einmal eine falsche Lokaldiagnose (s. o.); und dass in den 14 darunter fallenden operativ angegriffenen Fällen Lokal- und Allgemeindiagnosen jedesmal stimmten; freilich sind gerade diese Fälle ausgesuchte Fälle — sie sind länger und genau beobachtet, und weil sie das sind, und weil man zu einer bestimmten Lokaldiagnose kam, gibt man sich auch zur Erlangung der Erlaubnis zur Autopsie in diesen Fällen mehr Mühe.

Rein theoretische Ueberlegungen führen in der Frage nach der Möglichkeit oder Unmöglichkeit einer sicheren Lokaldiagnose zu folgenden Schlüssen: 1. Geschwülste, die z. B. tief in der Marksubstanz der Hemisphären sitzen und zunächst die Hirnsubstanz nur verdrängen, wie die Sarkome, oder infiltrieren, wie die Gliome, können jedes Herd-

symptom vermissen lassen, während Allgemeinsymptome schon sehr deutlich sind. 2. Dasselbe kann natürlich passieren, wenn Geschwülste an Hirnstellen sich entwickeln, die überhaupt eine ganz bestimmte, spezifische Funktion nicht haben oder deren Funktion wir wenigstens noch nicht kennen. Dahin gehören speziell Teile der rechten Grosshirnhemisphäre, z. B. der rechte Schläfenlappen und zum Teil auch der rechte Stirnlappen. 3. Wenn eine Geschwulst sehr langsam wächst und es überhaupt möglich ist, dass die für gewöhnlich von den durch sie lädierten Hirnteilen abhängigen Funktionen von anderen Hirnpartien übernommen werden, können auch bei Geschwülsten in sehr differenten Gehirnzonen deutliche Lokalsymptome fehlen. Doch ist diese stellvertretende Funktion jedenfalls nicht für viele Hirnteile und immer nur bis zu einer gewissen Grenze möglich. Schliesslich können 4., wenn der Tumor ein sehr grosser ist, die Allgemeinsymptome sich so in den Vordergrund drängen und auch die Nachbarschaftssymptome eine so bedeutende Ausdehnung gewinnen, dass die eigentlichen Lokalsymptome ganz in den Hintergrund gedrängt — geradezu verwischt werden, und dazu kommt noch, dass diese sehr grossen Geschwülste mit starkem Hirndruck auch die oben beschriebenen Fernwirkungen besonders leicht hervorrufen können, die teilweise, wie z. B. Augenmuskellähmungen, als Lokalsymptome imponieren und die Lokaldiagnose auf falsche Wege leiten können. Auch sonst sehr sichere Lokalsymptome wie z. B. Jacksonsche Krampfanfälle verlieren unter diesen Umständen ihren Wert. Das führt uns zu dem diagnostisch eminent wichtigem Satze, dass die aus bestimmten Symptomen gewonnenen lokaldiagnostischen Schlüsse um so sicherer sind, je geringer die Allgemeinsymptome sind — mit anderen Worten: je kleiner der Tumor ist. Am sichersten ist z. B. die Lokaldiagnose bei kleinen Tumoren der Zentralwindungen, die spezifische Symptome ihres Ortes hervorrufen, während die Allgemeinerscheinungen noch ganz fehlen können. Aehnliches kann auch bei Geschwülsten in der Sprachregion, bei solchen im Pons, in den Vierhügeln und bei manchen basalen Geschwülsten vorkommen. Freilich ist in diesen Fällen wieder die Allgemeindiagnose der Geschwulst oft nur eine mehr oder weniger wahrscheinliche; namentlich sprechen Jacksonsche Anfälle, selbst mit nachfolgenden, vorübergehenden Lähmungen, keineswegs immer für einen Tumor, überhaupt nicht einmal immer für einen grob anatomisch nachweisbaren Herd. Da die Allgemeinsymptome des Tumors in ihrer Schwere abhängen von der Grösse der Geschwulst, so werden sie so intensiv, um die Lokaldiagnose verwischen zu können, meist erst im späteren Verlaufe des Leidens sein; das bringt uns wieder auf die grosse Wichtigkeit, die gerade für die Lokaldiagnose eines Hirntumors darin liegt, vor allem die ersten Symptome aus eigener Anschauung oder aus einer guten Anamnese genau zu kennen; auch die Kenntnis von der Aufeinanderfolge der einzelnen Symptome erlaubt manchmal eine genaue Lokaldiagnose in Fällen, bei denen nur die Berücksichtigung des Gesamtstandes, wie er gerade zur Zeit der Untersuchung vorliegt, eine solche unmöglich erscheinen lassen würde, z. B. kann sie eine Unterscheidung zwischen Geschwülsten des Hirnstammes, Kleinhirnes und des Bodens der hinteren Schädelgrube gestatten, deren Symptome auf der Höhe des Leidens ganz dieselben, in ihrer Aufeinanderfolge aber sehr verschieden sein können.

Bevor ich zu denjenigen Lokalsymptomen übergehe, die durch die Zerstörung oder Reizung der Hirnsubstanz selbst an Ort und Stelle der Geschwulst entstehen und die natürlich die sicherste Grundlage für unsere Lokaldiagnose bilden, muss ich noch einiger für die Diagnose nicht unwichtiger Dinge gedenken, die bei perkutorischer und auskultorischer Untersuchung des Schädels zutage treten und die erst in neuerer Zeit eine ihrer Wichtigkeit gebührende Anerkennung gefunden haben. Wenden wir uns zunächst den perkutorischen Symptomen der intrakraniellen Geschwulst zu, die deshalb besonders auch es verdienen, an dieser Stelle abgehandelt zu werden, weil sie je nach den Umständen nur zur Allgemein- oder auch zur lokalen Diagnose des Tumors beitragen können. Wir haben oben gesehen, dass die Hirngeschwülste an den häutigen und knöchernen Hüllen des Schädels die verschiedensten Läsionen hervorrufen können und dass diese Läsionen zum Teil nur am Sitze oder in der Nähe der Geschwulst zustande kommen, zum Teil aber auch, wenn sie von der allgemeinen Steigerung des Hirndruckes abhängen, die betreffenden Hüllen in toto beteiligen können. In der Nähe der Geschwulst kann es zu Entzündungen, Verklebungen, Verdünnungen bis zum Durchbruch der weichen Häute und ebenso zu Osteoporose und Verdünnung des Schädelknochens kommen, die schliesslich auch zur Autotrepanation der Geschwülste führen kann. Bei allgemeinem, sehr starkem Hirndruck stehen die weichen Häute, speziell die Dura unter sehr starker Spannung, und die Verdünnung des Schädels kann die ganze Schädelkapsel ergreifen. Diese ziemlich vielfältigen Veränderungen führen nun bei der Perkussion im wesentlichen zu 2 klinischen Erscheinungen (von den Durchbohrungen des Schädels, die oben schon genügend besprochen, sehe ich hier ab): 1. zu der perkutorischen Empfindlichkeit des Schädels, 2. zu eigentümlichen Aenderungen des Perkussionstones des Schädels, die man als tympanitischen Schall und als Geräusch des zersprungenen Topfes bezeichnet. Es ist in jedem Falle von Hirntumor dringend anzuraten, eine genaue Perkussion zunächst einmal der Schädelkapsel vorzunehmen, am besten so, dass man mit dem Mittelfinger systematisch Stelle für Stelle, erst leise, dann allmählich mit immer grösserer Kraft abklopft. Der Finger ist deshalb dem Perkussionshammer vorzuziehen, weil man bei seiner Anwendung genauer über die angewandte Kraft orientiert ist, und weil der Hammer auch leicht Nebengeräusche macht. Auch ist die Anwendung des letzteren schmerzhafter; allerdings tritt das tympanitische Geräusch bei Hammerperkussion manchmal etwas deutlicher zutage. Bei dieser Untersuchung wird man dann in sehr vielen Fällen sich durch Schmerzäusserungen der Kranken von dem Vorhandensein perkutorisch empfindlicher Stellen überzeugen. Je nach der Empfindlichkeit und nach dem Bewusstseinszustande der Kranken können diese Aeusserungen mehr oder weniger deutlich sein; für die Bedeutung dieser Untersuchungsmethode kommt aber in Betracht, dass sie insofern eine ziemlich objektive ist, als auch schon benommene Patienten, wenn man an die empfindlichen Stellen kommt, ihrem Schmerze durch schmerzhaftes Verziehen des Gesichtes Ausdruck geben können. Je nach den Umständen findet sich nun diese perkutorische Empfindlichkeit über die gesamte Schädeloberfläche ausgebreitet — sie kann dann lokaldiagnostisch natürlich nichts beweisen, spricht aber wohl

immer für eine starke Spannung der Dura und nach Oppenheim auch für eine osteoporotische Verdünnung der Schädelknochen; oder aber sie ist auf einen mehr oder weniger umschriebenen Bezirk beschränkt. Stimmt im letzteren Falle die umschriebene Empfindlichkeit überein mit dem Sitze des Tumors, wie man ihn auch nach den übrigen Krankheitserscheinungen vermuten darf, so wird dieses Symptom eine sehr wichtige Stütze für die betreffende Lokaldiagnose mit abgeben und ausserdem in den meisten, aber keineswegs in allen Fällen, wenn es ausgesprochen ist, beweisen, dass der Tumor zu einer der oben erwähnten umschriebenen Veränderungen an den weichen oder harten Hüllen geführt hat, also auch direkt an diesen oder in der Nähe derselben seinen Sitz hat. Es sind sogar Fälle bekannt geworden, wo die umschriebene perkutorische Empfindlichkeit den Wert des einzigen oder wichtigsten Herdsymptomes gewann, weil die übrigen Symptome nur die Allgemein- und Hemisphären-Diagnose gestatteten, die scharf umgrenzte Empfindlichkeit aber auf den genauen Sitz hinwies. So war es z. B. in dem bekannten Hitzig-Bramannschen Falle, bei dem am Tage vor der Operation zur Empfindlichkeit allerdings auch noch ein umschriebenes Oedem kam.

Ich will, um hiermit zu schliessen, noch erwähnen, dass man in manchen Fällen weniger leicht beim Beklopfen als beim Drücken der betreffenden Stellen umschriebene Empfindlichkeit auffinden kann; namentlich findet sich manchmal solche umschriebene Druckschmerzhaftigkeit am Rachendach bei Tumoren der mittleren Schädelgrube. Ferner muss ich, das Vorhergehende noch etwas mehr einschränkend, sagen, dass auch ausgesprochene umschriebene Empfindlichkeit nicht immer auf einen Sitz des Tumors in oder nahe bei den Häuten hinweist, sondern manchmal auch bei Geschwülsten in der Marksubstanz vorkommt, und dass dann die Empfindlichkeit auch nicht immer über der Stelle des in der Tiefe sitzenden Tumors sich findet, sondern an ganz entfernten Stellen auftreten kann. Das Symptom ist also mit Vorsicht zu gebrauchen, wie auch einige hirnchirurgische Misserfolge beweisen, die ihren Grund in einer zu grossen Wertschätzung desselben hatten. Am sichersten ist es für die Lokaldiagnose, wie gesagt, zu verwenden, wenn die lokale Empfindlichkeit sich deckt mit der Region, in die man nach den nervösen Symptomen den Tumor verlegen muss. Aus dem Vorhergehenden kann man selbst schliessen, dass die allgemeine Perkussionsempfindlichkeit am ersten bei grossen und speziell auch bei Kleinhirntumoren mit starkem Hydrokephalus vorkommen wird, wo der Innendruck des Schädels häufig einen sehr hohen Grad erreicht, während die umschriebene Empfindlichkeit am häufigsten bei Sitz des Tumors in den Grosshirnhemisphären in oder nahe der Rinde gefunden wird.

Die Veränderungen des Perkussionstones des Schädels bei Tumorkranken, die ich oben als tympanitischen Perkussionsschall und als Bruit de pot fêlé, Geräusch des zersprungenen Topfes, bezeichnet habe, sind bei Hirntumoren zuerst von englischen Autoren, speziell von Mac Ewen und Suckling erwähnt worden, in Deutschland habe ich die Aufmerksamkeit darauf gelenkt; bei angeborenem Hydrokephalus haben das Geräusch des zersprungenen Topfes schon früher Hirschsprung und Geissler beschrieben. Ich muss darauf bestehen, dass diese physikalischen Symptome sich bei einiger Aufmerksamkeit in vielen Fällen von Hirn-

geschwülsten nachweisen lassen, am häufigsten allerdings bei Kindern zwischen dem 4. und 12. Jahre; dass sie, wenn man sie einmal kennt, sich leicht wiederkennen lassen und dass sie meist sehr drastisch und gerade so objektiv sind, wie die ähnlichen Erscheinungen bei der Perkussion der Brusteingeweide, speziell der Lungen, an deren Objektivität doch niemand zweifelt. Der tympanitische Perkussionsschall besteht, wie der Name sagt, in einer Aenderung des für gewöhnlich mehr leeren Perkussionsschalles des Schädels in einen sonoren, volleren, dem nicht selten ein hohler Beiklang zugemischt ist; das Bruit de pot fêlé gleicht physikalisch ganz dem Geräusche, das man nicht so selten über nahe an der Brustwand sitzenden grossen Kavernen findet. Manchmal kann man bei letzterem Geräusche besser von Schachtelton reden, da das Geräusch sich genau so ausnimmt, als wenn man eine leere dünne Holzschachtel, etwa eine Bleisoldatenschachtel, perkutiert; onomato-poetisch wirkt auch die allerdings nicht ganz klassische Bezeichnung „Scheppern". Tympanie und Scheppern kommen häufig zusammen, nicht selten auch kombiniert mit Perkussionsschmerz vor, Tympanie auch allein, Scheppern wohl nie ohne Tympanie. Beide können sich diffus über dem ganzen Schädel zeigen, dann sind sie natürlich nur ein Allgemeinsymptom der Hirngeschwulst; oder aber an umschriebenen Stellen, unter Umständen als lokaldiagnostisch zu verwertendes Merkmal. Beide Symptome, das Scheppern noch mehr als die Tympanie, sind immer ein Zeichen einer erheblichen Verdünnung des Schädeldaches, die diffus oder zirkumskript eintreten kann, das mehr diffuse Scheppern wird oft wohl auch bedingt durch eine lokale oder allgemeinere Trennung der Schädelnähte. Ein diffuses oder vor allem in der Nähe der Schädelnähte, besonders der Koronarnaht, sich findendes Scheppern mit Tympanie habe ich dementsprechend in den letzten Jahren am häufigsten bei Kindern mit Kleinhirntumoren gefunden, bei denen der sehr starke Hydrokephalus nicht nur zur allgemeinen Verdünnung des Schädeldaches, sondern auch zur Sprengung der Nähte und messbarer Vergrösserung des Schädels geführt hatte. Ich will hervorheben, dass, wo das Geräusch am deutlichsten war, es sich nicht um Kinder im ersten Lebensjahre mit etwa noch offenen Fontanellen handelte, sondern um solche vom 4. Lebensjahre aufwärts, bei denen die Fontanellen und Nähte sicher schon geschlossen gewesen waren. Hier war es dann aber meist so deutlich, dass es ohne weiteres jedem zu demonstrieren war. Das umschriebene, mehr oder weniger deutliche Scheppern findet sich öfter bei Erwachsenen, bei denen übrigens ebenfalls eine Sprengung der Nähte durch starken Tumordruck nicht unmöglich ist, wenigstens nicht an beschränkten Stellen (Gowers), es ist aber nach meinen erweiterten Erfahrungen im ganzen ein seltenes Symptom. Stimmen die lokale Tympanie und das lokale Scheppern wieder mit den übrigen Lokalsymptomen des Hirntumors überein, so können auch diese Symptome eine kräftige Stütze für die Lokaldiagnose abgeben, und sie beweisen wohl noch mehr wie die lokale Schmerzhaftigkeit, dass der Tumor wenigstens nicht weit vom Schädeldach entfernt liegen kann. So fand ich in einem Falle von rechtem Stirnhirngliom das Schädeldach an der Stelle dieser Symptome bis zur Dicke einer Marienglasscheibe verdünnt und die Geschwulst direkt unter dieser Verdünnung liegend.

Es ist hier nicht der Ort, genauer auf die physikalische Deutung dieser Symptome einzugehen, und diese hat auch ihre grossen Schwierigkeiten.

Der Perkussionsschall des Schädels hängt ja von den Schwingungen ab, in die beim Beklopfen des Schädeldaches die in Nase, Mund und Rachen etc. befindliche Luft gesetzt wird. Man kann ihn künstlich sonor, bis zur Tympanie machen, wenn man Mund und Nase aufsperrt, noch mehr, wenn man dem Munde etc. die Stellung gibt, die er zum Aussprechen des Vokales U nötig hat. In beiden Fällen enthalten die betreffenden Hohlräume mehr Luft als im gewöhnlichen Zustande. Da bei Verdünnung des Schädels infolge Tumors die Tympanie schon ohne diese Massnahmen eintritt, kann man nur annehmen, dass wegen dieser Verdünnung bei der Perkussion zunächst der Knochen, dann die Luft in stärkere Schwingungen gerät, als bei normal dickem Schädel, und dass die Tympanie der Ausdruck dieser stärkeren Schwingungen ist. Das Scheppern soll nach Professor Kohlrausch, Dozent für Physik an der Technischen Hochschule in Hannover, der einen exquisiten derartigen Fall mit mir untersuchte, nur dann entstehen, wenn der Knochen so dünn ist, dass bei seiner Perkussion eine Delle entsteht, die sich erst allmählich wieder ausgleicht. Am Rande dieser Delle sollen die Schwingungswellen, in die der ganze Schädel durch die Perkussion gesetzt wird, eine Unterbrechung und Aenderung in Wellenzahl und Wellenhöhe erleiden; der Ausdruck dieser Aenderung sei das Scheppern. Damit stimmt jedenfalls, dass man das Scheppern am leichtesten an den sehr verdünnten und eindrückbaren Schädeln tumorkranker Kinder und in der Nähe der Nähte demonstrieren kann. Erwähnen will ich übrigens noch, dass gerade in dem Falle, den ich mit Professor Kohlrausch untersuchte (Knabe von 7 Jahren, grosses Gliom des Ventrikels IV s. Figur 2), nach dem Tode sowohl Tympanie wie Scheppern fehlte, was ich mir gar nicht erklären kann. Uebrigens will ich noch mit Nachdruck hervorheben, dass die erwähnten Aenderungen im Perkussionsschall des Schädels, die Tympanie und das Bruit de pot fêlé keineswegs pathognomonisch für den Hirntumor sind. Sie sind nach meiner Ansicht nur pathognomonisch für eine allgemeine oder lokale Verdünnung der Schädelknochen. Diese kommt natürlich nicht allein bei Tumoren vor. So ist z. B. die allgemeine Tympanie fast regelmässig, das Scheppern manchmal bei ganz gesunden, öfter noch bei rachitischen Säuglingen nachzuweisen, und ich möchte deshalb beiden Dingen erst etwa vom dritten Lebensjahre an, wo die Fontanellen sicher geschlossen sind, eine bestimmte pathologische Bedeutung beimessen. Beides findet sich ferner auch beim Hydrokephalus, auch beim akuten, infolge von Meningitis tuberculosa. Allerdings muss ich sagen, dass ich gerade das Scheppern bei gesunden und kranken z. B. hydrokephalischen oder rachitischen Säuglingen niemals so deutlich und demonstrabel gefunden habe, wie bei den oben zitierten Tumorenkindern meiner Beobachtung, die schon über die ersten Jahre der Kindheit hinaus waren. Auch in dem Falle von Hirschsprung, bei dem das Bruit de pot fêlé sehr deutlich war, handelte es sich um Hydrokephalus bei einem $6^1/_2$ Jahre alten Kinde; Hirschsprung hat es bei gesunden Säuglingen nicht gefunden. Ich möchte also annehmen, dass diese perkutorische Anomalie, um deutlich hervorzutreten, eine gewisse Festigkeit der Knochen verlangt und weniger deutlich wird, wenn die Knochen zu dünn sind. Lokale Tympanie ist manchmal auch die Folge von seniler Osteoporose, und sie ist auch bei progressiver Paralyse beobachtet (Oppenheim). Alle diese Dinge kann man diagnostisch ja aber leicht ausschalten; im Senium sind Tumoren sehr selten.

In nach meinen Erfahrungen verhältnismässig recht seltenen, nach Oppenheim häufigeren Fällen können bei Tumoren des Gehirnes auch auskultatorische Phänomene zustande kommen. In den meisten Fällen handelt es sich hier um ein rhytmisches, dem Herzpulse synchrones, also arterielles Geräusch, manchmal aber auch um ein in den Venen entstehendes, in der Art fast ganz gleiches. Dasselbe ist entweder ein mehr hauchendes, oder ein hell sausendes bis pfeifendes. Seine Intensität kann eine sehr verschiedene sein; in einzelnen Fällen kann es sogar in einiger Entfernung vom Schädel gehört werden, in anderen und wohl den meisten, muss man sehr danach suchen, lange hinhorchen; hat man seinen Rhythmus und seine Tonart aber einmal erkannt, so hört man es immer leicht wieder, während sich vielleicht andere Beobachter damit vergebliche Mühe geben. Das Geräusch kann kontinuierlich bestehen oder stunden- und tagelang aussetzen, um dann wiederzukehren. Von grossem Interesse ist es noch, dass es in einzelnen Fällen vom Patienten gehört wird und diesen dann meist sehr quält, in anderen nicht, ohne dass sich für diesen Unterschied irgend welche Erklärungen geben lassen. In einzelnen Fällen hört man das Geräusch über dem ganzen Kopfe, in anderen nur auf einer Kopfseite — nicht selten nur an einer bestimmten Stelle; entweder mehr vorn, im Gebiete der Carotis interna oder mehr hinten in dem der Vertebralis; kommt es im ersteren Gebiete zustande, so kann man es auch wohl durch Kompression der entsprechenden Carotis auf einige Zeit unterdrücken; meist ist es dann nach Aufheben der Kompression um so deutlicher.

Am häufigsten kommen vor allem die lauten Gefässgeräusche bei Aneurysmen der basalen Hirnarterien vor. Aber erstens können sie hier auch fehlen, und zweitens — das muss mit Nachdruck betont werden — sind sie keineswegs nur bei den Aneurysmen anzutreffen. Zunächst hat man sie auch bei anderen gefässreichen Geschwülsten gehört. Ferner können andere Tumoren, wenn sie z. B. zur Kompression basaler Gefässe führen, deutliche Gefässgeräusche hervorrufen. So war es z. B. in dem Falle, den Figur 25 darstellt (Gliom am Chiasma), wo Oppenheim das Geräusch zuerst konstatiert hatte, und wo ich es nachher längere Zeit gehört habe, bis es in den letzten zwei Jahren definitiv verschwunden war. Hier war es links zu hören gewesen, also offenbar durch Druck auf die linke Communicans posterior entstanden. Schliesslich ist das Geräusch oft vorhanden bei Säuglingen mit offenen Fontanellen, (Kopfgeräusch), ganz besonders oft aber bei anämischen, rachitischen und hydrokephalischen Säuglingen. Oppenheim hat auch bei erwachsenen Anämischen offenbar eine Fortleitung der Gefässgeräusche am Halse bei Auskultation des Schädels gehört, was beachtenswert ist, da, wie wir sehen werden, schwere Anämie auch sonst tumorähnliche Symptome hervorrufen kann, auch erwähnt er das Vorkommen bei Morbus Basedowii und bei einfacher Atheromatose der Hirngefässe. Auch in den Venen kann, wie gesagt, ein ganz ähnliches Geräusch auf dieselbe Weise entstehen; so z. B. in einem Falle von mir, wo die Vena magna Galeni in starker Spannung über einem Tumor der Zirbeldrüse verlief; da ich es hier nur links gehört hatte, hatte ich den diagnostizierten Tumor fälschlich an die Basis der linken mittleren Schädelgrube verlegt. Jedenfalls geht aus allem diesen soviel hervor, dass das Gefässgeräusch am Schädel für die Diagnose eines Aneurysma nur eine mit Vorsicht zu

verwendende Bedeutung hat, wenn es auch wohl am häufigsten bei diesem Leiden vorkommt. Das Aufhören des Geräusches ist, besonders natürlich bei Aneurysmen, manchmal Hand in Hand mit der Heilung derselben gegangen. In anderen Fällen, wie z. B. dem oben erwähnten, wuchs der Tumor weiter, obwohl das Geräusch aufhörte. In einem Falle von traumatischem Aneurysma, den ich beobachtete, gingen alle übrigen Symptome zurück; das Geräusch aber blieb noch Jahre hindurch bestehen und war auch für die Patientin hörbar; schliesslich aber ist es auch hier verschwunden.

Auch Kombinationen perkutorischer und auskultatorischer Methoden am Schädel hat man für die Diagnose der Hirntumoren, speziell für ihren Sitz, zu verwenden gesucht. (Kraniotonoskopie Murawjeff, dann Bechterew, Jankau, Gabritschewsky, ganz neuerdings Phelps). Man hat entweder in der Mittellinie des Schädels auskultiert und einfach die einzelnen Regionen des Schädels abgeklopft und auf Schalldifferenzen geachtet; oder man hat statt der Perkussion Stimmgabeln benutzt, entweder so, dass man das Hörrohr an eine bestimmte Stelle setzte und mit der Stimmgabel über die einzelnen Schädelteile wanderte (Murawjeff), oder dass umgekehrt die Stimmgabel in der Mittellinie aufgestellt wurde und das Stethoskop nach und nach auf symmetrische Schädelteile aufgesetzt wurde (Phelps). Der Ton soll über verdünnten Schädelstellen heller sein; wenn ein Tumor aber nahe am Schädel liegt, ohne diesen zu verdünnen, dumpfer (Phelps). Die Methode erfordert jedenfalls sehr viel Uebung und ist bisher auch nicht so ausgebildet, um praktische Bedeutung beanspruchen zu können.

Es sind Fälle beschrieben, wo die lokale Verdünnung des Schädels beim Tumor soweit ging, dass man bei Lokalisation derselben über oder in der Nähe der Zentralwindungen durch leichte Perkussion oder durch ganz leichte Galvanisation Jacksonsche Anfälle auslösen konnte. (Clouston, Bremer und Carson).

Wir kommen nun zu den eigentlichen Lokalsymptomen s. s., d. h. zu denjenigen Erscheinungen, die der Tumor durch die Läsion der Hirn- und Nervenmassen selbst an Ort und Stelle hervorruft. Es sollen der Reihe nach die bei den Tumoren der einzelnen Hirnpartien vorkommenden Erscheinungen besprochen werden. Man könnte a priori eine solche Besprechung für müssig halten und meinen, dass sich diese Symptome ja ganz einfach aus den Lehren der Hirnphysiologie und zum Teil auch der Anatomie würden abstrahieren lassen. Das ist aber keineswegs so. Die Lokalsymptome der Hirntumoren entsprechen niemals so genau, wie sie es z. B. bei den scharf umschriebenen Blutungen oder Erweichungen tun können, denjenigen, die man nach den Lehren der Physiologie bei einer Affektion der betreffenden Hirnstelle erwarten sollte. Zunächst mischen sich bei der Progressivität der Geschwülste immer Ausfalls- und Reizsymptome zu einem nicht immer leicht zu deutenden Bilde. Zweitens sind die Herdsymptome, wie oben gezeigt, beim Tumor stets gemischt aus direkten, indirekten und den sogenannten Nachbarschaftssymptomen. Drittens kommen eventuell auch echte Fernwirkungen hinzu — und viertens wird das ganze Krankheitsbild noch wesentlich kompliziert durch die Allgemeinsymptome, die wieder für die verschiedenen Sitze des Tumors

einige Besonderheiten darbieten können. Kurz, es dürfte sich für die Darstellung der Lokalsymptome beim Tumor doch wohl lohnen, nach der oben gegebenen Disposition zu verfahren, natürlich wird dabei zugleich eine Lokaldiagnose gegeben, da sich häufig Gelegenheit bieten wird, in dieser Beziehung auch differentialdiagnostische Momente hervorzuheben. Auch dürfte es angebracht sein, in diesem Kapitel stets nach der Reihe die eigentlichen Lokal- und Nachbarschaftssymptome, dann, wenn sie vorhanden, die Fernsymptome und schliesslich die eventuell für den betreffenden Sitz charakteristischen Besonderheiten der Allgemeinsymptome zu besprechen.

Centrum semiovale und Grosshirnganglien.

Es kommt nicht so selten vor, dass die Lokalsymptome einer Geschwulst zwar mit Bestimmtheit für die Diagnose der vom Tumor ergriffenen Hemisphäre ausreichen, aber genaue Auskunft über den Sitz in dieser Hemisphäre nicht geben. Die Symptome pflegen dann die banalen einer mit der lädierten Hemisphäre gekreuzten Hemiplegie zu sein — also halbseitige Lähmung mit mehr oder weniger starker Kontraktur und erhöhten Sehnenreflexen, meist geringere halbseitige Sensibilitätsstörungen, Konvulsionen, die besonders im Beginne der Erkrankung eintreten und meist die paretische Seite oder die Gesamtmuskulatur auf einmal in Krampfzustand versetzen, und bei linksseitigem Sitze vielleicht unbestimmte Sprachstörungen. Von einer gewöhnlichen, etwa auf Blutung oder Erweichung beruhenden Hemiplegie unterscheiden sich dann solche Fälle, abgesehen von den Allgemeinerscheinungen des Tumors, vor allem durch die langsam progressive Zunahme aller Erscheinungen. Dieser halbseitige Symptomenkomplex kann bei sehr verschiedenem Sitze der Geschwulst vorkommen. Rindentumoren, die z. B. in Hirnregionen sitzen, die überhaupt eine spezifische Funktion nicht haben oder deren Funktion wir wenigstens nicht mit Bestimmtheit kennen — dahin gehören Teile der Stirn- und Parietalwindungen und der rechte Schläfenlappen — brauchen, wie wir gesehen, zunächst Herdsymptome überhaupt nicht zu machen; treten solche auf, so beruhen sie zumeist auf einer Beteiligung der langen zerebrospinalen Leitungsbahnen und finden ihren Ausdruck in einer gekreuzten Hemiplegie. Den genaueren Sitz des Tumors kann in solchen Fällen eventuell noch eine umschriebene perkutorische Schmerzhaftigkeit oder Tympanie darlegen. Noch häufiger aber finden sich einfach hemiplegische Erscheinungen, wenn der Tumor die grossen Markmassen der Hemisphären ergreift, die wir als Centrum semiovale bezeichnen. Auch hier sind es namentlich die in der Nähe der erwähnten mehr indifferenten Rindenteile liegenden Markmassen, die hier in Betracht kommen, denn Tumoren, die die Stabkranzfaserung der Rindenteile mit spezifischer Funktion ergreifen, pflegen, wenigstens wenn sie in der Nähe der Rinde sitzen, fast dieselben Symptome wie die betreffenden Rindentumoren hervorzurufen. Diese tief im Marke sitzenden Tumoren können also zunächst ebenfalls nur allgemeine Symptome bedingen, später werden auch sie die grossen motorischen und sensiblen Leitungsbahnen mit angreifen und davon abhängige Symptome hemiplegischer Natur bedingen. In manchen Fällen dieser Art ist es wenigstens möglich, auszusagen, ob die Geschwulst mehr in dem vorderen oder hinteren Teilen der Hemisphäre sitzt; im ersteren Falle werden mehr rein motorische

Erscheinungen vorhanden sein, manchmal zuerst nur Gesichtslähmung (Oppenheim) selten andere Monoplegien, im letzteren können sich dazu auch sensible gesellen, oder, wenigstens zuerst, allein vorhanden sein, z. B. halbseitige Anästhesien, Lagegefühlsstörungen, Bewegungsataxie, auch Schmerzen, sogar als Initialsymptome, ferner ataktische, choreatische und athetotische Erscheinungen, oft auch Hemianopsie. Meist beweisen die letzteren Symptome, dass die hinteren Teile der inneren Kapsel mitaffiziert sind. Von den Tumoren der oben erwähnten Rindenpartien mit einfach halbseitigen Erscheinungen können sich die des Centrum semiovale dadurch unterscheiden, dass bei ihnen umschriebene Perkussionssymptome wohl nur ausnahmsweise vorkommen; dann wirken sie aber sehr irreführend, während natürlich die sensiblen Symptome, die Hemianästhesie, bei tiefem Sitz des Tumors, z. B. in den Scheitellappen oder in hinteren Teilen der Schläfenlappen noch leichter vorkommen wird, als bei den Rindentumoren der erwähnten Regionen.

Der Vollständigkeit halber will ich noch hinzufügen, dass es auch bei den Tumoren der Markmassen des Centrum semiovale manchmal zu umschriebenen Krämpfen und zu Monoplegien kommen kann, ohne dass wir imstande sind, das zu erklären; namentlich kommt das bei grossen Geschwülsten vor; doch sollen sich nach neueren Erfahrungen die Jacksonschen Krämpfe bei subkortikalen Affektionen doch von denen bei kortikalen Leiden unterscheiden lassen (v. Monakow, Valkenberg); davon unten mehr. Ja in einzelnen Fällen ist auch eine nicht gekreuzte, sondern eine gleichseitige Hemiplegie beobachtet, erstens natürlich in den zwar seltenen, aber sicher beobachteten Fällen von Fehlen der Pyramidenkreuzung; dann bei einigen klinisch sehr interessanten Beobachtungen, wo ein Tumor z. B. der l. Seite durch seine Lage den gleichseitigen Seitenventrikel komprimierte und dadurch einen starken Hydrokephalus der anderen Seite hervorrief, der dann wieder eine Hemiplegie auf Seite des Tumors verursacht. Oppenheim meint, dass eine gleichseitige Hemiplegie auch schon entstehen könnte, wenn nur die Wachstumsrichtung des Tumors nach der nicht ergriffenen Hemisphäre ginge; jedenfalls können dadurch gleichseitige Krämpfe entstehen. Die Annahme Reynolds, dass Tumoren der Dura eine ungekreuzte Hemiplegie verursachen, ist wohl nicht zutreffend.

Es dürfte praktisch sein, hier gleich das anzureihen, was wir über die Tumoren im Gebiete der grossen Ganglien, des Corpus caudatum und lenticulare und des Thalamus opticus wissen. Im ganzen ist das recht wenig. Was zunächst die ersten beiden grauen Massen betrifft, die man in den vordersten Hirnteilen ja auch unter den Namen Streifenkörper zusammenfasst, so sind sogar doppelseitige Erkrankungen derselben durch Tumor bekannt geworden, ohne dass überhaupt irgend welche als Lokalsymptome zu deutende Erscheinungen bestanden hätten; auch keine choreatischen oder bulbärparalytischen Symptome (Fürstner, Rondot). In den meisten Fällen werden aber Geschwülste dieses Sitzes sehr bald die innere Kapsel beteiligen und dann dieselben Symptome hervorrufen, wie wir sie oben für Tumoren in der Nähe oder in den vorderen Partien der inneren Kapsel geschildert haben: also die Symptome einer reinen, von sensiblen Erscheinungen meist freien Hemiplegie, sehr selten auch einer Monoplegie mit Konvulsionen, die auch hier meist eine ganze Seite oder die Gesamtmuskulatur betreffen, in einigen Fällen aber auch einen etwas

verwischten Jacksonschen Charakter hatten. Andere Reizerscheinungen, wie Tremor, Chorea, Athetose sind hier nur selten beobachtet, und auch für die neuerdings von Rezek, Czyhlarz und Marburg behaupteten Beziehungen des Streifenkörpers zur Harnentleerung bringt die Tumorliteratur keine sicheren Beweise. Auch Tumoren des Thalamus opticus, die ganz ohne Lokalerscheinungen verliefen, sind mehrfach beobachtet worden. In den meisten Fällen aber haben auch sie hemiplegische Erscheinungen hervorgerufen, die sich dann, namentlich wenn die Geschwülste mehr das Pulvinar betrafen, mit allerlei sensiblen Erscheinungen — so mit Hemianästhesien und Lagegefühlsstörungen, bei doppelseitigem Sitze mit dem Symptom der Pseudobulbärparalyse, mit halbseitigen Schmerzen und Parästhesien, auch als erstes Symptom, ferner mit tremorartigen, ataktischen, choreatischen und athetotischen Bewegungsstörungen der gekreuzten Extremitäten und event. mit Hemianopsie verbanden. Diese Erscheinungen sind, wie erwähnt, auch bei Geschwülsten der hinteren Partien des Centrum semiovale beobachtet worden, und die meisten von ihnen kann man sicherlich nicht auf Läsion des Thalamus direkt beziehen. Die halbseitigen Gefühlsstörungen und Schmerzen beweisen wohl in den meisten Fällen eine Beteiligung der hinteren Partien der inneren Kapsel, wenngleich, da nach den Untersuchungen von v. Monakow, Mahaim und Déjérine ein Teil der Schleifenbahn in den Thalamus opticus (zentraler Kern) einmündet, wohl kein Zweifel sein kann, dass auch reine Thalamusläsionen gekreuzte Gefühlsstörungen hervorrufen können; die Hemianopsie ist auf eine Läsion des Corpus geniculatum externum oder der Sehstrahlungen zurückzuführen, und auch Augenmuskellähmungen, die nicht so selten bei Geschwülsten des Sehhügels beobachtet sind, müssen entweder auf eine Läsion der Okulomotoriuskerne oder der Stämme der Augenmuskelnerven an der Basis cranii geschoben werden. Häufig bestand nur Pupillenlähmung, vor allem gekreuzte Mydriasis; die Kerne für die inneren Augenmuskeln liegen ja in der Seitenwand der hintersten Teile des Thalamus; aber auch basale Läsionen des Okulomotorius durch Druck oder Zerrung können — gleichseitig oder gekreuzt oder doppelseitig — partielle Lähmungen dieses Nerven, Mydriasis, Ptosis, hervorrufen. Was schliesslich die unwillkürlichen Bewegungen, die manchmal einen choreatischen oder ataktischen, seltener den Charakter des Intentionstremors oder eines einfach nervösen Tremors tragen, am häufigsten athetotisch sind, und gekreuzt mit dem Herde aber auch doppelseitig auftreten können, anbetrifft, so sind sie ja allerdings bei Läsionen des Thalamus recht häufig beobachtet worden, und es ist jedenfalls nicht ganz bestimmt auszuschliessen, dass wir es hier mit einem wirklichen Herdsymptom der Sehhügel zu tun haben (Gowers, Stephan, Oppenheim). In den meisten dieser Fälle aber war doch die innere Kapsel mit lädiert, und es ist wohl wahrscheinlicher und heute der von der Mehrheit der Autoren vertretene Standpunkt, dass alle diese Reizerscheinungen auf einer Läsion motorischer oder sensibler Anteile der inneren Kapsel beruhen[1]). Während also die bisher erwähnten Symptome entweder mit Sicherheit oder mit Wahrscheinlichkeit als direkte Herdsymptome des Thalamus opticus nicht aufgefasst werden können, steht es etwas günstiger mit einem anderen Symptome, auf das zuerst Nothnagel,

[1]) Bonhoeffer führt neuerdings die choreatischen Bewegungen auf eine Läsion des oberen Kleinhirnschenkels oder seiner Endstationen — Kleinhirn, roter Kern, Thalamus — zurück. Dieser Ansicht haben sich auch andere Autoren angeschlossen.

dann vor allem Bechterew hingewiesen hat. Danach steht der Sehhügel in ganz bestimmten Beziehungen zu denjenigen, besonders im Fazialisgebiete sich abspielenden Bewegungen, die wir als mimische oder auch emotionelle bezeichnen. Es ist jetzt schon in einer ganzen Anzahl von Sehhügelerkrankungen, auch von Tumoren im Sehhügel beobachtet, wenn auch negative Befunde nicht fehlen, dass derartige Patienten die entsprechende gekreuzte Gesichtsseite für willkürliche Bewegungen, z. B. für Zähnefletschen, recht gut innervieren konnten, dass diese Seite sich aber an mimischen Bewegungen, z. B. Lachen und Weinen, gar nicht beteiligte. Ich selbst habe in einem Falle von Tumor des linken Okzipitallappens aus diesem Verhalten richtig die Diagnose eines Uebergreifens der Geschwulst auf den Thalamus opticus gestellt. Hierher gehört es wahrscheinlich auch, dass als Reizsymptom von seiten des Thalamus auch Zwangslachen auftreten kann (so in einem Falle von Oppenheim, den ich später behandelte, Fig. 25). Nach neueren Untersuchungen ist es nicht unmöglich, dass der Thalamus opticus nicht nur zu den mimischen Bewegungen, sondern zu allen denjenigen motorischen Akten in Beziehung steht, die eine Mittelstellung zwischen den streng willkürlichen und den rein automatischen einnehmen, die man vielleicht als unbewusst willkürlich bezeichnen kann; dahin gehört z. B. das Gehen, nachdem es erlernt ist, das Kauen, Schlucken etc. etc. (Bechterew), und dass diese Bewegungen z. B. dem Rückenmark auf besonderen Bahnen übertragen werden (Extrapyramiden, Rothmann); deutliche Pseudobulbärsymptome sind aber nur bei doppelseitigen Thalamuserkrankungen beobachtet. Die Konvulsionen bei Thalamustumoren haben keinen anderen Charakter als bei denen des Centrum semiovale; sie können in sehr verschiedener Ausdehnung vorkommen. Vasomotorische Erscheinungen an den gelähmten Gliedern sind beobachtet, aber nur in einzelnen Fällen.

Es ergibt sich aus dem Vorstehenden, dass die Diagnose einer Thalamusgeschwulst mit einiger Sicherheit zu stellen ist, wenn sich hemiplegische Erscheinungen mit deutlichen Sensibilitätsstörungen, auch Schmerzen und Parästhesien, vielleicht mit gekreuzter Hemianopsie **und vor allem mit halbseitigem Tremor, Chorea oder Athetose** und **halbseitiger mimischer Lähmung** kombiniert, konstatieren lassen. Unterstützend würde für die Diagnose auch noch eine gekreuzte Mydriasis oder andere partielle Okulomotoriuslähmungen wirken. In neueren Beschreibungen von Thalamustumoren (Sepilli und Lui, Fränkel, Raimann, Bayerthal) werden fast immer hauptsächlich die emotionelle Fazialislähmung, Athetose, Tremor und Schmerzen in den affizierten Extremitäten hervorgehoben.

Stirnhirn.

Wir fassen unter dem Stirnhirn dasjenige beim Menschen sehr grosse Gebiet zusammen, das an der Konvexität bis an die vordere Zentralwindung reicht, mit seiner Basis besonders das Dach der Orbita bedeckt und hier, soweit es frei liegt, nach hinten vom Infundibulum und der Fossa Sylvii begrenzt, teilweise aber auch noch von der Oberfläche der vorderen Partien des Schläfenlappens bedeckt wird. Dass dieses grosse Gebiet spezifische und wahrscheinlich verschiedene spezifische Funktionen hat, und dass deshalb bei seiner Affektion auch lokaldiagnostisch zu verwertende Symptome

entstehen können, ist wohl a priori klar, obwohl besonders Geschwülste des rechten Stirnhirns häufig ohne alle lokaldiagnostischen Symptome verlaufen sein sollen. Ich sehe hier zunächst von der ja anerkannten Bedeutung der dritten linken Stirnwindung für die motorischen Funktionen der Sprache ab; die Geschwülste der Sprachregionen des Gehirnes sollen später im Zusammenhange besprochen werden. Seit langem hat man sich gewöhnt, dem Stirnhirn eine besondere Bedeutung für die psychischen Funktionen — den Intellekt — beizulegen; Affektionen desselben sollten geistige Störungen hervorrufen, die im allgemeinen den Charakter der Demenz zeigen. Trotzdem auch heute Forscher wie Hitzig, Ferrier Bianchi, Bramwell, Knapp, Allen Starr, Gianelli, Raymond und Schuster diese Ansicht bestimmt vertreten, und auch die Untersuchungen Flechsigs, der in den Frontallappen das wichtigste seiner sogenannten Assoziationszentren sieht, diese Annahme sehr stützen, kann ich mich doch, wie oben im Abschnitte Allgemeinsymptome ausgeführt, schon aus allgemeinen psychologischen Gründen nicht mit ihr befreunden. Ich meine, man muss heute auf dem Standpunkte stehen, dass eine besondere Lokalisation der psychischen Funktionen auf bestimmte Hirnteile nicht möglich ist, dass vielmehr das, was wir psychisches Leben nennen, durch ein Zusammenwirken der verschiedensten, weit von einander gelegenen Hirnteile, ja sogar von Teilen des Rückenmarks und der peripheren Nerven zustande kommt.

Aber auch abgesehen von diesen vielleicht etwas aprioristischen Erwägungen, auch die neuesten, sehr sorgfältigen und fleissigen, auf ein grosses Material sich stützenden Untersuchungen von Schuster und Knapp haben, wie schon oben ausgeführt, meiner Ansicht nach weder ergeben, dass Tumoren des Stirnhirnes besonders frühzeitige und intensive psychische Störungen hervorgerufen haben, noch dass bei Stirnhirntumoren einzelne besondere Psychoseformen, speziell Intelligenzstörungen, sich allein oder auch nur vorwiegend finden. Dass schliesslich, was zugegeben werden muss, bei Geschwülsten im Stirnhirn psychische Alterationen — namentlich auch schwere Benommenheit — im ganzen recht häufig beobachtet werden, habe ich dadurch zu erklären versucht, dass die Tumoren des Stirnhirnes sehr gross werden können, ehe sie durch Schädigung der lebenswichtigen Zentren in der Medulla oblongata den Tod herbeiführen; die allgemeinen Hirndruckerscheinungen sind deshalb hier sehr oft starke, und tatsächlich habe ich die grössten meiner Hirntumoren im Stirnhirne beobachtet. Ganz denselben Standpunkt wie ich in bezug auf die Häufigkeit und Spezifizität psychischer Störungen bei Stirnhirntumoren, nämlich einen ablehnenden, vertritt übrigens neuerdings mit guten Gründen Eduard Müller — auch Bernhardt hat ihn schon vor Jahren eingenommen, ebenso von Monakow, Munk und Vigouroux; Oppenheim nimmt zum mindesten hier eine vorsichtige Stellung ein. Immerhin darf uns dieser im allgemeinen negative Standpunkt in der Frage einer bestimmten Lokalisation psychischer Funktionen tatsächlichen einzelnen Beobachtungen anerkannter Forscher gegenüber nicht einfach blind machen; wir sind solche Beobachtungen zum mindesten kritisch zu würdigen und auch ihnen gegenüber Stellung zu nehmen verpflichtet. So hat die unbefangene klinische Beobachtung z. B. als recht häufig bei Stirnhirntumoren ein Symptom konstatiert, das auch ein psychisches ist, die sogenannte Witzelsucht, die Jastrowitz unter der Bezeichnung Moria zuerst als charakteristisch

für Stirnhirnerkrankungen beschreibt und die Oppenheim ihren bezeichnenden Namen verdankt. Es handelt sich hier um eine eigentümliche Neigung der Kranken zu Witzen, die um so auffälliger wirkt, als sie in merkwürdigem Kontraste mit der jammervollen Lage der Kranken steht. Man muss übrigens nicht glauben, dass es sich immer um gute Witze handelt; im Gegenteil sind sie meist recht schwach, läppisch (die französischen Autoren, z. B. Brissaud, sprechen von Puérilité), was ja auch in der von Oppenheim aus dem Zeitwort „witzeln" gebildeten Bezeichnung liegt. Sehr häufig handelt es sich um Wortspiele mit den Bemerkungen des Arztes; einer meiner Kranken (Gliom im rechten Stirnhirn) hatte eine besondere Neigung, sich selbst zu ironisieren; ein anderer mit einem gleichsitzenden Tumor verriet eine Art Galgenhumor; als er auf dem Operationstische noch einmal um seine Zustimmung zur Trepanation gefragt wurde, sagt er: „Nur zu, aber wenn Sie glauben, in meinem Kopfe einen grossen Philosophen zu finden, da irren Sie sich". Wenn ich also auch, wie man sieht, nach eigenen Beobachtungen und den Mitteilungen aus der Literatur zugeben muss, dass diese Form einer psychischen Alteration eine spezifische Färbung hat und häufig, auch von mir, gerade bei Stirnhirntumoren gefunden wurde, so würde ich mir nach meinen heutigen Erfahrungen doch nicht mehr gestatten, auf ihr Vorhandensein einen erheblichen Wert für die Lokaldiagnose zu legen — ich habe eine eigentümlich alberne Heiterkeit noch ganz neuerdings auch bei einem Tumor der hinteren Schädelgrube beobachtet. Auch Oppenheim verkennt diese den Wert des Symptomes schmälernden Umstände keineswegs, und Eduard Müller möchte die Witzelsucht aus den Lokalsymptomen des Stirnhirns ganz streichen.

Dass auch die oben erwähnten Schlafzustände — Oppenheim, ich selbst, Raymond — bei Stirnhirntumoren nicht selten sind, kann man zugeben und man kann das nicht immer auf eine besondere Grösse der Tumoren schieben, da der Dauerschlaf auch eines der ersten Symptome des Tumors sein kann. Einen Fall von „frontaler Interesselosigkeit" (Tumor im Schläfen- und Stirnlappen) hat Bayerthal beschrieben. Oppenheim bespricht auch die Frage, ob psychische Störungen öfter bei rechtsseitigen oder linksseitigen Stirnhirntumoren oder mehr bei solchen der Konvexität oder der Basis vorkommen, kommt aber, was vorauszusehen, zu keinem einigermassen brauchbaren Resultate. Französische Autoren vor allem, so Brault und Loeper, dann Devic und Gauthier, haben unter dem Namen Tumeurs à forme psychoparalytique, Fälle mit raschem Verlauf in Demenz beschrieben, in denen zuerst psychische Störungen im Vordergrunde standen, namentlich Intelligenzveränderung, Gedächtnisschwäche, Willensschwäche, zu denen sich später motorische Störungen — halbseitige Paresen, Aphasie — gesellten. Devic und Gauthier schliessen aus den Befunden, dass es sich in diesen Fällen um Tumoren des Stirnhirnes handelte, die später auf die Zentralwindungen übergriffen — im ersten Stadium bestanden nur psychische Störungen, später die motorischen Erscheinungen. Auch diese Angaben bedürfen weiterer Nachprüfungen, ebenso wie die Gianellis, dass Stirnhirntumoren allein das Krankheitsbild der progressiven Paralyse hervorrufen. Die für die Paralyse charakteristischen Pupillenveränderungen dürften hier doch wohl stets fehlen, und bei der Paralyse kommt andererseits wieder eine Stauungspapille nicht vor. Eine Kombination von echter Paralyse mit Tumor cerebri wäre natürlich nicht unmöglich.

Erst in der neueren Zeit haben wir ein zweites diagnostisch nicht unwichtiges Symptom bei den Geschwülsten des Stirnhirnes

kennen gelernt, das wir heute wohl mit einiger Sicherheit als ein direktes Herdsymptom auffassen dürfen, ich meine eine Störung des Gleichgewichtes beim Stehen und Gehen, die ganz derjenigen bekannten Störung gleicht, die bei Erkrankungen des Kleinhirns vorkommt und die wir dort als zerebellare Ataxie zu bezeichnen pflegen. Genaueres über ihre Symptomatologie soll deshalb unten im Abschnitte Kleinhirn folgen, während ich hier noch die differential-diagnostischen Unterschiede zwischen Kleinhirn- und Stirnhirnataxie bringen werde, die nur in den Begleitsymptomen dieser Erscheinung liegen. Das Vorkommen einer der zerebellaren ähnlichen Gehstörung bei Tumoren des Stirnhirnes war auch schon früheren Autoren aufgefallen, z. B. Moeli und Wernicke, die es auch schon auf eine Läsion der Rumpfmuskelzentren Munks zurückführten, aber erst ich habe (1892) auf Grund mehrfacher eigener Erfahrungen und nach Durchsicht der Literatur auf die Häufigkeit der frontalen Ataxie hingewiesen. Zuerst fand meine Angabe Widerspruch, allmählich aber ist ihre Richtigkeit von vielen Seiten anerkannt, unter anderen auch von Oppenheim, der ihr zuerst keinen Wert beimessen wollte. Dass das Symptom diagnostisch Zuverlässigkeit besitzt, geht auch daraus hervor, dass ich selber, hauptsächlich darauf gestützt in einem Falle von zur Operation gebrachtem Stirnhirntumor die richtige Diagnose stellen konnte, ebenso wie umgekehrt auch ein paarmal aus der Ataxie fälschlich auf Kleinhirntumoren geschlossen ist, während der Tumor schliesslich im Stirnhirn lag (z. B. Hitzig und Hermanides).

Ueber die Pathogenese der frontalen Ataxie bin ich auch heute noch nicht zu ganz bestimmten Anschauungen gekommen. Am wahrscheinlichsten scheint es mir jetzt allerdings, dass es sich um eine Läsion eines im Stirnhirn lokalisierten, dem automatischen Kleinhirnzentrum übergeordneten, mehr willkürlichen (s. u.) Zentrums für die Erhaltung des Gleichgewichtes des Körpers im Raume handelt (das ist auch Hitzigs Anschauung). Es bestehen ja durch die Stirnhirnbrückenbahn sehr nahe Beziehungen jedes Stirnhirnes zu der gekreuzten Kleinhirnhälfte, so dass auch die anatomischen Postulate für diese Theorie erfüllt sind; von diesen Verhältnissen und ihrer physiologischen Bedeutung wird im Kapitel Kleinhirntumoren noch genauer die Rede sein. Da aber, wie ohne weiteres einleuchtend, zur Erhaltung des Körpergleichgewichts im Raume, soweit es den zentrifugalen Teil des hier nötigen Reflexbogens betrifft, die Muskulatur des Rumpfes in hervorragender, wenn auch nicht ausschliesslicher Weise beitragen muss, so ist es wohl nicht ohne Bedeutung, dass Munk, wie berichtet, schon vor langen Jahren das Zentrum der Rumpfmuskulatur in das Stirnhirn verlegt hat, ebenso wie Meynert die grosse Ausdehnung dieser Hirnteile beim Menschen mit dem aufrechten Gange desselben und der damit verbundenen Aenderung in den allgemeinen Lebensbedingungen des Homo sapiens in Verbindung brachte. Schon lange weiss man auch, dass beim Affen im Fusse der zweiten Stirnwindung Zentren für die Bewegung des Kopfes und der Augen nach der entgegengesetzten Seite existieren — die Hals- und Nackenmuskulatur ist ja aber nur ein Teil der Rumpfmuskulatur. Schliesslich haben neuerdings Horsley und Schäfer behauptet, dass auch die Zentren für die übrige Rumpfmuskulatur beim Affen sich im Stirnhirne (Gyrus marginalis) befinden[1]). Es sind also Anhaltspunkte genug

[1]) Sherrington und Grünbaum verlegen sie allerdings in die vorderen Zentralwindungen zwischen Bein- und Armregion.

dafür vorhanden, um für die Erklärung der frontalen Ataxie auch auf die Läsion dieser Rumpfmuskelzentren rekurrieren zu können. Für die Zukunft wird es vor allem darauf ankommen, diese Rumpfmuskelschwäche auch direkt nachzuweisen; daraufhin ist bis jetzt wenig untersucht; in den Fällen, wo ich darauf achtete, konnte ich sie bisher nicht nachweisen. Da die kortikalen Zentren der Rumpfmuskulatur sich nach Horsley und Schäfer im Gyrus marginalis, also an der Mittellinie befinden sollen, so würde es sich, wenn ihre Läsion für die frontale Ataxie von Bedeutung ist, auch leicht erklären, dass auch bei einseitigem Tumor die „Ataxie" eine doppelseitige sein kann — eine Geschwulst, die das an der Falx cerebri liegende einseitige Zentrum dieser Muskulatur lädiert, wird leicht auch dasselbe Zentrum der anderen Seite beeinträchtigen können. Bei einer Erweichung kann das nicht ohne weiteres passieren, und das würde dann eine Erklärung dafür abgeben können, dass die Stirnhirnataxie bisher hauptsächlich nur bei Tumoren beobachtet wurde; doch kommt dafür auch noch in Betracht, dass die Rumpfmuskelzentren die betreffenden Muskeln beider Seiten versorgen. Da die betreffenden Zentren und ihre Bahnen nur einen kleinen Teil der grossen Frontallappen einnehmen, so würde es von diesem Standpunkt aus auch wieder erklärlich sein, dass nicht jede Läsion und auch nicht einmal jeder Tumor im Stirnhirn zur Ataxie führt; doch hat Flechsig neuerdings angegeben, dass die Stabkranzbahnen für die Rumpfmuskulatur einen bis nahe an den Stirnpol reichenden, nach vorn konvexen Bogen beschreiben, ehe sie in die innere Kapsel eintreten, und so doch grosse Gebiete des Stirnhirnmarkes direkt berühren. Ausgeschlossen ist schliesslich auch nicht, dass bei Stirnhirntumoren besonders leicht eine Fernwirkung auf das Kleinhirn stattfindet — ich habe im Kapitel 3 erwähnt, dass ich mehrmals ganz besondere Kompression des Inhaltes der hinteren Schädelgrube bei Stirnhirntumoren gefunden habe, doch möchte ich nicht glauben, dass die Stirnhirnataxie allein auf diese Weise entstehen könnte, bei der es sich dann eigentlich um eine indirekt bewirkte Kleinhirnataxie handeln würde. Dass die frontale Ataxie nicht einfach eine Folge der Benommenheit ist, wie Oppenheim zuerst annahm, hat die klinische Erfahrung zur Genüge bewiesen und auch Oppenheim anerkannt, der auch darauf hinweist, dass das Schwanken bei Stirnhirntumoren oft nach der Seite des Tumors erfolge; ich selber sah auch einen Fall von Sarkom der Häute über dem rechten Stirnhirn, mit erheblicher Ataxie, bei dem überhaupt keine Benommenheit vorhanden war.

Eine wesentliche Stütze hat die Lehre von dem Vorhandensein von Rumpfmuskelzentren im Stirnhirn dadurch erfahren, dass bei Tumoren des Stirnhirnes auch krampfartige Erscheinungen in der Rumpfmuskulatur zur Beobachtung gekommen sind. Oppenheim hat die betreffenden Daten zusammengestellt. Es sind tonische Krämpfe der Rumpf-, Hals- und Nackenmuskulatur sowohl mit Emprosthotonus wie mit Opisthotonus beobachtet worden, in einem Oppenheimschen Falle auch andauernde Nackenstarre. Ich selbst sah vor einigen Jahren in einem Falle von traumatischer Zerstörung der vorderen und medialen Teile beider Stirnwindungen andauernde tonische Krämpfe, speziell des Rumpfes, die sehr an hysterische erinnerten; auch das würde wieder eine Aehnlichkeit zwischen der Symptomatologie der Stirnhirn- und Kleinhirntumoren bedingen, da bei den letzteren tonische Krämpfe (Tetanus like seizures) nicht so selten sind. Ferner beobachtete ich bei einem Kranken, bei dem sich eine riesige

Tuberkelmasse vom rechten Stirnhirn durch die Hirnschenkel bis in den Pons erstreckte, eine dauernde tonische Krümmung der Wirbelsäule konkav nach links. Ebenso ist auch, z. B. in dem Falle von Hitzig-Bramann, eine dauernde Drehung des Kopfes nach der dem Tumor abgewandten Seite beobachtet worden, und die epileptischen Anfälle haben in diesen Fällen öfters mit Drehung des Kopfes und der Augen vom Tumor weg begonnen. Man könnte den letzteren Umstand auf das Kopf-Augenzentrum im Stirnhirn beziehen und ihn lokalisatorisch verwerten, wenn nicht, worauf Wernicke und Gowers hinweisen, fast alle epileptischen Anfälle mit dieser Drehung des Kopfes und der Augen einsetzten. Eine Blicklähmung nach der vom erkrankten Stirnhirn abgewandten Seite kommt bei einseitigen Tumoren dieser Gegend nicht vor, möglich wäre bei Tumoren in beiden Stirnlappen eine Lähmung des Blickes nach beiden Seiten — beobachtet ist das aber meines Wissens bisher nicht.

Die übrigen bei Stirnhirntumoren, abgesehen von den Allgemeinsymptomen, beobachteten Symptome sind Nachbarschaftssymptome, sie besitzen aber deshalb doch ein grosses lokaldiagnostisches Interesse. Wächst der Tumor nach den Zentralwindungen zu, so macht er Hemiplegien und zuerst auch Monoplegien — aus den letzteren kann man unter Umständen sogar schliessen, in welcher der drei Stirnwindungen der Tumor seinen Sitz hat. Ebenso kann es zu Jacksonschen Anfällen oder zu hemiplegischen Krämpfen kommen. Dass auch allgemeine epileptische Anfälle bei Stirnhirntumoren nicht selten sind und hier manchmal den übrigen Symptomen jahrelang vorausgehen, habe ich schon mehrfach erwähnt. Hat der Tumor spezifische Züge des Stirnhirntumors nicht, so können diese Lähmungen und die umschriebenen Anfälle die einzigen lokalistisch zu verwertenden Symptome sein, dann wird man natürlich leicht die falsche Diagnose eines Tumors der Zentralwindungen machen. Wichtig für die Diagnose sind auch die Nachbarschaftssymptome, die entstehen, wenn der Stirnhirntumor nach der Basis zu wächst oder hier entspringt und von da auf das Stirnhirn eindringt. Hier kann es zu Druck auf den Sehnerven, das Chiasma und den Tractus opticus kommen. Manchmal tritt dann zunächst einseitige Stauungspapille mit konsekutiver einseitiger Atrophie und Erblindung ein — in anderen Fällen wurden auch hemianopische, homonyme und bitemporale Störungen beobachtet. Auch einseitige Lähmung der Augenmuskelnerven, besonders Abduzenslähmung, seltener Okulomotoriuslähmung, auch in partieller Form, z. B. eine isolierte Ptosis, können dann entstehen; schliesslich auch eine Neuralgie im Gebiete des 1. Astes des betreffenden Trigeminus, und durch Vermittelung der vom Tumor komprimierten Sinus cavernosi können diese Nerven auch auf der vom Tumor nicht ergriffenen Seite — also doppelseitig geschädigt werden (Bernhardt, Ladame, Bruns). Auch einseitige Anosmie wurde beobachtet; oder der Tumor dringt, manchmal nach vorheriger Zerstörung des Orbitaldaches, manchmal durch die Fissura orbitalis superior in die Orbita ein und macht Exophthalmus. Wenn sich die einseitigen Hirnnervenlähmungen mit gekreuzten Hemiplegien der Extremitäten verbinden, so können verschiedene Formen von alternierender Hemiplegie entstehen — und die Unterscheidung von einem Tumor im Grosshirnschenkel, im Pons und eventuell wieder in einer Kleinhirnhemisphäre wird dann nicht leicht sein. Entscheidend für Stirnhirntumor dürfte dann sein: eine einseitige Stauungspapille, ev. mit gekreuzter homonymer Hemianopsie und gleichseitiger Trigeminusneuralgie und Anosmie.

In bezug auf die Allgemeinsymptome ist zu sagen, dass die Stauungspapille beim Stirnhirntumor, abgesehen vom basalen Sitze, nicht zu den Frühsymptomen gehört. Der Kopfschmerz kann in der Stirn, aber auch im Hinterkopfe, manchmal gekreuzt sitzen, im letzteren Falle sich sogar mit Nackenstarre verbinden.

Umschriebene perkutorische Empfindlichkeit und Tympanie mit oder ohne Scheppern habe ich bei Stirnhirntumoren am häufigsten gefunden und beides kann zur Sicherung der Lokaldiagnose viel beitragen (s. Fall Hitzig-Bramann).

Die Differentialdiagnose zwischen Geschwülsten des Stirnhirnes und des Kleinhirnes kann, da das Hauptsymptom beider, die Ataxie, in beiden Fällen ganz den gleichen Charakter haben kann, eine sehr schwierige sein, wie auch noch in der neuesten Zeit veröffentlichte Fehldiagnosen bewiesen haben. Sie gründet sich im wesentlichen auf die genaue Berücksichtigung der Nachbarschaftssymptome und kann sehr erleichtert werden, wenn sich lokaldiagnostisch verwertbare Knochensymptome finden. In den meisten Fällen ist sie doch wohl, bei Berücksichtigung aller Umstände, richtig zu machen. Ich stelle in einer Tabelle zusammen, was für frontale, was für zerebellare Ataxie spricht. Diejenigen Symptome, die ausser der Ataxie selbst in beiden Fällen ganz gleichartig vorkommen, habe ich durch besonderen Druck hervorgehoben — man wird aus allem ersehen, wie ähnlich manchmal die Symptomatologie der Tumoren beiden Sitzes sein kann.

Frontale Ataxie	Zerebellare Ataxie
zeigt als Begleitsymptome:	
1. Monoparesen oder auch alternierende (s. d.) Hemiparesen, eventl. motorische Aphasie, im Beginne der letzteren oft dysarthrische Störungen, Rumpfmuskelschwäche.	1. Entweder keine Lähmungen der Extremitäten oder paraplegische Symptome, seltener Hemiparesen spastischer Natur auf der Seite des Tumors oder gekreuzt, nicht selten auch Hemiplegia alternans; häufig Bewegungsataxie des Armes auf der Seite des Tumors, seltener auch des Beines; wenn überhaupt, dann dysarthrische Sprachstörungen.
2. Jacksonsche oder auch allgemeine epileptische Krämpfe; manchmal auch tonische Krämpfe der Rumpfmuskulatur oder tonische Verdrehungen des Kopfes nach einer Seite mit Nackenstarre.	2. Partielle epileptische Krämpfe selten als Fernsymptome im Höhestadium des Leidens, wohl aber ebenfalls manchmal tonische Konvulsionen der Rumpf- und Nackenmuskeln mit Nackenstarre, Opisthotonus und Arc de Cerclebildung.
3. Eventuell krampfhafte Ablenkung der Augen vom Tumor weg. Bei einseitigem Tumor keine Blicklähmung.	3. Bei Beteiligung des Pons öfters Blicklähmung nach der Seite des Tumors, allein oder mit alternierender Hemiplegie der Extremitäten.
4. Bei Durchbruch oder Druck nach der Basis Läsionen eines Optikus,	4. Häufig früh doppelseitige Erblindung infolge schwerer Stauungs-

Traktus oder des Chiasma, mit einseitiger Stauungspapille — einseitiger Erblindung oder gekreuzter homonymer oder bitemporaler Hemianopsie, manchmal einseitige Abduzens-, auch partielle Okulomotoriuslähmung. Neuralgie im 1. Aste des Trigeminus, Anosmie, eventuell Protrusio bulbi. Stauungspapille sonst meist ein Spätsymptom; diese Hirnnervenlähmungen manchmal auch doppelseitig oder mit gekreuzter Extremitätenlähmung zu einer alternierenden Hemiplegie verbunden.	papille, fast nie homonyme Hemianopsie; oft doppelseitige nukleare Augenmuskellähmungen; auch Lähmung anderer Hirnnerven, der hinteren Schädelgrube, vor allem des Akustikus und Fazialis, ferner des Trigeminus, auch motorisch; dann des 9. 10. und 11. Hirnnervs. Nicht selten auch hier alternierende Hemiplegie.
5. Manchmal umschriebene perkutorische Empfindlichkeit u. Tympanie.	5. Nie umschriebene, oft besonders bei Kindern allgemeine perkutorische Symptome, namentlich ausgedehntes Scheppern.
6. Im Anfang manchmal geringer Kopfschmerz. Sitz desselben meist im Vorderkopf; manchmal auch im Hinterkopfe, sogar mit Nackenstarre.	6. Von Anfang an starker Kopfschmerz mit Erbrechen, Pulsverlangsamung und Schwindel. Kopfschmerz meist im Hinterkopf mit Nackenstarre, manchmal aber auch in der Stirn; auch gekreuzt mit dem Sitze des Kleinhirntumors.
7. Benommenheit später oft stark. Witzelsucht?	7. Benommenheit erst im Terminalstadium; in der Tiefe oft wechselnd mit Ab- und Zunahme des Hydrocephalus internus[1]).

Von neueren Autoren (seit 1897) haben die frontale Ataxie bestätigt Toby Cohn, Byron Bramwell, Gordinier; auf die Lähmung basaler Hirnnerven weisen in je einem Falle Bechterew und Bayerthal besonders hin; psychische Symptome treten besonders hervor in Fällen von Tambroni; Bramwell, Pick, Cestan und Lejonne, und Bayerthal.

Zentralwindungen.

Die lokaldiagnostischen Symptome, wie sie bei Geschwülsten der sogenannten Zentralwindungen, ihrer Rinde und ihres Stabkranzes vorkommen, sind sowohl in theoretischer wie in praktischer Beziehung von besonderer Bedeutung. In theoretischer Hinsicht deshalb, weil das, was über die Funktionen gerade dieser Hirnpartien feststeht, an Genauigkeit und Sicherheit bei weitem alles übertrifft, was wir auf diesem Gebiete von anderen Teilen des Grosshirnes wissen; in praktischer, weil einesteils gerade wegen der grossen Sicherheit der Diagnose und in zweiter Linie wegen der leichten Zugänglichkeit des ganzen Gebietes die Geschwülste

[1]) Für die Entscheidung zwischen Stirnhirn- und Kleinhirntumoren dürfte auch die exploratorische Punktion (Neisser-Pollack und Pfeifer s. u.) Bedeutung gewinnen.

der Zentralwindungen die besten Objekte für unsere chirurgisch-therapeutischen Bestrebungen bilden und wohl immer bilden werden. Bis vor kurzem war es die fast allgemein angenommene Ansicht, dass das in Betracht kommende Gebiet — das Rindenzentrum für alle willkürlichen Bewegungen des Körpers — beide Zentralwindungen — den lobe frontale und parietale ascendante der Franzosen — auch ihre mediane Fläche, den Gyrus paracentralis umfasse. Nach vorn sollte es sich auch auf die Stirnwindungen ausdehnen, von denen es beiderseits den Fuss der beiden ersten Windungen — und die mediane Fläche — den Gyrus marginalis — bei den meisten Menschen nur links, auch dem Fuss der dritten Stirnwindung beteilige. Nach hinten hin wurde auch der vordere Teil der oberen Scheitelwindung noch mit in das motorische Gebiet hineingezogen (s. Fig. 26).

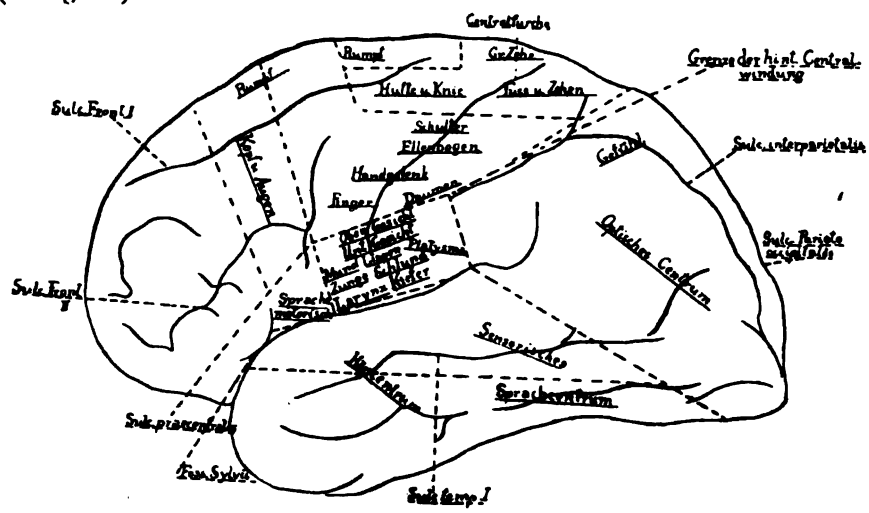

Fig. 26. Linke Hemisphäre von aussen. Kortikale Zentren; speziell die motorischen. Nach Charles K. Mills; nach den früheren Anschauungen.

Neuerdings ist aber namentlich infolge experimenteller Arbeiten an hochstehenden Affen, die von Horsley und Schäfer, Sherrington und Grünbaum angestellt sind, die Ansicht durchgedrungen, dass die hintere Zentralwindung motorische durch elektrische Reize erregbare Zentren nicht enthalte, dass diese sich vielmehr im wesentlichen auf die vordere Zentralwindung beschränkten (s. Fig. 27). Nach hinten reichen sie nur bis in die Tiefe der Rolandoschen Furche, medianwärts auf den Parazentrallappen und vielleicht noch den Gyrus marginalis (s. oben Stirnhirn); nach vorn sind die Grenzen unbestimmter, die elektrisch erregbaren Gebiete greifen jedenfalls bis in die Tiefe der Präzentralfurche, aber vielfach noch darüber hinaus in die hinteren Gebiete der angrenzenden Stirnwindungen. Ueberhaupt bilden die mannigfaltig variierenden Furchen und Windungen hier wie anderswo nicht etwa scharfe Grenzen für die Lokalisation bestimmter Funktionen (v. Monakow).

Uebrigens hat Hitzig schon im Jahre 1874 nach Experimenten an einem einzigen Affen festgestellt, dass die vordere Zentralwindung die eigentliche motorische Zone beim Affen sei. Für die Symptomatologie der Tumoren hat diese scharfe Begrenzung der motorischen Rindenfelder auf

die vordere Zentralwindung, so sehr sie auch zu beachten ist, deshalb im ganzen weniger Bedeutung, weil natürlich auch Tumoren der Nachbarschaft, speziell der hinteren Zentralwindung, wenn sie nicht ganz klein sind, dieselben Symptome hervorrufen werden, wie die des Gyrus centralis anterior.

Mit der bei höheren Affen festgestellten Beschränkung der motorischen Zentren auf die vordere Zentralwindung stimmen in erfreulicher Weise auch die neuesten und genauesten Untersuchungen, die am mensch-

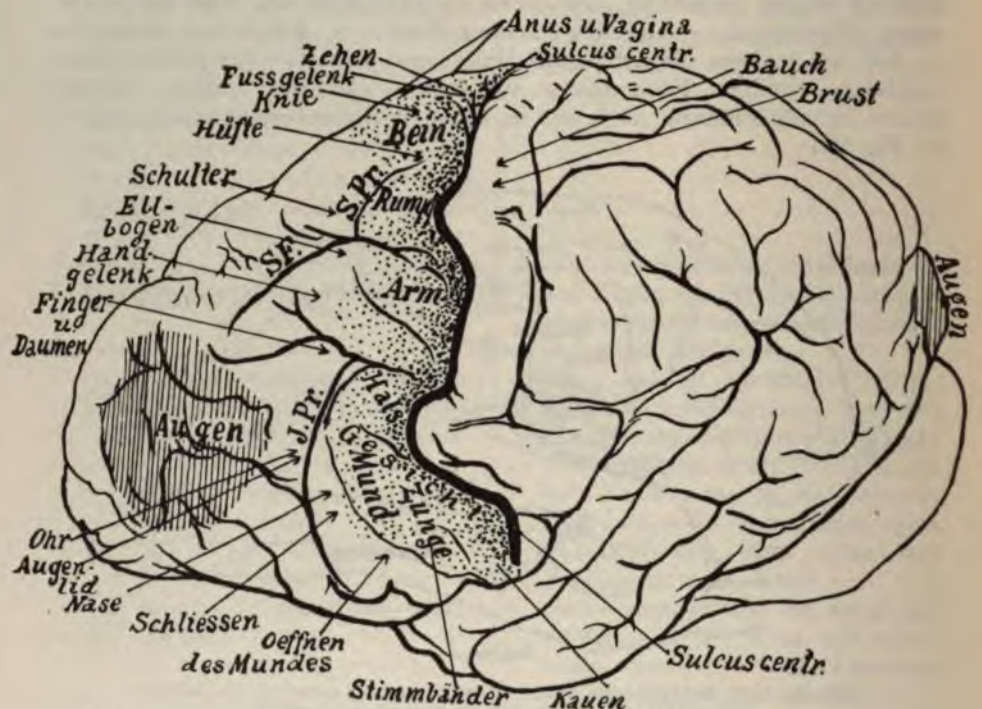

Figur 27.
Linke Grosshirnhemisphäre eines Schimpansen (Troglodytes niger) mit den faradisch bestimmten Zentren nach Sherrington und Grünbaum.
SF. Sulcus frontalis superior. *S. Pr.* Sulcus praecentralis superior. *J. Pr.* Sulcus praecentralis inferior.

lichen Gehirn durch elektrische Reizungen vorgenommen sind. F. Krause, der in dieser Beziehung wohl die umfassendsten Erfahrungen gemacht hat, hat sie auf einer Abbildung zusammengestellt, es fehlen hier allerdings Angaben über den grössten Teil der Zentren für die Beinmuskulatur. Auch in histologischer Beziehung herrschen zwischen der Rinde der vorderen und hinteren Zentralwindung erhebliche Unterschiede (Brodtmann, Rothmann, Campbell).

Sicher steht nun fest, dass das obere Drittel des in Betracht kommenden Gebietes — also vor allem nur der vorderen Zentralwindung selbst — auch ihrer medianen Fläche — des sogenannten Gyrus paracentralis — ferner hinterste Teile der ersten Stirnwindung das Zentrum für die Beinbewegungen bildet; dass ferner im mittleren Drittel der motorischen Region, die Bewegungen des Armes, im unteren die des Gesichtes und der Zunge, der Stimmbänder, der Kau- und der Schlingmuskeln repräsentiert sind. Sicher ist auch die Lokalisation der der Sprachfunktion

dienenden Muskeln im Fuss der dritten, meist linken Stirnwindung. Nicht ganz sicher ist bisher die Lage der Zentren für die Rumpfmuskulatur bestimmt. Horsley und Schäfer haben dieselbe in den Gyrus marginalis verlegt, wie ich schon im Kap. Stirnhirntumoren erwähnt habe; (s. auch Fig. 26); Sherrington und Grünbaum in die vordere Zentralwindung zwischen Bein- und Armzentrum (Fig. 27). Ich selber sah einen später operierten Fall von Angiom im obersten Teile der vorderen Zentralwindung, wo die Krämpfe, die stets im Fusse und in den Zehen begannen, wenn sie sich überhaupt weiter ausdehnten, nach Aufsteigen im Beine bis zur Hüfte erst die gleichseitige Bauch- und Rumpfmuskulatur betrafen und den Rumpf konkav nach der Krampfseite beugten, dann erst, wenn überhaupt, auf die Arm- und zwar zuerst auf die Schultermuskulatur übergriffen; dasselbe sah ich in einem 2. nur klinisch beobachteten Falle. Diese Reihenfolge der Krämpfe stimmt zwar am besten zu der von Sherrington und Grünbaum angegebenen Lage des Rumpfmuskelzentrums, verträgt sich aber auch mit den Angaben von Horsley und Schäfer, die dasselbe in den Gyrus marginalis verlegen, wofür ja auch manche früher schon erwähnte Umstände sprechen. Sicher liegt auch wohl ein Zentrum für die seitlichen Bewegungen des Kopfes und der Augen im Fusse der 2. Stirnwindung; das geben auch Sherrington und Grünbaum, wenigstens für die Augen an, die den Zentren für die Halsmuskulatur einen Platz in der vorderen Zentralwindung zwischen Arm- und Gesichtszentren anweisen. Dass die Zentren für seitliche Bewegungen der Augen und des Kopfes nahe bei einander liegen werden, ist a priori wahrscheinlich, und ich habe eine Stütze dafür auch immer darin gesehen, dass beim sogenannten Tic rotatoire der, meist rachitischen, Kinder, wo es sich wohl sicher um kortikale Reizungen handelt, die Drehbewegungen des Kopfes fast immer mit solchen der Augen verbunden sind. Dass wieder dieses Kopf-Augenbewegungszentrum in der Nähe des Armzentrums und zwar hier wieder in der Höhe des der Schultermuskulatur zukommenden Anteiles liegt, schliesse ich aus einem anderen Falle meiner Beobachtung, bei dem eine wahrscheinlich syphilitische Erkrankung der Meningen zu andauernden Zuckungen der rechten Schultermuskulatur und zu Drehungen des Kopfes nach derselben Seite geführt hatte[1]).

Mit dieser Umgrenzung der einzelnen Muskelgebiete im groben ist aber wenigstens für die Muskulatur der Beine, Arme und des Gesichtes längst nicht alles, was wir wissen, erschöpft — wir kennen hier auch wieder für die einzelnen funktionell zusammenhängenden Gruppen der betreffenden Muskulatur und manchmal sogar für die einzelnen Muskeln ihre spezielle Lokalisation innerhalb der gemeinsamen Zentren für die betreffende Extremität, resp. die betreffende Gesichtshälfte etc. Am meisten sind unsere Spezialkenntnisse in dieser Beziehung in den letzten Jahren durch die genauen physiologischen Untersuchungen von Horsley und Schäfer, Sherrington und Grünbaum am Affen erweitert, und dass die hier gewonnenen Angaben auch für den Menschen so ziemlich stimmen, zeigen uns erstens immer genauere und schon durch ihre immer mehr anwachsende Zahl gesicherte klinische Beobachtungen und pathologisch-anatomische Befunde; ferner auch, und nicht am wenigsten, wie schon er-

[1]) Auch bei einen ganz vor kurzem trepanierten Falle kortikaler Epilepsie konnte ich faradisch Arm- besonders Hand- und Kopfbewegungen von ganz nahe bei einander liegenden Rindenstellen auslösen.

wähnt, direkte physiologische Untersuchungen, die an der Hirnrinde des Menschen bei Gelegenheit von Operationen mit dem elektrischen Strome vorgenommen sind.

Alle diese Erfahrungen führen nun zu folgenden speziellen Resultaten, die ich zunächst genau nach den Resultaten Grünbaums und Sherringtons (Fig. 27) schildere. Am obersten Ende der vorderen Zentralwindung, also direkt am medianen Hemisphärenrande befinden sich Zentren für die Zehenbewegungen; darüber lokalisieren Grünbaum und Sherrington noch Zentren für die willkürlich beweglichen Muskeln des Anus und der Vagina; dann folgen nach abwärts die Bewegungen des Fussgelenks, die des Knies und der Hüfte. Das Beinzentrum greift auch noch auf den Parazentrallappen über; nach Mitteilungen früherer Forscher soll er vor allem Zentren für die Becken- und Gesässmuskulatur enthalten. Dicht an das untere Ende der Beinregion schliesst sich nach Sherrington und Grünbaum, wie gesagt, das Rumpfmuskelgebiet an; am weitesten nach oben liegt das für die Bauch-, dicht am Armzentrum das für die Brustmuskeln. Im Armzentrum folgen von oben nach unten die Schulter-, Ellenbogen-, Handgelenk- und Fingermuskulatur; am tiefsten gelegen ist das Zentrum für die den Daumen bewegenden Muskeln. Die Zentren sind also im Arm- und Beinzentrum den einzelnen Gelenken entsprechend angeordnet; die Lokalisation ist namentlich im Armzentrum eine besonders feine; hier können von der Rinde sogar einzelne Muskeln zur Kontraktion gebracht werden, z. B. der Flexor, Opponens und Abductor pollicis, der Extensor indicis u. a. m. Auf die Zentren für die Armmuskulatur folgt bei Grünbaum und Sherrington zuerst ein Zentrum für die Halsmuskulatur (s. o.); dann folgt die Gesichtsmuskulatur, und zwar zuerst das Zentrum für die das Ohr bewegenden Muskeln, dann für die Wangenmuskulatur, darauf für die Muskeln in der Umgebung der Nase, und am tiefsten das Zentrum für die Mundmuskulatur. Auch die Rindenzentren für das Platysma liegen mit denen der übrigen Fazialismuskulatur zusammen; ich habe wenigstens bei ausgebildeten Fazialiskrämpfen stets auch das Platysma mitzucken sehen. Am tiefsten nach unten in der vorderen Zentralwindung nahe der Sylvischen Furche liegen die Zentren für die Stimmbänder (Krause, Semon, Horsley, Beevor), dieses am weitesten nach vorn, für die Zunge, die Kau- und Schlingmuskulatur. Von einem auch von Grünbaum und Sherrington anerkannten Zentrum für die Augenbewegungen in der 2. Stirnwindung war schon die Rede. Hervorheben möchte ich noch einmal, dass diese an den höchststehenden Affen gewonnenen Resultate zwar auch, wie schon erwähnt, mit Experimenten am Menschen selbst übereinstimmen, dass aber noch keineswegs sicher ist, ob für den Menschen alles genau so stimmt, wie Sherrington und Grünbaum für den Affen angegeben haben. So ist es z. B. noch unentschieden, obgleich auch mir nach den Beobachtungen der oben erwähnten Fälle von Angiom im oberen Ende der vorderen Zentralwindung am wahrscheinlichsten, dass im Fusszentrum von der Medianfurche zum Armzentrum die Zentren in der Reihenfolge Zehen-, Fuss-, Knie- und Hüftmuskeln aufeinander folgen; vielleicht liegen diese Zentren hier alle in gleicher Höhe, aber von vorn nach hinten angeordnet; am weitesten nach vorn Hüft-, dann Knie-, dann Fuss- und Zehenmuskeln. Ueberhaupt ist jedenfalls die Differenzierung der Zentren im Beingebiet nicht so fein, wie im Armgebiet. Auch für die Lokalisation der Kehlkopf-, Schlund- und Kiefermuskulatur am untersten

Ende der motorischen Region bestehen noch manche Schwierigkeiten. Namentlich aber wurde von früheren Autoren immer daran festgehalten, dass auch die hintere Zentralwindung motorische Zentren enthalte; so sollten z. B. die Zentren für den Extensor hallucis, für die Daumenmuskulatur ganz in der hinteren Zentralwindung sitzen; auch die Zentren für die Gesichtsmuskulatur, für die Schlund- und Kieferbewegungen sollten diese beteiligen, ebenso das Zentrum für das Platysma hier seinen Sitz haben. Hervorgehoben habe ich schon, dass die meisten Tumoren jedenfalls, auch wenn sie nicht direkt in der vorderen Zentralwindung sitzen, sondern, z. B. im Stirnhirn, dicht an derselben und vor allem in der hinteren Zentralwindung, bald auch die Lokalsymptome der vorderen Zentralwindung hervorrufen werden. Meine Ausführungen über die Symptomatologie der Tumoren dieser Region werden sich deshalb auf beide Zentralwindungen gemeinsam beziehen. Aus allen diesen Gründen habe ich neben dem neuesten Schema von Grünbaum und Sherrington auch noch ein altes von Charles K. Mills[1]) mit abgebildet, das die älteren Anschauungen enthält, und ich hoffe, damit keine Verwirrung angerichtet zu haben.

Ausserdem muss man sich nicht denken, dass die Grenzen der einzelnen Zentren nun haarscharf von einander abgegrenzt sind. Das ist schon für die grossen Gebiete für Bein, Arm, Gesicht etc. nicht der Fall. So greift z. B. die Beinregion jedenfalls noch in das Gebiet der Armregion und umgekehrt diese wieder in die Beinregion hinein, beide decken sich also in gewissen Partien, wenn man so sagen darf. Auch hier mögen individuelle Unterschiede vorkommen. So konnte ich z. B. in einem Falle bei Faradisation der vorderen Zentralwindung dicht an der Medianfurche noch Schulterbewegungen auslösen; erst als ich die Elektroden in derselben Höhe auf die hintere Zentralwindung setzte, traten Fussbewegungen auf. Doch ist zu bemerken, dass der Tumor (Angiom) hier direkt an der Medianfurche in der vorderen Zentralwindung dicht unter der Rinde sass und von seiner Stelle vielleicht das Eindringen des elektrischen Stromes in die Stabkranzfasern für die Fussmuskulatur vereitelte, während von einer daneben gelegenen Stelle Stromschleifen diese erreichen konnten[2]). Noch viel weniger scharf als diese allgemeinen werden die erwähnten speziellen Zentren für die Bewegung der einzelnen Gliedabschnitte von einander getrennt sein.

Wichtig ist es, sich noch folgendes genau zu merken: Die meisten der oben angegebenen Zentren stehen nur mit der betreffenden Muskulatur der entgegengesetzten Körperhälfte in Verbindung, so dass bei ihrer Reizung nur diese in Aktion gerät. Dahin gehören vor allem die Zentren für die oberen und unteren Extremitäten (die letzteren nicht ganz so scharf, wie die ersteren), dann die für die unteren Teile des Gesichtes und für einen Teil der Muskeln der Zunge. Es sind das Muskelgebiete, die bei willkürlichen Bewegungen meist einseitig gebraucht werden; ganz besonders trifft das für den Arm zu. Andere Zentren, die mit Muskelgebieten in Verbindung stehen, die meist nur gemeinsam auf beiden Seiten in Aktion gesetzt werden, wirken auch auf die gleichen Muskeln beider Seiten, wenn auch meist etwas mehr auf die gekreuzten als die gleichseitigen; dahin ge-

[1]) Charles K. Mills hat sich jetzt übrigens selbst der Lehre von Grünbaum und Sherrington angeschlossen.

[2]) Aber auch bei dem in der Anmerkung auf S. 127 erwähnten Falle gelang es mir selbst dicht an der Medianlinie nicht, Beinmuskeln elektrisch zur Kontraktion zu bringen.

hören die Zentren für Kiefer- (ich sah in einem Falle rechtsseitige Fazialis — mit doppelseitigen Kaumuskelkrämpfen abwechseln), Schlund-, Larynx- und Rumpfmuskulatur, nach Gowers auch die des Mundes oder wenigstens der Lippe und sicher auch die Zentren für den Stirnaugenteil der Fazialis. Diese Muskelgruppen haben also eine doppelseitige kortikale Innervation. Eine besondere Stellung unter diesen auf beiden Körperhälften Muskelbewegungen auslösenden Zentren nimmt noch das Zentrum für die Seitwärtsdrehungen des Kopfes und des Auges ein. Es innerviert zwar auch Muskeln beider Körperhälften, aber nicht die gleichen auf beiden Seiten, so für die Augendrehung vom Herde weg das linke Zentrum den linken Rectus internus und den rechten Abduzens. Die Drehung des Kopfes nach der gleichen Richtung wird in diesen Fällen nach Oppenheim wohl von den tiefen Kopfdrehern besorgt (Obliquus cap. inf. etc.), da der Sternokleidomastoideus nach diesem Autor bei kortikaler Epilepsie stets auf der gekreuzten Seite in Krampf gerät; dieser Muskel müsste dann aber den Kopf dem Herde zudrehen. Uebrigens können nach experimentellen Erfahrungen (Ferrier, Munk, Horsley, Mott), diese Zentren auch eine Bewegung des Kopfes und der Augen nach der Seite des Herdes auslösen, wenn auch in viel schwächerem Masse, als nach der entgegengesetzten.

Die doppelseitige kortikale Innervation der erwähnten Muskelgruppe hat nun zwei sehr charakteristische Folgen. Erstens geraten, wenn es bei Tumoren, die in den betreffenden Zentren gelagert sind, zu Konvulsionen kommt, die von ihnen abhängigen Muskelgruppen auf beiden Seiten in Zuckungen, so z. B. die Kaumuskeln, die Schlundmuskulatur, die Kehlkopf- resp. Stimmbandmuskeln und auch die Rumpfmuskeln. Im letzteren Falle überwiegt zwar immerhin, wie oben schon angedeutet, die Zuckung auf der gekreuzten Seite die auf der gleichnamigen erheblich, so dass wenigstens im tonischen Stadium des Krampfes die Wirbelsäule konkav nach der gekreuzten Seite gebogen ist. Auch im Stirnaugenast der Faziales treten die Konvulsionen bei einseitigem Sitze des Tumors fast immer, wenn auch nicht ausschliesslich, doppelseitig auf — ich habe mehrmals, ebenso wie Oppenheim, bei Geschwülsten im Fazialiszentrum diese doppelseitigen Zuckungen im Frontalis und Orbicularis oculi gesehen, während der untere Anteil des Gesichtes nur auf der gekreuzten Seite zuckte. Auf den nach Gowers ebenfalls doppelseitig innervierten Orbicularis oris habe ich dabei allerdings nicht geachtet. Die zweite Folge dieser doppelseitigen Innervation, die wir auch schon aus der Pathologie vaskulärer Erkrankungen des Gehirnes kennen, ist die, dass die doppelseitig innervierten Muskeln, wenn der einseitige Tumor zur Zerstörung ihrer Zentren auf dieser Seite geführt hat, auf der gelähmten Körperseite nicht mitgelähmt sind — abgesehen von ganz leichten und vorübergehenden Störungen — z. B. rasch vorübergehender Deviation der Augen von der gelähmten Seite weg nach einem Krampfanfalle oder aber ganz geringem Zurückbleiben der Atemmuskulatur auf der gelähmten Seite, auch leichten Schling- und Phonationsstörungen. Bekannt ist ja namentlich das relative Freibleiben des oberen Fazialisastes bei allen zerebralen Hemiplegien; geringere Schwächezustände im gekreuzten oberen Fazialisgebiete, namentlich gleich nach der Läsion, werden allerdings auch hier beobachtet.

Berücksichtigen wir diese unsere Kenntnisse von der anatomischen Verbindung und der Topographie der einzelnen Hirnrindenzentren, nament-

lich ihre gegenseitige Lage zu einander, rufen wir uns ins Gedächtnis zurück, in welcher Weise elektrische Reize bei Tieren und Menschen in den motorischen Zonen zu wirken pflegen, — die Folgen der reizenden Wirkungen der Geschwülste äussern sich in ganz derselben Weise, wie die der elektrischen Reize, — und nehmen wir schliesslich unsere klinischen Erfahrungen über die Folgen zerstörender Läsionen der betreffenden Gebiete zu Hülfe, so können wir uns die Erscheinungen, die bei Tumoren der einzelnen Teile der motorischen Zentren entstehen müssen, eigentlich a priori konstruieren. Der Typus der Symptome ist der lokale Krampf und die lokale Lähmung, die Monospasmen und die Monoplegien. Meist ist das erste der Krampf, die Lähmung folgt auf ihn, zuerst nur vorübergehend, später setzt sie sich dauernd an seine Stelle. In seltenen Fällen tritt sofort mit dem ersten Krampfe auch dauernde Lähmung ein, manchmal beruht das darauf, dass sowohl der erste Krampf wie die dauernde Lähmung nicht eigentlich durch den Tumor, sondern durch eine Blutung in die Umgebung des Tumors, die zur Zerstörung des betreffenden Zentrums führte, bedingt waren; in solchen Fällen kann auch der erste Krampfanfall ein allgemeiner oder halbseitiger sein, während erst die späteren echte Jacksonsche sind (s. u.). Vereinzelt sind auch Fälle mit paroxysmal auftretenden Lähmungen ohne Konvulsionen beschrieben worden, hier handelt es sich offenbar um sogenannte epileptische Aequivalente (Higier); ja auch dauernde Lähmungen können eintreten, ohne dass jemals Krampfanfälle zur Beobachtung kommen.

Die Krämpfe sind die echten sogenannten Jacksonschen Krämpfe: Beginn und Verlauf sind in gesetzmässiger Weise abhängig vom Sitze der Geschwulst und von der Topographie der Rindenzentren. Sitzt der Tumor z. B. in dem Zentrum für die Bewegungen des Fusses, so beginnt der Krampf immer in dem betreffenden Fusse oder in den Zehen, in manchen Fällen stets mit einer Streckung der grossen Zehe; er kann sich ganz auf diese Gebiete beschränken, schreitet er aber fort, so ergreift er in der Regel nach dem Fusse zuerst das Knie, dann die Hüfte, den Rumpf (zuerst Bauch- dann Brustmuskeln), die Arme, wo er im Schultergelenk beginnt und allmählich nach den Fingern zu sich ausdehnt, dann Gesicht und Zunge derselben Seite, und erst dann geht er, wenn überhaupt, auf die andere Seite über. Sitzt der Tumor im Armzentrum, so beginnt der Krampf recht häufig mit einer Streckung der Hand und der Finger, kann sich ganz auf diese beschränken oder dehnt sich in anderen Fällen gleichzeitig auf Gesicht und Zunge und auf Ellenbogen, Schulter, Rumpf, Hüfte, Knie und Fuss aus, um erst dann auf die andere Seite überzugehen. Sitzt er schliesslich im Fazialis-Hypoglossuszentrum, so kann der Krampf auch hier isoliert ablaufen, oder aber er läuft in umgekehrter Weise, wie bei Tumoren im Beinzentrum, über Hand, Ellenbogen, Schulter, Rumpf, allmählich zur Hüfte, Knie und Fuss. Bei linksseitigem Sitze des Tumors und also rechtsseitigen Krämpfen pflegt fast immer während des Anfalls auch motorische Aphasie zu bestehen. So verschieden im einzelnen also auch Einsetzen und Verlauf der Krämpfe sein kann, stets ist so viel gesetzmässig, dass der Krampf wenigstens bei Tumoren der Rinde der motorischen Region immer beginnt in dem Gebiete, in dessen Zentrum der Tumor sitzt, solange dies überhaupt noch erregbar und

nicht ganz zerstört ist, und dass die Reihenfolge, in der die einzelnen Muskelgebiete ergriffen werden, sich genau nach der topographischen Anordnung der Rindenzentren richtet; so kommt es z. B. in diesen Fällen nie vor, dass ein im Beine beginnender Krampf in zweiter Linie das Gesicht und dann erst den Arm ergreift — stets ist die Reihenfolge: Bein, Rumpf, Arm, Gesicht. Die bei den einzelnen Sitzen der Geschwülste in der motorischen Region also überhaupt möglichen Ablaufsarten der Konvulsionen kann man sich ohne weiteres aus den Schemata Figur 26 und 27 konstruieren.

Sind also auch Beginn und Verlauf des Anfalles eigentlich nur von dem Sitze des Tumors abhängig und für ihn gesetzmässig, so lehrt die klinische Erfahrung doch, dass namentlich für das Einsetzen des Anfalles gewisse Prädilektionsmuskelgebiete bestehen, was wir uns freilich nicht anders erklären können, als dadurch, dass die Tumoren besonders häufig gerade in den Zentren dieser Muskeln sich entwickeln. So ist es sicher richtig, was Oppenheim hervorhebt, dass besonders häufig die Jacksonschen Konvulsionen mit einer Streckung der Hand oder der Finger, oder aber mit Gesichts- und Zungenbewegungen beginnen. Auch das Vorkommen eines Beginnes des Krampfes im Platysma oder mit Streckung der grossen Zehe ist schon hervorgehoben. Dass die Masseteren und Temporalmuskeln, die Rumpfmuskulatur, die Stirnfaziales, der Schlund fast immer doppelseitig krampfen ist auch schon erwähnt — in einem Falle von Erb verriet sich das Krampfen der Stimmbänder durch schluchzende Töne.

Die Schnelligkeit des Verlaufes des Krampfes und speziell des Ueberganges von einem Muskelgebiete auf ein anderes kann eine sehr verschiedene sein; oft ist sie so rasch, dass es sehr schwer ist, die einzelnen Phasen zu verfolgen, und immer gehört dazu ein ziemlich geübtes Auge, das auch im voraus schon einigermassen darüber orientiert ist, in welcher Reihenfolge die einzelnen Muskeln von Konvulsionen ergriffen zu werden pflegen. Namentlich geschieht es meist, dass, wenn der Krampf auf die andere Seite übergeht, diese sofort im ganzen ergriffen wird, und es ist deshalb auch nicht ganz sicher zu sagen, in welchen Muskeln bei bestimmtem Sitze des Tumors der Krampf auf der zweiten Körperhälfte beginnt; am wahrscheinlichsten ist es mir, da die Ueberleitung doch wohl durch die Balkenfaserung geschieht, dass er auch hier in denselben Muskeln wie auf der primär krampfenden Seite beginnt, also dass bei Beginn der Krämpfe z. B. im linken Fazialis der rechtsseitige Krampf auch im Fazialisgebiete einsetzt, doch hat Unverricht die Behauptung aufgestellt, dass der Krampf an der anderen Körperhälfte stets im Bein beginne. Oppenheim meint, dass er hier in den Muskeln beginnen könne, die auf der primären Seite zuletzt gezuckt hätten.

Wie jeder epileptische, so beginnt auch der lokale Krampf mit einem Tonus der betreffenden Muskulatur; manchmal bleibt es dabei, meist aber löst sich der Tonus in allmählich immer ausgiebigere und immer langsamer auf einander folgende klonische Zuckungen; so kann beim Weiterschreiten des Krampfes, z. B. im Bein, schon Klonus bestehen, während Rumpf und Arm noch tonisch gespannt sind. Der Krampf erlischt nicht, wie man vielleicht a priori meinen sollte, am frühesten in der zuerst krampfenden Partie, sondern in der beim Weiterschreiten zuletzt ergriffenen, also oft zuerst in der zweitergriffenen

Körperhälfte und auch sonst in umgekehrter Reihenfolge, als wie er einsetzt; das erklärt sich leicht daraus, dass der Tumor eben im Zentrum des zuerst krampfenden Muskelgebietes sitzt und hier der Reiz natürlich am stärksten ist; doch kommen in dieser Beziehung auch Ausnahmen vor, so kann der Krampf auch zuerst im primär krampfenden Gebiete aufhören, zuletzt im am Ende des Anfalls ergriffenen (Hitzig).

Die grosse Regelmässigkeit im Beginn, der Ausbreitung und dem Erlöschen des Krampfes scheint nach neueren Erfahrungen übrigens nur für die Tumoren der motorischen Rinde selbst zuzutreffen. Den kortikalen sehr ähnliche Krämpfe können nun aber auch bei grösseren Tumoren in jedem beliebigen Hirnabschnitte und besonders bei subkortikalen Tumoren in der motorischen Region vorkommen. In beiden Fällen kommt es dann aber im Verlauf der Erkrankung vor, dass die Muskulatur, in der der Krampf einsetzt, in ganz gesetzloser Weise wechselt, dass auch der Ablauf des Krampfes ein unregelmässiger ist, dass ferner oft von Anfang an eine ganze Extremität in Krampf gerät, oder dass einzelne Muskelgruppen, deren Zentren ganz in der Nähe und im Bereiche der krampfenden liegen, sich am Krampfe nicht beteiligen (Oppenheim, Hitzig, v. Monakow, Valkenburg).

Sehr häufig gehen dem lokalen Krampfe sensible Erscheinungen vorher, die man wohl auch als sensible Aura bezeichnet; meist wird dann wohl auch die hintere Zentralwindung wenigstens indirekt beteiligt sein, oft handelt es sich um sogenannte Parästhesien. Sie haben ihren Sitz genau an denjenigen Teilen der Extremitäten oder des Rumpfes, an dem auch die motorischen Krämpfe einsetzen. Häufig wird über das Gefühl von Kriebeln, auch über Ameisenkriechen, ferner über die eigentümliche Empfindung, die man als Eingeschlafensein der Glieder bezeichnet, geklagt. In anderen Fällen klagen die Kranken über die Empfindung, als wenn ihnen ein heisser Wasserstrom über die betreffende Extremität liefe. Schliesslich habe ich mehrmals auch eine sehr heftige Schmerzempfindung dem motorischen Krampfe vorhergehen sehen. Während in den meisten Fällen auf diese sensiblen Vorboten der eigentliche motorische Anfall folgt, kann doch manchmal auch diese Aura isoliert bleiben; über diejenigen Fälle, bei denen der ganze Anfall sich stets nur auf sensiblem Gebiete abspielt — sensible Epilepsie — soll weiter unten ausführlich gesprochen werden. In seltenen Fällen tritt an die Stelle dieser sensiblen Aura eine psychische, ein Gefühl grosser Angst oder die Furcht vor einer nahenden Ohnmacht. Ob an Stelle der Jacksonschen Anfälle auch echte psychische Aequivalente auftreten können, ist noch zweifelhaft.

Sehr verschieden ist das Verhalten des Bewusstseins bei den lokalisierten Krampfanfällen. Man kann im allgemeinen wohl sagen, dass, wenn der Anfall auf das Einfallsgebiet beschränkt bleibt, das Bewusstsein nicht getrübt ist; der Kranke kann dann also seinen Anfall genau beobachten. Breitet sich der Anfall weiter aus, so tritt allerdings wohl meist wenigstens eine Umdämmerung des Bewusstseins auf. Nach meiner Erfahrung kommt es zur vollen Bewusstlosigkeit immer, wenn der Anfall von der primär krampfenden auf die andere Seite übergeht, während mir die Patienten in mehreren Fällen — z. B. bei Tumor im Arm- und im Beinzentrum — versicherten, dass sie die Ausbreitung vom primären Sitz über die ganze eine Körperhälfte noch hätten verfolgen können. Viele Kranken geben

auch bestimmt an, dass die Bewusstlosigkeit dann eintritt, wenn die Krämpfe das Fazialisgebiet oder aber die Kopfbewegungsmuskulatur ergreifen. Uebrigens gelten auch die hier gegebenen Regeln nur im allgemeinen und nicht ausnahmslos; namentlich können sich auch sehr umschriebene Anfälle mit Bewusstlosigkeit verbinden, oder bei ein und demselben Individuum kann das eine mal Bewusstlosigkeit eintreten, bei einem anderen Anfalle nicht.

Die Dauer eines Anfalles kann natürlich eine sehr verschiedene sein, je nachdem es sich nur um einen sehr umschriebenen Krampf, der manchmal nur Sekunden dauert, oder um eine Ausdehnung auf die gesamte Muskulatur handelt. Aber gerade die kleinen, umschriebenen Anfälle können dadurch wieder zu langdauernden Störungen führen, dass es hier sehr oft nicht bei einem einzelnen Anfalle bleibt, sondern eine Serie derselben bis zu sehr vielen rasch auf einander, manchmal fast ohne Pausen, folgen kann (Status epilepticus). So sah ich einen Fall, in dem die Anfälle, die sich aufs linke Bein beschränkten, durch mehrere Wochen hindurch, Tag und Nacht, alle 6—10 Minuten auftraten; einen zweiten, wo ebenso lange Zeit Krämpfe im r. Fazialisgebiete fast ohne Pausen auf einander folgten. Gowers berichtet sogar von einem Falle, bei dem in 11 Monaten 1700 Konvulsionen gezählt wurden. In anderen Fällen wieder sind sie sehr selten — es liegen Pausen von Tagen, Wochen oder Monaten zwischen ihnen — ja Oppenheim erwähnt sogar Fälle, wo nach dem ersten Anfalle Jahre vergingen, ehe wieder solche eintraten. Auch bei diesem seltenen Auftreten der Anfälle handelt es sich oft um ein Auftreten in Anfallsserien.

Was die Extensität der einzelnen Anfälle betrifft, so lässt sich im allgemeinen wohl sagen, dass die ersten Anfälle meistens beschränkt und umschrieben sind, und dass erst allmählich eine Ausdehnung derselben auf weitere Gebiete stattfindet. Doch kommt es manchmal auch bei Geschwülsten im Zentralhirn vor, und ich habe das z. B. in einem Falle von Angiom im linken Fusszentrum erlebt, dass gerade der erste Anfall ein ausgebreiteter ist, ja dass er alle Charaktere des klassischen epileptischen Anfalles hat, während die später folgenden den Typus der Jacksonschen Epilepsie zeigen. Namentlich habe ich es aber, wie schon öfters erwähnt, mehrfach bei Stirnhirntumoren gesehen, dass durch längere Zeit nur allgemeine epileptische Anfälle bestanden — erst wenn der Tumor nach hinten wachsend, die vordere Zentralwindung ergriff, traten partielle Konvulsionen ein. Im späteren Verlaufe des Leidens, wenn die Tumoren sehr gross sind, kommt es oft in regellosem Wechsel, entweder zu ganz umschriebenen oder zu mehr ausgedehnten oder schliesslich zu allgemeinen epileptischen Konvulsionen. Namentlich ist auch oft im Verlaufe einer Anfallsserie eine allmähliche Zunahme der Extensität der Krämpfe zu konstatieren.

Von grossem theoretischem Interesse ist es noch, dass in nicht so seltenen Fällen, auch zwischen den einzelnen Anfällen, kontinuierliche, mehr fibrilläre oder faszikuläre Zuckungen in denjenigen Muskeln zur Beobachtung kommen, deren kortikales Zentrum den Tumor beherbergt. Daraus geht hervor, dass dieses Zentrum sich beständig in einer gewissen Erregung befindet, die aber nur von Zeit zu Zeit sich so steigert, dass es zu einem eigentlichen Anfalle kommt. Ganz ähnliches kommt übrigens auch bei der gewöhnlichen Epilepsie vor — Epilepsia continua — und ist in der

neueren Zeit namentlich von russischen Autoren beschrieben (Kojewnikoff, Bechterew).

Sehr charakteristisch ist nun das zeitliche und ätiologische Verhältnis des lokalen Krampfes zur lokalen Lähmung. Im Anfang kommt es nur nach den Anfällen, namentlich wenn dieselben schwer waren, oder wenn ihrer viele auf einander folgten, zu einer vorübergehenden Schwäche in dem vom Krampfe ergriffenen Muskelgebiete. Namentlich vergeht bei linksseitigem Tumor in den Zentralwindungen meist nach den Krämpfen auch einige Zeit, bis die Fähigkeit zu sprechen sich wieder hergestellt hat. Uebrigens kann bei ganz flach über den Zentralwindungen sich ausdehnenden Tumoren der Häute, die zu einer eigentlichen Läsion der Zentren gar nicht führen, auch diese postparoxysmelle Lähmung durch lange Zeit vollständig fehlen oder nur nach ganz besonders starken und ausgedehnten Krämpfen zutage treten. Man nimmt an, dass diese postparoxysmellen Lähmungen auf einer Erschöpfung der betreffenden vom Krampf ergriffenen Muskelzentren beruhen — doch spricht dagegen etwas, dass sie gerade bei den so besonders intensiven Krämpfen der klassischen Epilepsie fehlen und nach ganz leichten umschriebenen Anfällen vorhanden sein können — deshalb hat man auch von hemmendem Einflusse der Krämpfe gesprochen. Freilich ist es nicht unmöglich, dass auch nach den Anfällen der klassischen Epilepsie solche Schwächezustände in den Muskeln bestehen, aber schon geschwunden sind, ehe die Benommenheit oder der auf die Anfälle oft folgende Schlaf vorüber sind.

Zu unterscheiden sind diese vorübergehenden Lähmungen und Paresen nach den Anfällen von denjenigen Lähmungen, die sich bei weiterem Wachstum der Geschwulst allmählich einstellen und ausdehnen und dann auch zwischen den Anfällen dauernd bestehen bleiben. Diese beruhen auf einer nach und nach eintretenden wirklich zerstörenden Wirkung der Geschwulst auf die kortikalen Zentren und werden natürlich zuerst in den Muskelgebieten eintreten, in deren Zentren sich der Tumor primär entwickelt. Hier wird es zunächst also zu einer Parese, später zu einer wirklichen Paralyse kommen; je nach dem primären Sitze also zu kruralen, brachialen, fazialen oder faziolingualen Monoplegien. In einzelnen sehr interessanten Fällen blieb die Lähmung lange Zeit oder auch dauernd auf ganz umschriebene Muskelgebiete beschränkt, so z. B. auf den Extensor hallucis, das Peroneusgebiet, den Daumen oder die übrigen vier Finger ohne den Daumen (zitiert nach Oppenheim). Ist das betreffende primäre Zentrum oder die von ihm ausgehenden Bahnen ganz zerstört und also das zugehörige Muskelgebiet vollkommen gelähmt, dann beginnen etwa auftretende Krämpfe nicht mehr im primär erkrankten Gebiete, sondern in seiner Nachbarschaft — also z. B. bei Sitz des Tumors, im Beinzentrum, im Rumpfe oder im Arme — doch genügt offenbar eine geringe Menge erhaltener Rindensubstanz, um Anfälle auslösen zu können, so dass diese auch noch in stark geschwächten Muskeln auftreten. Breitet sich der Tumor nun noch weiter aus und führt er zur Zerstörung immer weiterer Rindenzentren und der von ihnen abgehenden Fasern, dann wird aus der kortikalen Monoplegie eine Kombination von zwei Monoplegien und schliesslich eine Hemiplegie. Auch hier kann die weitere Ausbreitung und der schliessliche Gesamtzustand einer Lähmung nur nach den Gesetzen der Topographie der einzelnen Rindenzentren erfolgen: wir haben also von kombinierten Monoplegien brachiokrurale oder brachiofaziale, aber nie

faziokrurale Lähmungen, wenn es sich um einen einzigen Tumor der Rinde handelt. Ist schliesslich eine totale Hemiplegie eingetreten, so können die Krämpfe auch ganz aufhören, oder aber der Tumor greift in seiner Reizwirkung auch auf die andere Seite über und ruft von da, seinem Sitze gleichseitige Konvulsionen hervor; selten kommt es dann sogar zu paraplegischen Erscheinungen.

Die monoplegischen und hemiplegischen Lähmungen beim Tumor unterscheiden sich in ihrer Art nicht von den sonst bei Hirnleiden bekannten. Sie verbinden sich mit Kontraktur und erhöhten Sehnenreflexen, eventl. mit Patellar- und Achillesklonus, mit Babinskis Zehenreflex und Oppenheims Unterschenkelphänomen, und lassen, bei ausgebildeter Hemiplegie, sowohl am Arme wie am Beine bestimmte Muskelgruppen frei, während sie andere stark befallen (Wernicke, Mann). Bei einseitigen Tumoren treffen die Kontrakturen an den Extremitäten natürlich nur die gekreuzten; am Beine können allerdings auch die gleichseitigen Sehnenreflexe verstärkt sein; die doppelseitig innervierten Muskeln, z. B. die Kaumuskeln, oder die Dreher des Kopfes, können aber beiderseitig in einen Krampfzustand ohne Lähmung geraten, sodass Kieferklemme, oder bei dem Ueberwiegen der Wirkung der Zentren für die Drehung des Kopfes auf die gekreuzte Seite, eine Seitwärtswendung des Kopfes nach dieser Seite besteht. Relativ häufig und früh kommt es gerade in den durch Tumor gelähmten Gliedern zu einer deutlichen Muskelatrophie, die auch eine quantitative Herabsetzung der elektrischen Erregbarkeit bedingen kann.

Die meisten Physiologen und Kliniker, wie Munk, dann Exner, Luciani, Sepilli, Flechsig-Hoesel, Bechterew, Starr, Dana, Déjérine-Long, Wernicke, Horsley, Oppenheim legen den sogenannten motorischen Zentren (hier sind wieder beide Zentralwindungen gemeint) sensible Funktionen bei — Munk spricht von der Fühlsphäre, Flechsig von der Körperfühlsphäre. Hitzig nimmt dieser Frage gegenüber einen vermittelnden Standpunkt ein, er nimmt zwar an, dass die elementaren Gefühlsempfindungen subkortikal zustande kommen, aber die bewusste Verarbeitung dieser Empfindungen zu lokalisierten Gefühlsvorstellungen verlegt auch er in die Rinde der Zentralwindungen. Man sollte danach meinen, dass Geschwülste dieser Regionen, wenn sie Lähmungen veranlassen, auch regelmässig zu Gefühlsstörungen führen müssten, wie ja auch, wie wir gesehen haben, sensible Reizerscheinungen den umschriebenen Krampfanfall sehr oft begleiten. Das ist nun aber keineswegs so. Die vorübergehenden Lähmungen, die nach den Anfällen auftreten, zeigen auch bei sorgfältigster Untersuchung höchstens einmal eine ganz geringe Abstumpfung des Gefühles an dem betreffenden Hautgebiete, in den meisten Fällen auch diese nicht. Aber auch bei den dauernden Lähmungen kommt es gar nicht so selten vor, dass man selbst mit dem besten Willen irgend eine Störung der Sensibilität nicht ausfindig machen kann, und ich selber habe sogar nach einer Operation im Fusszentrum, wo die Markmassen erheblich lädiert waren, nicht die geringste Spur von Störung irgend einer Qualität der Sensibilität gefunden. Ich war deshalb früher entschieden der Ansicht, dass bei reinen Läsionen der Zentralwindungen Gefühlsstörungen im Sinne von Ausfallserscheinungen fehlten, eine Annahme, die besonders scharf auch von Charcot und Pitres vertreten ist. Eine grosse Anzahl von Beobachtungen der letzten Jahre haben mich aber eines Besseren belehrt. Es handelte sich in diesen Fällen

entweder — in der kleineren Zahl — um echte, auch autoptisch sichergestellte Tumoren der Zentralwindungen oder — häufiger — um solche von Jacksonscher Epilepsie s. s. mit langsam eintretenden Monoplegien — besonders der Arme — bei denen allen also eine organische Läsion der motorischen Zentren sicher war, wo aber bei Fehlen sämtlicher Allgemeinerscheinungen des Hirntumors die Diagnose einer Geschwulst nicht sicher gestellt werden konnte. In mehreren Fällen der 2. Gruppe handelte es sich wohl um gummöse Meningitiden der Rinde. Einige dieser Fälle sind auch noch am Leben, was wohl beweist, dass es sich wenigstens um ausgedehnte und rasch wachsende Geschwülste nicht gehandelt haben kann. In allen erwähnten Fällen kam es nun zu deutlichen Erscheinungen von Gefühlsstörungen und zwar in allen zu Störungen der gleichen Gefühlsqualitäten. Die Schmerz- und die Temperaturempfindung waren immer ungestört — Tastreize wurden dagegen oft nicht empfunden, oder nicht richtig lokalisiert, besonders auch an den Extremitätenenden, vor allem den Fingern. Ganz verloren war stets der stereognostische Sinn — in die affizierte Hand gegebene Gegenstände wurden niemals erkannt; natürlich war das nur zu prüfen, wenn noch nicht volle Lähmung der Hand bestand. Feinere Handarbeiten, wie z. B. das Auf- und Zuknöpfen der Hemdsärmel und Kragen, waren immer unmöglich — eine deutliche Bewegungsataxie habe ich in diesen Fällen nicht gesehen, oft wäre sie auch wegen der Lähmung nicht zu konstatieren gewesen, — eine Störung des Lagegefühls habe ich nur einigemale beobachtet. Meist traten diese Gefühlsstörungen zugleich mit den monoplegischen Läsionen ein und hielten mit ihnen an Intensität gleichen Schritt — doch habe ich auch zwei Fälle beobachtet, wo die Gefühlsstörung mit resp. ohne Konvulsionen das Primäre war und die Lähmung erst hinterher kam; in einzelnen, von anderen beobachteten Fällen ist es sogar bis zum Tode bei Anästhesien geblieben.

Ganz übereinstimmend mit diesen Erfahrungen von mir lauten nun die der meisten übrigen Kliniker, die sich in den letzten Jahren mit diesen Fragen befasst haben, so die Oppenheims, der sich auch in der 2. Auflage seiner Hirntumoren eingehend damit beschäftigt, die Horsleys und vieler anderer. Gefühlsstörungen wurden zwar in einer Anzahl, wohl der grösseren Hälfte der Zentralwindungstumoren vermisst, sie fanden sich aber nicht selten auch in deutlicher Weise ausgeprägt. Es handelt sich, was ihre Art anbetrifft, um Störungen der Tastempfindung, speziell der Lokalisation dieser Reize, um Bewegungsataxie und Lagegefühlsstörung, niemals dagegen, wenn nicht auch die hinteren Teile der innern Kapsel oder des Thalamus opticus beteiligt sind, um Störungen des Schmerz- und Temperatursinnes. Fast regelmässig ist auch der stereognostische Sinn beteiligt, wenn es sich überhaupt um eine Affektion des Armes und der Hand handelt: Gegenstände werden durch einfaches Betasten nicht erkannt. Doch handelt es sich hier ja offenbar um einen komplizierten psychischen Akt, bei dem ausgedehnte assoziative Verbindungen z. B. mit dem Hinterhirne (Sehzentren) in Betracht kommen, sodass diese Störung sicher auch bei Läsionen ausserhalb des Zentralhirns sich finden wird. Von Reizerscheinungen kamen dauernd und anfallsweise, besonders oft vor den motorischen Krampfanfällen, allerlei Parästhesien und Schmerzen vor, diese oft auch als Initialsymptome vor den Lähmungen. Die

objektiven und subjektiven Gefühlsstörungen sind in der Art wie die motorischen angeordnet und kombinieren sich oft mit diesen, vor allem beteiligen sie die Extremitätenenden. Nach neueren Angaben von Charles K. Mills liegen die Gefühlszonen der einzelnen Gliedabschnitte in der hinteren Zentralwindung genau in der Höhe der entsprechenden motorischen Zonen.

Nach diesen Erfahrungen und nach unsern sonstigen heutigen Kenntnissen dürfen wir wohl zur Erklärung des Fehlens resp. Vorkommens von Gefühlsstörungen in den einzelnen Fällen von Zentralhirntumoren folgendes sagen. Geschwülste, die sich streng auf die vordere Zentralwindung beschränken, werden sowohl anfallsweise wie dauernde Gefühlsstörungen vermissen lassen können; da aber bei Geschwülsten dieses Sitzes, auch ohne direkte Invasion der hinteren Zentralwindung, leicht doch durch Druck eine Schädigung dieser stattfinden kann, so ist auch hier das gelegentliche Vorkommen der erwähnten Gefühlsstörungen leicht zu verstehen. Geschwülste, die die hinteren Zentralwindungen betreffen, werden wohl stets Gefühlsstörungen bedingen, namentlich solche des stereognostischen Sinnes (Wernicke, Riegner[1]); sind sie scharf umgrenzt, vielleicht diese allein, oder verbunden mit Tastgefühlsstörungen, aber da sie umgekehrt sehr leicht wieder die vorderen Zentralwindungen tangieren können, so pflegt bei Zentralwindungstumoren in der grossen Mehrzahl der Fälle, wenn Gefühlsstörungen bestehen, auch eine entsprechende Lähmung vorhanden zu sein; meist sind die motorischen Störungen sogar stärker als die sensiblen. Sicher steht aber fest, dass wenigstens beim Menschen für die verschiedenen Empfindungsqualitäten auch noch andere Hirnbezirke in Betracht kommen; vor allem die oberen Scheitellappen (Mills, Oppenheim); nach Ferrier, Schäfer und Horsley auch der Gyrus fornicatus und der Praecuneus. Jedenfalls ist soviel sicher, dass, je weiter ein Tumor seine Wirkung nach hinten über die hinteren Zentralwindungen hinaus auf die Scheitellappen erstreckt, desto deutlicher die Gefühlsstörungen werden; namentlich tritt in letzterem Falle die Bewegungsataxie und die Lagegefühlsstörung deutlich in Erscheinung, und hier sitzende Tumoren können auch dauernd reine Gefühlsstörungen ohne deutliche Lähmungen bedingen. Die weit die Ausdehnung des rein motorischen Rindengebietes überschreitende Ausdehnung des sensiblen kann es sehr wohl erklären, dass trotz der sicher sensorischen Natur des Gyrus centralis posterior doch in einer grösseren Anzahl von Fällen von Tumoren, auch des gesamten Zentralhirnes, Gefühlsstörungen fehlen; namentlich bei langsam wachsenden Tumoren können vielleicht die ausgedehnten hinter und neben den Zentralwindungen liegenden, der Gefühlsempfindung dienenden Teile die Funktion dieser übernehmen; überhaupt sind ja im ganzen Zentralnervensystem die sensiblen Bahnen und Zentren so angeordnet, dass bei irgend welchen Läsionen die Verhältnisse für ihr Freibleiben günstiger liegen als für die motorische Leitung. Jedenfalls aber ergibt sich aus allen diesen Ausführungen soviel, dass die sensiblen Ausfallserscheinungen für die Lokaldiagnose der Zentralwindungstumoren von geringerem diagnostischem Werte sind als die motorischen.

Ich habe oben Fälle erwähnt, bei denen die dem motorischen Anfalle vorhergehende sensible Aura unter Umständen für sich allein vorkam,

[1]) Die Angabe Mills, dass der stereognostische Sinn im oberen Scheitellappen lokalisiert sei, ist wohl nicht richtig.

ein motorischer Anfall auf sie nicht immer folgte. Es gibt nun auch Fälle, bei denen niemals motorische Erscheinungen — Krämpfe — eintreten, sondern wo die Anfälle ganz auf sensiblem Gebiete verlaufen, sogenannte sensible Epilepsie. Diese Anfälle bestehen dann in den oben beschriebenen Parästhesien und Schmerzen, und ihre Ausbreituug über die einzelnen Teile der Körperoberfläche erfolgt genau in derselben Weise, wie die der motorischen Erscheinungen, der Lage der Zentren in der Hirnrinde entsprechend. An die Anfälle können sich auch dauernde sensible Ausfalls- oder Reizerscheinungen anschliessen. In einem dieser Fälle, den ich beobachtete, bestand neben den Anfällen, die im rechten Arme begannen, Klonus der rechten Achillessehne und Verlust des stereognostischen Sinnes der rechten Hand — sensible Anfälle und objektive Ausfalls-Symptome gingen nach längerem Jodkaligebrauche des früher syphilitischen Patienten zurück; — in einem zweiten Falle waren nur die sensiblen Anfälle vorhanden, sie hörten in kurzer Zeit ohne jede Medikation auf. Es scheint sich in diesen Fällen immer um in pathologisch-anatomischem Sinne leichte, oberflächliche Affektionen zu handeln, die jedenfalls wohl die hintere Zentralwindung beteiligen.

In einzelnen Fällen von Zentralwindungstumoren sind vasomotorische Erscheinungen — Hyperämie oder Zyanose und Oedem in den gelähmten Gliedern, in anderen Temperatursteigerungen oder erhebliche Tachykardien besonders nach Anfällen beobachtet worden. Auch von Blasenstörungen wird berichtet. Für alle diese Dinge wäre ja nach unsern heutigen Kenntnissen eine Entstehung durch Reizung von Rindenteilen in der Nähe der Zentralwindungen möglich — aber um für die Diagnose der Tumoren dieser Region in Betracht zu kommen, sind sie zu unbestimmt und zu wenig konstant.

Damit wären die für die Krankheitsbilder, die bei Tumoren der einzelnen Teile der Zentralwindungen auftreten, charakteristischen Symptome erschöpft. Ich fasse sie noch einmal kurz zusammen: Die Krankheit beginnt mit lokalen, erst tonischen, dann klonischen Krämpfen, denen oft sensible Erscheinungen vorangehen; die Krämpfe beschränken sich zuerst auf das primär krampfende Gebiet, später aber schreiten sie nach den Regeln der topographischen Lokalisation in der Hirnrinde von einem Zentrum zum andern. Dann folgen Lähmungserscheinungen, zunächst nur als Erschöpfungssymptom nach den Krämpfen, in den von dem Krampfe betroffenen Muskelgebieten; später, wenn die betreffenden Zentren vom Tumor wirklich zerstört sind, bestehen dauernde Lähmungen zuerst in monoplegischer Form, aus der bei weiterer Ausdehnung der Zerstörung zuerst eine kombinierte Monoplegie, dann eine Hemiplegie wird. Auch das Fortschreiten der Lähmung erfolgt nach der Topographie der Zentren in der Hirnrinde. Sind die primär affizierten Zentren ganz zerstört, so beginnen etwaige Konvulsionen nicht mehr in den von den zerstörten Zentren abhängigen Muskeln, sondern in denen, deren Zentrum benachbart liegt. In seltenen Fällen ist gerade die erste Konvulsion eine allgemeine pileptische, später erst kommen lokale, meist dann im weiteren Verlaufe wechselnd mehr lokale und allgemeine Konvulsionen vor. Sehr selten tritt,

etwa durch eine Blutung in die Geschwulst, gleich mit dem ersten Anfalle eine dauernde Lähmung ein. Nicht selten bestehen auch zwischen den Anfällen kontinuierliche Zuckungen in den Muskeln, in deren Zentrum der Tumor sitzt — Epilepsia continua. Im gelähmten Gebiete können alle objektiven Störungen des Gefühles fehlen und tun das sogar in der Mehrzahl der Fälle — in nicht wenigen Fällen aber sind solche vorhanden und können sogar den Lähmungserscheinungen vorangehen. Sie beschränken sich meist auf Störungen des Tastsinnes und der Tastlokalisation und auf solche des stereognostischen Sinnes — auch Ataxie und Lagegefühlsstörung kann vorkommen. Schmerz- und Temperatursinnsstörungen fehlen in inkomplizierten Fällen. Häufiger noch als Lähmungserscheinungen auf dem Gebiete des Gefühles sind dauernde Reizerscheinungen — Parästhesien und auch ausgeprägte Schmerzen in schon gelähmten oder später der Lähmung verfallenden Gebieten.

Ich füge hier zunächst noch einige Einzelheiten an, die besonders in praktisch-diagnostischer Hinsicht von grosser Wichtigkeit sind und die ich zumeist dem Lehrbuche von Gowers entnehme. Der lokale Krampf ist für den Sitz der Läsion nicht so beweisend, wie die lokale Lähmung. Denn der Krampf kann auch in der Nachbarschaft eines Tumors beginnen und wird dies, wie wir gesehen haben, sogar immer dann tun, wenn der Tumor das Zentrum seines primären Sitzes ganz zerstört hat, so dass er von hier keine Krämpfe mehr auslösen kann; während, wenn eine Rindenerkrankung ganz allmählich zur Lähmung eines gewissen Zentrums geführt hat, die Erkrankung auch in diesem Zentrum selbst sitzen muss. Am sichersten ist die Lokaldiagnose, wenn der lokale Krampf allmählich in lokale Lähmung übergeht. Manchmal genügt es sogar, dass ein Tumor eine besondere Wachstumstendenz nach einer Richtung hat, damit er Krämpfe nicht an seinem Sitze, sondern in der Nachbarschaft auslöst; und der inkomplizierte lokale Krampf verliert auch dadurch an Wert als Stütze für eine Lokaldiagnose, dass, wie wir mehrfach erwähnt, grosse Tumoren jeden Sitzes einen solchen hervorrufen können, vielleicht dadurch, dass der allgemeine Hirndruck an der Stelle des Zentrums des krampfenden Muskels lokal besonders stark einwirkt. Dann beginnen die Krämpfe allerdings selten stets in denselben Muskeln, und zeigen auch in ihrer Gruppierung und in ihrem Ablauf oben näher beschriebene Besonderheiten; gehen auch nicht in typischer Weise in monoplegische Lähmungen über. Ja, unter gewissen Umständen kann, wenn sonst Allgemeinsymptome des Tumors fehlen, die Art des Einsetzens der ersten Krämpfe sogar die Natur des Leidens höchst zweifelhaft erscheinen lassen — z. B. wenn bei Blutungen in die Umgebung der Geschwulst primär eintretende allgemeine Krämpfe sofort von dauernder Lähmung gefolgt sind, was ja z. B. auch bei Embolien des öfteren vorkommt. Noch schwieriger wird natürlich die Sache, wenn eine solche Blutung in der Nähe eines kleinen, bisher nicht erkennbaren Tumors Lähmungen hervorruft, ohne dass jemals Konvulsionen bestanden haben — in solchen Fällen kann erst später die Progressivität des Leidens die Diagnose entscheiden.

In ganz seltenen Fällen auch der neueren Zeit haben auch umfang-

reiche Tumoren, die die Zentralregion betrafen, Lokalsymptome derselben ganz vermissen lassen — für Gliome ist das zu verstehen, — aber es ist auch z. B. von Bramwell in Fällen von Tumoren der Häute beobachtet, die das betreffende Gebiet stark komprimierten. Ganz besonders möchte ich hier auch hervorheben, was oft übersehen ist, dass Jacksonsche Krämpfe allein, auch solche mit nachfolgenden passagèren Paresen, überhaupt nicht für eine gröbere organische Läsion und namentlich nicht für einen Tumor beweisend sind — dass diese vielmehr auch als eine Abart der genuinen Epilepsie auftreten können. Aber Nonne und Henneberg haben auch Fälle Jacksonscher Epilepsie beschrieben, und ich selbst habe solche gesehen, bei denen es langsam progressiv zu dauernden oder doch wenigstens monatelang vorhandenen Lähmungen kam, wo auch die Allgemeinsymptome des Tumors — Kopfschmerzen, Erbrechen, Stauungspapille — nicht fehlten, wo aber doch der Ausgang in volle, dauernde Heilung oder sogar der Sektionsbefund einen Tumor ausschliessen liess. Gerade diese Fälle waren für Nonne ein Grund zur Aufstellung des Begriffes Pseudotumor cerebri, und es scheint, dass diese Pseudotumoren recht häufig gerade das Bild eines Zentralwindungstumors vortäuschen.

Ohne jede gröbere Läsion können schliesslich noch gewisse Infektionen und Autointoxikationen zu Jacksonschen Krämpfen führen: so Tuberkulose, Karzinose (Oppenheim), Diabetes, Urämie, Alkohol- und Bleivergiftung und Autointoxikationen von Magen oder Darm.

Es gibt Fälle, wo die den eigentlichen Krampfanfall einleitenden lokalen Parästhesien für die lokale Diagnose wichtiger sind, als der später einsetzende Krampf. Beginnt ein Anfall z. B. mit Parästhesien in einem Beine, z. B. am Fusse, die von da auf Unterschenkel, Oberschenkel und dann auf die Schulter übergehen, und setzt nun hier ein motorischer Krampf ein, so muss man den Tumor nicht im Arm-, sondern im Beinzentrum suchen. Hier setzte der Reiz zuerst ein, war aber erst, als er das Armzentrum erreichte, stark genug, um motorische Erscheinungen auszulösen. Die absolute Beschränkung eines Krampfes auf ein umschriebenes Muskelgebiet oder der stete Beginn hier mit Uebergang auf andere Gebiete haben natürlich denselben Wert für die Lokaldiagnose; in beiden Fällen wird der Tumor an derselben Stelle sitzen. Manche Zentren scheinen besonders leicht für eine Reizung zu konvulsivischen Zuckungen ihrer Muskeln zugänglich zu sein — so beginnen auch allgemeine epileptische Krämpfe ohne jede deutliche lokale Affektion sehr häufig mit Drehung des Kopfes und der Augen nach einer Seite — ein solches Einsetzen des Krampfes ist also keineswegs immer oder auch nur häufig beweisend für den Sitz des Tumors im Zentrum der Kopf- und Augenbewegung im Fusse der zweiten Stirnwindung. Ich halte es nicht für unmöglich, dass ähnliche Umstände auch für das so häufige Einsetzen der Jacksonschen Anfälle mit Streckung der Hand oder mit Extension der grossen Zehe in Betracht kommen; die Hyperextensionsstellung der grossen Zehen ist namentlich bei Kindern nicht selten eine Gewohnheitsstellung. Wäre das richtig, so dürfte man aus dem Beginne der Krämpfe in diesen Gebieten wenigstens keine allzu sichere Lokaldiagnose stellen. Endlich darf man aus dem Vorwiegen der Lähmung an den Enden der Extremitäten, also an Hand und Fuss, bei geringerer Beteiligung der übrigen Extremität, nicht immer ohne weiteres den Schluss machen, dass der Tumor nun im Hand- oder Fusszentrum sitzt; bei organischen Mono- oder Hemiplegien sind die

Extremitätenenden immer am meisten gelähmt, namentlich gilt das für die Hand.

Hat man auf diese ja jedenfalls eine lokale Diagnose etwas erschwerenden Umstände gebührend Rücksicht genommen, und entsprechen die Symptome in ihrer Art und in der Reihenfolge ihres Auftretens im übrigen den oben gegebenen Thesen, so kann man gerade in den Fällen von Tumoren der Zentralwindungen in den meisten Fällen eine sehr sichere und eine sehr scharfe Allgemein- und Lokaldiagnose stellen, ohne befürchten zu müssen, durch die Tatsachen desavouiert zu werden. Eines kommt freilich noch in Betracht: gerade die Hauptsymptome der Zentralwindungstumoren, die Monospasmen und Monoplegien, können manchmal auch durch Tumoren in der Nachbarschaft der Zentralwindungen bedingt sein. Dass das bei Stirnhirntumoren nicht so selten ist, haben wir schon besprochen; ähnliches kann aber auch bei Geschwülsten der Parietallappen oder Schläfenlappen vorkommen. Fehlen dann die für diese Hirnrindenteile spezifischen Lokalsymptome, was, namentlich beim rechten Schläfenlappen, da wir für diesen überhaupt solche kaum kennen, noch eher vorkommen kann, als beim Stirnhirn, so kann es in solchem Falle sehr schwierig sein, den Sitz des Tumors sicher zu erkennen. Wichtig ist aber, dass Geschwülste der Nachbarschaft der Zentralwindungen, wenn sie die für die letzteren charakteristischen Symptome hervorrufen sollen, doch immer schon eine gewisse Ausdehnung haben müssen; hier kommt es zu Monospasmen oder zu Monoplegien also erst, wenn die Allgemeinsymptome eine ziemliche Stärke erreicht haben und die Diagnose des Tumors eine sichere ist, bei Tumoren des Zentralhirnes dagegen bilden die Krämpfe meist das Initialsymptom. Leichter wird die Sache natürlich, wenn die für die betreffenden, den Zentralwindungen benachbarten Hirnbezirke spezifischen Symptome im Krankheitsbilde eher vertreten waren, als die für die Zentralwindungen charakteristischen, oder wenn deutliche perkutorische Symptome uns den Sitz des Tumors direkt erkennen lassen. Dass auch die Art der Krämpfe durch Unregelmässigkeiten in ihrem Verlauf — Wechsel in den zuerst krampfenden Muskeln etc. hier oft diagnostische Anhaltspunkte ergeben kann, habe ich oft erwähnt.

Selbstverständlich kann auch der Tumor der Zentralwindungen, wenn er grösser wird, Nachbarschaftssymptome hervorrufen. So bestehen bei linksseitigem Zentraltumor häufig aphatische Störungen — so sah ich selbst in einem Falle zu Jacksonscher Epilepsie im linken Arme frontale Ataxie hinzutreten. Greift der Tumor mehr nach hinten, so werden, wie ausführlich erörtert, die Sensibilitätsstörungen deutlicher; greift er über die Mittellinie, so können dem Tumor gleichseitige Krämpfe und Lähmungen eintreten.

Die Allgemeinsymptome, speziell der Kopfschmerz und die Stauungspapille sind natürlich bei grösseren Geschwülsten der Zentralwindungen in derselben Weise vorhanden, wie bei allen anderen Hirntumoren. Da aber gerade hier schon kleine Geschwülste höchst charakteristische Symptome machen können, die eine scharfe Lokaldiagnose gestatten, und da gerade diese Fälle dann auch besonders günstig für eine operative Entfernung liegen, so werden wir bei den Geschwülsten der Zentralwindungen recht häufig vor die Frage nach der Natur des Leidens gestellt — ehe diese Natur sich durch Allgemeinsymptome, speziell Stauungspapille, deutlich dokumentiert. In einzelnen Fällen kann eine solche Beschränkung des Zentralhirntumors auf Lokalsymptome durch Jahre bestehen. Eine

ganz sichere Diagnose auf die Natur der Läsion ist natürlich unter solchen Umständen nicht möglich (s. auch oben) — aber es ist doch ein Satz von höchster Wichtigkeit, dass, wenn eine Affektion der Zentralwindungen in charakteristischer Weise langsam progressiv zu umschriebenen Krämpfen und dann Lähmungen geführt hat, es sich immerhin in den meisten Fällen, wenn auch nicht stets, um Tumor handelt, auch wenn Allgemeinsymptome fehlen. Dass die Lokaldiagnose gerade bei Fehlen der Allgemeinsymptome von besonderer Schärfe sein kann, habe ich oben schon erwähnt.

Ueber die Möglichkeit, einen subkortikalen Tumor der motorischen Region von einem kortikalen aus der Art der Krämpfe und der Lähmungen zu unterscheiden, habe ich oben alles gesagt — sehr sicher sind wohl alle die hier vorhandenen Anhaltspunkte nicht. Eine sehr deutliche perkutorische Schmerzhaftigkeit oder eine Tympanie mit Scheppern über dem Sitz des Tumors wird jedenfalls ziemlich sicher für den Sitz in der Nähe der Häute oder des Schädelknochens sprechen, auch wird man hier wohl die oben besprochenen kraniotonoskopischen Methoden versuchen.

Es ist schon seit langer Zeit bekannt, dass, wenn im allgemeinen auch die Anfälle Jacksonscher Epilepsie von selbst, d. h. ohne uns bekannte Ursachen, entstehen und vergehen, man dennoch unter Umständen imstande ist, einen Einfluss auf sie auszuüben. Am häufigsten kommt es vor, dass man das Fortschreiten eines Krampfes unterdrücken kann, wenn man die Extremität oberhalb resp. unterhalb des schon von der Aura oder vom Krampfe ergriffenen Abschnittes stark umschnürt. So musste bei einem meiner Patienten, bei dem die Krämpfe stets in der rechten Hand begannen, die Frau das rechte Handgelenk umfassen und stark komprimieren, manchmal gelang dem Patienten derselbe Erfolg, wenn er die Hand krampfhaft zur Faust ballte, oder in Kniebeugestellung die gesamte Körpermuskulatur stark anspannte. Dieselbe Unterdrückung der Anfälle ist z. B. durch elektrische und andere Hautreize Oppenheim, Remak und Loewenfeld gelungen. Auch der bestimmt auf die Unterdrückung der Anfälle gerichtete Wille soll manchmal wirksam sein; ähnliches wird ja auch von der genuinen Epilepsie behauptet. Andererseits kann man manchmal auch Anfälle auslösen, wenn man die Haut über den krampfenden Partien oder die Muskeln selbst reizt; so gelang es mir mehrmals bei einem Tuberkel im Fazialiszentrum (Klinische Diagnose) durch leichte Nadelstiche und Beklopfen der betreffenden Gesichtshälfte Krämpfe im Fazialisgebiete auszulösen. Aehnliches haben Oppenheim und Bremer und Carson beobachtet. In zweien meiner Fälle traten die Anfälle oft ein, wenn der Kranke die betreffende Muskulatur stark anstrengte, z. B. bei einem Postbeamten, wenn er Briefe oder Pakete sortierte. Clouston und Esteves konnten Anfälle von Zuckungen durch Beklopfen des Schädels über der erkrankten Region auslösen (zitiert nach Oppenheim).

Parietalwindungen.

Bei der Beschreibung etwaiger Lokalsymptome der Tumoren der Scheitellappen — dahin gehören der sogenannte obere Scheitellappen mit dem Präkuneus, der Gyrus supramarginalis und der Gyrus angularis — nach vorn stösst dieses Gebiet an die Zentral-, nach hinten an die

Okzipital-, nach unten an die Schläfenwindungen — müssen wir zunächst zwischen der rechten und linken Hemisphäre unterscheiden. Sitzt links ein Tumor in diesem Gebiete und betrifft er namentlich den Gyrus angularis — wahrscheinlich muss allerdings immer das tiefe Mark dieses Lappens beteiligt sein, das Assoziationsbahnen von beiden Okzipital- zum linken Schläfenlappen enthält — so entstehen Sprachstörungen, speziell eine ziemlich inkomplizierte Alexie oft mit optischer Aphasie — von dieser soll unten bei den Tumoren der Hinterhauptslappen die Rede sein. Tumoren aber, die im rechten Parietalhirn sitzen, und solche in der Markmasse des linken mehr nach vorn zu, können jedenfalls öfters ohne jedes auf ihren genaueren Sitz hinweisendes Symptom verlaufen.

Immerhin ist heute die schon von Nothnagel behauptete sensible Funktion der Parietalwindungen, vor allem wohl der oberen Parietalwindung sicher gestellt, namentlich auch durch genau beobachtete Fälle von Tumoren dieser Gegend, von denen ich die von Oppenheim, von mir selbst und Charles K. Mills hervorheben möchte. In meinem Falle handelt es sich um einen Fungus durae matris, der die Rinde des linken Parietalhirns stark eingedrückt hatte; es bestanden von Anfang an im rechten Arme Störung des stereognostischen Sinnes, der Tastlokalisation und des Lagegefühls, im r. Beine auch aktive Ataxie, manchmal auch Andeutungen von Seelenlähmung rechts (in meinem Sinne, s. u.). Dazu als Nachbarschaftssymptome r. homonyme Hemianopsie und sensorische Aphasie, einige Tage vor dem Tode eine vorübergehende r. Ptosis. Ganz ähnliche Symptome fand Oppenheim bei einem subkortikalen Tumor des r. Parietalhirnes, der glücklich operiert wurde. In einem Falle von Allen Starr trat deutliche kontralaterale Ataxie erst nach der Entfernung einer oberflächlich über den Parietalwindungen liegenden Gefässgeschwulst auf. Man wird also heute anerkennen müssen, dass Affektionen der Rinde und des Markes der oberen Parietalwindungen zu Gefühlsstörungen in der gekreuzten Körperhälfte führen können, Gefühlsstörungen, die sich, wie schon oben im Kapitel »Zentralwindungen« ausgeführt, auf Parästhesien und Schmerzen, Störungen der Tastlokalisation, des stereognostischen Sinnes, des Lagegefühls und auf aktive Ataxie in der gekreuzten Körperhälfte beschränken und stets im Arme am deutlichsten sind. In reinen Fällen, so in dem von mir und den von Oppenheim beschriebenen, fehlen gekreuzte Lähmungen und spastische Erscheinungen, wenigstens im Anfange. Später können sie natürlich, wenn der Tumor auch die hintere oder gar vordere Zentralwindung schädigt, eintreten, ebenso, wenn er auf die innere Kapsel übergeht; im letzteren Falle bei stärkerer Wirkung nach hinten werden auch Störungen in der Schmerz- und Temperaturempfindung und eventuell gekreuzte homonyme Hemianopsie durch Läsion der Sehstrahlungen eintreten und mit und ohne motorische Lähmung bestehen können.

In zwei von mir beobachteten Fällen von Tumoren des Parietalhirns z. B. in dem oben zitierten, zeigten sich auch Störungen, die ich im Anschluss an Nothnagel und Krafft-Ebing als Seelenlähmung bezeichnet habe; der betreffende Kranke konnte zwar die rechte obere Extremität, die nicht motorisch gelähmt war, gebrauchen, aber er hatte offenbar nicht die klare Vorstellung davon, wie er das machen sollte — es war so, als ob dieser Arm nicht mehr für ihn existierte, sodass er schliesslich nur, wenn er durch Festhalten des linken Armes zu Be-

wegungen des rechten gezwungen wurde oder direkt auch dazu aufgefordert wurde, diesen in Bewegung setzte. Ich führe das zurück auf eine Unterbrechung der assoziativen Verbindungen zwischen der motorischen Zone und den übrigen Sinneszentren, von denen die Anreize zur Bewegung auf die ersteren übergehen.

Dass die hinteren Partien der Rinde der Scheitelwindungen, speziell der Gyrus angularis zur Sehsphäre gehören, wird heute nur noch von wenigen Autoren, allerdings auch von v. Monakow angenommen — homonyme Hemianopsien treten nach Henschen bei Erkrankung dieser Gegend nur ein, wenn dieselbe so tief geht, dass die Sehstrahlungen mit zerstört sind; sie können bei partieller Läsion dieser dann auch quadrantenförmig sein. Vielfach hat man im Scheitellappen Zentren für die Augenmuskulatur gesucht, so fand Landouzy bei Erkrankungen desselben kontralaterale Ptosis, wie auch ich in dem oben zitierten Falle. Wernicke verlegt ein Zentrum für die Wendung des Blickes nach der gekreuzten und in geringem Grade nach der gleichen Seite in den unteren Scheitellappen, (ein ganz ähnliches Zentrum also, wie es auch in der 2. Stirnwindung liegen soll); ähnliches berichtet Ferrier vom Gyrus angularis, Exner, v. Anton und Pick sprechen von Störungen der Orientierung (Tiefenlokalisation — Akkomodation); doch sind alle diese Annahmen noch sehr unsicher und durch die menschliche Pathologie kaum bestätigt. Möglich wäre es immerhin, dass von den hinteren Teilen der Parietalregion mehr reflektorische Einstellungen der Augen auf Lichtreize reguliert werden könnten, ähnlich wie v. Monakow das von den Sehzentren annimmt (s. u.), aber bei einseitigen Läsionen brauchten Störungen in diesem Mechanismus bei seiner doppelseitigen Wirkung nicht vorzukommen. Sicher ist, dass isolierte Augenmuskellähmungen, so namentlich partielle des Okulomotorius — Ptosis, Mydriasis — gekreuzt und gleichseitig auch bei Scheitellappentumoren nicht selten sind; sie sind aber meist Fernwirkungen und wohl durch Zerrungen resp. Kompressionen der basalen Nerven oder auch der Vierhügel entstanden.

Von möglichen Nachbarschaftssymptomen der Parietalhirntumoren habe ich die von seiten der Zentralwindungen schon dort besprochen, habe erwähnt, dass eine Differentialdiagnose zwischen Geschwülsten beider Regionen oft sehr schwierig ist, und was für sie in Betracht kommt; bei Druck auf die Okzipitallappen kommt vor allen Dingen homonyme Hemianopsie als Nachbarschaftssymptom vor. Bei linksseitigem Sitze kann ein Druck auf die Schläfenwindungen auch sensorische Aphasie erzeugen, davon später. Die durch Angriffe der Geschwulst auf vordere und hintere Teile der inneren Kapsel und die Sehstrahlungen bedingten Symptome habe ich schon erwähnt; auch der Thalamus opticus und die Vierhügel können leicht in Mitleidenschaft gezogen werden.

Ueber die Stauungspapille, das Vorkommen und den Wert lokaler Knochensymptome ist hier nichts Besonderes zu sagen; sie verhalten sich wie bei den Zentralwindungstumoren; die umschriebenen Knochensymptome können ja, wenn sie deutlich sind, eine genaue Lokaldiagnose ermöglichen, auch in Fällen, wo ohne sie vielleicht nur eine Diagnose der Hemisphäre möglich wäre. In meinem oben zitierten Falle hatte zur Zeit des Todes der von der Innenfläche der Dura ausgehende Tumor diese und die innere Knochenplatte durchbohrt. (Fig. 6).

Schläfenlappen.

Auch in bezug auf die Möglichkeit der Lokaldiagnose der Schläfenlappengeschwülste ist es wichtig, zwischen der rechten und der linken Seite zu unterscheiden. Für die Affektionen des linken Schläfenlappens, speziell der hinteren Teile der ersten Windung, haben wir ein sehr charakteristisches und sehr sicheres Lokalsymptom — die sensorische Aphasie (s. Tumoren der Sprachregionen). Uebrigens sind gerade in der Tumor-Literatur Fälle mitgeteilt, wo dasselbe Symptom bei Affektion des rechten Schläfenlappens eintrat. Oppenheim sah das zweimal; einmal handelte es sich um erworbene Linkshändigkeit bei einer 59jährigen Frau, die im 17. Lebensjahre durch eine Verletzung der rechten Hand gezwungen war, die linke auszubilden, in einem (2. Tuberkel im r. Schläfenlappen) aber um einen Rechtshänder — hier trat das Symptom erst in extremis auf. Oppenheim denkt an eine Toxinwirkung auf das linke Sprachzentrum, oder auch an eine individuell stärkere Beteiligung der r. Hemisphäre an der Sprachfunktion trotz der Rechtshändigkeit. Umgekehrt fehlte die sensorische Aphasie bei einem Tumor im linken Schläfenlappen, den Westphal mitteilte — es stellte sich aber heraus, dass der Patient Linkshänder gewesen war, sodass auch dieser Fall in die Lokalisationslehre passt. Selbstverständlich wird die sensorische Aphasie allein nicht ohne weiteres beweisen, dass der Tumor auch im linken Schläfenlappen selbst sitzt — das Symptom kann natürlich auch als Nachbarschaftssymptom vor allem vom Scheitel- und Hinterhauptslappen auftreten — in einem Falle Oppenheims (Tumor im linken Parietallappen) dokumentierte es sich als solches dadurch, dass es nur beim Aufrichten des Patienten deutlich war. In einem von mir zur Operation gebrachten Falle von Sarkom über dem linken Schläfenlappen mit sensorischer Aphasie fand sich eine deutliche perkutorische Schmerzempfindung über dem Tumor, was die Lokaldiagnose sehr erleichterte.

Rechtsseitige Schläfenlappentumoren sind am allerhäufigsten solche, bei denen Lokalsymptome vollständig fehlen, oder wo, durch Beteiligung der langen Leitungsbahnen im Marke, nur die Diagnose der erkrankten Hemisphäre möglich ist. Es ist ja allerdings wohl ziemlich sicher, dass beide Schläfenwindungen Gehörzentren für alle Gehöreindrücke sind. (Munk, Ferrier, Luciani und Tamburini, Gowers). Jedes dieser Zentren steht aber mit beiden Ohren in Verbindung, wenn auch vielleicht mehr mit dem gekreuzten. Für das letztere Verhalten spricht von klinischen Gründen besonders, dass einige Fälle von akuter Zerstörung eines Schläfenlappens durch Blutung eine vorübergehende gekreuzte Taubheit aufwiesen, so lange bis der gleichseitige Schläfenlappen die Funktion des zerstörten voll übernommen hatte. Bei Tumoren wird bei ihrem langsameren Wachstum eine solche Vertretung Schritt für Schritt eintreten, und man wird schon deshalb meist gekreuzte Hörschwäche vermissen. Doch hat Strümpell einen Fall von Tumor im rechten Schläfenlappen beschrieben, bei dem, wohl infolge einer rasch eintretenden Erweichung in der Umgebung, linksseitige Taubheit und falsche Orientierung der Gehörseindrücke im Raume bestand, (Oppenheim meint aber, dass die Deutung dieses Falles besondere Schwierigkeiten biete — ebenso wie er einige andere in der Literatur mitgeteilte als unsicher erklärt), und

ähnliches hat auch Lührmann in einem nur klinisch beobachteten Falle gefunden. Dass doppelseitige Schläfenlappen-Geschwülste doppelseitige Taubheit bedingen können, beweist der schöne Fall von Wernicke-Friedländer. Von einiger Wichtigkeit können unter Umständen Reizerscheinungen von seiten der Hörsphäre für die Diagnose eines Schläfenlappentumors sein, sei es, dass sie als Aura epileptischen Muskelkrämpfen vorausgehen, sei es, dass sie für sich allein bestehen. So erwähnt Gowers einen sehr interessanten Fall, bei dem, bei einem Tumor im rechten Schläfenlappen, einem linksseitigen Krampfanfalle immer ein heftiges Sausen und Pfeifen im linken Ohre vorherging. Aehnliches berichten Westphal, Bennet, Wilson, Ormerod und Lührmann. Immerhin kann man aus den Gründen, die ich oben (Seite 98) in bezug auf die bei aller Wichtigkeit einigermassen eingeschränkte Verwertung sensibel-sensorischer Reizsymptome zu lokaldiagnostischen Zwecken entwickelt habe, in solchen Fällen höchstens eine Wahrscheinlichkeitsdiagnose des Sitzes stellen.

Nach den Angaben speziell von Ferrier, Gowers, Flechsig und Luciani soll der Gyrus hippocampi und speziell sein vorderes Ende, der Unkus, ein kortikales Zentrum für Geruchs- und Geschmacksempfindungen sein. Auch hier ist jedes Zentrum wohl mit beiden Körperhälften verbunden. In der Tumor-Literatur finden sich denn auch einige Fälle, wo bei Tumoren dieser Gegend, wieder manchmal als eine Art Aura vor Krampfanfällen, subjektive Geruchs-, seltener Geschmacksempfindungen eintraten, andere, wo gleichseitige oder gekreuzte Anosmie bestand. So verdanken wir Hughlings-Jackson und Beevor die Mitteilung eines sehr interessanten Falles von Tumor in dieser Gegend, bei dem Anfälle eines traumhaften Zustandes — dreaming state — verbunden mit einer unbeschreiblichen, abscheulichen Geruchsempfindung bestanden. Aehnliche Geruchs- und Geschmacksillusionen beobachtete Oppenheim bei einem Tumor im rechten Schläfenlappen; dann Siebert, Anderson und Hamilton und Buzzard.

Von den Fällen von Verlust der Geruchsempfindung in dieser Gegend sind zwar einige nicht zu gebrauchen, weil gleichzeitig der Nervus olfactorius mitzerstört war (so z. B. die von Sander und Anderson), in andern fehlte aber diese Komplikation, so dass sie wohl für die Lehre der Lokalisation der Geruchszentren verwertbar sind, so in dem Falle Sieberts und einem von Oppenheim beobachteten. Von grossem Interesse ist noch, dass in dem Falle von Sander und in einem Falle von Hughlings-Jackson — kleine Erweichung im Gyrus uncinatus — Anfälle von Schmeckbewegungen der Lippen, der Zunge und der Kiefer bestanden. Immerhin muss man auch hier hinzufügen, dass die ganze Lehre von der Rindenlokalisation der Geruchs- und Geschmacksempfindungen noch auf sehr schwachen Füssen steht, so fehlte in einem Falle Heidenhains jede Geschmacksstörung nach Exstirpation des ganzen rechten Schläfenlappens.

Knapp will neuerdings für die Lokaldiagnose eines Tumors der Schläfenlappen, auch des rechten, als einigermassen sichern Symptomenkomplex eine Verbindung von gleichseitiger, seltener gekreuzter, partieller Okulomotoriuslähmung (Ptosis und Mydriasis), gekreuzter Hemiplegie und »zerebellarer Ataxie« hinstellen, die beiden ersteren Symptome als Nachbarschaftssymptome, das letztere als ein direktes Schläfenlappensymptom.

Aus der Literatur der Schläfenlappenabszesse ist bekannt, dass eine gleichseitige Ptosis und Mydriasis hier sehr häufig ist, sie kommt aber nicht so selten auch bei Tumoren jeden Sitzes als Fernsymptom vor und ist deshalb kaum sicher zu verwerten, noch unsicherer scheint mir die »Schläfenlappenataxie« zu sein.

Als Nachbarschaftssymptome rufen Tumoren der Schläfenlappen, wenn sie mehr vorn sitzen, eventuell Jacksonsche Anfälle und motorische Hemiplegie (innere Kapsel) hervor — bei Sitz mehr hinten vor allen Dingen sensible Hemiplegie und sehr oft Hemianopsie (Druck auf hintere Teile der inneren Kapsel resp. Sehstrahlungen).

Okzipitallappen.

Das charakteristische Lokalsymptom für Erkrankungen der Hinterhauptslappen ist die gekreuzte homonyme Hemianopsie. Für einigermassen grosse Tumoren ist es wohl gleichgiltig, ob diejenigen Autoren, wie Ferrier, Munk und v. Monakow, Recht haben, die die Rinde des ganzen Okzipitallappens und Teile des Scheitellappens als optisches Rindenzentrum bezeichnen, oder diejenigen, die, wie Henschen, es nur auf die Rinde der Fissura calcarina oder, wie Déjérine und Vialet — die eine Art Mittelstellung einnehmen — auf die mediane und untere Fläche der Okzipitallappen beschränken wollen; ein Tumor von einiger Grösse wird, wenn er im oder am Okzipitallappen sitzt, immer eine homonyme Hemianopsie bedingen, schon, weil er wohl immer auch die Sehstrahlungen beteiligt. Die homonyme Hemianopsie ist ja aber, wie sattsam bekannt, kein Symptom, das nur bei Erkrankungen der Hinterhauptslappen vorkommt, sondern das, an und für sich, bei Läsion irgend welchen Sitzes an der ganzen optischen Leitungsbahn vom Chiasma bis zur Okzipitalhirnrinde entstehen kann. Ob der Sitz der Erkrankung bei bestehender homonymer Hemianopsie im Okzipitallappen oder in irgend einem anderen Teile der optischen Leitungsbahn ist, um das zu entscheiden, müssen wir die neben der Hemianopsie noch bestehenden anderen Symptome, soweit solche vorhanden sind, in Betracht ziehen, ebenso auch den ganzen Verlauf der Erkrankung. Diese Symptome zerfallen in positive, deren Vorhandensein, und negative, deren Fehlen für den Sitz der die Hemianopsie bedingenden Erkrankung im Hinterhauptslappen spricht. Eine ziemlich entscheidende Bedeutung unter den positiven Symptomen nehmen für den Sitz des Leidens im Hinterhauptslappen optische Reizerscheinungen ein, die neben der Hemianopsie bestehen oder noch häufiger ihr vorangehen. Es kann sich hier um einfaches Funkensehen handeln, wie bei zwei von mir beobachteten Patienten oder wie in einem Falle von Gowers, den Wernicke zitiert, um Anfälle, die vollständig dem sogenannten Flimmerkotom gleichen. Dass dabei, ebenso wie beim Flimmerkotom, noch ehe eine dauernde Hemianopsie vorhanden ist, vorübergehende halbseitige oder doppelseitige Erblindung eintreten kann, habe ich oben schon erwähnt. Wieder in anderen Fällen dieser Art kommt es zu wirklichen, oft einseitigen Hulluzinationen des Gesichtssinnes; einen solchen Fall hat Wollenberg beschrieben; in einem von mir beobachteten Falle mit rechtsseitiger Hemianopsie sah der Patient, so lange die Halbblindheit noch nicht vollständig war, von rechts her drohende Gestalten auf sich eindringen. In diesem und in Wollenbergs Falle handelte es sich um einen Tumor im

nd Wilbrand und Henschen glauben,
solchem Sitze des Tumors eintreten.
e nicht, wenigstens bei partiellen
nnten.
i Rechtshändern wenigstens,
he Hemianopsie hervor-
Markes des linken
htiges lokaldia-
Alexie und
durch eine
des linken
sbahnen der
m Auftreten
nken Okzi-
Assoziations-
nptome bestehen
mag aber einfach
in typischen, bei
nnung findet, wenn
kt. Er kann Worte
t oder er kann sie
f Diktat und spontan
natürlich gerade bei
menkomplex meist nicht
ch genügend typisch in
e auf ihn hin in meinem
nose eines Okzipitallappen-
einer Operation abgeraten,
cht — einen tief im Marke
m ganz neuen Falle von Tumor
hlen der aphatischen Symptome
n Tumor geschlossen; auch hier
n Kümmell mit Glück operiert.
dass man diese spezielle Diagnose
nd optische Aphasie zu den Früh-
ürlich auch Tumoren, die von irgend
allappens her einwirken, wenn sie erst zu
uhrt haben, dasselbe Symptom erzeugen.
nblindheit im Verein mit der Hemi-
rigens auch in den Fällen von optischer
it Sicherheit für den okzipitalen Sitz des
wohl nur, wenn der Tumor beide Okzipital-

g spricht bei vorhandener Hemianopsie für
ns im Hinterhauptslappen das Fehlen aller
isch für eine Läsion der Sehbahnen im Tractus
geniculatum laterale sind. So fehlt bei rein
mianopische Pupillenstarre, die bei Sitz des Leidens,
n für die Pupillenbewegung, vorhanden sein muss
s Symptom, auch wenn es vorhanden ist, oft schwer
fehlen ebenso die bei Traktushemianopsie infolge

von Tumoren meist vorhandenen Läsionen basaler Hirnnerven — vor allem die der Augenmuskelnerven und des Trigeminus — ferner, so lange der Tumor im Mark nicht zu weit nach vorn vordringt, auch die bei Läsion des Corpus geniculatum externum durch Tumoren wohl stets vorhandenen Erscheinungen von seiten des Thalamus und der hinteren Partien der inneren Kapsel — Hemianästhesie, Hemiathetose, Chorea oder mimische Fazialislähmung. Diese Umstände bedingen es auch, dass gerade das längere isolierte Vorhandensein einer homolateralen Hemianopsie, bei sonst nur allgemeinen Tumorsymptomen ziemlich sicher für den Sitz der Geschwulst im Okzipitallappen spricht; in einem meiner Fälle von Tumor im Marke des linken Okzipitallappens bestand sie 2 Jahre lang als fast einziges Symptom — selbst Kopfschmerzen wurden hier anfangs negiert, und auch Lese- und Sprachstörungen bestanden anfangs nur in geringem Grade, ja in diesen und manchen anderen Fällen trat die Hemianopsie früher auf, als die Stauungspapille. Allerdings können andererseits wieder Tumoren der Okzipitallappen sehr gross werden und schliesslich auch auf die subkortikalen optischen Zentren und Bahnen, auf die Basis und auf die innere Kapsel übergreifen; dann müssen sich natürlich alle diese diagnostischen Unterschiede verwischen.

Das allmähliche Entstehen einer lokalen Hemianopsie aus einer Quadrantenhemianopsie würde eher für einen Tumor des Okzipitalhirns sprechen, als für einen solchen am Traktus oder Corpus geniculatum externum. Ferner habe ich selber einigemale bei durch Okzipitalhirnerkrankungen bedingter Hemianopsie beobachtet, dass es dem Kranken schwer wurde, die Augen nach der blinden Seite des Gesichtsfeldes zu richten. Ich habe mir das einfach aus der Tatsache dieses Gesichtsfeldausfalles erklärt; v. Monakow nimmt aber an, dass von der Sehsphäre selbst motorische Bahnen für die mehr reflektorische Einstellung der Augen auf einfache Lichtreize ausgingen; diese Annahme würde meine Beobachtungen ja noch besser deuten lassen.

Fassen wir noch einmal kurz zusammen: Ein Tumor eines Okzipitallappens wird sich, neben Allgemeinerscheinungen, durch eine oft lange Zeit isoliert bestehende inkomplizierte gekreuzte homonyme Hemianopsie dokumentieren können, die zuerst auch eine partielle, z. B. Quadrantenhemianopsie sein kann. Hemianopische Pupillenstarre fehlt bei ihm. Besonders sicher wird die Zurückführung einer homonymen Hemianopsie auf Okzipitallappen-Erkrankungen, wenn neben ihr optische Reizerscheinungen, einseitige Halluzinationen, oder Seelenblindheit bestehen; für den linken Okzipitallappen und zwar bei frühzeitigem Auftreten für das Mark desselben, spricht vor allem und sehr sicher die Kombination von Hemianopsie, Alexie und optischer Aphasie. Im übrigen wird es kaum möglich sein, eine sichere Entscheidung zwischen Tumoren der Rinde und des Markes der Okzipitallappen zu treffen, da bei der grossen Ausdehnung der Sehrinde an der medianen und basalen Hemisphärenfläche auch bei kortikalem Sitze des Tumors deutliche Knochensymptome oft fehlen können.

Die bei okzipitalen Tumoren vorkommenden Nachbarschaftssymptome habe ich, soweit sie die Schläfenlappen, die innere Kapsel und die grossen

Ganglien betreffen, oben zum Teil schon gestreift — vieles kann man sich selbst konstruieren. Jacksonsche Anfälle kommen hier als Fernsymptome wohl nur bei sehr grosser Ausdehnung der Tumoren vor und können, wenn der Patient vorher genau untersucht war, die Diagnose kaum verwirren. Ueber allgemeine epileptische Anfälle wird dagegen öfter berichtet. In 2 meiner Fälle von linksseitigem Okzipitaltumor sah ich schliesslich sensorische Aphasie eintreten. Auch zerebellare Ataxie durch Druck auf das Kleinhirn ist beobachtet (Oppenheim, Wollenberg) — doch ist sie wohl sehr selten — da das Tentorium cerebelli das Kleinhirn schützt.

Balken.

Spezifische Lokalsymptome bei Läsionen des Balkens gibt es, wie einzelne Fälle von Blutungen und Erweichungen dieses Hirnteiles lehren, nicht. Die Tumoren des Balkens rufen für die Diagnose am besten zu verwertende Symptome durch eine Läsion der dem Balken benachbarten Gebiete hervor, und auch diese pflegen wenig charakteristisch zu sein. Immerhin ist es bisher zweimal gelungen, eine richtige Allgemein- und Lokaldiagnose einer Balkengeschwulst zu stellen, einmal Bristowe und einmal Hitzig, in dem von Giese publizierten Falle. Die Balkengeschwülste sind im ganzen selten. Giese hat aus der älteren Literatur 16 zusammengestellt. Aus der neueren Literatur kann ich noch 10 einigermassen gut beobachtete Fälle aufzählen; je 1 Fall von Ransom, Devic und Paviot, Séglas und Londe, Zingerle, Schupfer, Steiger, Wehler, Bregmann und 2 Fälle von Putman und Williams; im ganzen wären das also 26 Fälle. Viele davon, unter anderen auch die von mir 1886 publizierten, sind aber keine reinen Balkengeschwülste. Bristowe hat zuerst an der Hand mehrerer Fälle die diagnostischen Kriterien der Balkentumoren zusammengestellt. Er glaubt einen solchen Tumor diagnostizieren zu können, wenn folgende positiven und negativen Symptome bestehen:

1. die allen Tumoren zukommende allmähliche Steigerung aller Krankheitssymptome,
2. Mangel oder Geringfügigkeit der allgemeinen Tumorsymptome, wie Kopfschmerz, Erbrechen, apoplektische oder epileptische Anfälle und Stauungspapille,
3. tiefe Störungen der Intelligenz, Stupidität, Sopor, sowie nichtaphatische Sprachstörungen,
4. hemiparetische Erscheinungen, die sich häufig mit einer weniger ausgesprochenen Parese auf der anderen Seite verbinden,
5. keine Erscheinungen von seiten der Hirnnerven.

Auf Grund dreier eigener Beobachtungen von Tumoren des Balkens, bei denen namentlich die Intelligenzstörungen sehr auffällig waren — alle drei Kranke waren in die Hallenser Irrenklinik aufgenommen — während zum Teil wohl aus diesem Grunde die Allgemeinsymptome des Tumors, aber auch die Stauungspapille zurücktraten — habe ich mich im allgemeinen für die Richtigkeit der Bristoweschen diagnostischen Kriterien ausgesprochen und zugegeben, dass man bei ihrem Vorhandensein die Wahrscheinlichkeitsdiagnose, aber nicht mehr, eines Balkentumors stellen könnte. Für die wichtigsten Symptome halte ich die nicht ganz symmetrische, oft an einer Seite früher beginnende zerebrale Paraparese, die durch ein Hineinwachsen des Tumors in die neben dem Balken liegenden motorischen

Zentren oder wenigstens durch eine Kompression derselben bedingt wird, und die psychischen Störungen, die meist hier deutlich sich durch eine Verminderung der Intelligenz dokumentieren und wohl auf der Unterbrechung der wichtigsten Assoziationsbahn zwischen beiden Hemisphären beruhen. Die zerebrale Paraparese wäre dann ein, allerdings sehr wichtiges, Nachbarschaftssymptom, die Intelligenzstörung ein direktes Herdsymptom; leider lassen sich aber gerade die psychischen Störungen, wie vielfach ausgeführt, nur in sehr beschränkter Weise für die Lokaldiagnose eines Hirntumors verwenden; doch muss immerhin anerkannt werden, dass gerade die Balkentumoren — auch nach der Statistik Schusters — fast nie ohne erhebliche Intelligenzstörungen verlaufen sind. Im übrigen habe ich mich über die Möglichkeit der Diagnose eines Balkentumors sehr reserviert ausgesprochen und auf die Vieldeutigkeit und Zweifelhaftigkeit einzelner der Bristoweschen Anhaltspunkte hingewiesen, vor allem auf die geringe Verwertbarkeit der negativen Symptome, wie das Fehlen der Allgemeinerscheinungen. Es ist ja natürlich selbstverständlich, dass bei grossen Balkentumoren auch Kopfschmerz und Stauungspapille vorkommen wird (s. z. B. den Fall Giese), besonders dann, wenn ein Balkentumor vom Knie nach unten wächst und direkt das Chiasma angreift — ebenso können natürlich, wenn der Balkentumor die motorischen Zentren reizt, Krampfanfälle einer oder beider Seiten vorkommen (Devic und Paviot, Schupfer, Bregmann). Am ersten wird wohl noch das vollständige Fehlen von Hirnnervenlähmungen stimmen (Raymond, Mingazzini). Ich habe schliesslich ganz bestimmt, als die Verwertbarkeit der diagnostischen Kriterien Bristowes einschränkend, und scharf hervorgehoben, dass erstens auch Affektionen anderer Hirnteile (namentlich multiple Tumoren) dieselben Symptome hervorrufen, zweitens Balkentumoren je nach den (übrigen) Hirnpartien, die sie beteiligen, auch ganz andere Symptome machen könnten. Mit dem letzteren Satze meinte ich, dass ein Balkentumor ganz vorn vielleicht Symptome von seiten des Stirnhirnes — z. B. frontale Ataxie ohne Parese der Extremitäten bedingen könnte — ganz hinten vielleicht Anästhesien oder Hemianopsie oder Amaurose. Wie berechtigt dieser einschränkende Satz war, beweisen gerade die Mitteilungen der neueren Zeit, die im übrigen die Wichtigkeit der Hauptsymptome Bristowes — Paraparesen und Intelligenzstörungen — nur bestätigen. So fand Giese in seinem Falle, wo der Tumor hinten im Balken sass, zerebellare Symptome — Zingerle, Putmann und Williams und Bregmann konnten Gleichgewichtsstörungen nachweisen. Zingerle will diese Störungen aber nicht als Nachbarschaftssymptome von seiten des Stirnhirnes auffassen (frontale Ataxie), sondern als echte Balkenataxie, entstanden durch eine Unterbrechung der die gleichmässige Funktion meist bilateral tätiger Muskeln regulierender Assoziationsfasern des Balkens. Schupfer hat sogar versucht, die einzelnen Nachbarschaftssymptome für die Tumoren der verschiedenen Teile des Balkens von vorn nach hinten gesondert darzustellen — bei Sitz im vorderen Teile soll nur Intelligenzstörung eventl. mit Fazialislähmung sich finden, im mittleren Teile Arm- und Bein-, im hinteren vielleicht nur Beinlähmung und Hemianopsie (?). Jedenfalls habe ich also schon 1886 mein möglichstes getan, um auf die Schwierigkeiten der Diagnose eines Balkentumors hinzuweisen; übrigens verstehe ich Ransom nicht, der ungefähr dieselben diagnostischen Anhaltspunkte aufzählt, dann aber behauptet, die meinigen — besser die Bristoweschen — seien selten gut entwickelt.

Nach allem, was wir heute wissen, kann ich folgendermassen kurz resumieren: Es wird nur in sehr seltenen Fällen möglich sein, mit einiger Sicherheit die Diagnose eines Balkentumors zu stellen. Daran denken kann man, wenn bei einem langsam progressiven Hirnleiden von Anfang an doppelseitige, meist nicht ganz symmetrische und nicht gleichzeitig eintretende Lähmungssymptome der Extremitäten ohne Hirnnervenlähmungen (was zur Differentialdiagnose gegen Hirnstammtumoren wichtig ist, Raymond, Mingazzini), bestehen und zu gleicher Zeit schwere Intelligenzstörungen. Verlangt muss dann nur werden, dass man speziell die Paraparesen nicht besser auf einen anderen Sitz des Tumors, etwa im Hirnstamm (s. o.) oder auf multiple Tumoren beziehen kann. Fehlen oder Geringfügigkeit der Allgemeinsymptome kann die Diagnose unterstützen, das Umgekehrte braucht sie aber nicht zu erschüttern. Dauerndes und vollständiges Fehlen von Hirnnervenlähmung ist vielleicht das wichtigste negative Symptom.

Tumoren der Sprachregionen.

Störungen der Sprache in irgend einer der verschiedenen Formen des aphatischen Symptomenkomplexes sind bei Tumoren der linken Grosshirnhemisphäre keineswegs selten. Es ist das auch bei der grossen Ausdehnung der zur Sprache in Beziehung stehenden Hirnbezirke der linken Hemisphäre, — es gehören dahin die linke dritte Stirnwindung, das Gebiet der Insel, das hintere Ende der ersten Schläfenwindung, angrenzende Teile des Gyrus angularis und occipitalis sinister, sowie auch grosse, subkortikal verlaufende, zum Teil auch aus der rechten Hemisphäre stammende Assoziationsbahnen, — eigentlich selbstverständlich, und ich habe in den vorigen Abschnitten, die die Geschwülste der einzelnen Teile des Grosshirnes behandeln, fast in jedem auch die Möglichkeit des Vorkommens aphatischer Symptome hervorheben müssen. Tumoren der rechten Hemisphäre können dieselben Störungen natürlich bei Linkshändern hervorrufen, und zwar, wie es scheint, nicht nur bei von Geburt an Linkshändigen, sondern auch bei erworbener Linkshändigkeit (Oppenheim). Wenn vereinzelt auch bei Rechtshändern und bei rechtsseitigem Tumor Aphasie beobachtet ist, so erklärt sich dies in einigen Fällen daraus, dass recht grosse Tumoren der rechten Seite, besonders des rechten Stirnhirnes auch nach links hin stark komprimierend wirken können; vielleicht manchmal auch dadurch, dass unter Umständen, wie ein Fall Dinklers lehrt, der Seitenventrikel der dem Tumor kontralateralen Hemisphäre in der erheblichsten Weise ausgedehnt wird; in anderen Fällen nach Oppenheim schliesslich dadurch, dass die Beschränkung der Sprachfunktionen auf die linke Hemisphäre doch wohl nicht eine so absolute ist, wie man oft angenommen hat, sondern dass auch die rechte Hirnhälfte in beschränkter Weise an der Sprachfunktion teilnimmt.

Ich kann hier natürlich nicht bis ins einzelnste die so ungemein komplizierte Lehre von den einzelnen Formen der Aphasie und von den Beziehungen dieser Formen zu den einzelnen für die Sprache in Betracht kommenden Hirnpartien abhandeln; in dieser Beziehung muss ich auf die Monographien über die Aphasie verweisen. Im allgemeinen rufen Tumoren an den einzelnen Teilen der Sprachregion natürlich dieselbe-

Symptome hervor, wie Blutungen und Erweichungen. Wir haben also bei Tumor in der dritten Stirnwindung eine motorische Aphasie — Unfähigkeit zu sprechen bei erhaltenem Sprachverständnis, — bei Geschwulst in den hinteren Abschnitten der ersten Schläfenwindung eine sensorische Aphasie, Unfähigkeit die Sprache zu verstehen mit grösserer oder geringerer Schädigung auch des motorischen Anteiles derselben. Geschwülste in der Inselgegend haben keine ganz besondere Characteristica, meist zeigen sie motorische und sensorische Störungen gemischt. Bei Tumorläsion des Gyrus angularis, speziell seines Markes, können, wie wir gesehen, ziemlich isolierte Lesestörungen, bei Beteiligung des linken okzipitalen Marklagers Alexie und optische Aphasie, meist mit rechtsseitiger Hemianopsie auftreten. Die von manchen Autoren behauptete Beziehung des Schreibens zur 2. linken Stirnwindung kann ich nicht anerkennen; der Kranke, von dem Figur 9 und 10 stammt, konnte bis an sein Ende vollkommen korrekt schreiben und schrieb viel und gern, obgleich der Tumor gerade über der 2. Stirnwindung begonnen hatte und diese am stärksten schädigte. Es ist wohl selbstverständlich, dass die verschiedenen Unterformen der Aphasie, die wir von der motorischen und sensorischen als sogenannte kortikale, subkortikale und transkortikale kennen, bei der Tumoraphasie, wenigstens in reiner Form, noch seltener sind, als sie sich schon bei Blutungen und Erweichungen finden. Ja, selbst die gröbere Trennung zwischen der sensorischen und motorischen Aphasie ist bei Tumoren seltener möglich als bei der vaskulären Erkrankung, da ein Tumor der linken Stirnwindung natürlich leicht auch die Schläfenwindung in Mitleidenschaft ziehen kann und umgekehrt. Dennoch können, wenn auch nicht scharf begrenzt, die verschiedenen einzelnen Symptomenkomplexe der Aphasie in verwischterer Form auch bei Tumoren auftreten und sich dann, wie bei Blutungen, mit den verschiedensten Störungen des Lesens und Schreibens verbinden. Noch mehr als für die Aphasie bei Blutungen und Erweichungen, wo das ja allerdings auch im hohen Grade vorkommt, ist für die aphatischen Symptome bei Tumoren der starke Wechsel in den Erscheinungen charakteristisch; namentlich in einem Falle von Tumor, der von den Häuten über der Sprachregion ausging und das Gehirn nur komprimierte, habe ich es beobachtet, dass an einem Tage schwerste und komplizierte Sprachstörungen, am nächsten kaum die geringste Funktionshemmung zu bemerken war. In dieser Ausdehnung kommt der Wechsel wohl bei durch vaskuläre Läsion bedingter Aphasie nicht vor; am ersten noch bei ausgebreiteter Arteriosklerose ohne grobe Erweichungen, wie ich selbst es gesehen habe.

Für eine Lokaldiagnose des Tumors in den Sprachregionen selbst kann man die Sprachstörungen natürlich dann am besten verwerten, wenn sie primär als erstes lokales oder überhaupt als erstes Symptom in die Erscheinung treten, und man kann, wenn man den Fall von Anfang an verfolgt hat, oft auch aus der Art der ersten Symptome und aus der Reihenfolge ihres Auftretens eine spezielle Diagnose stellen, in welchem Teile der ausgedehnten Sprachregion der Tumor sitzen muss. Unter diesen Umständen kann die Lokaldiagnose sogar eine grosse Sicherheit gewinnen, eine Sicherheit, die der bei Tumoren der Zentralwindungen und des Hirnstammes erreichbaren nahe kommt. Doch muss hier erstens erwähnt werden, dass auch bei Tumoren, die direkt in den eigentlichen Sprachzentren darin sitzen, und zwar bei Rechtshändern links, unter Umständen jede Sprach-

störung fehlen kann. Das kann leicht gerade bei Affektion der Sprachzentren dann geschehen, wenn der Tumor sehr langsam wächst, weil er dann den weniger ausgebildeten Sprachregionen der anderen Hemisphäre Zeit zur funktionellen Entwickluug und zur Vertretung des linken Zentrums lässt. Ferner können grosse Tumoren, wie wir ja gesehen haben, fast bei jedem Sitze in Rinde und Mark der linken Hemisphäre auch Sprachstörungen durch Mitaffektion der ihnen benachbarten Sprachgebiete hervorrufen, je nach ihrem Sitze dann mehr sensorischer oder motorischer Form und am ersten natürlich, wenn sie nahe Nachbarn der Sprachzentren sind. Der ganze Verlauf und die Nebensymptome können dann manchmal die Diagnose erlauben, dass hier die Aphasie ein Nachbarschaftssymptom ist. Vor allem werden in diesen Fällen die Tumoren schon grösser sein und schon Allgemeinsymptome bestehen, wenn die aphatische Störung eintritt; hat der betreffende primär affizierte Hirnteil Lokalsymptome, so müssen sie vor der Aphasie dagewesen sein. So müssen z. B. die Geschwülste der ersten und zweiten linken Stirnwindung schon eine beträchtliche Grösse erlangt haben, ehe sie motorische Aphasie bedingen, im Anfang kann diese ganz fehlen — namentlich fehlt sie oft dauernd nach Oppenheim, wenn Tumoren vom Orbitaldach gegen die Stirnlappen vorrücken. Ferner kommen hier etwaige Lokalsymptome der Stirnlappen, vor allem die Ataxie in Betracht. Bei Geschwülsten der Zentralwindungen, namentlich solchen in den unteren Teilen derselben, dem Fazialis-Hypoglossuszentrum, tritt Aphasie recht häufig während und schon im Beginne der Krämpfe — vielleicht als Hemmungssymptom auf; bleibt dann auch wohl, namentlich nach Krampfserien, als Erschöpfungssymptom eine Zeit lang bestehen. Sowohl bei Tumoren der Zentral-, wie bei solchen der Stirnwindungen und der vorderen Partie der Schläfenwindungen links kommt es, wenn sie allmählich auf das motorische Sprachzentrum zurücken, oft zuerst nicht zu eigentlicher Aphasie, sondern zu Symptomen, die eine partielle Läsion einzelner zur Sprache nötigen Muskelgebiete verraten. Auf diese sehr charakteristischen Symptome hat vor allen Dingen Oppenheim hingewiesen. Es kann sich um eine Bradyphasie oder um eine allgemeine Unlust zum Sprechen handeln; in anderen Fällen wird es dem Patienten schwer, den Sprachmechanismus in Tätigkeit zu setzen, den Beginn des Wortes oder nur besondere Laute, wie Lippenlaute auszusprechen; oder er spricht nur mit Flüsterstimme (Stimmbandlähmung). Erst allmählich gehen diese partiellen Störungen in totale motorische Aphasie über, die von ausgeprägter Sprechunlust oft aber nicht leicht zu unterscheiden ist. Ich sah dasselbe übrigens in einem Falle langsam fortschreitender arteriosklerotischer Erweichung der dritten linken Stirnwindung; — die Patientin bekam zunächst nur den Anfang der Worte nicht heraus — sprach ohne Ton; manchmal war es auch so, als ob sie die zum Sprechen nötige Luftmenge nicht regulieren könnte, wie das so häufig bei Stotternden ist. Gerade diese Beobachtungen lehren übrigens doch wohl, dass das motorische Sprachzentrum im linken Stirnhirn nichts anderes ist als ein Knotenpunkt für alle Zentren und Bahnen, speziell auch die Assoziationsbahnen, die für den sprachlichen Ausdruck in Betracht kommen, aber dann auch, soweit es die Zentren angeht, für alle Funktionen der hier in Betracht kommenden Muskeln,

und dass es nicht etwa ganz allein ein Zentrum für die Artikulation der Buchstaben und Worte darstellt, neben dem für die elementaren Funktionen der betreffenden Muskeln dann noch andere Zentren beständen. Es wird ja auch kaum beobachtet, dass eine motorische Aphasie ohne jede sonstige Parese, wenigstens des Fazialis- oder Hypoglossusgebietes besteht (v. Monakow)[1].

Geschwülste des linken Okzipitallappens rufen die für sie charakteristische Alexie mit optischer Aphasie und Hemianopsie hervor — bewirken sie Aphasie als Nachbarschaftssymptom, so ist es wohl stets sensorische Aphasie. Dasselbe trifft für die Tumoren der hinteren Teile der Parietalwindungen zu. Auf einen Sitz des Tumors in der zweiten und dritten linken Schläfenwindung habe ich einmal aus folgenden Symptomen geschlossen: Es bestand Worttaubheit, aber so wechselnd, dass man einen Sitz der Geschwulst direkt in der ersten linken Schläfenwindung nicht annehmen konnte, sondern höchstens in der Nähe. Der benachbarte Gyrus angularis kam nicht in Betracht, da Alexie und rechte Hemianopsie fehlten, während allerdings Agraphie bestand. Es blieben also nur die zweite und dritte Schläfenwindung übrig, mit Druck auf die erste. An entsprechender Stelle war der Schädel auf Perkussion sehr empfindlich, und hier fand sich bei der Operation der Tumor. Uebrigens wird natürlich eine deutliche perkutorische Schmerzhaftigkeit oder eine umschriebene Tympanie bei aphatischen Symptomen manchmal mit aller Bestimmtheit entscheiden lassen, ob die Aphasie im bestimmten Falle ein Herd- oder ein Nachbarschaftssymptom ist; möglicherweise wird gerade in den Fällen, wo es sich um spezielle Aphasieform handelt, dieser glückliche Umstand besonders häufig sich ereignen, da es sich in den meisten derselben wohl um kortikale Tumoren handeln wird. Machen im Zentrum semiovale liegende Tumoren Aphasie, so handelt es sich stets wohl um unbestimmte Formen, die jede genauere Ortsdiagnose, als die der Hemisphäre verbieten.

Dass Tumoren der Sprachregionen selbst ebenfalls, wenn sie grösser werden, Nachbarschaftssymptome machen können, habe ich zum Teil schon hervorgehoben. Dann wird aber die Sprachstörung das Primäre sein. Namentlich führen natürlich Tumoren der dritten l. Stirnwindung oft zu Jacksonschen Krämpfen, speziell zu solchen im Gesicht, Zunge, Kiefer, Larynx, oder wenigstens zu dort beginnenden. Ob auch eigentliche Sprachkonvulsionen bei Läsion des Sprachzentrums durch Tumoren entstehen können, ist mir zweifelhaft; bei allgemeiner Paralyse ist es nicht so ganz selten, dass Patienten durch Stunden und Tage fortwährend dieselben Worte oder Wortkombinationen, oft ganz unsinnige, explosiv ausstossen, ein Verhalten, dass man wohl durch einen Krampf der Sprachzentren (?) erklären könnte. Fraglich wäre es nur noch, ob der Krampf in diesen Fällen im motorischen oder sensorischen Sprachzentrum entsteht; geringe Reize des sensorischen Zentrums könnten wohl zu Gehörs- speziell zu Worthalluzinationen führen; um zu krampfhaftem Ausstossen von Worten zu führen, müsste hier der Reiz aber so stark sein, dass er auf das motorische Zentrum überspränge.

---

[1] Pierre Marie bestreitet neuerdings überhaupt, dass die 3. l. Stirnwindung eine Rolle bei der Sprachfunktion spiele. (Semaine médicale 1906. Nr. 21. 23 Mai.)

Kleinhirn.

Kleinhirntumoren sind so häufig, dass man diese Hirnstelle bis zu einem gewissen Grade als Prädilektionsort für Geschwülste ansehen kann. Namentlich gilt das für das Kindesalter und in diesem wieder für den Tuberkel. Aber auch Sarkome, sowie zystöse Geschwülste sind hier recht häufig. Ich selber habe unter 210 Fällen mit der Diagnose Hirntumor 44 mal die Diagnose Kleinhirntumor gestellt; unter 63 zur Sektion resp. Operation gekommenen Fällen war der Kleinhirntumor 12 mal vertreten. Auch bei den nur klinisch beobachteten war zum Teil die Diagnose ganz sicher. Freilich habe ich dazu auch Tumoren der Basis der hinteren Schädelgrube, die des Kleinhirnbrückenwinkels oder des vierten Ventrikels gerechnet, wie sie Figur 8 resp. Figur 2 zeigen, die in der Hauptsache Kleinhirnsymptome machen, wenn sie auch nicht selten von den eigentlichen Kleinhirntumoren zu unterscheiden sind. Einen schönen von mir beobachteten Fall von ganz im Unterwurm entwickeltem Sarkom zeigt

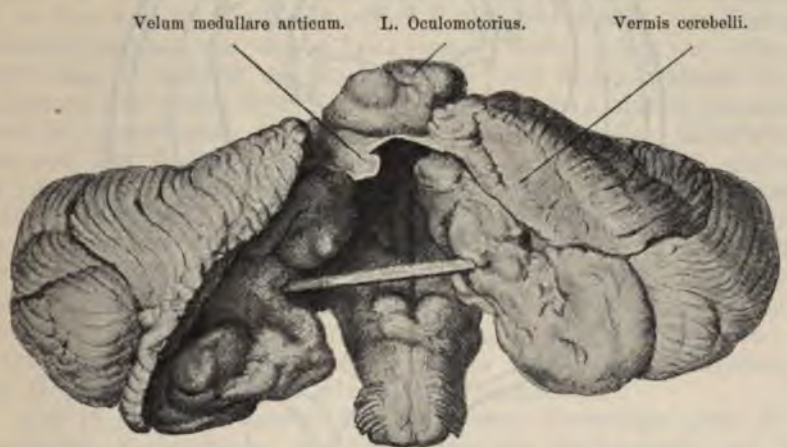

Fig. 28. Tumor — Sarkom — im Unterwurm des Kleinhirns. Von einem Knaben. Eigene Beobachtung.

die nebenstehende Figur 28; einen Tumor im Oberwurm mit gleichzeitiger Zyste, bes. in der r. Hemisphäre, Fig. 17.

Die Lehre von den Funktionen des Kleinhirnes und einzelner seiner Teile und damit zugleich natürlich die Lehre von den bei Erkrankungen des Kleinhirnes eintretenden Funktionsstörungen ist bis in die neueste Zeit trotz eifrigsten Bemühens der Physiologen und Kliniker eine sehr schwankende, wechselnde und vielumstrittene gewesen. Erst unsere neueren genaueren Kenntnisse über den anatomischen Bau dieses Hirnteiles selbst und vor allem über seine Verbindungen mit andern Teilen des Zentralnervensystems haben in das Wirrsal der einzelnen beobachteten Tatsachen Klarheit gebracht und sie zum Teil erst verstehen gelehrt. Für keinen Hirnteil ist deshalb zum Verständnis auch seiner Pathologie und zur Verwertung der krankhaften Erscheinungen für die Diagnose eine genaue Kenntnis seiner anatomischen Verhältnisse so wichtig, wie für das Kleinhirn, und ich halte es deshalb für nötig, diese hier genauer auseinanderzusetzen, im Anschluss an einen im Jahre 1899 publizierten Aufsatz von Bruce und einen von mir im Jahre 1900 veröffentlichten.

Das Kleinhirn steht mit dem Rückenmarke und zum Teil auch mit dem Hirnstamme in der Weise in Verbindung, dass es den Gipfel eines Reflexbogens bildet, zu dem zentripetale Bahnen von dort auf-, von dem zentrifugale dorthin absteigen. Ich nehme zunächst die zentripetalen Bahnen, die länger gekannt und sicherer sind als die zentrifugalen. Es sind (s. Fig. 29) 1. die Kleinhirnseitenstrangbahn, 2. die sogenannte Gowerssche Bahn. In Fig. 29 ist nur die Flechsigsche Kleinhirn-

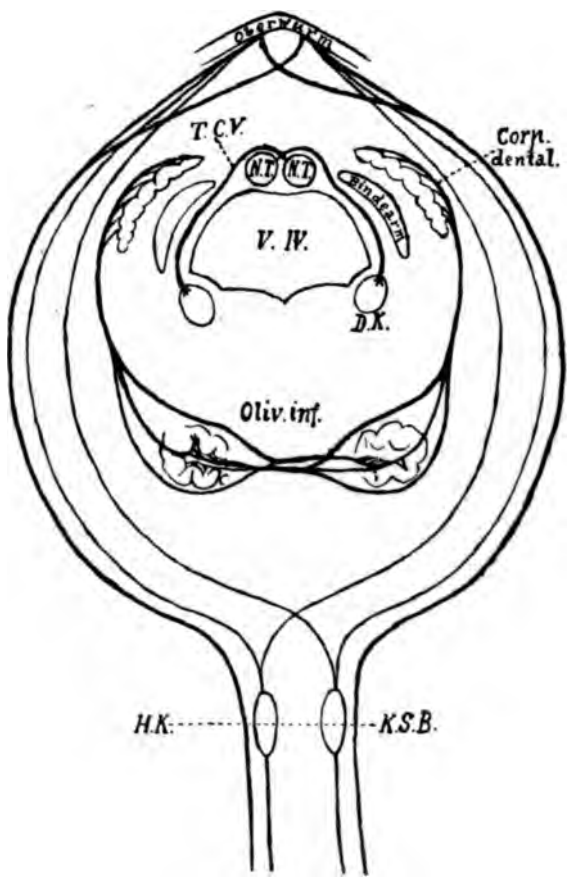

Figur 29. Nach Bruce. Die zum Kleinhirn aufsteigenden Bahnen, spez. die vom Rückenmarke. K. S. B. Kleinhirnseitenstrangsbahn. — H. K. Hinterstrangskerne. — D. K. Deiterscher Kern. — V. IV. 4. Ventrikel. — N. T. Nucleus Tegmenti, Dachkern. — T. C. V. Tractus cerebello vestibularis, gemischte Bahn. (Die beiden Hinterstrangkerne jeder Seite sind im Schema zu einem zusammengezogen, deren Ausläufer das Kleinhirn sowohl durch den gleichseitigen, wie den gekreuzten Strickkörper erreichen. Die Gowerssche Bahn ist nicht gezeichnet.

seitenstrangbahn gezeichnet. die man auch direkte Kleinhirnseitenstrangbahn nennt, sie erreicht das Kleinhirn auf kurzem Wege direkt durch das Corpus restiforme, während die Gowerssche Bahn dahin auf einem grossen Umwege durch die vorderen Kleinhirnschenkel gelangt. 3. Fasern aus den Hintersträngen durch Vermittelung der Hinterstrangskerne, die in Fig. 29 jederseits nur als einfacher Kern dargestellt sind. Diese Fasern erreichen das Kleinhirn durch Vermittelung der Fibrae arciformes und der

markes und endigen ebenfalls um die Vorderhornganglien beider Seiten (s. Fig. 30). Auf diese Weise kann das Kleinhirn durch Vermittelung jedes Deitersschen Kernes motorisch auf die Augenmuskeln beider Seiten wirken und ebenso auf die Vorderhornganglien des Rückenmarkes, hier allerdings vorwiegend auf die gleiche Körperhälfte.

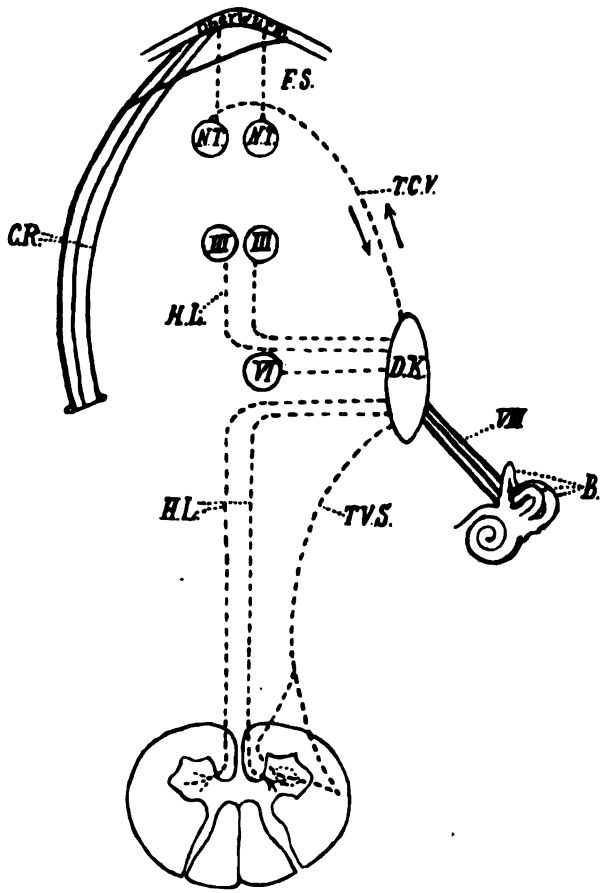

Figur 30. Die absteigenden — motorischen — Bahnen des Kleinhirnes nach Bruce. F. S. Fibrae sagittales. — N. T. Nucleus tegmenti. — C. R. Corpus restiforme. — T. C. V. Tractus cerebello-vestibularis. — III. Okulomotoriuskern. — VI. Abduzenskern. — VIII. N. acusticus. — H. L. Hinteres Längsbündel. — D. K. Deitersscher Kern. — T. V. S. Tractus vestibulospinalis. — B. Bogengänge. Der Tractus cerebello vestibularis ist als doppelsinnig leitend angesehen; (vom Deitersschen Kern zum Kleinhirn, Nervus vestibularis, und umgekehrt).

Haben wir damit die vom Kleinhirn zum Hirnstamme und Rückenmarke gelangenden und die von dort zum Kleinhirn aufsteigenden Bahnen kennen gelernt — alle diese Bahnen endigen oder beginnen in mittleren Teilen des Kleinhirnes, im Wurme — so fehlt nur die Verbindung zwischen beiden, um den spinobulbärzerebellaren Reflexbogen zu vervollständigen, diese Verbindung liefern sagittale Fasern, die von der Rinde des Wurmes zu den beiden Dachkernen gelangen (s. Figur 30 u. 31). Damit haben wir also eine Reflexbahn vollständig, in deren einem Schenkel zentripetale Impulse zur Rinde des Kleinhirnwurmes gelangen, auf deren anderm

motorische Impulse von dort zentrifugal speziell auf die Augenmuskelkerne und die spinalen motorischen Zentren für Rumpf und Extremitäten übergehen.

Viel weniger genau bekannt als die bisher beschriebenen Bahnen, die den spinobulbärzerebellaren Reflexbogen bilden, sind nun die Verbindungen des Kleinhirns mit dem Grosshirn. Sichergestellt ist zunächst eine zerebralwärts leitende Bahn, die vom Corpus dentatum cerebelli — einem sicheren Gleichgewichtsorgane (Edinger), das nach diesem Autor übrigens entwicklungsgeschichtlich zum Wurm gehört — nach fast totaler Kreuzung im Bindearme in den gekreuzten roten Kern gelangt; ziemlich sicher sind von da auch Bahnen nach gewissen Teilen des Thalamus opticus. Ob von hier noch Neurone dritter Ordnung in die Hirnrinde und speziell in die motorische (Zentralhirn) gelangen, ist wohl nicht sicher, aber jedenfalls möglich. Sichergestellt sind ferner zentrifugal leitende Bahnen, die von der temporookzipitalen und der frontalen Hirnrinde durch die äussern und innern Abteilungen des Hirnschenkelfusses zu den gleichseitigen und gekreuzten oberen (Bechterew) Brückenganglien und von da durch die mittleren Kleinhirnschenkel in die Rinde der Kleinhirnhemisphäre gelangen. Von diesen Bahnen interessiert uns besonders die frontale Grosshirnrindenbrückenbahn (Bechterew), die durch das innere Drittel des Hirnschenkelfusses zur Brücke gelangt; wir werden später noch sehen, warum. Nehmen wir, was ja jedenfalls nicht unwahrscheinlich ist, eine zentrale Verbindung zwischen den zerebralen Endigungen der Fasern aus dem Corpus dentatum und der frontalen Grosshirnrindenbrückenbahn an, die ja jedenfalls zum Teil aus „motorischen" Teilen der Hirnrinde stammt, so haben wir damit einen zerebello-zerebralen Reflexbogen, der vom Kleinhirn zum gekreuzten Grosshirn aufsteigt und von da wieder zur Kleinhirnhemisphäre zurückkehrt. Um eine aus physiologischen Gründen wohl zu postulierende Verbindung zwischen dem zerebello-zerebralen und dem spinobulbärzerebellaren Reflexbogen brauchen wir wohl bei der grossen Zahl von Verbindungen zwischen den Zellen der Rinde des Wurmes und den Hemisphären, und zwischen den grauen Kernen des Kleinhirns und der Rinde nicht verlegen zu sein, ich will hier nur hervorheben, dass Bechterew Verbindungen zwischen Corpus dentatum und Kleinhirnhemisphärenrinde und zwischen zentripetalen zum Wurm aufsteigenden Fasern aus dem Strickkörper und dem Corpus dentatum anführt.

Das wäre das Nötigste über die Verbindungen des Kleinhirnes mit andern Teilen des Zentralnervensystems und über die Kerne und den Faserverlauf im Kleinhirn selber. Noch einmal kurz zusammengefasst würden die dargelegten Tatsachen so lauten: Die Rinde, speziell des Kleinhirnwurmes, bildet den Scheitelpunkt eines Reflexbogens, dem vom Rückenmarke und Hirnstamme durch Hinterstränge, Kleinhirnseitenstränge, Gowerssche Bahn und dann vor allem auch durch den Vestibularnerven sensible Erregungen zugehen, die sie über die augenblickliche Stellung der Gliedmassen und des Kopfes, dann des ganzen Körpers im Raume, über den Spannungsgrad von Muskeln und Gelenken etc. unterrichten. Auf Grund dieser Nachrichten reguliert dann, wenn nötig, das Kleinhirn Stellung und Bewegung der Glieder, des Kopfes, des Rumpfes, der Augen etc. auf dem Wege, Fibrae sagittales zum Dachkern, Fasern von da zum

Deitersschen Kern, von da zum hintern Längsbündel und den Augenmuskelkernen und in das Corpus restiforme und schliesslich im Vorder- und Vorderseitenstrange des Rückenmarkes zu den Vorderhornganglien, wie Figur 32 mit einem Blicke zeigt, und wie oben des Genaueren ausgeführt ist. Dieser Reflexbogen, — den ich den spinobulbärzerebellaren nenne — wirkt nun in mehr automatischer Weise für die Erhaltung des Gleichgewichts, sozusagen unter der Schwelle des Bewusstseins. Er steht aber in Verbindung mit einem ihm übergeordneten zerebellozerebralen Reflexbogen; vom Kleinhirn erhält, um mich so auszudrücken, speziell auf dem Wege der vorderen Kleinhirnschenkel das Grosshirn Nachrichten über die dort gesammelten Empfindungen über die Lage des Körpers im Raume und die seiner einzelnen Teile zum Ganzen, die dort zu bewussten Vorstellungen umgewandelt werden, und das Grosshirn — speziell vielleicht das Stirnhirn — kann diesen Vorstellungen entsprechend durch die Stirnhirnrindenbrückenbahn, wenn nötig regulierend und kontrollierend auf die Tätigkeit des automatischen Gleichgewichtszentrums im Kleinhirn einwirken. Da nun schliesslich auch die zur Erhaltung des Gleichgewichtes nötigen Muskeln, wie man sich ausdrückt, willkürlich in Tätigkeit gesetzt werden können, und Gross- und Kleinhirn sich bei dieser Funktion gegenseitig unterstützen und bis zu einem gewissen Grade vertreten und aushelfen können, so muss selbstverständlich noch eine Bahn von der sogenannten motorischen Hirnrinde direkt zu den betreffenden Muskeln gehen; sie verläuft natürlich durch die innere Kapsel und die Pyramidenbahn; den ihr zugeordneten sensiblen Anteil bildet die Schleife. Auch die auf dieser »Willens«bahn ablaufenden Reize werden unter gewöhnlichen Umständen natürlich beeinflusst und reguliert werden von den dem Grosshirn vom Kleinhirn auf dem sensiblen Anteil des zerebellozerebralen Reflexbogens übersandten Nachrichten von den augenblicklichen statischen Verhältnissen des Körpers.

Diejenigen krankhaften Erscheinungen nun, die die kritisch gesichtete klinische Erfahrung — und tatsächlich auch die physiologischen Experimente trotz der verschiedenen Erklärungsversuche des Beobachteten durch die einzelnen Physiologen — als charakteristische Herdsymtome für die Erkrankungen — speziell auch für die Tumoren — des Kleinhirnes festgestellt haben, sind nun alle auf Grund unserer eben entwickelten Kenntnisse von den anatomischen Verhältnissen des Kleinhirns in ihrer Pathogenese wohl zu verstehen und gewinnen durch diese, wie gesagt, erst eine feste Grundlage. Es sind 1. eine Störung des Körpergleichgewichts, die sog. zerebellare Ataxie, 2. Schwindel, dauernd oder in Anfällen; 3. nystagmische Zuckungen der Augenmuskeln, Veränderungen in der Stellung der Augenaxen und vielleicht gewisse Blicklähmungen; 4. atakt-

ische, unter Umständen auch tremorartige Muskelbewegungen im Arm und Bein, die besonders deutlich bei einseitigen Kleinhirnherden auf der Seite des Herdes sind und meist im Arme sehr viel deutlicher als im Beine. Von vielen Physiologen und einigen Klinikern — besonders Mann — wird auch das Vorhandensein einer allgemeinen schlaffen Parese der gleichseitigen Körpermuskulatur bei einseitigen Kleinhirnherden behauptet —; ich habe eine solche allein von der Kleinhirnläsion abhängige Parese, ebenso wie Oppenheim, nie beobachtet, kann aber nach einigen Mitteilungen in der Literatur ihre Möglichkeit nicht bestreiten. (Vielleicht ist sie besonders deutlich nach akuteren Kleinhirnläsionen, beim Menschen z. B. nach operativen Eingriffen.)

Das wichtigste von diesen Herdsymptomen ist für die Diagnose der Tumoren des Kleinhirnes die sogenannte zerebellare Ataxie. Ich habe an anderer Stelle — (Klinische Erfahrungen über die Funktionen des Kleinhirnes. Wiener klin. Rundschau, 1896, No. 49 bis 52), übrigens im Anschluss an schon vor Jahren von Nothnagel gemachte Angaben — mich bemüht, auseinanderzusetzen, dass diese zerebellare Ataxie in zwei verschiedenen, manchmal allerdings mit einander gemischten Formen vorkommt, die vielleicht auch eine verschiedene physiologische und anatomische Bedeutung haben. Die erste Form ist die zerebellare Ataxie s. s., der „Démarche de l'ivresse" Duchennes. Hier gerät der Kranke beim Stehen und Gehen, wenn er dazu überhaupt noch imstande ist, in ein immer stärkeres Schwanken und Taumeln, und zwar nehmen an demselben der Kopf, vor allem aber Rumpf und Beine Teil. Es besteht dabei schon beim Stehen nicht selten die Gefahr, nach einer Seite oder nach vorn oder hinten umzufallen, — dabei ist es nicht gerade häufig, aber es kommt vor, dass dieses Umfallen immer nach derselben Richtung geschieht. Allen Starr, der in der Richtung des Fallens ein für die Diagnose der Seite, in welcher der Tumor sitzt, zu verwertendes Symptom erblickt, gibt doch wieder an, dass es sich hier um ein Reiz- oder ein Lähmungssymptom handeln könne und dass im letzteren Falle der Kranke nach der Seite falle, wo der Tumor sitze, im ersteren nach der entgegengesetzten Seite. Nun ist aber klinisch natürlich nicht zu unterscheiden, ob es sich im gegebenen Falle um Reizung oder Lähmung handelt, und damit würde die Bedeutung dieses Symptomes für die Lokaldiagnose in sich zusammenfallen; doch hat Stewart neuerdings wieder bestimmt angegeben, dass bei einseitigen oder die eine Seite mehr beteiligenden Kleinhirntumoren in der Regel ein Abweichen des Ganges und ein Fallen nur nach der Seite der Läsion stattfände; bei Wurmtumoren fielen die Kranken am häufigsten nach hinten, manchmal auch nach vorn. In dem Falle von Tumor des Unterwurmes, den Fig. 29 darstellt, und in einem ganz gleich gelagerten, den ich im Laufe des letzten Jahres sah, fielen die Kranken, wenn aufgerichtet, stets nach hinten über. In ganz schweren Fällen zerebellarer Ataxie vermag der Kranke allein überhaupt nicht mehr zu stehen — richtet man ihn dann an den Armen auf, so steht er nicht selten in starker Lordosestellung, den Kopf und Rücken hinten über-

gebeugt, so dass er, losgelassen, sofort hintenüber fällt. Kann der Kranke noch gehen, so geschieht das ebenfalls unter starkem Schwanken, wie bei Betrunkenen — häufig macht der Kranke Bogen, auch Zickzackwege — in seltenen Fällen ist auch ein mehr zwangsweises Vor- und Rückwärtslaufen beobachtet. In reinen Fällen dieser Art nimmt das Schwanken beim Augenschlusse nicht zu — es besteht kein Rombergsches Symptom, auch im Liegen bei Bewegungen der Beine keine Ataxie, wohl aber manchmal Hin- und Herschwanken durch Parese der Beine. Die zweite, viel seltenere Form der zerebellaren Ataxie gleicht viel mehr der tabischen Ataxie. Hier kommt beim Gehen tabischer Hahnentritt vor — die Ataxie wird bei Schliessen der Augen schlimmer — es besteht Rombergsches Symptom und auch im Liegen kann, z. B. beim Versuch, mit geschlossenen Augen das eine Knie mit dem anderen Hacken zu berühren, deutliche Ataxie mit Hinausschiessen über das Ziel beiderseitig eintreten. Auch in den Armen kann in diesen Fällen bei Bewegungen unter Augenschluss Ataxie bestehen; manchmal anstelle derselben ein Tremor; doch handelt es sich hier wohl meist um pathogenetisch anders zu deutende Symptome, ich komme darauf noch genauer zu sprechen. Zum Unterschiede von Tabes fehlt übrigens auch in diesen Fällen jede Störung des Gefühles — abgesehen von solchen Fällen, wo die Gefühlsbahnen im Hirnstamm mitlädiert sind — und vor allem auch des Lagegefühles der Extremitäten. In einer dritten Reihe von Fällen ist die zerebellare Ataxie aus diesen beiden Formen gemischt.

Als sogenannte Asynergie cerebelleuse — einer Störung des Zusammenwirkens der in Betracht kommenden Muskelgruppen bei bestimmten Bewegungen — hat Babinski beschrieben, dass bei Affektionen des Kleinhirnes, z. B. beim Gange, die Beine nach vorn streben, während der Rumpf zurückbleibt; die Kranken müssen dann natürlich nach hinten umfallen; oder dass, wenn der liegende Kranke sich aufsetzen will, die Hacken sich von der Unterlage erheben und die Beine in die Luft fahren — und anderes mehr. Oppenheim meint, dass es sich bei den von Babinski beschriebenen Symptomen nur um Teilerscheinungen der zerebellaren Ataxie handele.

Seit dem Beginn unserer Kenntnis von der zerebellaren Ataxie bei den Tumoren des Kleinhirns hat nun der allseitigen Anerkennung dieses Symptoms als Herdsymptom immer wieder der Umstand Schwierigkeiten bereitet, dass es nicht in allen Fällen von Kleinhirntumor zu konstatieren war. Nothnagel war wohl der erste, der erkannte, dass das Fehlen der Ataxie besonders häufig war bei Läsionen, speziell bei Tumoren, der Kleinhirnhemisphären, die auch indirekt (durch Druck) den Wurm nicht angriffen, während bei Erkrankungen des Wurmes und solchen der Hemisphären, die den Wurm beteiligten, die Ataxie, wie er zunächst annahm, stets vorhanden, diese also ein spezifisches Wurmsymptom war. Aber er hat selber sehr bald zugegeben, dass hier Ausnahmen vorkämen, dass auch nicht in allen Fällen von Wurmläsion Ataxie sich fände; er hat das Fehlen der Gleichgewichtsstörungen speziell bei Wurmtumoren auf das ganz langsame Wachstum dieser Geschwülste, die den lädierten Kleinhirnteilen Zeit zur Kompensation liessen und ihre infiltrierende, nicht zerstörende Natur geschoben. Hier kam dann auch besonders die Kompensation der Störung durch die mehr auf willkürlichem Wege wirkenden Grosshirnteile in Betracht (s. o.); in dieser Richtung hat sich auch Anton mehrfach ausgesprochen.

Als dann auch zerstörende Läsionen des Wurms durch Tumoren ohne Ataxie, allerdings nur in geringer Anzahl, und nicht alle so genügend beobachtet, um als Beweise angesehen zu werden, beobachtet wurden (Wetzel, Bohm), wurde von anderer Seite darauf hingewiesen, dass in diesen Fällen die Läsion immer vordere Teile des Wurmes betroffen habe, während bei Läsionen der hinteren und hinteren unteren Teile desselben die Ataxie bisher noch nie vermisst sei; vielleicht diene dieser Teil im besonderen Masse der Gleichgewichtserhaltung. Mag diese letztere Ansicht dahingestellt bleiben, ich halte sie jetzt nicht mehr für sehr wahrscheinlich, jedenfalls ist soviel sicher, dass auch ohne diese Annahme uns unsere anatomischen Betrachtungen, wie schon oben vorweg genommen, für diese scheinbaren Willkürlichkeiten im Fehlen oder Vorkommen der Ataxie bei den verschiedenen Lokalisationen der Kleinhirntumoren eine vollkommen ausreichende Erklärung geben. Man braucht nur Figur 31 von Bruce anzusehen, um 1. zu erkennen, dass Läsionen der äusseren Teile der Kleinhirnhemisphären, die den spinobulbärzerebellaren Reflexbogen ganz und auch den aus dem Corpus dentatum stammenden aufsteigenden Ast unseres zerebellozerebralen Reflexbogens freilassen, keine Ataxie hervorzurufen brauchen. Dagegen ist es 2. leicht ersichtlich, dass ein zerstörender Tumor des Wurmes sehr bald sowohl alle vom Rückenmark und vom Hirnstamme zur Wurmrinde aufsteigende Bahnen wie die von hier zu den Dachkernen absteigenden Fasern, die Dachkerne selber, und die Bahnen von da zum Deitersschen Kern, also den ganzen intrazerebellaren Anteil des spinobulbärzerebellaren Reflexbogens vernichten kann; aber auch das Corpus dentatum und seine Fasern zum Grosshirn liegen dann in unmittelbarer Nähe, und mit ihrer Läsion wird dann auch der zerebellozerebrale Reflexbogen in Mitleidenschaft gezogen. Dann muss die Gleichgewichtsstörung eine besonders grosse werden, denn dann erhält auch das Grosshirn keine Nachrichten mehr von den unter pathologischen Bedingungen stehenden Verhältnissen im Kleinhirn und verliert die Möglichkeit, auf diese regulierend einzuwirken; ausserdem ist unter diesen Verhältnissen dem Grosshirn natürlich auch die ihm sonst bis zu einem gewissen Grade innewohnende Macht, die Kleinhirnstörungen auf dem Wege der sogenannten Willensbahnen zu kompensieren, erheblich beschnitten. Dennoch kann 3. z. B. ein Tumor auch des Wurmes, wenn er genau in der Mitte sitzt und weniger zerstört als komprimiert, längere Zeit ohne Gleichgewichtsstörungen verlaufen; er wird von den vom Rückenmark zum Wurm aufsteigenden Bahnen notwendigerweise zunächst nur die wenigen sich kreuzenden zerstören; den grösseren Teil der sich nicht kreuzenden Fasern des aufsteigenden und den ganzen absteigenden Ast des spinobulbärzerebellaren Reflexbogens kann er erst nur zur Seite drängen, ohne sie wesentlich zu lädieren und ihre Leitung zu stören; ebenso natürlich auch das Corpus dentatum und die von ihm ausgehenden Bahnen im vorderen Kleinhirnschenkel. Auf der anderen Seite braucht 4. ein Tumor der Hemisphären nur bis an das Corpus dentatum heranzurücken, so wird er, wie Fig. 31 zeigt, neben diesem auch noch den grössten Teil der Bahnen zerstören, die das Rückenmark mit dem Kleinhirn verbinden; sehr leicht auch die motorische Bahn vom Dachkern zum Deitersschen Kerne, Bruces Tractus cerebellovestibularis; es werden dann schwere Störungen des Gleichgewichts eintreten; nach Bruce müssen sogar bei einseitigen Affektionen, die diese Gegend erreichen, die ataktischen Symptome noch stärker

werden als bei solchen, die genau die Mittellinie treffen, es bestehe dann die Einwirkung des Gleichgewichtszentrums auf einer Körperseite noch fort, fehle auf der anderen, die Resultate würden also asymmetrisch und dadurch auffälliger, während bei Affektionen in der Mittellinie unter Umständen eine ganz symmetrische und dadurch weniger auffällige Schwächung der Kleinhirnfunktionen einträte. Doch ist nach meinen Erfahrungen diese letztere Angabe von Bruce nicht fest begründet; ich habe wenigstens bei Tumoren gerade in der Wurmregion, den alten Anschauungen ensprechend, fast immer die schwersten ataktischen Erscheinungen gesehen; ganz symmetrisch in der Mittellinie sitzende Geschwülste müssen ja auch wohl recht selten sein. Im übrigen aber scheinen mir durch die vorstehenden Betrachtungen alle bisher beobachteten Varietäten im Vorkommen und Fehlen der Ataxie bei den verschiedenen Sitzen der Kleinhirntumoren eine ausreichende Erklärung und damit die zerebellare Ataxie eine feste Begründung gefunden zu haben; für das Fehlen im einzelnen Falle bleiben natürlich auch die oben erwähnten Erklärungsversuche von Nothnagel noch zu Recht bestehen.

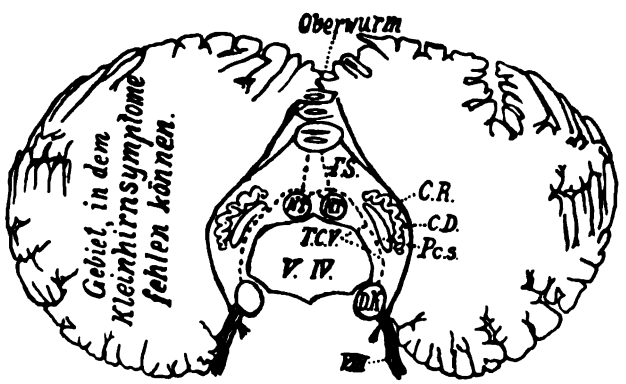

Fig. 31. Schematischer Querschnitt durch das Kleinhirn zur Darstellung der Verbindungen des Wurmes (nach Bruce).
F. S. Fibrae sagittales. — *C. R.* Corpus restiforme. — *C. D.* Corpus dentatum. — *P. c. s.* Pedunculus cerebelli superior. — *N. T.* Nucleus tegmenti. — *T. C. V.* Tractus cerebello vestibularis. — *V. IV.* 4. Ventrikel. — *D. K.* Deitersscher Kern. — *VIII.* Nervus acusticus.

Nur mit ein paar Worten will ich noch darauf hinweisen, dass uns diese anatomischen Kenntnisse auch ohne weiteres eine Erklärung für die oben erwähnten verschiedenen Formen der zerebellaren Ataxie geben — die Démarche titubante, die seltene tabische und die häufigere gemischte Abart. Bei der der tabischen ähnlichen Form muss man annehmen, dass im Kleinhirne im wesentlichen nur die vom Rückenmarke aufsteigenden zentripetalen Bahnen zerstört sind; bei der eigentlichen Démarche de l'ivresse handelt es sich wohl jedenfalls um eine erhebliche Störung der absteigenden Bahnen und infolgedessen um Schwäche und Unsicherheit der Muskulatur, speziell auch der des Rumpfes; bei der gemischten Form um eine solche beider Teile dieses spinobulbärzerebellaren Reflexbogens, die ja bei dem nahen Beieinanderliegen aller dieser Bahnen sehr leicht eintreten kann. Dass bei der zerebellaren Ataxie besonders die Unsicherheit des Rumpfes und der Beine, nur selten die der Arme auffällt, lässt

sich vielleicht dadurch verstehen, dass, wie im anatomischen Teile ausgeführt, die Beinregion durch den Gowersschen Strang, die Rumpfregion durch die Kleinhirnseitenstrangbahn in besonderer Weise mit der Rinde des Wurmes verbunden sind, während für die Arme solche speziellen Bahnen nicht oder nur in geringerem Masse bestehen.

Neben der Tatsache, dass das Auftreten der zerebellaren Ataxie kein absolut konstantes bei Affektionen des Kleinhirnes ist, sondern von gewissen lokalen Bedingungen abhängt, die uns aber durch die anatomischen Verhältnisse grossenteils leicht erklärt werden, hat auch der Umstand die allseitige Anerkennung dieses Symptomes als ein für Kleinhirnläsionen spezifisches verhindert, dass eine ähnliche oder auch ganz gleiche Störung des Gleichgewichtes auch bei Erkrankungen und Verletzungen einer grösseren Anzahl anderer Gebiete des zentralen Nervensystems zur Beobachtung kommt. So zeigt von Rückenmarkserkrankungen die sog. hereditäre Ataxie Friedreichs ganz die typische Démarche de l'ivresse der Kleinhirntumoren, und von der von dieser Gleichgewichtsstörung sehr verschiedenen tabischen Ataxie haben wir ja gleichfalls hervorgehoben, dass sie sich, wenn auch seltener, bei Kleinhirnerkrankungen findet. Ebenso kommen der zerebellaren Ataxie gleichende Störungen bei Geschwülsten der Medulla oblongata und des Pons vor, und eine der Kleinhirnataxie ganz besonders gleichende Gleichgewichtsstörung bei Affektionen der Vierhügel, — da auch die übrigen Symptome bei Kleinhirn- und Vierhügeltumoren, wie ich durch 2 Fälle bewies, ganz die gleichen sein können, so ist in diesen Fällen eine Differentialdiagnose zwischen beiden nicht möglich. Schliesslich habe ich auf der Naturforscherversammlung in Halle im Jahre 1892 im Anschlusse an eigene und fremde Erfahrungen zuerst gezeigt, dass auch bei Tumoren des Stirnhirnes eine Störung des Gleichgewichtes in Art der Démarche de l'ivresse vorkommt, die ohne weiteres von der gleichen Störung bei Kleinhirnerkrankungen nicht zu unterscheiden ist (s. o. Stirnhirntumoren).

Unsere heutigen Kenntnisse von den Verbindungen des Kleinhirnes mit Rückenmark, Hirnstamm und Grosshirn lassen uns diese Tatsachen leicht verständlich erscheinen, denn bei all den erwähnten Erkrankungen kommt es, wie ein Blick auf unsere anatomischen Ausführungen lehrt, zu einer Läsion von Zentren und Bahnen, die in inniger Beziehung zum Kleinhirne stehen, und deren Läsion natürlich im Grunde dieselben Störungen hervorruft, ob sie diese Bahnen im Kleinhirn selber oder auf dem Wege daher oder dahin betrifft. So findet sich bei der hereditären Ataxie im Rückenmarke neben einer Erkrankung der Hinterstränge und der Pyramidenbahnen eine solche des in spezieller Beziehung zum Kleinhirn stehenden Kleinhirnseitenstranges und wohl auch der Gowersschen Bahn; nach Schultze sollen diese Bahnen besonders früh und intensiv erkranken. Senator hält sogar die Friedreichsche Ataxie für eine primäre Kleinhirnerkrankung; die Erkrankung der erwähnten Kleinhirnbahnen im Rückenmarke wäre dann eine retrograde Degeneration. Ebenso haben wir gesehen, dass von den Hintersträngen, deren Erkrankung bei der Tabes die tabische Ataxie bedingen, Fasern durch Vermittelung der Hinterstrangkerne ins Kleinhirn gelangen. Die Läsion dieser Hinterstrangfasern kann auch im Bulbus ähnliche Störungen bedingen; ebenso können, wenn auch wohl sehr selten, die übrigen z. T. durch Vermittelung des Corpus restiforme, z. T. auf anderm Wege zum Kleinhirn auf und

von ihm absteigenden Fasern des spinalbulbär-zerebellaren Reflexbogens hier getroffen werden. Für die Vierhügelataxie ist wohl die Läsion der vom Corpus dentatum zum gekreuzten roten Kerne und Thalamus opticus gehenden Bahn, die unter den Vierhügeln hindurchläuft, verantwortlich zu machen. Was schliesslich die Stirnhirnataxie anbetrifft, so haben wir im anatomischen Teile gesehen, dass eine der wichtigsten zentrifugalen Verbindungen des Grosshirnes mit dem Kleinhirne von dort ausgeht — die Stirnhirnrindenbrückenbahn — und ich habe schon in meiner ersten Publikation über die Stirnhirnataxie darauf hingewiesen, dass diese möglicherweise durch eine Störung dieser Verbindung zwischen Grosshirn und Kleinhirn bedingt sei. Auch jetzt halte ich das wieder für das wichtigste Moment, habe aber später allerdings sehr bestimmt auch die Möglichkeit in Betracht gezogen, dass die Stirnhirnataxie auf einer Läsion der dort liegenden Rumpfmuskelzentren beruhe, und dann also ein Ausdruck der Schwäche dieser Muskulatur sei.

Jedenfalls, fassen wir die Dinge so auf, so kann der Umstand, dass eine der zerebellaren Ataxie gleichende Störung auch bei Läsion der erwähnten z. T. vom Kleinhirn weit entfernt liegenden Gebiete des Zentralnervensystems vorkommt, uns nicht hindern, diese Ataxie als ein echtes Lokalsymptom des Kleinhirnes anzuerkennen; im Gegenteil, ihre Bedeutung als solches wird dadurch nur noch mehr gestützt. Anders ist das freilich mit dem Werte dieses Symptoms für die Diagnose; es ist klar, dass dieser durch die angeführten Umstände etwas verringert werden muss, dass das Symptom an sich nicht ohne weiteres für die Diagnose Kleinhirnerkrankung genügen kann, dass es also kein spezifisches Kleinhirnsymptom ist. Dieses Schicksal teilt aber die Kleinhirnataxie mit einer grossen, ja der grössten Anzahl der sogenannten Lokalsymptome des Zentralnervensystems; es gibt nur ganz wenige, die so spezifisch sind, dass sie an und für sich für eine bestimmte Lokaldiagnose genügen; in den meisten Fällen muss, wie überhaupt bei fast allen klinischen Diagnosen, auch der Verlauf des Leidens, die Aufeinanderfolge der Symptome, die Gruppierung derselben schliesslich den Ausschlag für eine bestimmte Diagnose geben. Differentialdiagnostisch gegenüber dem Kleinhirntumor kommen übrigens die erwähnten Rückenmarkserkrankungen — es handelt sich um Tabes dorsalis und Friedreichsche Ataxie — kaum in Betracht, wohl aber die bei Tumoren des Hirnstammes, der Vierhügel oder des Stirnhirnes eintretende Ataxie. Die differentialdiagnostischen Momente zwischen der frontalen und der zerebellaren Ataxie habe ich oben unter „Stirnhirn" zusammengestellt, die zwischen Kleinhirn- und Vierhügelataxie in Betracht kommenden werde ich ausführlich bei den Vierhügeltumoren geben. Es bleibt hier also nur die Unterscheidung einer durch Tumoren bedingten bulbären von einer zerebellaren Ataxie übrig, da ja, wie wir sahen, eine Läsion der durch den Bulbus verlaufenden ins Kleinhirn auf- oder von da absteigenden Bahnen durch einen Tumor an Ort und Stelle ebenfalls eine der zerebellaren gleichende Ataxie erzeugen kann. Ich habe mir früher viele Mühe mit der Aufstellung von Anhaltspunkten für eine Unterscheidung der bulbären von der zerebellaren Ataxie gegeben, ja, ich habe sogar die Frage für diskutabel gehalten, ob nicht die zerebellare Ataxie bei Kleinhirntumoren stets durch Druck auf den Bulbus entstände; heute muss ich sagen, dass eine rein bulbäre Ataxie jedenfalls so selten ist, dass sie praktisch kaum in Betracht kommt, und dass, wenn bei Tumoren

in der hinteren Schädelgrube es sich um die Unterscheidung von Hirnstamm- und Kleinhirntumoren handelt, eine deutliche Ataxie immer eine Mitbeteiligung des Kleinhirns beweist; ob der Tumor primär im Hirnstamm oder im Kleinhirn sitzt, kann nur dadurch entschieden werden, dass in dem ersten Falle sichere Hirnstamm-, im zweiten reine Kleinhirnsymptome zunächst allein bestanden haben; sind beide Symptome gleichzeitig bei ungenügender Anamnese vorhanden, so wird eine spezielle Differentialdiagnose nicht möglich sein.

Aber man wird bei Berücksichtigung all dieser Schwierigkeiten doch auch immer in Betracht ziehen müssen, dass, wenn auch der zerebellaren Ataxie gleiche oder sehr ähnliche Störungen durch Läsion einer grossen Anzahl von mit dem Kleinhirn in Verbindung stehenden Bahnen in den verschiedensten Teilen des Rückenmarkes, Hirnstammes und Grosshirnes entstehen können, doch beim Zusammentreffen aller dieser Bahnen im Kleinhirne selbst, und speziell im Kleinhirnwurme, bei Tumoren an dieser Stelle die Ataxie ganz besonders früh und ganz besonders intensiv auftreten muss, und vielleicht auch besonders lange Zeit isoliert sein kann. Und damit ist natürlich die lokaldiagnostische Bedeutung der Ataxie für die Tumoren im Kleinhirn fest begründet. Ob der Tumor aber im Wurm oder den Hemisphären und in welcher sitzt, kann man aus dem Vorhandensein der Ataxie allein nicht entscheiden; davon unten mehr.

Das zweitwichtigste Lokalsymptom für die Tumoren des Kleinhirnes ist der Schwindel; wenn derselbe auch trotz seiner Häufigkeit deshalb, weil es sich in der Hauptsache um ein subjektives Symptom handelt, lange nicht die Bedeutung hat, wie die Ataxie. Dazu kommt noch, dass der Schwindel als Allgemeinsymptom eine häufige Krankheitserscheinung bei jedem Sitze des Tumors sein kann; aber freilich ist er bei keinem Sitze so andauernd, intensiv und oft so hochgradig vorhanden, wie bei Zerebellargeschwülsten. Freilich muss man nicht alles als Schwindel auffassen, was die Kranken als solchen bezeichnen; gerade bei den Kleinhirngeschwülsten handelt es sich aber um echten Drehschwindel, bei dem die Kranken entweder das Gefühl haben, dass die Gegenstände der Umgebung sich um sie drehen, oder aber, als ob sie selber im Raume gedreht werden. Eine scheinbare Drehbewegung des Körpers oder der Objekte der Aussenwelt immer in einer bestimmten Richtung ist dabei wohl nur sehr selten; doch hat Stewart neuerdings bestimmt behauptet, dass bei einseitigen Läsionen des Kleinhirnes die Gegenstände sich sowohl bei intrazerebellarem wie extrazerebellarem Sitz der Erkrankung von der Seite der Erkrankung nach der gesunden Seite drehen, während die scheinbare Bewegung des eigenen Körpers bei extrazerebellaren Erkrankungen von der gesunden nach der kranken Seite, umgekehrt wie die der Objekte der Aussenwelt, bei intrazerebellaren in der entgegengesetzten Richtung, also ebenso wie die scheinbare Bewegung der umgebenden Gegenstände stattfände. Doch bedarf diese Angabe wohl noch genauer Nachprüfung; mir ist es auch in neuester Zeit, wo ich genau darauf geachtet und nachgefragt habe, nie gelungen, so genaue Angaben über die Richtung der Schwindelerscheinungen von den Patienten zu erlangen; auch muss bemerkt werden, dass diese wie manche andere sehr bestimmte Angaben Stewarts

sich auf Zustände bald nach operativen Eingriffen am Kleinhirn beziehen, also auf akute Verletzungen; ohne solche, die bei dem meist langsam wachsenden Tumoren kaum auftreten, brauchen die Erscheinungen wohl nicht so bestimmt vorhanden zu sein.

Der Schwindel kann bei den Kleinhirntumoren andauernd vorhanden sein und sich anfallsweise verstärken, oder er tritt nur in Anfällen auf, oft stellt er sich bei jedem Lagewechsel, Aufrichten und Niederlegen ein, oder verstärkt sich dann wenigstens und kann sich unter diesen Umständen auch mit Erbrechen verbinden. Manchmal kommt es auch beim Gehen zu plötzlichen schweren Schwindelattacken, in denen der Kranke niederstürzt, wenn in solchen Fällen durch Läsion eines Akustikus, wie das gerade bei seitlichen Kleinhirntumoren sehr leicht möglich ist, auch subjektive Gehörsempfindungen und gleichzeitig Erbrechen bestehen, so kann der ganze Symptomenkomplex sehr an den sogenannten Menièreschen Anfall erinnern und sogar die Differentialdiagnose kann schwierig sein, wie ich das in einem vor kurzem beobachteten Fall von Tumor des Unterwurmes erlebte, wo merkwürdigerweise die Stauungspapille lange auf sich warten liess, und auch nur wenig über Kopfschmerzen geklagt ward. Wenn auch in ausgebildeten Fällen Schwindel und Ataxie meist zusammen vorkommen, und dann natürlich der Schwindel die Ataxie verstärkt, so sind doch beide Symptome unabhängig von einander, die Ataxie kann ohne jeden Schwindel sehr erheblich sein und Schwindelanfälle können, namentlich im Anfangsstadium, auch ohne jede Ataxie bestehen.

Auch die Häufigkeit des Schwindels bei Kleinhirntumoren wird durch unsere anatomischen Ausführungen vollkommen erklärt. Wir sahen, dass der Kleinhirnschwindel sehr dem bei Erkrankungen des inneren Ohres, speziell der Bogengänge und des Nervus octavus vorkommenden sogenannten Menièreschen Schwindel gleicht. Er beruht deshalb wohl mit grösster Wahrscheinlichkeit auf einer Läsion der Fortsetzungen des Vestibularnerven im Kleinhirn. Wie Figur 30 zeigt, steht der 8. Hirnnerv in direkten Beziehungen zum Deitersschen Kerne, die Bahnen von da zum Dachkerne (Tractus cerebello-vestibularis) hält Bruce allerdings für rein motorische, absteigende, Bechterew nimmt aber in ihnen mit Bestimmtheit auch vom 8. Hirnnerv zum Dachkern aufsteigende Fasern an, ich habe deshalb in Figur 30 diese Bahnen als doppelseitig leitende bezeichnet. Hat Bechterew Recht, so werden bei ihrer Läsion im Tractus cerebello-vestibularis natürlich dieselben Erscheinungen eintreten, wie bei einer solchen des Nervus VIII an der Basis oder der Bogengänge selbst. Damit wäre (s. Figur 30) auch das häufige und starke Auftreten des Schwindels bei Wurmerkrankungen erklärt. Da aber Geschwülste, die an der unteren vorderen Fläche des Kleinhirnes selbst oder im Kleinhirnbrückenwinkel entstehen, ebenfalls den 8. Hirnnerv leicht treffen und dadurch heftige Schwindelanfälle erzeugen können, so kann es nicht Wunder nehmen, dass der Schwindel ein fast noch konstanteres und oft früheres Symptom bei Kleinhirntumoren ist, als die Ataxie, und dass er auch bei Kleinhirnhemisphärenerkrankungen meist frühzeitig eintritt. Uebrigens können natürlich auch die gleich zu erörternden Störungen der Augenmuskulatur bei Kleinhirnerkrankungen mit zu den Schwindelgefühlen beitragen; und vielleicht kann auch schon die Ataxie allein, die eine mangelhafte Beherrschung des Gleichgewichts bedingt, solche Empfindungen hervorrufen.

Auch Störungen in der Funktion der Augenmuskeln können — davon bin ich fest überzeugt — bei alleiniger Erkrankung des Kleinhirnes, also als Herdsymptome des letzteren vorkommen. Dahin gehören nystagmische Zuckungen, Divergenz in der Stellung der Augenaxen und Blicklähmungen. Die nystagmischen Zuckungen können bei einseitigen Läsionen nur bei Bewegungen der Augen nach einer, dann der kranken Seite, stattfinden, oft finden sie sich aber auch hier nach beiden Seiten. Ich selbst sah dabei und finde das auch bei Stewart bestätigt, dass dann der Nystagmus nach der kranken Seite hin grobschlägig und langsam, nach der gesunden schnellschlägig und rasch war. Bei Bewegungen der Augen in senkrechter Richtung fehlt er öfter (s. auch Stewart); in meinen Fällen wenigstens bei der Senkung des Blickes. Die nystagmischen Zuckungen können beim Kleinhirntumor auch ganz unregelmässig sein, nur selten aber sind sie ganz unabhängig von willkürlichen Bewegungen der Bulbi. Eine Blicklähmung soll, nach Bruce, ebenfalls in der Richtung nach der erkrankten Seite sich finden können, und eventuell dadurch eine Abweichung der Augen nach der andern Seite. Die Figur 30 lässt uns das Eintreten aller dieser Störungen bei Läsionen des Kleinhirnes leicht verstehen, auch eine Blicklähmung nach der Seite der Läsion ist bei einseitigen Erkrankungen des Kleinhirnes bei der engen Verbindung des Deitersschen Kernes mit dem gleichseitigen Abduzens und gekreuzten Okulomotoriuskerne leicht verständlich. Doch will ich schon hier bestimmt hervorheben, dass ich bei ausgeprägter Blicklähmung nach der Seite der Läsion bei einseitigem Kleinhirntumor immer doch eher daran glauben würde, dass diese ein Nachbarschaftssymptom — Druck auf das Zentrum für die Seitwärtsbewegung beider Bulbi in der Gegend der Abduzenskerne sei, — und dass ich auch glaube, dass vielfach die nystagmischen Zuckungen durch Druck des Kleinhirntumors auf die Kernregion der Augenmuskeln in den Vierhügeln bedingt wird; gerade in einer Anzahl meiner Fälle war der Nystagmus Vorläufer einer Ophtalmoplegie, es handelte sich also um paretische Zuckungen.

Das 4., nach meinen heutigen Erfahrungen sehr sichere Herdsymptom bei Erkrankungen des Kleinhirnes, denn ich habe es in meinen in den letzten Jahren beobachteten Fällen von Tumoren im Kleinhirn- und im Kleinhirnbrückenwinkel nur zweimal vermisst, sind ataktische Bewegungen der Extremitäten. Sie finden sich vor allem in den Armen und dokumentieren sich dadurch, dass der Kranke an vorgehaltenen Gegenständen oder an seinen eigenen Körperteilen, z. B. bei der Aufforderung, sich an die Nase zu fassen, unsicher und unter ausfahrenden Bewegungen vorbeigreift. An den Beinen können sie ganz fehlen, auch wenn sie am Arme sehr deutlich sind (s. auch Stewart); ich sah hier erst einmal — bei einem Tumor des Kleinhirnbrückenwinkels — ein unsicheres Weitertasten des erkrankten Beines am anderen Knie beim sogenannten Kniehackenversuche. Das Symptom ist nach meinen Erfahrungen jedenfalls besonders deutlich bei einseitigem Sitze eines Tumors und findet sich dann immer im Arm, seltener in Arm und Bein der erkrankten Seite, also gleichseitig mit der Kleinhirnaffektion; es ist also nicht nur ein Herdsymptom für das Kleinhirn im ganzen, sondern auch ein diagnostisches Merkmal für die erkrankte Hemisphäre; nach Stewart soll es aber bei Wurm-

tumoren auch doppelseitig auftreten; auch hier allerdings meist auf einer Seite stärker, da auch die Wurmtumoren selten ganz symmetrisch liegen, und deshalb meist eine Kleinhirnhälfte mehr beteiligen. Ich selber habe es jedenfalls in einem vor kurzem beobachteten Falle von ganz symmetrisch in den hinteren Teilen des Unterwurmes sitzenden Tumor vermisst (das ist der eine von den beiden oben erwähnten Fällen; im 2. handelt es sich um einen Tumor im linken Kleinhirnbrückenwinkel). Doppelseitig sah ich die Ataxie nur in einem Falle, wo in beiden Hemisphären des Kleinhirnes ein Tuberkel sich fand; und hier trat die Ataxie zuerst auf der einen, viel später auf der anderen Seite ein, weil offenbar auch die doppelseitige Tuberkelentwickelung eine nicht ganz gleichzeitige war. In manchen Fällen wurde anstatt der Ataxie ein mehr dem Intentionstremor gleichendes Zittern beobachtet (Babinski); die Unterschiede zwischen ataktischen und groben Zitterbewegungen sind ja überhaupt unsicher; Stewart meint, dass dieser Tremor bei Kleinhirntumoren nur bei gleichzeitigem Hydrocephalus internus vorkomme, also mehr ein Allgemeinsymptom sei; das ist auch deshalb ganz plausibel, weil dieser Tremor, im Gegensatz zur Ataxie, sich meist, wenn auch nicht ausschliesslich, zugleich an beiden Armen findet (Babinski).

An dieser Stelle ist wohl auch die von Babinski unter dem N Diadokokinesie beschriebene Störung zu erwähnen, die bei einse Geschwülsten auf der Seite des Kleinhirntumors sich finden soll darin bestehen soll, dass rasch aufeinander folgende, namentlich gonistische Bewegungen, z. B. Pro- und Supination eines Armes, von Patienten nicht ausgeführt werden können.

Ich habe oben erwähnt, dass im Anschluss an die Physiol namentlich an Luciani, dann an Ferrier und Turner auch Anzahl von Klinikern, neuerdings — namentlich Mann, dann Babi und Stewart — annehmen, dass bei Kleinhirnaffektionen neben Ataxie auch eine Parese mit Atonie der Extremitäten auf der kra Seite sich finden könne. Mann gibt dabei noch bestimmt an, dass zerebellare Hemiplegie von der zerebralen sich dadurch unterscheide, bei ihr, am Beine z. B. alle Muskeln gleichmässig gelähmt seien dass alle spastischen Symptome fehlten; bei den Angaben Stewart wieder hervorzuheben, dass seine Beobachtungen sich z. T. wieder auf a Verletzungen nach Operationen beziehen.

Ich habe, wie schon erwähnt, trotz genauen darauf Achtens a in den letzten Jahren niemals eine solche schlaffe zerebellare Hemipa gesehen; auch in den Fällen von deutlicher Hemiataxie und bei jeglich Fehlen spastischer Erscheinungen in den Extremitäten durch Druck auf die Pyramidenbahnen, wo sie doch am deutlichsten zu Tage treten müssten, konnte ich sie nie nachweisen. Dasselbe hat Oppenheim auch bis in die neueste Zeit immer wieder betont. Dennoch will ich nicht an der Möglichkeit, wenn auch Seltenheit, dieses Symptoms zweifeln; auch früher sind schon Fälle veröffentlicht, die kaum anders zu erklären wären; z. B. ein Fall von Abszess einer Kleinhirnhemisphäre mit gleichseitiger Parese der Extremitäten und Blicklähmung nach der gleichen Seite, den Turner publiziert hat. Dass namentlich Paresen der Rumpfmuskulatur bei Kleinhirntumoren vorkommen sollen, wie das vor allen Dingen Hughlings-Jackson behauptet hat, bedarf wohl noch genauerer Nachuntersuchung, obgle aus anatomischen Gründen plausibel wäre (Beziehungen der Clar

Säulen und der Kl. S. Strangsbahn zum Kleinhirn). Auch die Möglichkeit einer mit dem Tumor gleichseitigen Hemiplegie resp. -parese der Extremitäten ist durch einen Blick auf Fig. 30 leicht zu verstehen; die hierfür in Betracht kommenden Bahnen sind der Tractus cerebello-vestibularis von beiden Dachkernen zum Deitersschen Kerne, und von da teils direkt, teils durch Vermittelung des hinteren Längsbündels zu den gleichseitigen Seiten- und Vordersträngen und Vorderhörnern gelangende Faserzüge. Durch die Läsion derselben Bahnen wird dann auch wohl die von der Kleinhirnläsion abhängige Hemiataxie zustande kommen; wenn eine zerebellare Hemiparese häufiger wäre, könnte man dies Symptom direkt als einen Vorläufer der Parese auffassen; dann ist es ja natürlich zentrifugaler Natur und nicht gleichzusetzen einigen oben erwähnten tabischen Symptomen bei besonderen Unterformen der zerebellaren Ataxie.

Namentlich von Russel wird für die Diagnose der Kleinhirntumoren nach Tierexperimenten Gewicht gelegt auf eine besondere Haltung des Kopfes. Bei einseitiger Affektion soll der Kopf nach der Schulter der erkrankten Seite geneigt, das Kinn nach der entgegengesetzten Seite gedreht und das gleichseitige Gesicht nach aufwärts gerichtet sein. Diese Kopfstellung kommt sicher vor, wie auch Stewart bestätigt; aber erstens kann bei einseitigen Kleinhirntumoren der Kopf auch der Schulter der gesunden Seite genähert sein, (s. z. B. Batten und Collier), zweitens findet sich eine gleiche Stellung auch bei Tumoren im Hirnstamme, Mittel- und Vorderhirne — ich sah sie z. B. bei einem Stirnhirntumor. Schmidt hat als ein charakteristisches Symptom für halbseitige Kleinhirntumoren beschrieben, dass der Kranke immer auf der Tumorseite liege, weil bei Lage auf der gesunden Seite der Tumor auf die Medulla drücke, den Aqaeductus Sylvii verschliesse und Beschwerden hervorrufe, die die Kranken instinktiv vermieden; auch das ist für manche Fälle richtig, aber nicht für alle, vielleicht weil z. B. auch durch Zerrungen am Hirnstamme Tumoren der hinteren Schädelgrube besonders unangenehm wirken können, wenn der Kranke auf der Seite des Tumors liegt, so dass er dann gerade umgekehrt die Lage auf der gesunden Seite vorzieht. (Eigene Beobachtung). Nach Oppenheim beruht auch die oben beschriebene Kopfhaltung darauf, dass der Kranke herausgefunden hat, dass er bei ihrer Einhaltung am wenigsten Beschwerden hat. Ueber Nackenstarre, Opisthotonus und tonische Konvulsionen soll weiter unten die Rede sein.

Von den oben beschriebenen echten Herdsymptomen des Kleinhirnes — es sind wohl alle in Betracht kommenden — lassen die einen nun einfach die Diagnose Kleinhirntumor an sich, manchmal vielleicht auch die seines Sitzes im Wurm, andere aber auch schon die Diagnose der erkrankten Kleinhirnhemisphäre zu. Besteht zerebellare Ataxie s. s. und Schwindel allein durch längere Zeit und in ausgeprägter Weise, so kann man wohl an einen Wurmtumor denken; noch mehr dann, wenn später, was aber selten, doppelseitige Bewegungsataxie resp. Tremor der Arme hinzukommt. Ausgeprägte einseitige solche Ataxie, spez. der Arme, ev. mit Parese, Nystagmus nach einer Seite allein oder wenigstens im stärkeren Masse, Blicklähmung nach derselben Seite neben den andern Kleinhirnsymptomen machen die Diagnose der Erkrankung auf der Seite dieser Symptome möglich. Aber natürlich kann auch ein primärer Wurmtumor, wenn er besonders stark in eine Hemisphäre hineinwuchert, diese halbseitigen Erscheinungen

hervorrufen, und es ist auch möglich, dass sie umgekehrt bei Tumoren einer Hemisphäre fehlen können, und dass dann auch hier nur Demarche titubante und Schwindel besteht.

Auch bei Tumoren des Kleinhirnes kann es unter Umständen vorkommen, dass dieselben ganz symptomenlos verlaufen und einen ganz unerwarteten Sektionsbefund bilden. Das ist aber jedenfalls gerade hier ein ganz besonderes Ereignis, weil bei Kleinhirntumoren, wie wir noch sehen werden, die Allgemeinsymptome besonders frühzeitig und stark einzutreten pflegen, namentlich auch die Stauungspapille, die oft rasch zur Erblindung führt. Dass es hier Ausnahmen gibt, habe ich selbst in einem schon mehrfach zitierten Falle von Tumor im Unterwurm erlebt. In der neueren Literatur ist übrigens von solchen Fällen latenter Kleinhirntumoren wenig mehr die Rede; in einem solcher Fälle von Macdonald handelte es sich um einen langjährig Verrückten; in Leimbachs Falle ist ophthalmoskopisch nicht untersucht; diese mangelhafte Untersuchung trifft wohl auch für andere Fälle noch zu. Am ersten möglich ist das Fehlen aller Symptome noch bei Tumoren an der oberen Fläche einer Hemisphäre, bei denen ja auch Herdsymptome am leichtesten fehlen: dann bei sehr langsam wachsenden und infiltrierenden Tumoren (Nothnagel), wo ebenfalls die Herdsymptome nicht einzutreten brauchen, weil andere Hirnteile, z. B. das Grosshirn, allmählich die Funktionen des erkrankten Kleinhirnes einigermassen übernehmen können.

Mit den oben erwähnten, als Herdsymptome des Kleinhirntumors, wenn auch nicht als spezifische, aufzufassenden Erscheinungen, sind nun die bei Tumoren des Kleinhirnes vorkommenden und für sie bis zu einem gewissen Grade charakteristischen Symptome keineswegs erschöpft. Gerade beim Kleinhirntumor nehmen bei dem engen Raume unterhalb des Tentorium cerebelli die Nachbarschaftssymptome, die durch Mitläsion speziell des Hirnstammes und der Hirnnerven bedingt werden, oft eine grosse Intensität an, und diese Symptome erlauben oft erst eine ganz sichere und präzise Diagnosenstellung, speziell der erkrankten Kleinhirnhälfte, die, wie wir sahen, aus den reinen Kleinhirnsymptomen nur unter günstigen Umständen zu stellen ist. Auch die Allgemeinsymptome zeichnen sich bei Kleinhirntumoren durch Besonderheiten, namentlich oft durch ganz besondere Intensität aus, und schliesslich kommen auch gewisse Fernsymptome bei Kleinhirntumoren auffallend häufig vor. Wir müssen aber alle diese Umstände bei unserer Lokaldiagnose »Kleinhirntumor« sorgfältig mit berücksichtigen, da sie, wie gesagt, in vielen Fällen fast die sicherste Grundlage derselben bilden.

Nehmen wir zuerst die Nachbarschaftssymptome. Dass ein Tumor des Kleinhirnes auf das Okzipitalhirn komprimierend wirkt, ist besonders bei Hemisphärentumoren nicht unmöglich, kommt aber jedenfalls sehr selten vor, da das straff gespannte Tentorium cerebelli hier schützend einwirkt. Dagegen habe ich es selbst einmal gesehen, dass ein Tumor des Okzipitallappens in den letzten Stadien zerebellare Ataxie hervorrief, auch Oppenheim berichtet über solche Fälle.

Am nächsten liegt dem Kleinhirn der gesamte Hirnstamm von den Vierhügeln bis zur Pyramidenkreuzung, und dieser Hirnteil wird deshalb am häufigsten von den Tumoren des Zerebellum in Mitleidenschaft ge-

zogen. Häufig wird er in erheblichster Weise komprimiert; wie sehr z. B. die Medulla oblongata abgeplattet und der vierte Ventrikel verbreitert werden kann, ohne dass eine eigentliche Erweichung dieser Teile eintritt, zeigt am besten Fig. 2, bei der es sich ja allerdings nicht um einen eigentlichen Kleinhirntumor, sondern um ein ependymäres Gliom im 4. Ventrikel handelt. Geht der Tumor von einer Kleinhirnhemisphäre aus, so kann auch eine seitliche erhebliche Kompression des Hirnstammes und speziell des Pons eintreten, in der Weise ungefähr, wie es Fig. 8 zeigt; doch habe ich sie bei, von den Seitenteilen des Kleinhirnes ausgehenden Tumoren nie so stark werden sehen, wie in den Fällen von Tumoren des Kleinhirnbrückenwinkels, von denen Fig. 8 ein Beispiel ist. Klinisch wird übrigens in diesen Fällen nie zu entscheiden sein, ob der Kleinhirntumor den Hirnstamm nur komprimiert hat oder ob er in ihn hineingewuchert ist, wenn auch das letztere viel seltener vorkommt. Ueberhaupt aber muss ich an dieser Stelle in Uebereinstimmung mit Oppenheim hervorheben, dass gerade durch die Nachbarschaftssymptome der Kleinhirntumoren von seiten des Hirnstammes und der Hirnnerven die Symptomatologie dieser Geschwülste, wenigstens auf der Höhe des einzelnen Krankheitsbildes, so sehr derjenigen bei primärem Sitz des Tumors in der hinteren Schädelgrube, im Hirnstamme oder im 4. Ventrikel und erst sekundärer Beteiligung des Kleinhirnes gleichen kann, dass derartige klinisch unreine Fälle hier zunächst symptomatologisch mit verwertet werden müssen und auf ihre differentialdiagnostische Auseinanderhaltung erst später eingegangen werden kann.

Von den einzelnen Teilen des Hirnstammes können in bestimmten Fällen entweder mehr die Kleinhirnschenkel, speziell die mittleren, oder die Vierhügel, oder der Pons und die Medulla oblongata beteiligt werden. Ob die Läsion der mittleren Kleinhirnschenkel besondere Symptome hervorzurufen imstande ist, ist deshalb a priori etwas zweifelhaft, weil diese ja eigentlich nur aus dem Kleinhirn aus- oder in dasselbe eintretende Bahnen enthalten, deren Läsion im Kleinhirn selbst natürlich dieselben Symptome hervorrufen muss, wie im mittleren Kleinhirnschenkel. Dennoch ist ein Symptom, auch bei Tumoren, die diese Crura cerebelli ad pontem ziemlich isoliert betrafen — es sind das übrigens sehr seltene Fälle, meist ist auch der Hirnstamm und die betreffende Kleinhirnhälfte beteiligt — besonders oft beobachtet worden, das sind die hauptsächlich von den Physiologen, schon von Magendie, hervorgehobenen Rollbebewegungen um die Längsaxe des Körpers. Nach Russel erfolgen diese Bewegungen beim Sitze in einem der beiden Kleinhirnschenkel immer in gesetzmässiger Weise; bei rechtsseitiger Affektion in der Richtung eines in den Kork hinein-, bei linksseitiger aus dem Kork herausgedrehten rechts drehenden Korkziehers, wobei dem Korke die Schädeloberfläche, der Flasche der Rumpf entsprechen würde; Turner, Ferrier, Luciani, Thomas und Batten behaupten allerdings eine grade umgekehrte Richtung dieser Rollbewegungen bei rechts- oder linksseitigen Läsionen. Die frühere Bezeichnung: Drehbewegung vom Herde weg oder nach dem Herde zu ist besser aufzugeben, da sie leicht zu Missverständnissen führen kann; doch kann man nach Batten, ohne missverständlich zu sein, auch von einer Bewegung der r. oder l. Schulter nach vorn sprechen. Sind solche Rollbewegungen also in ausgeprägter und charakteristischer Weise vorhanden, so kann man wohl aus ihnen auf eine Affektion der mittleren

Kleinhirnschenkel schliessen, die freilich bei Tumoren selten auf diese beschränkt sein wird. Für die Seitendiagnose ist aber das Symptom bei dem Widerstreite der Autoren über die Richtung der Rollbewegungen bei links- oder rechtsseitigen Affektionen wohl noch nicht zu verwerten. In einem von mir beobachteten Falle, bei dem die Drehbewegungen um die Längsaxe des Körpers im Sinne eines in den Kopf gedrehten rechts drehenden Korkziehers sehr deutlich waren, fand sich wirklich ein Tuberkel im rechten Brückenschenkel (der Fall stimmte also zu Russels Angaben), aber noch 4 andere, je ein sehr grosser, in jeder Kleinhirnhemisphäre, ein ebenso grosser im Pons und einer im obersten Halsmarke. Durch die Beteiligung des Hirnstammes würden in diesen Fällen am leichtesten Trigeminusaffektionen, auch wohl gekreuzte Paresen eintreten. Für die Corpora restiformia charakteristische Merkmale sind bei Tumoren dieser Gegend nicht bekannt; was in einzelnen Fällen beschrieben ist, kann jedenfalls gerade so gut bei Tumoren, die an der Basis entstehen und gegen das Kleinhirn vorrücken, eintreten (s. z. B. den Fall Meige und Vivier, zitiert von Oppenheim). Oppenheim glaubt, dass die gleichseitige Bewegungsataxie des Armes vor allem bei Läsionen dieses Ortes einträte; ich habe oben ausgeführt, dass ich dieses Symptom eher für zentrifugal bedingt halte. Bei Sitz des Tumors in den Bindearmen des Kleinhirns dürften die Ataxie und die Nachbarschaftssymptome von den Vierhügeln sehr stark sein.

Findet die Druckwirkung eines Kleinhirntumors besonders in der Richtung auf die Vierhügel statt — das kommt am leichtesten bei in der Mittellinie, im Wurme, sitzenden Tumoren vor — so mischen sich dem Krankheitsbilde des Kleinhirntumors vor allen Dingen Augenmuskellähmungen hinzu und zwar Lähmungen, die den sogenannten nuklearen Charakter tragen, indem sie stets eine ganze Anzahl von Augenmuskeln auf beiden Seiten, wenn auch nicht in voller Symmetrie ergreifen. Am häufigsten fehlt in diesen Fällen die Beteiligung des Abduzens, meist sind auch Pupille und Akkommodationsmuskel nicht mitbeteiligt. Ehe es zur vollen Lähmung kommt — also im Stadium der Parese — zeigen die betreffenden Augenmuskeln nicht selten einen sehr ausgeprägten paretischen Nystagmus, und ich bin, wie oben schon erwähnt, der Ansicht, dass es sich in vielen Fällen von Nystagmus, speziell bei Kleinhirntumoren, um solche paretische Zustände der Augenmuskeln gehandelt hat, wenn ich auch, wie ausgeführt, heute auf dem Standpunkt stehe, dass es auch einen rein zerebellaren Nystagmus gibt. Ich will übrigens noch erwähnen, dass ich die „nuklearen" Augenmuskellähmungen bei Kleinhirnwurmtumoren so oft beobachtet habe, dass ich sie wenigstens bei grossen Tumoren dieses Ortes fast als ein konstantes Symptom bezeichnen möchte.

Bei der Läsion des Pons und der Medulla oblongata infolge von Geschwülsten des Kleinhirnes kommt zunächst die Affektion der langen motorischen und sensiblen Leitungsbahnen in Betracht. Die erste zeigt sich entweder durch Paraplegien, nur der Beine, seltener aller vier Extremitäten, oder durch Hemiplegien. Die Paraplegien resp. Paraparesen können von Anfang an bestehen, z. B. bei Geschwülsten im Mittellappen, oder sich allmählich aus einer Hemiplegie heraus entwickeln; die Hemiplegien kommen viel häufiger bei Hemisphärentumoren vor und finden sich in den meisten Fällen wohl gekreuzt

mit dem Sitze des Kleinhirntumors, da der Druck desselben auf die Pyramidenbahnen oberhalb der Kreuzung derselben einsetzt; meist ist dann auch die Zunge auf der Seite der Extremitätenlähmung gelähmt. Aber, und das hindert die Verwendung der Hemiplegie zur Stellung einer Hemisphärendiagnose der Kleinhirngeschwulst, es gibt hier auch Ausnahmen, also gleichseitige Hemiplegien. Diese kommen entweder dadurch zustande, dass der Tumor des Kleinhirnes soweit nach unten reicht, dass er die Pyramidenbahn unterhalb der Kreuzung noch zu fassen bekommt, das kann nach Oppenheim nur selten der Fall sein, oder aber dadurch, dass ein Tumor infolge seiner Wachstumsrichtung die entgegengesetzte Pyramide scharf gegen den Knochen andrückt und sie dadurch lädiert. Im übrigen haben diese paraplegischen oder hemiplegischen Lähmungen fast immer den Charakter einer Lähmung durch Läsion der Pyramidenbahnen, sie verbinden sich also mit Kontrakturen (Beugekontrakturen in den Armen; Streck-, selten Beugekontrakturen in den Beinen, Fig. 32), erhöhten Sehnenreflexen und Babinskis Zehenreflex;

Figur 32. Körperhaltung bei Tuberkeln im Kleinhirne. Opisthotonus. Zerebrale Beugekontraktur der Beine. Zunahme des Schädelumfanges durch Hydrokephalus. Enorme Abmagerung. Eigene Beobachtung.

auch betreffen sie, wie bekannt, nur bestimmte Muskelgruppen (Wernicke-Mann), sodass sie sich, wie erwähnt, von eventuellen von der Kleinhirnläsion direkt abhängigen gleichseitigen Lähmungen, die ich bisher nicht gesehen habe, unterscheiden lassen würden. Das Fehlen der Patellarreflexe kann allerdings auch bei den durch Pyramidenläsion bedingten Lähmungen als eine Fernwirkung durch den Tumor auf die hinteren Wurzeln auftreten; davon unten noch mehr. In einigen dieser Fälle sah ich, dass längere Zeit hindurch das eine Bein in Streck-, das andere in Beugekontraktion stand, ohne dass ich daraus Schlüsse auf einen bestimmten Sitz des Tumors zu stellen imstande war; auch im Falle von Fig. 32, bei dem zuletzt beide Beine in Beugekontraktur standen, war das eine Zeitlang so; dasselbe habe ich aber auch bei tuberkulöser Meningitis beobachtet.

Auch motorische Reizerscheinungen durch Läsion der Pyramidenbahnen können bei Kleinhirntumoren eintreten. Oppenheim rechnet dahin einen Teil der bei Kleinhirntumoren so häufigen Nackenstarre mit Beugung des Kopfes nach hinten, die dann wohl durch Läsion der Stabkranzfasern zu den Kernen der Nackenmuskelnerven bedingt wäre; in anderen Fällen, besonders wenn der Kleinhirntumor an die Meningen hinanreicht, ist diese Nackenstarre wohl eine durch die Schmerzen bedingte, der Kranke sucht den Kopf möglichst zu fixieren. In wieder andern Fällen breitet sich diese dauernde tonische Anspannung auf die gesamte Muskulatur des Rumpfes aus (s. Fig. 32); manchmal, wie schon im allgemeinen Teil erwähnt, kommt das in Form von Anfällen vor, die dann zu starker Arc de cercle-Bildung und tetanischer Streckung der Extremitäten führen und dadurch, sowie durch das Erhaltenbleiben oder die nur leichte Umdämmerung des Bewusstseins zur Diagnose Hysterie verleiten können. Ebenso wie Oppenheim habe ich es gesehen, dass diese tonische Anspannung der Muskulatur sich mit über die gesamte Muskulatur ausgedehntem konvulsivischem, sehr feinschlägigem Zittern verband[1]).

Sensible Störungen an Rumpf und Extremitäten durch Druck auf den Hirnstamm sind bei Kleinhirntumoren selten. Das liegt an der bekannten grösseren Widerstandsfähigkeit der sensiblen Leitungsbahnen gegenüber leitungshemmenden Läsionen überhaupt. Unmöglich sind sie natürlich nicht und können dann ebenso wie die Lähmungen in paraplegischer oder hemiplegischer Form eintreten. Für ihre Verwertung zur genauen Diagnose des Sitzes eines Kleinhirntumors gilt dasselbe, was für die motorischen Störungen gesagt ist, nur in noch höherem Masse. Dass ich die gleichseitige Ataxie des Armes, die sich namentlich bei Kleinhirnhemisphärentumoren findet, nicht als eine zentripetal bedingte auffassen möchte, habe ich schon mehrfach erwähnt; dagegen beruht vielleicht ein Teil der oben erwähnten, in seltenen Fällen die Kleinhirnataxie komplizierenden, mehr tabischen Symptome auf einer Läsion der Schleife im Hirnstamm; ebenso eventuelle Lagegefühlsstörungen, die ich auch einmal bei einem hierhergehörigen Tumor gesehen habe. Schliesslich kann eine Reizung der langen sensiblen Bahnen natürlich auch exzentrisch projizierte Schmerzen erzeugen.

Selbstverständlich können auch die im Pons und in der Medulla oblongata lagernden Kerne der Hirnnerven durch Druck einer Kleinhirngeschwulst auf diese Hirnteile in Mitleidenschaft gezogen werden. Es handelt sich da um die Nervi V bis XII inkl. Da aber die etwaigen Ausfallssymptome von seiten dieser Hirnnerven im ganzen dieselben sind, ob ihre Kerne oder ihre Wurzeln lädiert werden, so will ich die hier in Betracht kommenden Erscheinungen bei Anführung der Nachbarschaftssymptome dritter Kategorie der Kleinhirntumoren, der basalen resp. Wurzelsymptome, besprechen.

[1]) Aehnliche Körperstellungen wie bei Fig. 32 hat Hughlings Jackson schon 1871 als „cerebellar attitude" beschrieben; die Beine fanden sich dabei allerdings in Streckkontraktur. Auch er weist auf die Gleichheit dieser dauernden Stellungen mit den bei den tonischen Anfällen — „tetanus like seizures" — hin, die er direkt vom Kleinhirn abhängig sein lässt. Ich glaube aber, dass die dauernden Kontrakturen erst bei Beteiligung der Pyramidenbahnen eintreten; dafür spricht mir auch, dass z. B. in meinem Falle Beugekontraktur der Beine bestand. Der gleichen Ansicht scheint mir auch Horsley zu sein. Die Nackenstarre und der Opisthotonus sind aber wohl auf die Beteiligung des Kleinhirns zu schieben, da sich bei zerebralen Dyplegien in den Rumpfmuskeln eher schlaffe Lähmung findet (Anmerkung bei der Korrektur).

Im allgemeinen werden die von Kernläsionen abhängigen Hirnnervenlähmungen bei Kleinhirntumoren leichter doppelseitig als einseitig vorhanden sein, aber nicht ausschliesslich, denn die Kompression des Pons kann sich auch rein auf eine Seite beschränken, und dann natürlich manchmal auch die von ihr abhängigen Kernlähmungen. In solchen Fällen können dann bei gleichseitiger Läsion der Pyramiden und der Hirnnervenkerne auch bei reiner Hirnstammkompression allerlei Arten der alternierenden Hemiplegie: Abduzens, Fazialis, vielleicht Trigeminus gelähmt auf Seite der Läsion, die Extremitäten gekreuzt, eintreten. Solche Symptome erlauben dann wohl eine bestimmte Diagnose auf die erkrankte Kleinhirnhemisphäre, der Tumor muss dann in der der Hirnnervenlähmung gleichseitigen Hemisphäre sitzen; dagegen wird die Beschränkung der Kompression auf den Hirnstamm und ein Freibleiben der Hirnnervenwurzeln in solchen Fällen wohl kaum zu diagnostizieren und auch selten rein vorhanden sein.

Andere Nachbarschaftssymptome bei Kleinhirntumoren weisen dagegen mit Bestimmtheit auf die Läsion des Hirnstammes selbst, vor allem speziell auf Pons und Medulla oblongata hin. Dahin gehört zunächst die sogenannte assoziierte Blicklähmung, nach rechts oder links, die dann eintritt, wenn die Region eines Abduzenskernes in Mitleidenschaft gezogen wird. Ich habe sie selbst bei Kleinhirntumoren mehrmals deutlich konstatieren können. Sie besteht in einer der mit dem Tumor gleichseitigem Abduzenslähmung koordinierten Lähmung des kontralateralen Rectus internus nur für die seitliche Blickrichtung — bei linksseitiger Läsion kann nicht nach links, bei rechtsseitiger nicht nach rechts gesehen werden. Die Konvergenz ist erhalten. Diese Blicklähmung erlaubt bei einem Falle von Kleinhirntumor eine ganz bestimmte Diagnose der erkrankten Hemisphäre — noch bestimmter wird das, wenn sie sich wie öfters mit gekreuzter Hemiplegie durch gleichseitige Läsion der Pyramiden oberhalb der Kreuzung verbindet[1]).

Auch Störungen der Sprache bei Mitläsion des Bulbus sind in solchen Fällen nicht selten. Manchmal handelt es sich um die bekannte bulbäre Anarthrie oder Dysarthrie; häufiger habe ich skandierende Sprache oder explosive Sprache beobachtet, die wohl durch Druck der Läsion auf die Pyramidenfasern der Sprachmuskulatur zustande kommt.

Im letzten Stadium eines Kleinhirntumors kommt es durch Druck auf den Hirnstamm häufig zu erheblicher Dysphagie oder zur vollständigen Unmöglichkeit des Schluckens. Hierher gehören auch wohl Anfälle von Singultus, von häufigem unwiderstehlichem Gähnen, sowie von Salivation. Auch Erscheinungen von seiten des Herzens sind sehr gewöhnlich — meist geht die anfängliche Pulsverlangsamung, durch Vagusreizung, sehr rasch in erhebliche Pulsbeschleunigung, durch Vaguslähmung, über. Die Erscheinungen von seiten der Respiration tun sich sehr oft in dem sogenannten Cheyne-Stokeschen Atmungstypus, einem sehr ominösen Symptom, kund. Die bedrohliche Nähe der Zentren für Atmung und Herzbewegung bedingt

[1]) Dass, wie oben erwähnt, möglicherweise auch eine Kleinhirnläsion allein ohne Druck auf den Pons Blicklähmung nach der Seite bedingen kann, würde an der Bedeutung dieses Befundes für die Hemisphärendiagnose nichts ändern, da sie auch hier auf der Seite der Läsion sich finden würde.

es wohl auch, dass in der Symptomatologie der Tumoren des Kleinhirnes, wie schon Bernhardt hervorgehoben hat, ein ganz plötzlicher, im Augenblick unerwarteter Tod nicht so selten beobachtet wird. Dass dieser plötzliche Tod als Nachbarschaftssymptom von seiten der Medulla oblongata aufgefasst werden muss, dafür spricht, dass er ebenso bei Geschwülsten im IV. Ventrikel vorkommt; dreimal erlebte ich ihn bei Zystizerken im Ventrikulus IV. Schliesslich sei hier noch erwähnt, dass einige Male auch Diabetes mellitus bei Kleinhirngeschwülsten beobachtet ist, einmal auch Albuminurie; Oppenheim erwähnt Bulimie und schiebt dieselbe auf eine Vagusläsion. Mehrmals sah ich in letztem Stadium von Kleinhirntuberkeln bei Kindern auch eine extreme Abmagerung, die kleinen Kranken bestanden nur noch aus Haut und Knochen (s. Figur 32); ähnliches berichtet Macewen von Kleinhirnabszessen.

Eine dritte, sehr wichtige Kategorie von Nachbarschaftssymptomen wird von Kleinhirntumoren durch eine Läsion der basalen Hirnnerven hervorgerufen; es kommen hier alle Hirnnerven vom 3. bis 12., speziell aber ihrer Lage nach der 5. bis 7. und 8. und der 9., 10. und 11. in Betracht (siehe Figur 8). Eine solche Läsion kann besonders leicht dann eintreten, wenn ein von den Kleinhirnhemisphären ausgehender Tumor nach unten, nach der Basis zu, wächst — ganz ähnliche Symptome entstehen natürlich, wenn ein basaler Tumor zuerst die Nervenwurzeln ergreift und dann auf das Kleinhirn eindringt (Figur 8) — ich habe in diesem Abschnitte mehrfach erwähnt, dass ich diese beiden Dinge hier nicht scharf von einander trennen kann. Die durch Läsion basaler Hirnnerven bedingten Symptome sind im Gegensatze zu den nukleären Lähmungen meist nur einseitig und deshalb für die Lokaldiagnose noch wertvoller, meist sitzen sie natürlich auf derselben Seite, wie der Tumor — manchmal kann aber z. B. ein Tumor der linken Kleinhirnhemisphäre durch starke Verschiebung des Hirnstammes auch gerade die entgegengesetzten Hirnnerven stark an den Knochen andrücken und lädieren. Doch ist das jedenfalls selten, und es gehen in diesen Fällen natürlich Hirnstamm- und Wurzelsymptome untrennbar ineinander über.

An den basalen Hirnnerven kann der Tumor des Kleinhirns zu Reiz- und zu Lähmungssymptomen führen. An den Augenmuskelnerven überwiegen wohl die letzteren. Den Nystagmus, mag er nun ein paretischer Nystagmus oder rein zerebellaren Ursprungs sein oder als ein durch Fern- und Nachbarschaftswirkung bedingter aufgefasst werden müssen, wird man wohl kaum je zu den Reizerscheinungen rechnen wollen. Lähmungen im Okulomotoriusgebiete kommen übrigens, wie erwähnt, meist durch Läsion der Kernregion in den Vierhügeln, selten auch wohl einmal als Fernsymptom an der Basis zustande; der Trochlearis kann bei der Eigenart seines Verlaufes leicht in seinen Wurzeln getroffen werden; von einem seitlichen Kleinhirntumor am leichtesten an der Basis der Abduzens. Die durch die Augenmuskellähmungen bedingten Symptome habe ich oben auseinandergesetzt, was noch fehlt, kann man sich leicht selber konstruieren, da ja im einzelnen radikuläre und nukleäre Lähmungen auch hier sich nicht unterscheiden.

Was die übrigen bei Kleinhirntumoren in Mitleidenschaft gezogenen Hirnnerven betrifft, so ist es praktisch, zuerst die Reiz-, dann die Lähmungserscheinungen zu betrachten. Schmerzen im Trigeminusgebiete sind häufig; manchmal sind sie das einzige halbseitige Wurzelsymptom, z. B. in dem

Falle Fig. 18; sie können sehr ausgebreitet sein, in anderen Fällen aber sich auch auf kleine Gebiete sehr lange Zeit beschränken. So waren in einem meiner Fälle (ohne Sektion) einseitige Schmerzen in der Zunge so lange Zeit das einzige Symptom, dass ich im Beginne an eine sogenannte Bernhardtsche Zungenneurose glaubte. Im motorischen Gebiete des Trigeminus kommen trismusähnliche Erscheinungen im ganzen recht selten vor. Klonische Zuckungen sind häufiger im Fazialis, einige Male in der Zunge beobachtet worden. Oppenheim hat sie mehrmals, auch bei Kleinhirntumor, im Gebiete des Vagoakzessorius, also an den Kehlkopf-, Gaumensegel- und Pharynxmuskeln gesehen. Er führt wenigstens das einseitige Vorkommen dieser Zuckungen auf eine direkte Reizung der basalen Hirnnerven zurück — manchmal, meint er, handele es sich auch wohl um reflektorische Zuckungen bei Läsion des sensiblen Trigeminus. Bei doppelseitigen Zuckungen in den Muskeln dieser Nerven kann es sich auch um Reizung ihrer Stabkranzfasern in der Medulla oblongata handeln.

Was die Lähmungserscheinungen von seiten der Hirnnervenwurzeln beim Kleinhirntumor anbetrifft, so sind die Anästhesien im Trigeminusgebiete im Anfange ebenfalls oft auffallend beschränkt, betreffen z. B. nur ein Auge oder auch nur eine Kornea. Auf diese Reflexanästhesie der Kornea als ein erstes Zeichen einer beginnenden Trigeminusanästhesie hat Oppenheim schon vor Jahren hingewiesen und stets wieder die Bedeutung dieses Befundes namentlich für die Seitendiagnose eines Tumors in der hinteren Schädelgrube betont; ich kann diese Angaben nur bestätigen; ich habe die Kornealanästhesie in den letzten Jahren öfters gesehen; in einem letzten Falle von Tumor im Kleinhirnbrückenwinkel links, der zur Operation kam, fand sich aber nicht nur Reflexanästhesie an der linken Kornea, sondern auch in der linken Nase und am linken Gaumensegel, sodass es vielleicht möglich ist, dass bei basaler Trigeminusläsion die Reflexempfindlichkeit im ganzen am ersten geschädigt wird. Später kann aber Hyp- oder Anästhesie auch im ganzen Trigeminusgebiete bestehen. Auch Ceratitis neuroparalytica kann in diesen Fällen vorkommen. Kaumuskellähmung ist selten, doch habe ich sie in dem Falle der Figur 8, der allerdings ein basaler Tumor war, aber als Kleinhirntumor imponierte, konstatieren können. Der Mund wich hier beim Oeffnen nach der gelähmten Seite ab (Ueberwiegen des nicht gelähmten Pterygoideus externus). In einigen Fällen ist Fazialislähmung peripherer Ausbreitung mit Entartungsreaktion beobachtet worden. Sehr häufig ist einseitige Akustikuslähmung in der Kasuistik der Kleinhirntumoren. Meist handelt es sich hier allerdings um Fälle, bei denen sich der Tumor zunächst im Akustikus selber (Akustikusneurome, Hartmann) oder an der Basis, (Geschwülste des Kleinhirnbrückenwinkels, Henneberg) entwickelt und erst allmählich auf das Kleinhirn übergreift, also um Fälle, die streng genommen nicht hierher gehören, doch kommt auch das Umgekehrte vor. Ist ein Akustikus an der Basis zerstört, so kann durch Läsion der Bahnen des anderen im Hirnstamm auch doppelseitige Taubheit eintreten (Fig. 8). Im Anfang kann es bei den Tumoren am Nervus octavus auch zu typischen Anfällen Menièreschen Schwindels kommen.

Auch ein Teil der Sprach- und speziell der Schlingbeschwerden kann natürlich auf Läsion der betreffenden Nerven an der Basis geschoben werden; doch ist, da zu deutlicher Ausprägung dieser Symptome im allgemeinen doppelseitige Läsionen gehören, hierfür die Affektion des Hirnstammes

selber wichtiger. Schliesslich ist noch einseitige Zungenlähmung mit Muskelatrophie durch Affektion des Hypoglossus beobachtet worden.

Es sei nochmals gesagt, dass die einseitigen Hirnnervenlähmungen für die Diagnose der Seite, in der die Kleinhirngeschwulst sitzt, von allergrösster Wichtigkeit sind, wenn auch unter günstigen Umständen die direkten Symptome des Kleinhirns allein oder diese in Verbindung mit Affektionen des Hirnstammes diese Diagnose ebenfalls gestatten können. Verbinden sich die Nervenlähmungen mit gekreuzter Extremitätenlähmung zu alternierender Hemiplegie, so ist diese Diagnose noch sicherer. Dann ist freilich kaum zu sagen, ob es sich um eine nukleäre oder radikuläre Hirnnervenlähmung handelt oder um beides zusammen. Ebenso ist es in vielen Fällen mit Kleinhirn- und Hirnnervensymptomen, wenn der Fall ausgebildet, wie öfters hervorgehoben, nicht möglich, zu sagen, ob der Tumor primär in einer Kleinhirnhemisphäre oder im Hirnstamm oder an der Basis gesessen hat, namentlich Tumoren in der vorderen, unteren Fläche des Kleinhirnes oder im Kleinhirnbrückenwinkel können ganz dieselben Symptome bedingen. Mit Sicherheit lässt sich eine Entscheidung in dieser Beziehung wohl nur in solchen Fällen treffen, wo die Entwicklung des Leidens von Anfang an genau und sachverständig beobachtet ist; von entscheidender Bedeutung würde dann sein, ob zuerst sichere Nerven- oder medullare oder zerebellare Symptome bestanden haben und wie und in welcher Reihenfolge die andern Symptome sich dazu gesellt haben. In solchen Fällen ist es mehrfach — z. B. schon vor Jahren Oppenheim in einem schönen Falle — gelungen, die spezielle Diagnose des Sitzes genau zu stellen; im ganzen aber werden diese Fälle aus äusseren Gründen doch selten sein. Was auch bei ausgeprägtem Symptomenkomplex vielleicht noch die Differentialdiagnose zwischen Tumor einer Kleinhirnhemisphäre und der hinteren Schädelgrube derselben Seite ermöglichen kann, soll weiter unten (Tumoren der Basis) besprochen werden.

Was die Verwertung der Nachbarschaftssymptome, um das hier nochmals zusammenzufassen, für die differentielle Diagnose zwischen Wurm- und Hemisphärenkrankheiten anbetrifft, so habe ich schon mehrfach hervorgehoben, dass einseitige Hirnnervenlähmungen, wenn sie frühzeitig zu zerebellaren Symptomen hinzutreten, sehr sicher die Diagnose der erkrankten, dann gleichseitigen Hemisphäre gestatten; von bulbären Symptomen vor allem die spastische Hemiplegie, besonders wenn sie gekreuzt mit den dem Tumor gleichseitigen Hirnnervenlähmungen sich findet, — alternierende Hemiplegie —, oder auch eine Blicklähmung nach Seite des Tumors, auch diese wieder eventuell mit gekreuzter spastischer Extremitätenparese. Für einen Sitz im Wurm werden von Anfang an bestehende Paraparese, ev. Blicklähmung nach beiden Seiten, ferner doppelseitige nukleäre Opthalmoplegien durch Wirkung auf die Vierhügel und überhaupt doppelseitige Hirnnervenlähmungen sprechen. Auch die schweren das Herz und die Atmung betreffenden bulbären Symptome und ein plötzlicher Tod kommen wohl am leichtesten bei Tumoren des Wurmes, besonders des Unterwurmes vor. Natürlich kann aber ein anfangs im Wurm sitzender Tumor, wenn er stärker nach einer

Seite wächst, auch halbseitige Nachbarschaftssymptome vor allem vom Hirnstamme hervorrufen.

Von zu den Fernwirkungen zu rechnenden Symptomen beim Kleinhirntumor erwähnt besonders Oppenheim in einzelnen Fällen eine Anosmie durch Abplattung der Nervi olfactorii und eine manchmal nur vorübergehende Erblindung ohne Stauungspapille durch direkte Kompression des Chiasma durch das blasig vorgestülpte Infundibulum. Beides kommt besonders bei starkem Hydrocephalus internus zustande, der ja bei Kleinhirntumoren durch die häufige Verlegung des Aquaeductus Sylvii sehr leicht eintritt, und in solchen Fällen können auch bei Kleinhirntumoren psychische Störungen und besonders Benommenheit sehr deutlich sein, die sonst hier keine grosse Rolle im Krankheitsbilde spielen (Schuster). Auch basale Lähmungen der Augenmuskelnerven können auf diese Weise entstehen. Dass auch das nicht selten beobachtete Fehlen der Patellarreflexe bei Kleinhirntumoren als eine Fernwirkung aufzufassen ist, und dass es durch Zerrung der lumbalen Wurzeln infolge starken Druckes der Zerebrospinalflüssigkeit im Rückenmarkskanal zustande kommt, habe ich schon Seite 78 unter genauer Anführung der Literatur auseinandergesetzt. Uebrigens haben die Angaben von Batten und Collier gezeigt, dass diese Schädigung der lumbalen Wurzeln bei allen grossen Hirntumoren vorkommen kann; immerhin wird man annehmen können, dass gerade auch Tumoren der hinteren Schädelgrube eine besonders starke Stauung der Hirnflüssigkeit im Wirbelkanal veranlassen können. Die früher von Gowers und Hughlings Jackson vertretene Ansicht, die schon Bechterew bekämpfte, dass das Kleinhirn einen tonisierenden Einfluss auf die Muskulatur ausübe, dessen Wegfall bei Erkrankungen dieses Hirnteiles ein Fehlen der Patellarreflexe bedingen könne — nach dieser Anschauung hätte es sich dann beim Vorhandensein des Westphalschen Zeichens um ein direktes lokales Kleinhirnsymptom gehandelt — hat durch die neuere Erfahrung eine sichere Bestätigung nicht gefunden. Gefasst sein muss man bei dem Fehlen der Patellarreflexe bei gleichzeitigem Kleinhirntumor auf zufällige Komplikationen; Oppenheim und Wollenberg fanden in einem Falle von Tumor cerebelli mit Westphalschem Zeichen eine Tabes dorsalis; ich bei einem Tuberkel des Kleinhirnes Tuberkulose der Lendenwirbelsäule; Nonne neben dem Kleinhirnsarkome eine diffuse Sarkomatose der Rückenmarkshäute.

Schliesslich sind in seltenen Fällen bei Kleinhirntumoren auch Blasenstörungen, besonders Incontinentia urinae beobachtet, ohne dass sie durch Benommenheit erklärt werden konnten. In einem meiner Fälle (Fig 28) mit unwillkürlichem Harnabgang stellte sich später heraus, dass der betreffende Knabe lange an Enuresis nocturna gelitten hatte. Auch zur Erklärung dieser Fälle dürfte es gut sein, mehr wie früher, auch das Rückenmark bei Hirntumoren mit in das Bereich der anatomischen Untersuchung zu ziehen: man wird dann manchmal eine sonst vergeblich gesuchte Erklärung finden. Einen guten Anfang haben in dieser Beziehung Jacobsohn und Jamane gemacht.

Sehr wichtig für die Diagnose eines Kleinhirntumors sind schliesslich die Allgemeinerscheinungen. Sie zeichnen sich fast alle durch frühes Eintreten und grosse Heftigkeit aus. Ganz enorm ist meist der Kopfschmerz. Meist sitzt er im Hinterkopfe und verbindet sich dann mit Nackensteifigkeit, manchmal wird er aber auch gerade in

die Stirn verlegt. In diesem Falle soll er nach einigen englischen Autoren bei einseitigen Tumoren in der gekreuzten Stirnhälfte sitzen. Sehr häufig ist er am intensivsten, wenn der Patient einige Stunden geschlafen hat, also Morgens ganz früh. Die längere Zeit im Schlaf eingehaltene horizontale Lage hat darauf wohl Einfluss. Umschriebene perkutorische Empfindlichkeit und eben solche Tympanie mit Bruit de pot fêlé findet sich bei Kleinhirntumoren nicht, wohl aber Beides in diffuser Weise oft sehr ausgeprägt; ich habe namentlich bei Kindern im Alter von 4 bis 9 Jahren mit Kleinhirngeschwülsten in den letzten Jahren die diffuse Tympanie und das diffuse Scheppern kaum vermisst; beides war vor allem in der Nähe der Koronarnaht so deutlich, dass ich es Umstehenden, z. B. den Assistenten, ohne jeden Zweifel demonstrieren konnte. Immer fand sich in diesen Fällen auch ein starker Hydrokephalus, der häufig auch zur Sprengung der schon leicht verwachsenen Nähte und zu einer Zunahme des Kopfumfanges führte; die messbare Zunahme betrug z. B. im Falle von Fig. 32 mehr als 4 cm, sie ist wohl auch auf der Abbildung zu erkennen. In diesem Falle fand sich je ein grosser Tuberkel in jeder Kleinhirnhemisphäre, ein kleiner im r. Brückenschenkel, ein grosser im Pons und einer im oberen Zervikalmarke.

Die Stauungspapille tritt fast immer früh ein und wird früh sehr stark. Blutungen und Verfettungen der Retina sind häufig, sehr rasch tritt oft Amblyopie und Erblindung mit Atrophie ein. Das Erbrechen ist meist von quälender Konstanz; es ist vielleicht sogar besser als ein Nachbarschaftssymptom von seiten der Medulla oblongata aufzufassen und es tritt ebenfalls besonders häufig früh bei nüchternem Magen ein, dann auch bei jedem Lagewechsel, so dass auch aus diesem Grunde die Kranken oft eine möglichst fixierte Körperstellung einhalten. Ueber die tonischen Konvulsionen habe ich oben schon gesprochen, typisch epileptische sind selten; Jacksonsche Anfälle bilden eine Ausnahme und sind dann wohl als Fernsymptome aufzufassen. Psychische Störungen fehlen oft bis zuletzt, auch die Benommenheit, doch habe ich oben schon von Ausnahmen gesprochen.

Damit wäre die Symptomatologie der Kleinhirntumoren wohl erschöpft. Fassen wir das für die Diagnose Wichtige noch einmal kurz zusammen: Bilden in einem Falle, der seinem ganzen Verlaufe nach den Verdacht eines Hirntumors nahelegt, Ataxie und Schwindel in ausgeprägter Form die ersten und im Anfang vielleicht ausschliesslichen Symptome, so muss sich schon immer der Verdacht eines Tumors des Kleinhirnes aufdrängen, da, um bei der Ataxie zu bleiben, wegen der anatomischen Verhältnisse in keiner anderen der bei Erkrankungen ebenfalls ataktische Erscheinungen darbietenden Hirnpartien diese Ataxie so früh und so intensiv auftreten kann. Diese Diagnose kann noch sicherer werden, wenn zu diesem Hauptsymptome sich frühzeitig nystagmische Zuckungen und Störungen in der Stellung der Augenaxen und schliesslich Bewegungsataxie resp. Intentionstremor eines, oder seltener beider Arme gesellen. Kommen dann zu diesen Symptomen die geschilderten, durch ihre Intensität charakteristischen Allgemeinsymptome und die ebenfalls charakteristischen Nach-

barschaftssymptome von seiten des Hirnstammes und der Hirnnerven, so wird die Diagnose schon viel sicherer — eine frontale Ataxie kann man dann schon ausschliessen. Auf die Möglichkeit einer genauen Verfolgung der Reihenfolge des Einsetzens und des Verlaufes der Symptome aber wird es ankommen, ob man es im speziellen Falle wagen darf, die Diagnose eines primären Kleinhirntumors mit späterem Uebergriff auf den Hirnstamm — speziell Vierhügel, Pons, Medulla oblongata — oder die Hirnnerven zu stellen, oder ob man umgekehrt den primären Sitz des Tumors in die letzteren Teile oder an die Basis der hinteren Schädelgrube verlegen und eine spätere etwaige Beteiligung des Kleinhirnes annehmen muss. Diese Möglichkeit wird schon aus äussern Gründen, wie ausgeführt, nicht gerade häufig vorhanden sein, ganz abgesehen davon, dass zerebellar ataktische Störungen auch als Lokalsymptom der Vierhügel und seltener vielleicht des Hirnstammes auftreten können; namentlich wird oft die Unterscheidung eines Tumors der vorderen unteren Partieen einer Kleinhirnhälfte und einer des Kleinhirnbrückenwinkels kaum möglich sein, während primäre Hirnstamm- und Vierhügeltumoren, wie wir noch sehen werden, sich bei einigermassen genügender und frühzeitiger Beobachtung wohl eher vom Kleinhirntumor unterscheiden lassen. Im allgemeinen wird aber das frühe isolierte und intensive Eintreten der Ataxie aller Erfahrung nach immer mehr für primäre Kleinhirngeschwulst sprechen — diese Geschwülste sind auch häufiger, als die des Hirnstammes und der Basis der hinteren Schädelgrube. Allzuweit darf man aber nicht der Sicherheit seiner Diagnose trauen, und ich habe deshalb bei der Beschreibung der klinischen Symptome der Kleinhirntumoren auch primäre Tumoren in der hinteren Schädelgrube anderen Sitzes, vor allem solche der Basis, die sekundär das Kleinhirn beteiligen, ebenso wie Oppenheim, nicht ausschliessen können.

Obgleich es wohl sicher ist, dass die Ataxia cerebellaris vor allem bei Erkrankungen des Wurmes frühzeitig und intensiv eintritt, so kann man doch bei Tumoren aus ihr allein nur die allgemeine Diagnose: »Kleinhirntumor« stellen, da sie, wie wir sahen, auch bei Hemisphärentumoren nur selten vermisst wird und in ihrer Art in diesen Fällen sich von der Wurmataxie nicht sicher unterscheidet. Auch der zerebellare Schwindel erlaubt kein sicheres Urteil über den speziellen Sitz des Tumors, abgesehen von den Fällen, wo er etwa anfallsweise mit einseitigen Gehörserscheinungen auftritt. Im übrigen habe ich oben schon in den Abschnitten über Herd- und Nachbarschaftssymptome des Kleinhirntumors alle Umstände genau angeführt, die etwa die Diagnose Wurmtumor oder die des Sitzes an der einen oder andern

Hemisphäre gestatten und habe dem nichts mehr hinzuzufügen. Ich will nur hervorheben, dass die Momente für die Diagnose eines Hemisphärentumors heute im ganzen bestimmtere und sichere sind, als für die eines Wurmtumors; das ist auch praktisch von Bedeutung, da Hemisphärentumoren leichter chirurgisch angreifbar sind, als die des Wurmes. Jedenfalls aber haben die fortschreitenden Erfahrungen der letzten Jahre uns gelehrt, dass in vielen Fällen nicht nur die Diagnose Kleinhirntumor an sich, sondern auch die der erkrankten Seite mit grosser Sicherheit zu stellen ist.

Die Mitteilungen über Tumoren des Kleinhirnes sind namentlich, seitdem ihre Diagnose und damit ihre chirurgische Inangriffnahme sicherer geworden sind, in den letzten Jahren fast unübersehbar geworden. Ich kann nur die Namen der Autoren der wichtigsten Mitteilungen nennen: Jacobsohn-Jamane 1897. Bruce 1897. Horsley 1903, Oppenheim und ich selber an verschiedenen Stellen, z. B. Internationaler Kongress Moskau 1897, Jahresversammlungen der niedersächsischen und westfälischen Irrenärzte (Neurologisches Zentralblatt 1899 und 1904). Sehr wichtig sind die Mitteilungen von Stewart 1905 im Brain, die dem grossen Materiale Horsleys entstammen. In Amerika erschien eine Monographie der Kleinhirntumoren von Mills, Fraser, von Schweinitz, Weissenberg und Lodholz.

Geschwülste des Hirnstammes (Vierhügel, Hirnschenkel, Pons, Medulla oblongata, Ventrikel).

Ueber die Geschwülste im Hirnstamme — ich rechne dahin die Vierhügel, die Hirnschenkel, den Pons und die Medulla oblongata — lässt sich einiges Allgemeine sagen. Zunächst haben bisher und wohl auch für alle Zeiten diese Geschwülste ein geringes praktisch-therapeutisches Interesse, da wir wenigstens auf chirurgischem Wege ihnen nicht beikommen können. Ihre Symptome sind, wie das bei der engen Zusammenlagerung der grossen motorischen und sensiblen Leitungsbahnen, der Kerne der meisten Hirnnerven und vieler wichtiger subkortikaler Zentren auf diesem Gebiete a priori zu erwarten ist, sehr vielseitig und sehr charakteristisch. Unsere Kenntnisse über die Anatomie und Physiologie des grössten Teiles des Hirnstammes sind ganz besonders weit vorgeschritten, und daher gelingt es gerade bei Läsionen an diesen Stellen mit ausnahmsweiser Schärfe, bei gewissen Funktionsstörungen den Sitz der Erkrankung zu erkennen. Das gilt nicht nur für die scharf umschriebenen Blutungen und Erweichungen in diesem Gebiete — hier lässt sich die Lokaldiagnose oft einfach durch den Vergleich der uns bekannten anatomischen und physiologischen Daten mit den Symptomen des betreffenden Falles machen, — sondern auch für einen Teil der hier in Betracht kommenden Tumoren, speziell für die teilweise zerstörenden Tuberkel und Gummata und die infiltrierenden Gliome, weniger für die selteneren Sarkome und Cholesteatome. Immerhin für die Tumoren nur bis zu einem gewissen Grade, im Beginn des Leidens vor allem; bei der engen Nebeneinanderlagerung aller Hirnteile der hinteren Schädelgrube verlaufen grössere Tumoren des Hirnstammes selten ohne eine gleichzeitige Schädigung des Kleinhirnes

oder der basalen Nerven — am ersten noch die der Vierhügel — ebenso wie Kleinhirntumoren oft den Hirnstamm oder die basalen Nerven, und Geschwülste der Basis der hinteren Schädelgrube neben den Nerven den Hirnstamm und das Kleinhirn in Mitleidenschaft ziehen. Infolgedessen sind auf der Höhe der Erkrankung, auch bei verschiedenstem Ausgangspunkte die Symptome der Tumoren der hinteren Schädelgrube oft die gleichen, nur durch den Verlauf und die Aufeinanderfolge der Symptome lassen sie sich oft unterscheiden, und wenn man sich nicht immer wiederholen will, muss man sich bei der Darstellung ihrer Symptomatologie kurz fassen. Von Interesse ist auch das Verhalten der Allgemeinsymptome bei den Geschwülsten des Hirnstammes. Sind sie so gelagert, dass es bei ihnen zu einer Verschliessung des Aquaeductus Sylvii und infolgedessen zu starkem Hydrocephalus internus kommt, so können sowohl Stauungspapille, wie Kopfschmerzen und Benommenheit sehr erheblich sein. Dahin gehören vor allem Geschwülste im vierten Ventrikel, namentlich grosse ependymäre Gliome. In diesen Fällen entsprechen also die Geschwülste des Hirnstammes ganz den Gesetzen, die wir oben über die Entstehung der Allgemeinsymptome und speziell der Stauungspapille aufgestellt haben. Aber ich habe oben schon in Uebereinstimmung mit Oppenheim erwähnt, dass in vielen Fällen von Tumoren, die im Hirnstamm selbst, besonders in den Vierhügeln und im Pons sitzen, die Stauungspapille selbst ganz fehlen oder erst sehr spät eintreten kann, und ich habe das dadurch zu erklären versucht, dass die hauptsächlichsten Tumoren in diesem Gebiete, die Tuberkel, Gummata und Gliome, bei der Art ihres Wachstums oft erst sehr spät zu allgemeinen Hirndrucksteigerungen führen. Ich selber habe in mehreren Fällen von Ponsgliom die Stauungspapille ganz vermisst, in dem Falle von Vierhügeltuberkel, den Fig. 33 darstellt, trat sie erst sub finem vitae ein und konnte hier auch durch eine komplizierende basale Meningitis tuberculosa bedingt sein.

Vierhügel und Zirbeldrüse.

Tumoren, die sich wenigstens einigermassen auf die Vierhügel, ich verstehe darunter das Vierhügeldach, die Okulomotoriuskernregion und die Gegend des roten Kernes, resp. die der Bindearmkreuzung, beschränken, sind in der letzten Zeit eine ganze Reihe publiziert worden. Die Figur 33 zeigt eine Beobachtung von mir, einen ziemlich scharf auf die Vierhügel beschränkten wallnussgrossen Tuberkelknoten. Auch Gliome, Sarkome und Syphilome sind an diesem Orte nicht selten.

Zu den lokaldiagnostischen Symptomen der Vierhügelgeschwülste gehören Augenmuskellähmungen, Inkoordination beim Stehen und Gehen, und wenn der hintere Vierhügel beteiligt ist, Hörstörungen. Die Augenmuskellähmungen sind nukleäre Lähmungen; sie befallen fast immer gleichzeitig die Augenmuskeln beider Seiten, dagegen ist eine vollkommene Symmetrie der Lähmungen auf beiden Seiten eine Seltenheit. Da die Kerne der inneren Augenmuskelnerven sehr weit nach vorn, in der Seitenwand des Thalamus opticus liegen, so erreichen Tumoren der Vierhügel sie öfters nicht, und es sind deshalb in vielen Fällen von Geschwülsten dieser Gegend Lähmungszustände der Pupillen und der Akkomodation vermisst worden. In andern dagegen wurde ein- und doppelseitige Mydriasis, seltener Akkomodationslähmung beobachtet; auch eine reflektorische

Pupillenstarre kommt vor, was ja anatomisch ganz plausibel ist, da die Reflexbahn von den optischen Bahnen zum Zentrum des Sphincter pupillae durch die Vierhügel verlaufen muss. Wie manchmal auch bei anderen nukleären Augenmuskellähmungen, wird auch der Levator palpebrae öfters verschont — über die Lage seines Kernes wird noch gestritten — und fehlt deshalb die Ptosis; doch ist das keineswegs eine ausnahmslose Regel, in dem von mir beobachteten Falle (Figur 33) konnte ich die Entwicklung einer ausgedehnten Augenmuskellähmung, allmählich aus erst ein-, dann doppelseitiger Ptosis verfolgen; auch in vielen anderen Fällen wird die Ptosis erwähnt. In meinem, wie in einzelnen anderen Fällen war auch der Trochlearis beteiligt. Da der Abduzens nicht selten verschont ist (in einzelnen Ausnahmefällen [Oppenheim] war er aber allein beteiligt) und

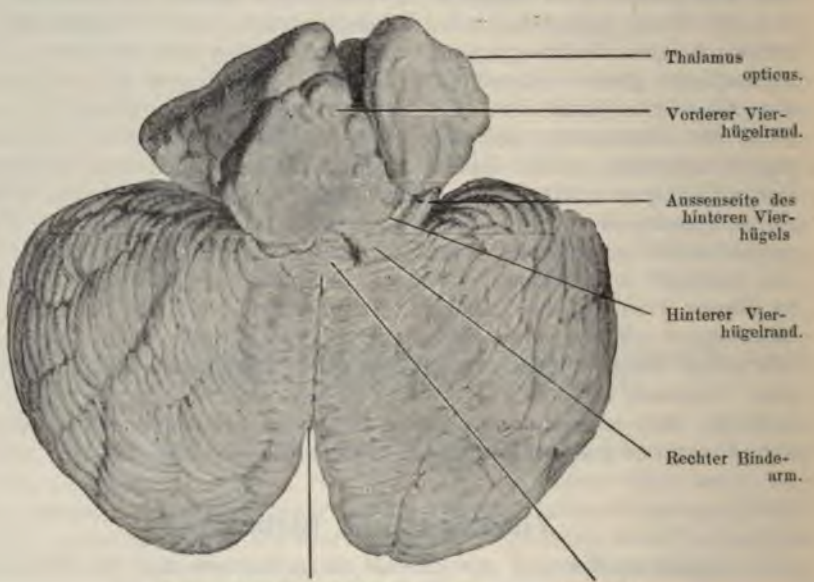

Figur 33. Tuberkel der Vierhügel. Eigene Beobachtung.

in der Nähe seines Kernes wohl Mechanismen für die Seitwärtsbewegung der Bulbi vorhanden sind (in welcher Art man sich diesen Mechanismus zu denken hat, ist hier gleichgültig) so hat man bei Läsion der Vierhügel im Anfang nicht selten den Eindruck, als sei nur das Heben und Senken des Blickes gestört; diese tatsächliche Beobachtung hat auch z. B. Wernicke, Parinaud, neuerdings auch v. Monakow und Raymond zu der Annahme geführt, dass in den Vierhügeln ein spezielles Zentrum für das Heben und Senken des Blickes läge, zu welcher Annahme nach meiner Ansicht eine Veranlassung nicht vorliegt. Nach Oppenheim soll den Augenmuskellähmungen auch Nystagmus vorangehen können.

Die Inkoordination beim Stehen und Gehen bei Vierhügeltumoren gleicht vollständig der zerebellaren Ataxie — und zwar handelt es sich meist um typischen Démarche titubante. Ebenso aber wie beim Kleinhirn kann die Gangstörung unter Umständen auch mehr der tabischen gleichen; ich sah in meinem Falle ausgesprochenen tabischen Hahnentritt.

Ebenso ferner wie bei Kleinhirntumoren kann sich zu dieser Inkoordination des Stehens und Gehens eine Bewegungsataxie der Extremitäten gesellen, die ein- und, öfters als bei Kleinhirnerkrankungen, doppelseitig vorhanden sein kann und meist auch hier vor allem die obere Extremität betrifft. Statt der Ataxie kann auch ein dem intentionellen sehr ähnlicher Tremor sich einstellen, oder aber die Bewegungsstörungen nehmen eine Mittelstellung zwischen Ataxie und Tremor ein. Schliesslich ist mehrfach das Vorkommen choreatischer oder athetotischer Bewegungen beschrieben.

Weinland hat das Verdienst, mit Nachdruck und unter Beibringung eines eigenen Falles auf das häufige Vorkommen von Taubheit bei Geschwülsten der Vierhügel hingewiesen zu haben. Bei seinem Falle handelte es sich um eine mit einer einseitigen Läsion der lateralen Schleife gekreuzte Taubheit.

Für die Augenmuskellähmung und die Taubheit ist es leicht, im Speziellen zu bestimmen, durch die Läsion welcher Gebiete in den Vierhügeln sie hervorgerufen werden müssen. Die Ophthalmoplegie hängt natürlich von einer Läsion der Okulomotoriuskernregion ab, für seltenere, mehr als Blicklähmungen imponierende Fälle — es ist auch eine Parese der Seitwärtswender und eine Konvergenzlähmung in vereinzelten Fällen beobachtet — kommt auch wohl eine Affektion des hinteren Längsbündels, das ja eine Verbindungsbahn zwischen den einzelnen Augenmuskelkernen ist, in Betracht. Die Taubheit wird bedingt dadurch, dass die hinteren Vierhügel durch die laterale Schleife, die obere Olive und das gekreuzte Corpus trapecoides mit dem gekreuzten Akustikus in Verbindung stehen. Vielleicht spielt hier auch das Corpus geniculatum mediale eine Hauptrolle; wenn die Taubheit nur durch seine Läsion zustande kommen sollte, handelt es sich hier also um ein Nachbarschaftssymptom. Die Inkoordination beim Stehen und Gehen hat man früher vielfach auf eine bei Vierhügeltumoren ja oft gleichzeitig vorhandene Läsion des Kleinhirnes zurückführen wollen. Das ist jedenfalls nicht richtig; sie beruht wohl sicher auf der Affektion der vom Corpus dentatum cerebelli durch die Bindearme zum gekreuzten roten Kern unter den Vierhügeln und von da zum Grosshirn führenden Bahn; damit ist zugleich die Streitfrage erledigt, ob sie von der Erkrankung des roten Kernes oder der Bindearme vor der Kreuzung abhängt, sie wird bei Läsion an beiden Orten vorhanden sein. Auch ein Teil der oben beschriebenen ataktischen und tremorartigen Symptome an den Gliedmassen, vor allem aber etwaige choreatische (Bohnhöfer) und athetotische Bewegungen werden von der Läsion der oberen Kleinhirnschenkel unterhalb der Vierhügel abhängen. Greift die Geschwulst in den Vierhügeln aber tiefer, so trifft sie auch die Schleife und kann eventuell auch hier ataktische Bewegungen der Arme und sehr selten Gefühlsstörungen auslösen; ebenso kann es auch durch Kompression der Pyramiden zu Intentionstremor und schliesslich zu Paresen und Paralysen hemiplegischen oder paraplegischen Charakters mit erhöhten Sehnenreflexen oder Kontrakturen kommen. Auch die in meinem Falle vorhandene skandierende Sprache war wohl auf die Reizung der Pyramidenbahnen zurückzuführen. Das sind also ebenfalls zum Teil schon Nachbarschaftssymptome.

Ein für die Lokaldiagnose besonders wichtiges Nachbarschaftssymptom entsteht dann, wenn der Tumor nach vorn und seitlich auf das Corpus geniculatum laterale oder die von ihm ausgehenden Sehstrahlungen

übergreift; es kommt dann zu Sehstörungen hemianopischen Charakters gekreuzt mit der Läsion oder auch zu doppelseitiger Erblindung ev. mit Sehnervenatrophie ohne vorhergegangene Stauungspapille, Störungen, die bei reinen Vierhügelerkrankungen nach den meisten Autoren, neuerdings speziell v. Monakow und Bach, fehlen, während allerdings Oppenheim die Möglichkeit zugibt, dass Amblyopie auch als direktes Vierhügelsymptom auftreten kann. Selbstverständlich kann Erblindung bei Vierhügelgeschwülsten auch aus der Stauungspapille hervorgehen, die hier aber relativ oft fehlt; oder ein starker Hydrocephalus internus kann beide Sehnerven direkt zur Atrophie bringen. Greift der Tumor weiter nach hinten auf den Pons über, so kann es zu Lähmung im Trigeminus-, Fazialis- und Abduzensgebiete kommen, auch zu Artikulations- und Deglutitionstörungen, natürlich kann dann auch hier manchmal der Akustikus getroffen werden. Sehr leicht greift ein Vierhügeltumor nach hinten auch die vorderen Partien des Wurmes an; besondere neue Symptome wird er dann aber nicht bedingen.

Nothnagel hat zuerst und schon vor langen Jahren die Kombination von Augenmuskellähmungen und Ataxie als Charakteristikum für die Läsion der Vierhügel erklärt und daraufhin mehrfach eine richtige Diagnose gestellt. Er legt Wert darauf, dass die Ataxie vor der Opthalmoplegie eintreten soll, und dass letztere zwar doppelseitig ist, aber nicht ganz symmetrische Muskeln betrifft. Wie man sieht, hat Nothnagel mit diesem Symptomenkomplexe im wesentlichen schon das richtige getroffen, und ich habe selbst auf die Angaben von Nothnagel hin in meinem Falle die richtige Diagnose gestellt. Gleichzeitig aber beobachtete ich ein Sarkom des Kleinhirnwurmes (Fig. 28), bei dem im wesentlichen derselbe Symptomenkomplex — Ataxie und ausgedehnte nukleäre Opthalmoplegie — bestand. Ich glaube also, dass der ausgebildete Symptomenkomplex an sich eine Unterscheidung, ob Vierhügel- oder Zerebellartumor, nicht immer erlaubt. Möglich ist es aber öfters, aus der Reihenfolge des Auftretens der Symptome eine differentielle Diagnose zu stellen. Tritt zuerst eine Opthalmoplegie und erst später eine „zerebellare" Ataxie ein, so muss man wohl, entgegen Nothnagel, annehmen, dass der primäre Sitz des Tumors in den Vierhügeln ist, und dass dieser zuerst die Okulomotoriuskernregion betroffen hat. Beginn mit Ataxie und spätere Opthalmoplegie kann aber sowohl bei Tumoren des Kleinhirns, wie bei solchen der Vierhügel dann vorkommen, wenn sich im letzteren Falle der Tumor zuerst in der Region der Bindearmkreuzung entwickelt und erst später auf die Augenmuskelkerne übergreift. Dann ist eine sichere Differentialdiagnose speziell zwischen Wurmtumoren, die halbseitige Nachbarschaftssymptome von seiten des Hirnstammes und der Hirnnerven vermissen lassen und Vierhügeltumoren oft unmöglich — sind solche Symptome (s. o.) vorhanden, so entscheiden sie für das Kleinhirn, während zentrale ev. einseitige, ausgeprägte Taubheit, homonyme Hemianopsie oder doppelseitige Amaurose ohne Stauungspapille und choreatische Bewegungen der Extremitäten mehr für den Sitz in den Vierhügeln sprechen. Die übrigen Nachbarschaftssymptome können sonst im allgemeinen die gleichen sein. — Ich muss nach alledem gestehen, dass ich mich nach meinen Erfahrungen in Fällen von „zerebellarer Ataxie" mit Opthalmoplegie ohne Kenntnis des Verlaufes derselben nicht leicht zu einer sicheren Differentialdiagnose

Vierhügel und Kleinhirntumoren, vor allem
chen des Wurmes, bei denen ausgebreitete
oplegien im Okulomotoriusgebiet am
en, entschliessen würde. Immerhin
se der Vierhügeltumoren an die folgenden
lifizierten Thesen Nothnagels auch
n folgendermassen:
Anhaltspunkte da sind, die an
ern denken lassen, so kann man
n mit Wahrscheinlichkeit in den
muten, wenn sich folgende Grup-
Symptome findet:
halmoplegie, die das ganze Krankheits-
beherrscht, in den typischen Fällen das
Symptom bildet und auf der Höhe Augen-
skeln beider Seiten, aber nicht ganz symme-
rische und nicht gleich stark befallen hat.
Meist, aber nicht immer, ist der Abduzens frei,
nicht selten auch die inneren Augenmuskeln,
doch kommt Mydriasis, Akkommodationslähmung
und reflektorische Papillenstarre vor; manchmal
ist auch der Levator palpebrae superioris ver-
schont.

2. Dazu eine Störung des Gleichgewichtes beim Stehen und Gehen, die ganz der zerebellaren Ataxie gleicht; meist handelt es sich um echte Démarche titubante, oft aber auch um eine mehr der tabischen gleichende Ataxie. In den Armen besteht Ataxie oder Tremor oder ein Mittelding von Ataxie und Tremor, seltener auch choreatische oder athetotische Bewegungen. Die ataktischen Erscheinungen sind für den Sitz des Tumors in den Vierhügeln besonders zu verwenden, wenn sie nach der Ophthalmoplegie eintreten — sie können aber auch hier erstes Symptom sein.
3. Eine, besonders eine einseitige Taubheit, die für ein Ergriffensein des mit dem tauben Ohre gekreuzten hinteren Vierhügels oder des Corpus geniculatum mediale spricht, wenn eine bulbäre oder basale Acusticusläsion und eine solche des Gehörorganes ausgeschlossen ist.
4. Als Nachbarschaftssymptom, besonders eine homonyme Hemianopsie nach der einen oder der anderen Seite oder auch eine Erblindung resp. Amblyopie ohne Stauungspapille, aber ev. mit Sehnervenatrophie, durch eine Kombination doppelseitiger homonymer Hemianopsien. Beides kommt durch Läsion der Corpora geniculata lateralia oder der Sehstrahlungen zustande, und diese Läsion kann sich, wenn sie einseitig ist und dann gekreuzte Hemianopsie bedingt, mit

dieser gleichseitiger, also mit dem Tumor gekreuzter Taubheit verbinden, was besonders charakteristisch sein würde.

In meinem Falle sah ich auch vasomotorische Störungen, öfters plötzlich eintretende Röte einer Gesichtshälfte; auch Fieber ohne sonstigen Befund; sub finem vitae trat echtes Blutschwitzen ein. Auch von anderen Autoren ist Aehnliches beobachtet.

Tumoren der mittleren Schädelgrube können bedingen: Hemianopsien durch Traktusläsion oder doppelseitige Erblindung mit Atrophie ohne vorhergegangene Stauungspapille, doppelseitige Augenmuskellähmung, eventl. Gleichgewichtsstörungen durch Mitaffektion des Stirnhirnes, schliesslich doppelseitige Paresen der Extremitäten, ev. auch Bewegungsataxie und Intentionstremor durch Druck auf den Hirnschenkel. Das wären Symptome, die denen der Vierhügeltumoren ganz gleichen. In einem von mir beobachteten Falle von Sarkom der Zirbeldrüse mit diesen Symptomen hatte ich die Diagnose eines Tumors der mittleren Schädelgrube links gestellt, weil ein nur links hörbares Gefässgeräusch von mir als arterielles — von einem Gefässe der Basis ausgehendes — aufgefasst wurde. Es war aber, wie die Sektion zeigte, durch Druck auf die Vena magna Galeni entstanden, die straff gespannt über den Tumor hinwegging.

An der Zirbeldrüse (Glandula pinealis) kommen als für diesen Sitz charakteristische Geschwülste, vor allen Dingen die echten Psammome (Azervulome) vor, dann Psammosarkome, Sarkome, Fibrome, auch Teratome. Die kleinen Azervulome brauchen gar keine Symptome zu machen; grössere Geschwülste — in dem von mir beobachteten Falle erreichte der Tumor Kastaniengrösse — drücken meist eine tiefe Grube in die Vierhügel, besonders die vorderen; drängen diese nach hinten und unten und wachsen selbst in den 3. Ventrikel hinein. In ihren Symptomen unterscheiden sie sich dann wohl nur wenig von den Tumoren der Vierhügel selbst. Aus anatomischen Gründen geht hervor, dass diese Geschwülste leicht mit isolierter, erst ein- und dann doppelseitiger Trochlearislähmung beginnen können; dieser Nerv kann hier vor, bei und nach seiner Kreuzung im Velum medullare anticum getroffen werden. Solche Fälle sind von Nieden und, nur klinisch, von Remak beschrieben. Nach Oppenheim soll auch der Abduzens häufiger getroffen sein; öfter als bei Vierhügeltumoren findet sich Nystagmus erwähnt; ebenso Protrusio bulbi, die aber auch von der Ophthalmoplegie abhängen könnte. Auch Nachbarschaftwirkungen auf die unteren Teile des Bulbus, z. B. Schlingstörungen, sind beschrieben; in einem Falle von Schultze konnte der Kranke nur schlucken, wenn er den Kopf stark nach vorn über beugte; nach Oppenheim deshalb, weil dann der Tumor weniger auf den Hirnstamm drückte. Sehr eigentümlich sind einige Angaben von Slawyk, Heubner und Neumann über Beziehungen der Glandula pinealis zur Geschlechtsentwickelung. Heubner fand in einem Falle neben allgemeinem Riesenwuchs besondere Grösse des Penis, Neumann auf der anderen Seite sehr geringe Entwicklung der Geschlechtsorgane. Neumann hebt hervor, dass Zirbeldrüsengeschwülste am häufigsten bei jungen männlichen Individuen vorkommen. Diese und die Angaben über Bulimie und Polydipsie bedürfen sehr einer weiteren Prüfung. Die Möglichkeit eines Gefässgeräusches durch Druck auf die Vena magna Galeni beweist mein oben erwähnter Fall. Von im Text noch nicht genannten neueren Arbeiten über Vierhügeltumoren ist besonders die von Nissen, zu er-

r macht die ganz richtige Bemerkung, dass eigentlich alle elsymptome Nachbarschaftssymptome seien.

Grosshirnschenkel.

el beschränkte Geschwülste sind recht selten. Tuberkel im Kindesalter — ich sah einen erkel vom rechten Stirnhirn sich durch durch die Hirnschenkel bis in den Gumma des rechten Hirnschenkels, nd die Substantia nigra beschränkt umfasst den Fuss der Hirnschleife — nach oben davon liegt des roten Kernes, die Okulomotorius- Vierhügelganglien. Der Fuss enthält in den motorischen Zentren kommenden Stabtaten und für den grössten Teil der motorischen n im medianen Teile des Pyramidenteiles des nach innen und nach aussen davon liegen Bahnen, Stirnhirn, teils vom Hinterhauptsschläfenlappen zu den verlaufen und durch sie indirekt mit dem Kleinhirn in stehen. Das vom Stirnhirn zur Brücke resp. zum Kleinhirn ehe, im Hirnschenkel mediane Bündel habe ich oben im Abschnitte Stirnhirn schon erwähnt; es hat wohl Beziehungen zur Erhaltung des Körpergleichgewichtes — über die Folgen seiner Zerstörung in den Hirnschenkeln wissen wir aber nichts Bestimmtes; für das laterale Bündel ist es sogar noch unsicher, ob es sensible oder motorische Funktionen hat. Auch über die Bedeutung der Substantia nigra wissen wir nichts Bestimmtes. Die Schleife enthält jedenfalls wohl sensible Bahnen. Durch das ganze Gebiet verlaufen Wurzelfasern des Okulomotorius vom Austritt aus dem Kerne zum Austritt aus dem Hirnstamme; sie konvergieren nach dem Austritte zu sowohl in sagittaler, wie in transversaler Richtung, so dass sie in der Mitte des Hirnschenkels einen viel grösseren Raum einnehmen, als dicht vor ihrem Austritte im Fusse desselben. Der charakteristische Symptomenkomplex für Tumoren dieser Gegend ist eine **alternierende Hemiplegie** (Weberscher Typus): Lähmung des Okulomotorius auf Seite der Läsion — des Fazialis, Hypoglossus und der Extremitäten auf der anderen Seite. Im Anfang ist der Okulomotorius meist nur partiell betroffen, relativ oft war das erste Zeichen seiner Affektion eine Ptosis — bald aber, namentlich wenn der Tumor im Fusse der Hirnschenkel sitzt, wird die Lähmung kompletter. Manchmal kann die Ophthalmoplegie, manchmal die gekreuzte Hemiplegie das erste Symptom sein; ersteres namentlich dann, wenn der Tumor eigentlich ein basaler ist. Bleibt der Tumor auf den Fuss beschränkt, so können diese Symptome die einzigen sein — greift er weiter nach oben auf die Schleife, so können zu der Ophthalmoplegie gekreuzte Sensibilitätsstörungen, auch wohl gekreuzte zentripetal bedingte Ataxie hinzukommen. Ist der primäre Sitz in der Schleife, so kann sich das Krankheitsbild auch aus Ophthalmoplegie und gekreuzter Ataxie ohne Lähmung zusammensetzen, wie in einem Falle Krafft-Ebings. Oder ein mehr in der Haube sitzender Tumor wirkt nur reizend auf die Pyramidenbahnen und erzeugt neben der Okulomotoriuslähmung einen

gekreuzten Tremor, der manchmal mehr dem Intentionstremor der multiplen Sklerose gleicht — diesen Symptomenkomplex nennen die Franzosen auf Charcots Anregung Syndrome de Benedikt — manchmal dem der Paralysis agitans (Gowers, Mendel, Blocq und Marinesco). Die bei Hirnschenkeltumoren ziemlich häufigen vasomotorischen Störungen hängen vielleicht von einer Affektion der Substantia nigra ab.

Die bisher beschriebenen Symptome können alle auch bei Erweichungen und Blutungen in den Hirnschenkeln vorkommen und sind dabei bisher wohl öfter beobachtet, als bei Tumoren. Für die Geschwülste dieser Gegend ist, abgesehen von ihrem langsam progressiven Verlaufe und den sie begleitenden, manchmal aber geringen Allgemeinerscheinungen zunächst charakteristisch die häufige Ausdehnung auf die andere Seite. Dabei kommt es zuerst zu doppelseitiger Okulomotoriuslähmung mit Hemiplegie, später zu paraplegischen Erscheinungen, wenn auch der andere Hirnschenkel ergriffen wird. Nicht selten sind dann natürlich auch Symptome der Pseudobulbärparalyse, so Dysphagie, Dysarthrie und Erschwerung des Kauens, da ja die Stabkranzfasern für die in Betracht kommenden Muskeln durch die Hirnschenkel verlaufen, ihre Läsion aber erst bei doppelseitiger Erkrankung Symptome hervorruft. Auch Blasenstörungen sind dann beobachtet. Manchmal tritt, ehe es zur dauernden Paraplegie kommt, öfters anfallweise, rasch vorübergehende Lähmung der dem Tumor gleichseitigen Extremitäten zu der dauernden der gekreuzten hinzu. Auch kann der Tumor dieses Sitzes natürlich leicht auf andere Gebilde der Basis cerebri in der mittleren Schädelgrube übergreifen — er kann neben dem Okulomotorius dort auch den Trochlearis, Abduzens und Trigeminus treffen — schliesslich auch den Fazialis und leicht auch durch Läsion des gleichseitigen Tractus opticus eine homonyme Hemianopsie erzeugen. Sehr häufig sind auch Trigeminus-Neuralgien. Dehnt sich der Hirnschenkeltumor nach oben aus, so kommen Symptome von seiten der Vierhügel dazu.

Natürlich können auch Tumoren der Hemisphären, die nach der Basis zu wachsen, eine gekreuzte Hemiplegie des Okulomotorius und der Extremitäten bedingen, so in einem Falle von Ducamp, den Oppenheim zitiert. Ich sah selber solche gekreuzten Hemiplegien öfter bei Stirnhirntumoren, die nach der Basis zu wuchsen — doch handelte es sich hier nicht um reine Okulomotoriuslähmungen auf der Seite der Läsion; meist war der Abduzens mehr, dann auch der l. Trigeminusast betroffen. Oefters waren auch hier die Hirnnervenlähmungen doppelseitige. Doch kann alles dieses ja auch bei Hirnschenkeltumoren, die auf die Basis übergreifen, und auch bei primären Tumoren der mittleren Schädelgrube eintreten.

Pons.

Geschwülste des Pons — ich rechne als Grenze gegen die Medulla oblongata die Striae acusticae; dieses Gebiet enthält also die Kerne des fünften bis siebenten Hirnnerven, zentrale Bahnen auch für den achten bis zwölften und alle langen sensiblen und motorischen Leitungsbahnen für den Rumpf und die Extremitäten — sind ziemlich häufig. Besonders häufig im Kindesalter sind Tuberkel — siehe Figur 22 — nicht selten sind auch Gliome (Figur 5a und b), sehr selten sind andere Geschwülste,

...me, Myxosarkome und von der Basis in den Pons eindringende ...atome. Die Symptome der Geschwülste dieser Gegend können ... hier vorhandenen engen Nebeneinanderlagerung der verschiedensten ... wichtigsten Zentren und Bahnen sehr wechselvolle und müssen ... auch sehr charakteristische sein. Die Lokalsymptome sind hier, ... wie bei den Tumoren der Zentralwindungen, oft schon in einer ... die Ortsdiagnose vollkommen ausreichenden Weise entwickelt, ehe ... Allgemeinerscheinungen des Tumors hervortreten; ja ich habe ... bereits mehrfach erwähnt, dass z. B. die Stauungspapille bei Tumoren ... Pons relativ lange, ja ganz fehlen kann; und dass sich das vielleicht aus der Natur der Geschwülste — Tuberkel, Gliome — erklären lässt.

Für einseitige Geschwülste des Pons sind die charakteristischen Symptome die verschiedenen Formen der sogenannten alternierenden Hemiplegie und die assoziierte Blicklähmung nach einer Seite. Unter alternierender Hemiplegie verstehen wir die Lähmung eines oder mehrerer im Pons entspringender Hirnnerven auf der Seite der Läsion und die der Extremitäten und der unterhalb des Pons entspringenden Hirnnerven, speziell des Hypoglossus, auf der gekreuzten Seite. Diese Form der Lähmung kommt bekanntlich dadurch zustande, dass im Gebiete der pontinen Hirnnervenkerne die Pyramidenbahn, speziell für die Extremitäten, noch auf der Seite der Hemisphäre liegt, von der sie entspringt, und sich erst später durch die Pyramidenkreuzung auf die andere Seite begibt; Pyramidenbahn und Nervenkerne müssen bei alternierender Lähmung auf derselben Seite des Pons betroffen werden. Die bekannteste Form der alternierenden Hemiplegie ist die Gublersche, bei der der Fazialis auf Seite des Tumors, Hypoglossus und Extremitäten auf der anderen Seite gelähmt sind. Entwickelt sich der Tumor zunächst nur in der Region des ziemlich weit von der Pyramidenbahn entfernt liegenden langgestreckten Fazialiskernes, so kann zuerst nur Lähmung im Fazialis entstehen, vielleicht im Anfang sogar nur in einzelnen seiner Aeste — Freibleiben des Stirnaugenastes — erst später kommt dann die gekreuzte Extremitätenlähmung hinzu. Sitzt der Tumor mehr in der Gegend der Pyramidenbahnen, so kann die gekreuzte Hemiplegie das erste Symptom sein und eine Lähmung des Fazialis erst später dazu kommen — schliesslich kann beides sich gleichzeitig entwickeln, wenn Pyramidenbahn und austretende Fazialiswurzel zu gleicher Zeit ergriffen werden. Im letzteren Falle ist wohl stets der ganze Fazialis, auch der Stirnaugenast gelähmt — meist findet sich dann auch komplette Entartungsreaktion —; bei Kernläsionen ist vielleicht partielle häufiger; in manchen Fällen, z. B. in einem Falle von Oppenheim und in mehreren von mir gesehenen, war die elektrische Reaktion im gelähmten Nerven eine normale geblieben. Gesteigerte elektrische Erregbarkeit sah Oppenheim in einigen Fällen, bei denen er eine supranukleäre Affektion der Stabkranzfasern für den Fazialis dicht am Kerne annimmt.

Was die dem Tumor kontralaterale Lähmung der Extremitäten und der Hirnnerven anbetrifft, so ist es wie gesagt, die Regel, dass sich an ihr von den letzteren nur der Hypoglossus beteiligt. Doch erwähnt wieder Oppenheim einen Fall, wo ein im Anfang zerebralwärts von der Kreuzung der Stabkranzfasern für den Fazialis sitzender Tumor zunächst eine rein zerebrale Hemiplegie — Fazialis ohne Stirnaugenast, Hypoglossus und Extremitäten auf der gekreuzten Seite — hervorrief und erst später auch

auf seiner Seite den Fazialis lädierte. Die Lähmung der Extremitäten verbindet sich immer mit Kontraktur, erhöhten Sehnenreflexen, Babinskis Reflex etc. Sie setzt meist in beiden Extremitäten einer Seite gleichmässig ein, selten beginnt sie zuerst im Arme und geht erst später auf das Bein über.

Sehr verwickelt sind die Sensibilitätsstörungen an den Extremitäten, wie sie bei einseitigen Tumoren der Brücke vorkommen können. Sie sollen hier gleich zu Ende besprochen werden, da sie bei den verschiedenen Unterarten der alternierenden Hemiplegie im Grunde die gleichen sind. Im ganzen sind hier, wie überhaupt bei Hirnläsionen, die sensiblen Störungen seltener als die motorischen. Zunächst können einfache Anästhesien der Haut an den Extremitäten der mit dem Tumor gekreuzten Seite vorkommen, und zwar können diese Anästhesien alle Hautgefühlsqualitäten betreffen oder nur den Schmerz- und Temperatursinn (dissoziierte Anästhesie) — das letztere sogar recht häufig; und ferner können diese Anästhesien zu gleicher Zeit mit der Lähmung eintreten, oder vor dieser isoliert bestehen oder sich später zu der Lähmung hinzugesellen.

In verschiedenen Fällen war aber nicht nur eine Störung der Hautsensibilität, sondern auch eine solche des Muskelsinnes und des Lagegefühles an den Extremitäten vorhanden. Eigentliche Bewegungsataxie ist, wie Oppenheim speziell hervorhebt, recht selten. Auch diese Störungen des Muskelsinnes finden sich wohl meist auf der dem Tumor kontralateralen Seite, also mit der Hautanästhesie und eventuellen motorischen Lähmungen gleichgelagert; namentlich wohl immer dann, wenn mehr proximale Teile der Brücke getroffen waren; die Lagegefühlsstörungen können sich aber auch auf der Seite des Tumors finden; relativ oft wird von einer Neigung der Kranken berichtet, nach der Seite des Tumors zu fallen.

Schliesslich sind recht häufig — ebenfalls auf der gekreuzten Seite — sensible Reizerscheinungen an den Extremitäten beobachtet worden, die von einfachen Parästhesien bis zu heftigen Schmerzen wechselten.

Die Sensibilitätsstörungen der Extremitäten sind wohl stets bedingt durch eine Läsion der langen sensiblen Leitungsbahnen in der Brücke, die vor allem wohl im Gebiete der Schleife verlaufen. Die Bahnen für die verschiedenen Qualitäten der Hautsensibilität und für die des sogenannten Muskelsinnes sind hier wohl nicht vollkommen mit einander vermischt, sondern sie verlaufen getrennt, da sie isoliert lädiert werden können, wenn auch in den oberen Teilen der Brücke nahe bei einander; ganz bestimmtes über die besondere Lage der einzelnen Bahnen im Gebiete der Schleife lässt sich aber noch nicht sagen.

Die Gublersche Form der Hemiplegia alternans ist nicht die einzige bei einseitigen Geschwülsten der Brücke vorkommende. In zweiter Linie, der Häufigkeit nach gerechnet, kommt eine der Seite des Tumors entsprechende Abduzens- mit gekreuzter Extremitätenlähmung zur Beobachtung. Diese Form kann namentlich dann entstehen, wenn die Geschwulst an derjenigen Stelle der Pyramidenbahn sich entwickelt, durch die die Wurzeln des Abduzens zu ihrem Austritte aus der Brücke hindurchtreten. Sitzt der Tumor in der Gegend des Abduzenskernes, so kommt die für einseitige Geschwülste des Pons im höchsten Grade charakteristische Lähmung des Blickes nach der Seite

des Tumors zustande: beide Bulbi gemeinsam sind nicht imstande, in der Richtung nach der Seite des Tumors die Mittellinie zu überschreiten. Jedenfalls muss auf irgend eine Weise in der Gegend des Abduzenskernes ein Mechanismus für die seitliche Bewegung der Bulbi gebildet sein, wahrscheinlich spielt hier die Läsion des hinteren Längsbündels, das die verschiedenen Augenmuskelkerne verbindet, eine Rolle, doch lässt sich ganz sicheres noch nicht sagen. In ganz reinen Fällen dieser Art, wie auch ich sie mehrfach beobachtet habe, ist der kontralaterale Rectus internus nur für die assoziierte Seitwärtsbewegung der Bulbi gelähmt — nicht für die Konvergenz — in anderen aber auch hierfür. Die assoziierte Lähmung des Blickes nach der Seite kann allein oder mit gekreuzter Lähmung des Hypoglossus und der Extremitäten mit oder ohne Sensibilitätsstörung bestehen, also dann eine echte alternierende Lähmung darstellen. Sie ist besonders deshalb charakteristisch, weil sie, wenn sie frühzeitig vor allem allein oder aber auch mit alternierender Hemiplegie eintritt, wohl beweist, dass der Tumor wirklich im Marke der Brücke sitzt: ein grösserer Tumor der Basis an entsprechender Stelle kann sie natürlich auch hervorrufen, aber wohl selten in reiner Form ohne andere bulbäre Symptome, er wird viel eher eine einfache Abduzenslähmung mit gekreuzter Hemiplegie bedingen können.

Die dritte Form der Hemiplegia cruciata, wohl die seltenste, ist eine Läsion des Trigeminus auf der Seite des Tumors mit gekreuzter Hemiplegie. Meist sind nicht sensible und motorische Teile des Quintus zu gleicher Zeit betroffen, sondern entweder der eine oder der andere. Die Lähmung des motorischen Teiles zeigt sich durch Lähmung der Kaumuskeln mit Atrophie und EA-Reaktion auf Seite des Tumors. Die Läsion des sensiblen Teiles wird sich meist durch dem Tumor gleichseitige Neuralgien einleiten, die zuerst wohl nur einzelne Teile des Trigeminusgebietes betreffen. Später kommt es dann zur mehr oder weniger vollständigen Anästhesie des gleichseitigen Gebietes des Quintus für alle Sinnesqualitäten der Haut; auch diese kann zunächst sehr umschrieben sein, sie beschränkte sich z. B. in einem Falle von Ponstuberkel, den ich beobachtete, auf Konjunktiva und Kornea. Ist in diesen Fällen neben den sensiblen Trigeminuswurzeln nicht das Gebiet der gleichseitig gelagerten Pyramiden, sondern allein das der Schleife lädiert, so entstehen Fälle sogenannter gekreuzter Hemianästhesie: im Gesicht wird auf der Seite des Tumors, an den Extremitäten an der gekreuzten Seite nicht gefühlt, dabei kann die Anästhesie der gekreuzten Extremitäten nur die Schmerz- und Temperaturempfindung beteiligen oder auch das Tastgefühl mit; auch zu Bewegungsataxie und Lagegefühlsstörungen kann es hier kommen, zu den letzteren gekreuzt oder gleichseitig mit dem Tumor. In nicht so seltenen Fällen beteiligen sich an der gekreuzten Anästhesie nicht nur Rumpf oder Extremitäten, sondern auch das Gesicht, dieses dann aber ebenfalls nur in bezug auf Temperatur- und Schmerzempfindung; das kann deshalb eintreten, weil die zentralen vom aufsteigenden Trigeminuskerne ausgehenden Neurone sofort auf die andere Seite kreuzen und sich in der Nähe des dortigen aufsteigenden Trigeminuskernes lagern, sodass sie mit diesem zusammen getroffen werden können (s. Fall Potts und Spiller). Natürlich kann sich, wenn später auch die Pyramidenbahnen ergriffen werden, auch hier auf der gekreuzten Seite mit der Anästhesie Lähmung verbinden und so im einzelnen Falle das Krankheitsbild erheblich variieren.

Auch trophische Störungen im Gebiete des sensiblen Trigeminus, besonders Ceratitis neuroparalytica, sind möglich, scheinen aber bei basaler Läsion des Quintus häufiger zu sein als bei pontiner. Natürlich kann auch bei den zwei letzterwähnten Unterarten der Hemiplegia alternans zuerst die gleichseitige Hirnnerven- oder die gekreuzte Extremitätenlähmung bestehen oder beide können zugleich eintreten.

In vielen Fällen von einseitigen Ponstumoren wird nicht eine der verschiedenen beschriebenen Formen von Hemiplegia alternans bestehen, sondern es sind auf der Seite des Tumors mehrere bis alle der drei erwähnten Hirnnerven lädiert, besonders oft kommt Fazialis-Abduzenslähmung oder Fazialis-Blicklähmung kombiniert vor, auf der anderen Seite die Extremitäten mit oder ohne Sensibilitätsstörung. Sehr eigentümlich war ein Fall von Raymond, bei dem sich die gekreuzte Lähmung auf die Hirnnerven beschränkt, der Abduzens und Okulomotorius zeigten Lähmungen auf Seite der Läsion, der Fazialis war mit Ausnahme des Stirnaugenastes auf der gekreuzten Seite gelähmt.

In anderen Fällen, die im ganzen sehr selten sind, kann sich auch bei einseitigen Ponstumoren der alternierende Charakter der Lähmung ganz verwischen. So kann eine Geschwulst (siehe Bernhardt, ebenso auch den oben zitierten Fall von Oppenheim) in den proximalsten Teilen der Brücke zwischen dem Gebiete des Okulomotorius- und dem des Abduzenskernes zunächst überhaupt keine Hirnnervenkerne lädieren, sie kann dann eine reine gekreuzte Hemiplegie des Fazialis in zerebraler Form, des Hypoglossus und der Extremitäten hervorrufen und braucht nicht von einer Läsion des Grosshirnes oder bei deutlicher Beteiligung der Sensibilität von einer der vorderen und hinteren Partien der inneren Kapsel zu unterscheiden zu sein. In den letzteren Fällen können, wenn die Läsion proximal vom aufsteigenden Trigeminuskerne sitzt, auch das Gesicht und die Extremitäten auf der gleichen, gelähmten Seite anästhetisch sein.

In einer zweiten Reihe von Fällen verwischt sich der alternierende Charakter der Lähmung bei einseitigen Ponstumoren dadurch, dass die Läsion sich auf die Nervenkerne des Pons beschränkt und also einzeln oder in Kombination Fazialis, Abduzens, Blick- oder Trigeminuslähmungen bedingt, ohne gekreuzte Hemiplegie hervorzurufen. Da die Läsion dann meist im Kerngebiete der betreffenden Hirnnerven selbst liegt, so kann unter diesen Umständen entsprechend der Lage der sensiblen Bahnen besonders leicht wohl auch einmal Hirnnervenlähmung mit gekreuzter Anästhesie, mit oder ohne Lagegefühlsstörungen und Ataxie und ohne motorische Lähmung eintreten, wie wir oben schon gesehen haben, oder durch Reizung der Pyramidenbahnen auf der gekreuzten Seite Intentionstremor.

Hörstörungen können bei eigentlichen Brückengeschwülsten durch Läsion der intrapontinen Leitungsbahnen des Hörnerven zustande kommen; dass sie nicht öfter erwähnt werden, kommt wohl daher, dass die Untersuchung des Gehöres besonders oft versäumt wird und die sichere Feststellung einer zentralen Hörstörung bei der Häufigkeit peripherer Ohrleiden oft auch sehr schwierig ist. In diesem Falle müssen sie mit dem einseitigen Tumor gekreuzt sitzen; um eine volle Taubheit wird es sich nie handeln. Ausserdem liegen ja aber die austretenden Hörnerven der Brücke so nahe — die Trennung zwischen dem Gebiete der Brücke und der Medulla oblongata ist überhaupt eine künstliche — dass ein Tumor

der Brücke auch leicht die Akustikuswurzeln seiner Seite lädieren kann. Dann kann volle einseitige Taubheit eintreten, ev. auch mit Schwindelanfällen und diese gekreuzt mit der Extremitätenlähmung eine vierte Form alternierender Hemiplegie bedingen. Nach Oppenheim wird schliesslich auch bei reinen Brückentumoren oft der Okulomotorius beteiligt, am häufigsten nur in Form einer Ptosis; es muss sich da wohl um ein Nachbarschaftssymptom von seiten der Hirnschenkelregion handeln.

Alles bisher Gesagte bezog sich auf Brückengeschwülste, die streng einseitig sitzen. Das wird meist nur kurze Zeit der Fall sein; erreichen die Geschwülste einige Grösse, so überschreiten sie die Mittellinie. Dann kann die Gruppierung der Symptome natürlich eine sehr komplizierte und wechselvolle werden. Im allgemeinen lässt sich folgendes sagen: Erstens können die einseitigen Hirnnervenlähmungen doppelseitige werden — also kann eine doppelseitige Fazialis-, Trigeminus- und Abduzenslähmung eintreten. Zur Blicklähmung nach einer Seite gesellt sich auch die nach der anderen, so dass die Bulbi — abgesehen von etwa erhaltener Konvergenz — starr in der Mittellinie feststehen, während sie vollkommen gehoben und gesenkt werden können. In zweiter Linie werden auch die langen Leitungsbahnen ergriffen; zur gekreuzten Hemiplegie kann sich die der gleichen Seite gesellen, so dass eine zerebrale Lähmung aller vier Extremitäten und beider Hypoglossi eintritt. In sehr wechselvoller Weise können auch doppelseitige Störungen der Hautsensibilität, des Muskelgefühls und etwaige Bewegungsataxie hinzutreten — relativ häufig besteht (s.o.) zunächst doppelseitige aber nicht ganz gleichmässige Anästhesie im Trigeminusgebiete, bloss einseitige an den Extremitäten. Alle möglichen Variationen in bezug auf die Kombination ein- oder doppelseitiger Hirnnerven- mit para- oder hemiplegischen Lähmungen der Extremitäten können ja natürlich nicht angeführt werden; namentlich bei den diffusen und in ihrer schädigenden Wirkung sehr willkürlichen Gliomen sind vielleicht alle anatomisch denkbaren Krankheitsbilder auch möglich, schematisch lassen sie sich wohl in 4 Gruppen unterbringen: 1. Doppelseitige Lähmung der Hirnnerven und der Extremitäten; 2. Doppelseitige Hirnnerven-, einseitige Extremitätenlähmung; 3. Einseitige Hirnnerven-, doppelseitige Extremitätenlähmung; 4. Doppelseitige Hirnnervenlähmung ohne Extremitätenlähmung. Dabei kann dann noch die Beteiligung der Sensibilität eine sehr verschiedene sein, sodass das Krankheitsbild im einzelnen sehr variieren kann.

Bei doppelseitigen Affektionen des Pons treten natürlich, da ihre beiderseitigen Stabkranzfasern ergriffen sind, auch Störungen in den von beiden Grosshirnhemisphären abhängigen, in der Medulla oblongata entspringenden Hirnnerven, dem Glossopharyngeus, Vagus und Akzessorius ein – Störungen, die man gewöhnlich unter dem Namen einer Pseudobulbärparalyse zusammenfasst — also erhebliche Schlingstörungen, eine dysarthrische Sprachstörung, Lähmungen am Gaumensegel und Pharynx, sowie endlich, aber selten, Störungen der Phonation. Den letzteren Lähmungen können auch durch Reizung der Pyramidenbahnen der betreffenden Kerne, meist doppelseitige rhythmische Zuckungen, also im Gaumen, Pharynx oder in den Kehlkopfmuskeln vorhergehen; seltener sind solche Reizerscheinungen als Trismus in den Masseteren und Temporalmuskeln — ebenso selten, dann meist in tikartiger Form und zuerst einseitig, im Fazialisgebiete. Häufiger kommt dagegen, wenn die Pyramidenbahnen

für die Extremitäten direkt nicht durch den Ponstumor getroffen sind, durch eine Reizung derselben ein Tremor, speziell der Arme vor, der meist dem Intentionstremor gleicht und der deshalb, zusammengehalten mit den anderen Herderscheinungen — ich habe in diesen Fällen auch skandierende Sprache gesehen — wohl mal die irrtümliche Diagnose einer multiplen Sklerose aufkommen lassen kann.

Den echten epileptischen gleichende Konvulsionen sind jedenfalls bei Brückengeschwülsten selten, wenn sie auch hier, wie bei jedem Sitze der Hirngeschwulst vorkommen können. Häufiger sind die bei Tumoren der hinteren Schädelgrube vorkommenden tonischen Krämpfe, speziell der Rumpf- und Nackenmuskulatur. Rollbewegungen werden dann eintreten, wenn die Kleinhirnarme der Brücke beteiligt sind, Störungen des Körpergleichgewichtes können, wie wir oben beim Kleinhirn gesehen haben, durch Läsion bestimmter Bahnen im Pons allein bedingt sein, doch wird es immer, wenn man das annehmen will, nötig sein, den Druck des Ponstumors auf das Kleinhirn auszuschliessen. In einem vor kurzem von mir beobachteten Falle von Ponsgliom mit starker zerebellarer Ataxie waren auch die Kleinhirnarme des Pons vom Tumor ergriffen (s. auch Oppenheim).

Von seltenen Erscheinungen der Ponstumoren müssen auch noch Salivation, Albuminurie, Melliturie und Polyurie, sowie das Vorkommen sonst unerklärlicher, sehr erheblicher Steigerungen der Körpertemperatur, die auch ich beobachtete, erwähnt werden.

Im allgemeinen werden die Tumoren des Pons durch die Prägnanz ihrer Lokalsymptome leicht zu diagnostizieren sein. Einige Ausnahmen habe ich oben erwähnt. Dass sie gar keine Symptome machen, wird sehr selten sein und ist meist bei Kindern beobachtet, wo die Untersuchung selten eine vollkommene sein kann, ausserdem am ersten wohl bei Gliomen. Im einzelnen kann die Symptomengruppierung, wie wir gesehen haben, eine sehr variable sein und manchmal ganz spezielle Schlüsse auf den Sitz der Läsion gestatten.

Nachbarschaftssymptome des Ponstumors können zunächst durch ein- oder doppelseitigen Druck auf die basalen Hirnnerven zustande kommen. Neue Symptome werden dadurch meist nicht entstehen, eine deutliche einseitige Taubheit oder eine neuroparalytische Keratitis wird vielleicht wenigstens für ein Mitergriffensein der basalen Hirnnerven sprechen. Wirkt der Tumor des Pons stark nach vorn, so kann, wie mehrfach beobachtet und schon erwähnt, auch der Okulomotorius spez. in Form einer Ptosis mitergriffen werden; wirkt er mehr nach hinten, so kommen unter Umständen auch die Hirnnervenkerne der Medulla oblongata direkt mit in sein Bereich. Nach oben hin wird häufig das Kleinhirn beteiligt werden, doch ist eine erhebliche Läsion des Kleinhirnes durch Brückentumoren jedenfalls viel seltener als das Umgekehrte. Dass die Stauungspapille oft fehlt, ist schon mehrfach erwähnt, die Kopfschmerzen können ebenfalls gering sein; bei der Nähe der Medulla oblongata ist meist das Erbrechen stark und von quälender Dauer.

Fälle von Tuberkel und Gliom des Pons sind in den letzten Jahren vielfältig veröffentlicht worden. Symptomatologisch bieten sie kaum etwas neues gegenüber den früheren: einen diagnostisch sehr typischen Fall haben Pott und Spiller 1903 publiziert. Meist wird auf das Fehlen der Stauungspapille hingewiesen.

Medulla oblongata.

Das Gebiet der Medulla oblongata rechne ich von der Striae acusticae bis zur vollendeten Pyramidenkreuzung. Es enthält also die Kerne des 9., resp. 8. bis 12. Hirnnerven und die motorischen und sensiblen Leitungsbahnen für die Extremitäten. Namentlich die sensiblen sind hier wieder anders gelagert als im Pons. Die Bahnen für die Schmerz- und die Temperaturempfindung kreuzen sich schon im Rückenmarke, verlaufen hier im Vorderseitenstrange und liegen in der Medulla oblongata in der Formatio reticularis; die Bahnen für das Tastgefühl und das sogenannte Lagegefühl verlaufen auf der gleichen Seite des Rückenmarkes bis zu den Hinterstrangskernen; dann kreuzen sie sich in der sog. Schleifenkreuzung und lagern sich in der Olivenzwischenschicht median neben die Schmerz- und Temperaturleitungsfasern, die sie nach aussen verdrängen — beide Bahnen zusammen bilden dann die sogenannte mediane oder Hauptschleife. In distalen Partien des verlängerten Markes kann also ein einseitiger Herd auf seiner Seite Lagefühls- und Tastsinnsstörungen bedingen; auf der gekreuzten Analgesie und Thermoanästhesie; aber auch später in der Schleife sind die betreffenden Bahnen nicht innig vermischt, sodass die einzelnen Gefühlsqualitäten gesondert gestört sein können; dann aber alle auf der gekreuzten Seite. Was die Pyramidenbahnen anbetrifft, so hat namentlich Wallenberg hervorgehoben, dass im Gebiete der Pyramidenkreuzung die Fasern für die Arme und Beine gut von einander gesondert sind und einzeln getroffen werden können. Zu diesen Bahnen kommt dann noch die Kleinhirnseitenstrangsbahn und die Gowerssche Bahn, die beide im Hirnstamm auf derselben Seite wie im Rückenmarke liegen; die erste Bahn verläuft im Corpus restiforme in das Kleinhirn, die zweite gelangt dahin auf einem grossen Umwege durch die Kleinhirnbindearme. Beide Bahnen dienen wohl zur Erhaltung des Körpergleichgewichts; ihre einseitige Läsion kann Fallen nach der Seite des Herdes bedingen. Ausser den Kernen für die 8—12 Hirnnerven, deren Wurzeln auch aus der Medulla oblongata austreten, verläuft durch dieses Gebiet auch noch der untere Anteil der aufsteigenden Trigeminuswurzel und ihres Kernes; nach neueren Angaben sollen diese Gebiete der aufsteigenden Trigeminuswurzel äussere Teile der Haut des Gesichts und die Stirnhaut innervieren. Ausserdem enthält die Medulla oblongata noch bestimmte Zentren für die Herz- und Atmungstätigkeit, für den Brechakt und die Schweisssekretion und solche für qualitative und quantitative Aenderungen in der Urinsekretion (Melliturie und Polyurie), sowie ferner vasomotorische Leitungen. Ob es sich bei diesen Zentren um bestimmte, gesonderte Anhäufungen grauer Massen und von ihnen ausgehenden Leitungsbahnen handelt, oder ob dazu die vorhandenen Kernmassen, speziell des Vagus, genügen, möchte ich dahingestellt sein lassen. Schliesslich verlaufen durch das Gebiet auch noch pupillenerweiternde Fasern zum Austritt in den unteren Teilen des Hals- und obersten Dorsalmarkes der gleichen Seite; ihre Läsion würde also Pupillenenge bedingen.

Die für die Lokaldiagnose des Tumors der Medulla oblongata wichtigen Symptome werden also erstens die einer Lähmung der 8. bis 12. Hirnnerven, also Taubheit oder Schwerhörigkeit, Menièreschen Schwindel, Lähmung und Atrophie des Gaumensegels und des Pharynx mit Dysphagie, Lähmung der Stimmbänder, Störungen der Herztätigkeit und der Atmung

und schliesslich Gefühlsstörungen oder Schmerzen in bestimmten Gebieten des Trigeminus, Lähmung und Atrophie der Zunge mit Dysarthrie, sowie Störungen des Körpergleichgewichtes sein, und zweitens werden dazu Lähmungen und Sensibilitätsstörungen der Extremitäten durch Läsion der betreffenden langen Leitungsbahnen kommen. Da die Kerne der von der Medulla oblongata ausgehenden Hirnnerven grösstenteils in der Mittellinie nahe bei einander liegen, da die Geschwülste dieser Gegend auch die Mittellinie fast nie respektieren, so wird es nur selten und meist nur auf kurze Zeit zu einseitigen Lähmungen der betreffenden Hirnnerven kommen und noch seltener zum Auftreten von Hemiplegia alternans, obgleich Oppenheim bei einem Gliom dieser Gegend auf der Seite der Geschwulst Hypoglossuslähmung mit Atrophie, auf der gekreuzten zerebrale Extremitätenlähmung beobachtet hat. Lange bestehende einseitige Lähmungen der betreffenden Nerven werden immer eher den Gedanken eines Tumors der Basis der hinteren Schädelgrube nahelegen. In den meisten Fällen bei doppelseitiger Erkrankung werden je nach dem speziellen Sitze und der Ausdehnung der Geschwulst in buntem Wechsel ein- oder doppelseitige Lähmungen und Atrophien in den betreffenden Hirnnerven unter dem Bilde also einer Bulbärparalyse, bei der auch Trigeminus- und Akustikussymptome auftreten können, und Lähmungen der Extremitäten mit Kontraktur und erhöhten Sehnenreflexen mit oder ohne Sensibilitätsstörungen — häufig auch mit statischer, s. v. v. zerebellärer oder Bewegungsataxie oder mit Lagegefühlsstörungen — meist in beiden Körperhälften, wenn auch in verschiedener Stärke, vorhanden sein. Die sehr prägnanten, von Wallenberg, van Oordt, Bechterew und anderen beschriebenen Krankheitsbilder, die durch halbseitige thrombotische Erweichungen im Gebiete des Bulbus — Thrombose der Arteria cerebellaris inferior posterior — eintreten, und die eine Art Brown-Séquardsche Lähmung bulbären Ursprungs darstellen (Wallenberg) — es bestehen Störungen des Tast- und Lagegefühls und Bewegungsataxie der Extremitäten auf der Seite der Läsion; ferner eine Art zerebellarer Ataxie mit Neigung, nach der Seite der Läsion zu fallen (die Tastanästhesie kann aber auch ganz fehlen), dann Anästhesie für alle Qualitäten im Gebiet des Trigeminus, Schling-, Gaumensegel- und Stimmbandlähmungen ebenfalls auf der Seite der Erweichung — Thermoanästhesie und Analgesie, manchmal auch Tastgefühlsstörungen auf der gekreuzten Körper- und manchmal auch Gesichtsseite, motorische Lähmungen fehlen, — und die sich durch die oben gegebenen anatomischen Auseinandersetzungen leicht erklären lassen, sind, wie wohl verständlich, bei Tumoren des Bulbus in dieser Schärfe kaum beobachtet. Einigermassen trafen diese Symptome für einen Fall von Gliom, den Collins (1897) beschrieben hat, zu, noch genauer für einen von mir allerdings nur klinisch beobachteten Fall von Gliom des Hirnstammes, das freilich auch den Pons noch mitbeteiligte (V., VI. und VII. Nerven). Oppenheim erwähnt einen Fall von Schulz, wo der Tumor des verlängerten Markes rückenmarkswärts vom Hypoglossus sass und nur spastische Lähmung aller vier Extremitäten verursacht hatte. Jede einzelne mögliche Symptomengruppierung kann hier natürlich nicht erörtert werden — im speziellen muss die Diagnose der Analyse des einzelnen Falles überlassen bleiben — immer wird es aber nötig sein, dass, wenn man die Diagnose eines Tumors der Medulla oblongata stellen will, sich die Symptome möglichst auf die von ihr entspringenden Hirnnerven und ihre langen Leitungsbahnen beschränken.

n von seiten der Atmung und der Herztätigkeit
tverständlich, oft bei Tumoren der Medulla
zen sind die Herzstörungen seltener als
i den Affektionen des Herzens handelte
izung, auf die rasch Vaguslähmung
Dyspnoe, um Cheyne-Stokes-
n Tod an Aphyxie. Sub finem
mmen hier auch manchmal
erungen vor. Ausgebreitete
der Medulla oblongata hat
hier gelegene vasomotorische
tes mellitus unter Umständen
s verlängerten Markes gehört,
e Lokaldiagnose sehr stützen.
lie z. B. Switalski als einziges
em Angiom am Boden des 4. Ven-

beschränkte Tumoren können,
irnseitenstränge, der Gowersschen
hirnolivenbahn eine der zerebellaren,
z gleichende Ataxie bedingen. Wird
der Deiterssche Kern beteiligt, so
r Läsion dieser Bahnen und Zentren
der Seite der Läsion bei einseitigem
moren dieses Ortes kann man natürlich
einhirnes ausschliessen.
nnen auch bei den Oblongatatumoren
e wird oft vermisst, nur das Erbrechen,
ist, ist häufig und quälend. Konvulsionen
l nur ausnahmsweise auf; vereinzelt sind
Schlund- und Gesichtsmuskulatur beschrieben
rt bei Bernhardt und Ladame); ich sah
zur Heilung gekommenen Falle von Bulbär-

n Tumoren der Medulla oblongata wegen der
dieses Hirnteiles und seiner mannigfaltigen
verständlich, dass auch hier unter Umständen
r vage und unbestimmte sein können. Dennoch
Bernhardt hält das sogar für häufig und aus diesen
ste dieser Gegend meist nicht für diagnostizierbar,
m, dem ich hier ganz folge, hebt die Schwierigkeiten
e wir gesehen haben, Tumoren der Medulla oblongata
die Stauungspapille und Kopfschmerzen vermissen lassen,
ständen sogar einmal die Diagnose eines Hirntumors
h sein und wird dann je nach den Symptomen eine
phalalgie, Vertigo, progressive Paralyse, Hysterie gestellt.
nzelnen dieser Fälle nach Oppenheim auch annehmen
tweder die Medulla oblongata sich dem Tumor adaptiert
es z. B. bei zystischen Tumoren möglich ist — oder bei
Tod bei der Gefährlichkeit dieser Gegend eher eingetreten
deutliche Symptome einstellten — so ist für eine An

[illegible] die die Medulla oblongata stark durchsetzt [illegible] die jahrelang beobachtet sind, eine dieser beiden [illegible] wohl nicht möglich, dass auch in diesen Fällen die Symptome [illegible] zu vage sein können, ist überhaupt bisher unerwartet. Dass übrigens die Medulla oblongata eine erhebliche Kompression [illegible] kann, ohne in ihren Funktionen ganz zu versagen, zeigt am [illegible]

In einer anderen Reihe von Fällen ist es zwar möglich, die Diagnose Hirntumor zu stellen, aber entweder, weil nur Allgemeinerscheinungen da sind, nur diese ohne die Möglichkeit einer bestimmten Angabe über den Sitz oder die Symptome erlauben zwar die Diagnose: Tumor der hinteren Schädelgrube, aber in lokalistischer Hinsicht nicht mehr als das. In manchen der letzteren Fälle können beim Zurücktreten der spezifisch bulbären Symptome auch als Nachbarschaftssymptom Erscheinungen von seiten der Kerne des Pons — Dysphagie, Anarthrie und Aphonie können ja schliesslich auch bei reinen Ponstumoren in der Form der Pseudobulbärparalyse vorkommen [illegible] Hemiplegie, ja manchmal sogar mit Okulomotorenlähmung, oder von seiten des Kleinhirnes, so in den Vordergrund treten, dass die falsche Diagnose Pons- oder Kleinhirntumor gestellt wird. Seltener wird man, wie angegeben, in die Lage kommen, statt des [illegible] Markstumors einen der Basis der hinteren Schädelgrube [illegible] meist im Gegensatze zu den [illegible] einseitige Hirnnervenlähmungen [illegible]

Die Hirnventrikel. Ventrikelzystizerken.

In den Ventrikeln [illegible] Tumoren — Zystizerkenblasen [illegible] vor. Beide Formen [illegible] den 3., am seltensten [illegible] der Strom der Zerebrospinalflüssigkeit [illegible] Ventrikel in den 4. geht. Die [illegible] besonders dann selten, wenn [illegible] die im Ventrikel selbst [illegible] von Ependym ausgehen [illegible] — oder um solche [illegible] Anteile oder [illegible] Sarkome, Psammome [illegible] vor. [illegible]

hinteren Hirnteilen; von der Basis kann auch ein Eindringen in die Unterhörner stattfinden. In allen diesen Fällen sekundärer Ventrikeltumoren kann höchstens vielleicht nach diesem Eindringen eine Vermehrung der allgemeinen Hirndrucksymptome eintreten. Die lokalen Symptome werden eine besondere Aenderung nicht erfahren.

Echte Geschwülste im 4. Ventrikel — speziell die häufigsten ependymären Gliome — können ausser den Allgemeinsymptomen vor allem Nachbarschaftssymptome vom Kleinhirn und der Medulla oblongata, resp. dem Pons hervorrufen; so waren z. B. die Erscheinungen im Falle der Fig. 2 so, dass ich nur die Diagnose Kleinhirntumor stellen konnte. Oft aber sind auch diese Nachbarschaftssymptome sehr gering; leichter taumelnder Gang, Nystagmus, Schielen, Schwindel, Areflexie der Kornea ist mehrfach alles gewesen, was neben den Allgemeinsymptomen zu konstatieren war. Gerade die „spezifisischen" Symptome des 4. Ventrikels, so die Herz- und Atmungsstörungen, werden nicht selten vermisst, in einzelnen Fällen — Marinesko, Switalski — ist allerdings Polyurie, Polydipsie und Glykosurie beobachtet. Auffallend häufig ist bei den Tumoren des 4. Ventrikels ein plötzlicher, im Augenblick unerwarteter Tod. Aufgefallen ist mir auch, dass die in der Literatur beschriebenen Fälle relativ oft Beziehungen zu einem Trauma aufweisen. In manchen Fällen waren aber die Symptome der Tumoren des 4. Ventrikels so unbestimmter Art, dass bei dem Fehlen auch der Allgemeinsymptome — speziell der Stauungspapille — selbst an ein organisches Hirnleiden oft nicht gedacht wurde, sondern z. B. die Diagnose einer Neurose, speziell die der Hysterie gestellt wurde.

Noch unbestimmter in ihren Symptomen als die Geschwülste des 4. Ventrikels waren die wenigen bisher beschriebenen Fälle von Tumoren der 3. Hirnhöhle. In einzelnen Fällen sind hier als „lokale Symptome" solche von der Basis cerebri, speziell Augenmuskellähmungen, beobachtet worden (Mott und Barrat); in dem von mir und Oppenheim beobachteten Falle, den Fig. 2 darstellt, bestanden namentlich Erscheinungen von seiten des Chiasma und eines Tractus opticus; auch hatte hier Oppenheim Zwangslachen konstatiert und es auf Beteiligung des Thalamus opticus geschoben. Auch von Gleichgewichtsstörungen wird hier öfters gesprochen. Ebenso wie bei Tumoren im 4. Ventrikel kommt auch hier nicht selten unsicherer Gang und plötzlicher Tod vor. Den Tumoren beiden Sitzes ist es auch gemeinsam, dass die Allgemeinsymptome — Kopfschmerzen, Erbrechen, Schwindel — in ihrer Stärke sehr wechseln können, sodass nach Perioden schwersten Leidens wieder ziemlich freie Perioden von längerer Dauer auftreten können, und dass die Stauungspapille auf sich warten lassen kann. Das beruht wohl darauf, dass bei diesen Tumoren der Hydrocephalus internus zwar sehr stark sein kann, dass aber unter Umständen bei geringen Lageveränderungen des Tumors auch wieder ein freier Abfluss des Liquor cerebrospinalis und damit Verringerung des allgemeinen Hirndruckes eintreten kann. Auf dem häufig starken Hydrokephalus beruht es auch wohl, dass auch psychische Störungen — tiefe Demenz, Verworrenheit, Korsakoffsche Psychose — im Krankheitsbilde stark hervortreten können.

Man wird also im allgemeinen bei Tumoren des 4. Ventrikels nur die Diagnose Tumor in der hinteren Schädelgrube stellen können; vielleicht kann man in den Fällen mit Polyurie oder Glykosurie und sonst

unbestimmten Lokalsymptomen — Ataxie, Nystagmus, Schwindel — auch einmal die bestimmte Diagnose Tumor Ventriculi quarti wagen. Tumoren des 3. Ventrikels werden, wenn sie überhaupt deutliche Symptome machen, am ersten für solche der Basis der mittleren Schädelgrube gehalten werden. Dass Tumoren in den Seitenventrikeln, ob sie hier primär entstehen oder sekundär in sie eindringen, besondere Symptome nicht machen, ist ohne weiteres klar.

Die Zystizerken im 4. Ventrikel können ganz frei in der Ventrikelflüssigkeit schwimmen oder, an Ependymfäden leicht befestigt, flottieren oder fest in der Substanz des Bodens des 4. Ventrikels sitzen. In dem letzteren Falle handelt es sich wohl immer, in dem ersteren häufig um abgestorbene Zystizerkusblasen. Meist handelt es sich nur um ein, selten um mehrere Exemplare. Fast immer findet sich das Ependym verdickt, sog. Ependymgranulationen; in der Umgebung festsitzender Zystizerken wurde mehrmals Gliawucherung und Riesenzellenbildung gefunden. Auch beim Zystizerkus des 4. Ventrikels können die Symptome sehr unbestimmt sein — Kopfschmerz, Schwindel, — und zu falschen Diagnosen führen. So begegnete mir vor Jahren ein Fall, bei dem Anfälle von Kopfschmerzen, Erbrechen und tonische Konvulsionen, die ich selbst nicht zu sehen bekam, die aber nach der Beschreibung — Arc de cercle-Bildung — sehr an hysterische erinnerten, mit ganz freien Zeiten abwechselten. Bei mehrmaliger Untersuchung war keine Stauungspapille nachweisbar; in den freien Zeiten fehlten überhaupt alle Symptome — vielleicht bis auf ganz leichtes Schwanken beim Gehen. Da die Symptome psychisch beeinflussbar erschienen und auch die Anamnese für Hysterie sprach, stellte ich nach länger dauernder Beobachtung diese Diagnose. Einige Wochen darauf plötzlicher Tod, und der Befund eines freien Zystizerken im 4. Ventrikel. In einem 2. Falle meiner Beobachtung — es handelte sich um eine am Boden des 4. Ventrikels festsitzende Blase, — waren die Allgemeinsymptome dieselben; im Anfang hatten Ataxie und Augenmuskelstörungen an einen Tumor in der Nähe des Kleinhirnes denken lassen, später traten diese Symptome zurück und es bildeten sich typische paralytische Grössenideen aus. In der Anamnese Lues; Stauungspapille fehlte. Diagnose Paralyse. Auch hier plötzlicher Tod. Aber eigene Erfahrungen und solche aus der Literatur lassen es mir jetzt doch möglich erscheinen, in einzelnen Fällen, wenigstens vor der Sektion, die ziemlich sichere Diagnose eines Cysticercus ventriculi quarti zu stellen. Dazu müssen folgende Symptome zusammenkommen: 1. Ein Wechsel von Perioden schwerster allgemeiner zerebraler Störungen — Kopfschmerzen, Schwindel, Erbrechen, ev. Puls- und Atemstörungen — mit Perioden, in denen der Kranke sich relativ wohl fühlt. In diesem Wechsel kann sich das Leiden sehr lange hinziehen. Der Schwindel und das Erbrechen treten besonders bei Lageveränderung des Kopfes oder auch des ganzen Körpers ein; auch in den relativ freien Zeiten hält deshalb der Kranke den Kopf oft ängstlich still und vermeidet Drehbewegungen — bei brüsken passiven Drehungen des Kopfes kann der Kranke wie vom Blitze getroffen niederfallen. 2. Von sonstigen Symptomen sind am häufigsten leichte zerebellare Ataxie, leichter Nystagmus, Doppeltsehen, seltener Glykosurie. 3. Es tritt plötzlicher Tod ein. Auf diese Symptome hin habe ich selbst bisher einmal vor der Sektion die richtige Diagnose Zystizerkus im 4. Ventrikel gestellt; ebenso

nthal und Oppenheim; neuerdings zweimal Osterwald;
her auch, ebenso wie Osterwald, dass, so wichtig das
hen Todes für die Diagnose ist, man diesen für ihre
ner abzuwarten braucht, und habe in einem Falle,
mmlung der niedersächsischen und westfälischen
se in vivo gewagt. Für sehr wichtig halte
ngung heftigster Schwindelanfälle
den bei passiven Drehungen des
glaube auch, dass es vor allem wohl
auch nicht immer (Henneberg),
dass es auch bei flottierenden und
stizerken, sowie auch bei echten Neu-
nmen kann. Der periodische Wechsel in
ome hängt wohl auch hier ab von dem gerade
wechselnden Hydrocephalus internus. Sehr
natürlich werden, wenn sich sonstige Zystizerken
finden, doch war das nicht oft der Fall. Auch
ist nicht ohne Bedeutung; doch findet sich bei
en mit Hirnzystizerken nach Henneberg ein Bandwurm

ken im 3. Ventrikel sind bisher sehr selten beobachtet. Auch
ein periodischer Wechsel in der Schwere der Allgemeinsym-
nmen können; in einem Falle von Kratter und Böhmig trat
plötzlicher Tod ein. Seltener dürften hier Augenmuskelstörungen
gen sind auch hier Gleichgewichtsstörungen möglich. Die Zystizer-
der Seitenventrikel dürften keine spezifischen Symptome hervorrufen.
Zystizerken im 4. Ventrikel sind in den letzten Jahren vielfach be-
rieben; so von Gianelli, Trevelyan, Loyd, Oppenheim, Czyhlarz,
Riegel, mir selbst, Steinitzer, Askanazy, Osterwald, Stern und vor
allem von Henneberg; in den meisten gut beobachteten Fällen trafen die
hervorgehobenen Symptome so ziemlich zu.

Tumoren der Basis cranii.

Die Geschwülste an der Schädelbasis sind in histologischer Beziehung sehr mannigfaltig. Sie entstehen entweder an oder in den Häuten, in etwas selteneren Fällen auch in den Umhüllungen der Hirnnerven selbst, oder sie entwickeln sich primär in den knöchernen Hüllen des Gehirns. Sie können kuglig und scharf umschrieben sein, oder aber sich flächenhaft ausbreiten. Das letztere tun speziell gewisse Sarkom- resp. Endotheliom- und Fibromformen (Hartmann); ferner gehört hierher die basale Meningo-encephalitis gummosa und tuberculosa. Meist sind die basalen intra- und extraduralen Tumoren solitär, in manchen Fällen entstehen aber gleichzeitig eine Anzahl bis zu sehr vielen. Die im Knochen entstehenden Geschwülste sind vor allem Sarkome, speziell auch Osteosarkome, Endotheliome und Alveolarsarkome und metastatische oder auch primäre Karzinome, die letzteren können z. B. im Mittelohr entstehen und in der hinteren Schädelgrube durchbrechen; überhaupt können in den knöchernen Nebenhöhlen der Nase und in dem knöchernen Gehörgange primär entstehende Tumoren später in die entsprechende Schädelgrube vordringen und die Symptome einer basalen Geschwulst hervorrufen. Bergmann erwähnt in dieser Beziehung auch Osteome der Hirnhöhle.

bespricht besonders mehr kugelige oder auch flache, von der Hülle des Trigeminus ausgehende Fibrome und Sarkome, die durch den Knochen oder das Foramen ovale auch in den Rachen oder hinter und unter das Ohr vordringen und auch das Felsenbein zerstören können. In oder an den Häuten selbst sitzen ebenfalls Sarkome und Endotheliome, dann gummöse Geschwülste, Tuberkel, Psammome, Cholesteatome und Zylindrome, ferner freie Zystizerken, auch der Cysticercus racemosus und Echinokokkusblasen; schliesslich auch noch die basalen Aneurysmen des Carotis- und Basilaris-Gebietes, die aber wegen der ihnen eigentümlichen Symptome an anderer Stelle besonders besprochen werden sollen, obgleich sich ihre Lokalsymptome nicht von denen anderer basaler Tumoren unterscheiden. Von den Hüllen und den bindegewebigen Anteilen der basalen Nerven gehen Fibrome, öfter als sogenannte Neurofibrome aus, dann Sarkome, selten Syphilome. Die Neurofibrome kommen mit Vorliebe in der hinteren Schädelgrube im Gebiete des Fazialis und vor allem des Akustikus, dann aber auch am 9., 10. und 11. Hirnnerven vor, sie sind früher wohl auch als Gliome des Akustikus, dann als Akustikustumoren resp. Tumoren des Kleinhirnbrückenwinkels beschrieben (Hartmann, Henneberg). Sie sind manchmal multipel, doppelseitig und nicht selten mit multipler Neurombildung an den Rückenmarkswurzeln und peripheren Nerven verbunden (multiple Neurofibromatose, Berggrün, Soyka, Büngner, s. auch Abschnitt III: Multiple Neurome und Neurofibromatose). Ausserdem gehören zu den basalen Geschwülsten noch die der Hypophysis cerebri, deren ebenfalls sehr mannigfaltiger histologischer Bau schon im anatomischen Teile beschrieben ist.

Bei den nahen Beziehungen zu den so sehr empfindlichen Häuten und speziell zur Dura mater, die an der Basis ja fest mit dem Knochen verwachsen ist und schliesslich zu diesen Knochen selbst, erreichen die Schmerzen bei den basalen Tumoren manchmal eine solche Heftigkeit, wie sie bei anderem Sitze der Geschwülste nur selten vorkommt. Es handelt sich meist um sehr heftige und vom Kranken manchmal scharf lokalisierte, brennende und bohrende Schmerzen, nicht um den allgemeinen tiefen, dumpfen Druck, wie er sonst für Tumorschmerzen so charakteristisch ist. Auch kann hier selbst bei der höchsten Exazerbation der Schmerzen die sonst meist vorhandene wohltätige Benommenheit fehlen. Sitzt der Tumor in der mittleren Schädelgrube, so kann man durch Druck auf das Rachendach die enorme Empfindlichkeit der Hirnbasis manchmal direkt nachweisen. Ich sehe natürlich an dieser Stelle von den Schmerzen ganz ab, die ein basaler Tumor durch direkte Läsion eines Trigeminus hervorruft. Manche Tumoren der Basis, speziell solche, die sich direkt im Schädelknochen oder seinem Perioste entwickeln wie gewisse Sarkome, Endotheliome und Karzinome, ferner vor allem Echinokokken und Aneurysmen, brechen auch wohl durch die Schädelbasis hindurch und können sich dann, wenn sie in der mittleren Schädelgrube sitzen, vor allem durch die Nase entleeren; bei Aneurysmen ist das natürlich sehr gefährlich; bei den Echinokokken und auch wohl bei den Sarkomen kann durch Entleerung der Massen auf diesem Wege eine Heilung oder wenigstens eine vorübergehende Besserung eintreten. Westphal hat das bei einem Echinokokkus der Basis cranii gesehen, der sich durch die Nase entleerte; ich selber sah bei einem Tumor der mittleren Schädelgrube, der schon zu voller Erblindung geführt hatte, einen lange dauernden Nachlass aller schweren Allgemeinsym-

sich aus der Nase nekrotische stinkende Massen entleert hatten, die ich leider nicht untersuchen konnte. Häufiger, so in Fällen, die besonders Wollenberg zusammengestellt hat, kommt es allerdings nur zu Abgang von Zerebrospinalflüssigkeit durch die Nase. In anderen Fällen kann sich ein Tumor erst ausserhalb der Schädelhöhle, z. B. in der Nase oder im Mittelohr entwickeln und nach Durchbruch der Schädelbasis ein basaler werden, s. o.; ich selber sah ein Aneurysma der linken Arteria occipitalis in die Schädelhöhle nach dem Kleinhirne durchbrechen, nachdem es ausserhalb des Schädels schon den Nervus facialis und hypoglossus dicht nach ihrem Austritte aus der Basis cranii, resp. im Canalis facialis zerstört hatte. Häufiger scheinen auch Echinokokkusblasen erst ausserhalb des Schädels zu sitzen, diesen dann zu durchbrechen und nun eine intra- und extrakranielle Geschwulst zu bilden, die beide manchmal nur durch ein kleines Loch im Knochen verbunden sind (Franke).

Die Tumoren der Schädelbasis teilen wir ein in solche der vorderen, mittleren und hinteren Schädelgrube. Freilich respektieren auch die basalen Tumoren nicht immer die Grenzen der einzelnen Gruben (Hartmann), so dass Uebergänge von einer zur andern und damit natürlich Uebergänge in den Symptomen vorkommen. Im Uebrigen charakterisieren sich die Geschwülste der Basis dadurch, dass sie zunächst die Gebilde der eigentlichen Basis, speziell die Hirnnervenwurzeln, später die in den einzelnen Gruben liegenden Hirnteile selbst in ihr Bereich ziehen. Die von letzteren ausgehenden Symptome sind also eigentlich Nachbarschaftsymptome. Da nun die in der vorderen und mittleren Grube liegenden Hirnnerven, wie die Olfactorii, die Optici mit Chiasma und Traktus, ferner die Augenmuskelnerven und die Trigemini keine anatomischen Beziehungen zu den direkt über ihnen liegenden Hirnteilen haben, so muss hier — wenn von den betreffenden Markteilen selbst bei ihrer Läsion überhaupt charakteristische Funktionsstörungen ausgehen — das Krankheitsbild gerade in seiner Kombination aus den Nervenwurzel- und den Hirnsymptomen sowohl in seiner vollen Ausbildung, wie in der Reihenfolge seiner Entstehung ein sehr charakteristisches für den Sitz der Erkrankung an der Basis sein. Namentlich lassen sich dann immer genau die Symptome unterscheiden, die durch die Läsion der basalen Hirnnerven und die durch die der darüberliegenden Hirnteile bedingt sind.

Weniger charakteristisch wird die Kombination der Symptome aus basalen und medullaren in der hinteren Schädelgrube sein. Denn da hier die basal verlaufenden Hirnnerven grösstenteils in direkter Nähe ihrer intramedullaren Kerne liegen, so kann, soweit es sich um die von der Läsion der Nervenwurzeln der hinteren Schädelgrube abhängigen Symptome handelt, die spätere Läsion des Markes im allgemeinen dem Krankheitsbilde nichts Neues mehr hinzufügen. Neue Züge kommen aber bei primär basalen Tumoren der hinteren Schädelgrube, wenn später der Hirnstamm mitergriffen wird, zum Krankheitsbilde hinzu, durch eine Läsion der langen, im Hirnstamm liegenden motorischen und sensiblen Leitungsbahnen für die Extremitäten, und auch eine sekundäre Beteiligung des Kleinhirnes wird sich meist deutlich dokumentieren; während andererseits Tumoren des Hirnstammes selber, die Nervenkerne und lange Bahnen zerstört haben, ihr späteres Uebergreifen auf die basalen Hirnnerven überhaupt durch kein neues Symptom verraten. Sind also Erscheinungen von seiten der Hirnnerven und des Hirnstammes in voller Ausbildung vorhanden, und

weiss man nichts von der Aufeinanderfolge der Symptome, so wird sich oft nur die Diagnose eines Tumors der hinteren Schädelgrube stellen lassen, während eine genaue Anamnese oder eigene Beobachtung des Falles von Anfang an vielleicht eine speziellere Diagnose erlaubt hätte.

Geschwülste, die sich streng auf die vordere Schädelgrube beschränken — also die Fissura orbitalis superior nach hinten nicht überschreiten — sind jedenfalls ausserordentlich selten; sie gehen vom knöchernen Dache der Orbita oder von den Meningen an dieser Stelle aus. Es könnte auch wohl vorkommen, dass ein Tumor der Orbita das Dach derselben durchbricht und so zum Tumor des vordersten Teiles der Schädelbasis wird — ob das aber beobachtet ist, weiss ich nicht; jedenfalls kann ein Orbitaltumor leichter in die mittlere Schädelgrube gelangen. Umgekehrt kann dagegen der Tumor von der Schädelbasis aus die obere Orbitalwand durchbrechen und in den hinteren Teil der Augenhöhle eindringen (Durante). Er kann dann zu einseitiger Amaurose, zu Augenmuskellähmung und zu Neuralgien und Hyperästhesien im Supraorbitalast des Trigeminus führen, also zu Symptomen, die ein primärer Orbitaltumor schon vor dem Eindringen in die Schädelhöhle verursacht haben kann. In einem Oppenheimschen Falle rief ein Tumor der vorderen Schädelgrube ähnliche Symptome hervor, als er sich wohl über den Rand der Fissura orbitalis superior hinweg in die Augenhöhle erstreckte, ohne das Orbitaldach zu zerstören. Von Hirnnerven würde, wenn der Tumor in der Schädelhöhle bleibt, nur der Olfaktorius betroffen; gerade die Läsion dieses Nerven spielt aber, da offenbar nur selten auf den Geruch untersucht wird, in der Symptomatologie der Hirntumoren überhaupt eine sehr geringe Rolle. Später würde der Tumor die vorderen basalen Teile des Stirnhirnes komprimieren oder in sie hineinwachsen. In vielen Fällen wird er auch dann keine für die Lokalisation bestimmt zu verwertenden Symptome hervorrufen; doch wurde z. B. im Falle Oppenheims ein taumelnder Gang beobachtet, den man wohl als eine frontale Ataxie ansprechen darf. Dass bei Tumoren, die von der Basis der linken vorderen Schädelgrube gegen das Stirnhirn zu wachsen, auch Sprachstörungen merkwürdigerweise oft ganz fehlen können, hebt Oppenheim speziell hervor. Treten sie ein, so handelt es sich natürlich um motorische Aphasie, und gerade in diesen Fällen, bei denen der Tumor zuerst nur von aussen gegen das Sprachzentrum andrängt, dürften der eigentlichen Aphasie wohl die oben beschriebenen Artikulationsstörungen und die Sprechunlust, die z. B. Durante in seinem Falle erwähnt, vorhergehen. Auch die vieldeutigen psychischen Störungen sind in solchen Fällen beobachtet (Oppenheim). In vielen Fällen wird also der Uebergang eines Tumors der vorderen Schädelgrube auf das Stirnhirn ausser der Zunahme der Allgemeinsymptome keine neuen Erscheinungen hervorrufen — oder nur solche, die im allgemeinen auf die von ihm ergriffene Hemisphäre hindeuten, also z. B. kontralaterale Hemiplegie. Erwähnt muss noch werden, dass auch primäre Stirnhirntumoren, wenn sie nach der Basis zu wachsen, Augenmuskellähmungen und Supraorbitalneuralgien hervorrufen können.

Sehr viel charakteristischer und in vielen Fällen für eine ganz genaue Lokaldiagnose zu verwenden sind die Symptome der Geschwülste der mittleren Schädelgrube. Diese nimmt in der Mitte das Gebiet der Sella turcica ein — seitwärts wird sie hinten von den Pyramiden des Felsenbeines, vorn von dem oberen Rande der Fissura orbitalis

begrenzt. Von basalen Elementen kommen hier die Nervi optici, [illegible] und die Tractus optici, ferner die Augenmuskelnerven und [illegible] Trigeminus in seinen motorischen und sensiblen Anteilen [illegible] wird praktisch sein, die Symptomatologie der direkt in [illegible]lla turcica, sich entwickelnden Tumoren — zunächst [illegible]n, die aus der Hypophysis selbst hervorgehen — und [illegible]mehr in den lateralen Teilen der mittleren Schädelgrube [illegible]lden Geschwülste getrennt zu betrachten, da ihre Symptome [illegible] in bezug auf Verlauf und Aufeinanderfolge sich von einander [illegible]. Die Symptomatologie der Tumoren der Sella turcica — sie [illegible] an dieser Stelle vom Periost des Türkensattels, von Resten der Chorda-[illegible]ms (Chordome), vom Chiasma oder z. B. vom Ependym des 3. Ven-[illegible]kels aus — oder sie sitzen primär z. B. in der Keilbeinhöhle, deren [illegible]ach sie durchbrechen; auch gummöse Prozesse sind in der Gegend des Chiasma nicht selten — wird beherrscht durch die von ihnen hervorgerufene Läsion der Sehnerven, des Chiasma und der Tractus optici mit ihren Folgen für das Sehen und speziell das Gesichtsfeld. Vor allen die verschiedenen Arten der Gesichtsfeldeinengung und ihre allmähliche Entwickelung zu einer schliesslich fast immer doppelseitigen Erblindung sind oft so charakteristisch, dass sie selbst auf diesem so kleinen Gebiete manchmal noch eine ganz bestimmte Diagnose des Ausgangspunktes der Geschwulst gestatten. Sitzen Geschwülste genau in der Mittellinie, so ist der für sie charakteristische Befund der einer bitemporalen Hemianopsie. Mitchell hat sogar einen interessanten Fall publiziert, bei dem ein Aneurysma das Chiasma in der Mitte schliesslich ganz durchschnitten hatte und bitemporale Hemianopsie bestand. Es ist gleichgültig, ob der Tumor von vorn oder von hinten, von oben oder von unten das Chiasma angreift, die bitemporale Hemianopsie ist immer dieselbe. Kann man den Fall von Anfang an genau beobachten, so wird man auch wohl die bitemporale Blindheit aus einer zunächst nur bestehenden Amblyopie oder einseitigen temporalen Hemianopsie (Walton) hervorgehen sehen, und für gewisse gummöse Prozesse in dieser Gegend ist es im höchsten Grade charakteristisch, dass diese Hemianopsie oft plötzlich eintritt und dann wieder verschwindet (Hemianopsia bitemporalis fugax — Oppenheim). Sitzt die Geschwulst zunächst weiter nach vorn an einem Sehnerven, so kann als erstes Symptom einseitige Amblyopie und dann Erblindung eintreten — später kann dann der Tumor nach hinten auf das Chiasma übergreifen, und es tritt zur einseitigen Erblindung temporale Hemianopsie der anderen Seite — erst zuletzt, wenn auch der Sehnerv oder Traktus dieser zweiten Seite ergriffen wird, erlischt die Lichtempfindung auch im nasalen Gesichtsfelde dieser Seite. So war der Verlauf in dem Tumor des Infundibulum, den Figur 25 darstellt — hier war linksseitige Amblyopie den übrigen Symptomen 10 Jahre vorangegangen — in der kurzen Zeit von einigen Wochen trat dann links Amaurose und rechts temporale Hemianopsie auf, während sich das rechte nasale Gesichtsfeld noch ein paar Tage länger hielt. Sitzt die Geschwulst zunächst hinter dem Chiasma an einem Tractus opticus, so haben wir im Anfang homonyme Hemianopsie nach der gekreuzten Seite und eventuell hemionopische Pupillenstarre — wird später das Chiasma und der Nervus opticus derselben Seite ergriffen, so fällt hier das temporale Gesichtsfeld aus — auch in diesem Falle erlischt zuletzt das Sehen

auf der nasalen Gesichtsfeldhälfte des gekreuzten Auges. Ich will aber nicht unterlassen zu erwähnen, dass nicht in allen Fällen die typischen verschiedenartigen hemianopischen Defekte des Gesichtsfeldes vorkommen; in einzelnen schwer zu erklärenden Fällen kommt es z. B. auch bei medianem Sitze des Tumors am Chiasma sofort zu beiderseitiger Amblyopie ohne jeden Gesichtsdefekt.

Selten nur beschränkt sich der Tumor, der zuerst in der Sella turcica sitzt, längere Zeit auf dieses Gebiet; wird er irgend grösser, so greift er auch nach der Seite, in die lateralen Teile der mittleren Schädelgrube über. Hier kommt es dann zu Störungen im Gebiete der Augenmuskelnerven und eventuell des Trigeminus, und zwar bei primärer Entwickelung des Tumors im Türkensattel wohl zuerst zu Augenmuskel-, dann zu Quintussymptomen. Welcher Bewegungsnerv oder gar Muskel des Auges zuerst gelähmt wird, das ist im einzelnen Falle sehr verschieden, geradezu willkürlich; häufig ist die Ptosis das erste Zeichen, was von Interesse ist, da die Ptosis bei nukleärer Lähmung oft lange fehlt. Meist sind innere und äussere Augenmuskeln in gleicher Weise beteiligt — aber auch bei peripherer Erkrankung der Augenbewegungsnerven kann eine Ophthalmoplegia externa auftreten oder die Bewegungsstörung sich auf gewisse Blickrichtungen — Heben und Senken — wie z. B. in einem Falle von Thomsen beschränken.

Im Trigeminusgebiete kommt es natürlich zunächst wohl nur zu Neuralgien im Nervus supraorbitalis — sie können jahrelang allen übrigen Symptomen vorangehen — später aber, wenn der Tumor sich erheblicher nach der Seite und nach hinten ausbreitet, was er bei primär medianem Sitze nicht gerade häufig tut, auch zu Neuralgien, Anästhesien oder zu Anaesthesia dolorosa in ausgedehnteren Gebietsteilen des Quintus. Von trophischen Störungen ist dann am häufigsten die Ceratitis neuroparalytica, doch wissen wir jetzt nach den Untersuchungen von Krause mit Bestimmtheit, dass die totale Zerstörung eines Trigeminus eine neuroparalitische Keratitis nicht hervorzurufen braucht. Das beweist auch ein Tumorfall von Oppenheim. Vielleicht tut es eher die entzündliche Reizung des Quintus. Auch in der Haut des Gesichtes können bei Trigeminusaffektion manchmal trophische Störungen, schlecht heilende Geschwüre, eintreten. Häufig kommt es auch bei Geschwülsten dieses Sitzes zu Geschmacksverlust auf der vorderen Zungenhälfte, ob immer durch Läsion des Trigeminus selbst oder durch eine solche gewisser Anastomosen des Quintus mit anderen Nerven, ist jedenfalls noch fraglich. Auch Lähmungen des motorischen Teiles des Trigeminus kommen in diesen Fällen vor, also eine atrophische Lähmung des Musculus temporalis, masseter und der Pterygoidei. In den ersteren beiden ist dann wohl auch Entartungsreaktion nachweisbar, bei Lähmung des Pterygoideus externus weicht der Kiefer beim Oeffnen des Mundes nach der gelähmten Seite ab.

Charakteristisch ist bei Entwicklung des Tumors im Türkensattel, dass zwar die Symptome von seiten der Augenmuskeln und des Quintus an einer Seite beginnen können, — oft beginnen sie aber sofort doppelseitig, — dass aber später fast immer doppelseitige Affektionen dieser Nerven eintreten, wenn auch nicht auf beiden Seiten in ganz gleicher Vollkommenheit und Einzelgruppierung.

Auch wenn die Geschwülste der mittleren Schädelgrube ihren Ursprung nicht von der Sella turcica, sondern von den seitlichen Teilen

nehmen, — sie gehen dann z. B. vom Periost der vorderen Fläche der Felsenbeinpyramide oder der eigentlichen Schädelgrube, aber auch direkt von den Knochen dieser Gegend, ferner vom knöchernen Gehörorgane aus; auch Neurome an den Augenmuskelnerven, sowie direkt am Ganglion Gasseri entstehende Geschwülste (Hartmann) sind hier beobachtet —, so können sie im allgemeinen doch nur dieselben Gebilde treffen, wie die median entstandenen. Aber erstens wird hier oft die Reihenfolge eine andere sein. So beginnen die Symptome z. B. mit Erscheinungen von seiten des Trigeminus, wie sie oben beschrieben sind, und diese betreffen von vornherein alle 3 sensiblen und den motorischen Ast; dann kommen die Ophthalmoplegien und erst zuletzt die Gesichtsfeldeinengungen. Da in diesen Fällen meist zuerst der Tractus opticus ergriffen wird, so entsteht zuerst kontralaterale homonyme Hemianopsie, später können natürlich auch diese Tumoren den Optikus derselben Seite und das Chiasma ergreifen und zuerst zu gleichseitiger Erblindung mit temporaler Hemianopsie der anderen Seite, schliesslich zu voller Erblindung führen. Zweitens bleiben, abgesehen vom Türkensattel selbst, die primär in den Seitenteilen der hinteren Schädelgrube sitzenden Tumoren öfter auf die eine Seite beschränkt, aber keineswegs immer, so dass schliesslich oft auch doppelseitige Erscheinungen von seiten der Augenmuskeln und des Trigeminus eintreten können.

Wie man sieht, sind die Symptomengruppierungen der Tumoren der mittleren Schädelgrube so charakteristische, dass man, namentlich wenn man die Reihenfolge, mit der die einzelnen Symptome auftraten, kennt, oft eine ganz genaue Lokaldiagnose des Ausgangspunktes des Tumors machen kann. Am leichtesten gelingt das bei Tumoren, die mehr seitlich in einer mittleren Schädelgrube sich entwickeln. Aber auch bei medianem Sitze des Tumors kann man aus dem oben beschriebenen, allmählichen Entstehen einer totalen beiderseitigen Amaurose aus primärer bitemporaler Hemianopsie, homonymer Hemianopsie oder einseitiger Blindheit, über das Mittelglied einer einseitigen Blindheit mit temporaler Hemianopsie des anderen Auges, noch erkennen, ob der Tumor zuerst am Chiasma oder an einem Traktus, resp. einem Sehnerven begonnen hat. Aber selbst wenn man, wie so oft, von der Anamnese im Stich gelassen wird, kann man hier oft noch mit grosser Sicherheit die Lokaldiagnose machen. Eine bitemporale Hemianopsie weist unter allen Umständen auf den Sitz der Erkrankung am Chiasma hin, ebenso natürlich die Kombination einer einseitigen Blindheit mit temporaler Hemianopsie der anderen Seite. Die homonyme Hemianopsie wird ihren Ursprung aus einer Traktusläsion durch die sie begleitenden einseitigen Augenmuskellähmungen und Trigeminusläsionen beweisen, ebenso auch, wenn dies Symptom nachweisbar ist, durch eine hemianopische Pupillenstarre, während eine kortikale Hemianopsie inkompliziert und allein bestehen kann, eine durch Läsion der Sehstrahlungen oder des Corpus geniculatum externum bedingte andere, oben (Abschnitt: Okzipitallappen) beschriebene Begleitsymptome hat.

Die beschriebenen sind die typischen und charakteristischen Lokalsymptome eines Tumors der mittleren Schädelgrube bei medianem oder auch lateralem Sitze. Nachbarschaftssymptome können diese Tumoren zunächst von den in der Nähe liegenden, nicht direkt der mittleren Schädelgrube angehörigen Hirnnerven und zweitens von den über ihnen liegenden Hirnteilen auslösen. Der Olfaktorius gehört mit seinem hintersten Ende

ja noch der mittleren Schädelgrube an — er ist bei Tumoren dieser Gegend häufig mitlädiert, und eine Untersuchung des Geruchssinnes dürfte in diesen Fällen wohl oft ein positives Resultat geben; in einem von mir vor kurzem beobachteten Fall von Tumor der l. mittleren Schädelgrube bestand von Anfang an linksseitige Anosmie. Tumoren der seitlichen Partien der mittleren Schädelgrube, die weit nach hinten greifen, lädieren hier auch wohl mal den Fazialis oder Akustikus, manchmal erst nach Zerstörung des Felsenbeines (Hartmann). Schliesslich können die Geschwülste dieser Gegend leicht durch die Fissura orbitalis superior in die Orbita hineinwuchern — es kommt dann zur Protrusio bulbi und wenn nicht vorher schon Ophthalmoplegie bestand, tritt sie dann meist sehr vollkommen ein, da hier die Augenmuskelnerven sehr nahe beieinander liegen. Auch ein Durchbruch der Tumoren in die Nasenhöhle oder in den Nasenrachenraum ist mehrfach beobachtet worden, es kommt dann zur Entleerung von Geschwulstmassen durch die Nase, wie in einem meiner Fälle und in dem von Rothmann — oder auch nur zu einfachem Nasenbluten, wie in dem letzterwähnten von mir beobachteten Falle.

Von Nachbarschaftswirkungen auf die Grosshirnteile kommen am häufigsten solche auf die Hirnschenkel vor. So zeigt z. B. Fig. 25, wie der Tumor diese weit auseinander gedrängt hat, und in diesem Falle kam es sehr häufig zu plötzlich eintretenden rasch vorübergehenden Lähmungen aller vier Extremitäten ohne Bewusstseinsverlust, so dass die Patientin einfach zusammenbrach. In anderen Fällen der Art kann natürlich auch eine dauernde Paraplegie oder Hemiplegie, vielleicht mit gekreuzter Ophthalmoplegie eintreten. In demselben Falle der Fig. 25 bestand, wie schon erwähnt, eine zeitlang häufiges Zwangslachen, welches Oppenheim, der den Fall vor mir untersucht hatte, auf eine Thalamusläsion bezog — eine Ansicht, die deshalb wohl richtig ist, weil die Geschwulst im Infundibulum lag und beide Thalami optici in ihren vorderen Teilen komprimierte. Im übrigen werden diese Geschwülste sehr deutliche Störungen durch Beteiligung der sie überlagernden Hirnteile nicht bedingen — in Betracht käme motorische Aphasie durch Läsion der linken 3. Stirnwindung, sensorische durch die des linken Schläfenlappens — vielleicht frontale Ataxie und eventuell subjektive Geruchs- und Geschmacksempfindungen durch Druck auf den Unkus.

Von den Allgemeinerscheinungen verdient besonders die Stauungspapille einige Worte. Ich habe z. B. im Falle der Fig. 25 schwere doppelseitige Stauungspapille, auch mit Blutungen in die Netzhaut gesehen, die später in Atrophie überging, und das ist in vielen dieser Fälle beobachtet. Selbstverständlich lassen sich auch in solchen Fällen die meist vorhandenen Gesichtsfeldeinengungen nachweisen. Aber es ist immerhin, wie schon öfters hervorgehoben, für Tumoren dieser Gegend und ganz besonders für die mit medianem Sitze charakteristisch, dass sehr oft die Stauungspapille im ganzen Laufe der Erkrankung fehlt. Es kommt dann entweder, und zwar meist im Beginn, zu Hemianopsien oder zu ein- und doppelseitigen Amblyopien oder Amaurosen ohne jeden ophthalmoskopischen Befund, oder es tritt später Sehnervenatrophie ein (Hartmann), die im Anfang auch nur einzelne Teile der Sehnervenscheibe, meist dann die mediane Hälfte, befallen kann. In seltenen Fällen tritt auch zur vorhandenen Atrophie ganz spät noch eine, dann ganz leichte, Stauung hinzu. Es ist, wie gesagt, wahrscheinlich, dass dies häufige Fehlen der Stauungs-

papille in diesen Fällen dadurch bedingt ist, dass diese Tumoren direkt die Lymphwege zum Scheidenraum der Sehnerven verlegen. (Oppenheim).

Von den Kopfschmerzen und eventuellen lokalen Knochenschmerzen bei basalen Geschwülsten ist oben schon die Rede gewesen. Benommenheit fehlt bei den Tumoren der Basis oft lange. Von den Konvulsionen kommen die oben beschriebenen tonischen mit Zittern der Gesamtmuskulatur vor, wie z. B. in dem Falle der Fig. 25; natürlich auch wohl einmal allgemeine epileptische. Erbrechen war in demselben Falle sehr häufig mit starker Zunahme des Kopfschmerzes verbunden, wohl bedingt durch rasch wachsenden Hydrocephalus internus.

Schliesslich kommt bei Geschwülsten am Chiasma, besonders bei gummösen, nicht so selten Polyurie und Polydipsie, manchmal Diabetes mellitus vor; sehr selten ist Albuminurie. Eine Erklärung dieser Symptome kann ich nicht geben.

Es ist noch nötig, mit einigen Worten auf die Symptomatologie derjenigen Geschwülste einzugehen, die in der Hypophysis cerebri (Glandula pituitaria) entstehen. Es kommen hier, wie genauer im anatomischen Teile beschrieben, die verschiedensten heterogenen Geschwülste — am häufigsten Sarkome — dann aber auch einfache Hyperplasien, die Weigert als Strumen der Hypophysis bezeichnet hat, diese auch in zystischen und kolloiden Degenerationsformen vor. Die Symptomatologie dieser Geschwülste unterscheidet sich, soweit es sich um die Wirkung auf Hirnnerven und Gehirn handelt, natürlich nicht wesentlich von der der anderen am Türkensattel sitzenden Tumoren — nur besteht bei dem streng medianen Sitze des Tumors wohl immer zunächst bitemporale Hemianopsie, auch wohl erst einseitig temporale oder beiderseitige Amblyopie, später vielleicht auf der einen Seite totale Erblindung, auf der andern temporale Hemianopsie und zuletzt doppelseitige Erblindung. Gerade in diesen Fällen fehlt, wie besonders Rath nachgewiesen hat, die Stauungspapille fast regelmässig — im Anfang ist das ophthalmoskopische Bild ganz negativ, später kommt es zu partieller, meist nasaler, oder totaler Atrophie der Papille; unter Umständen kann dann in dem atrophischen Sehnerven noch Oedem auftreten. Werden diese Geschwülste grösser, so ergreifen sie, meist beiderseits gleichzeitig, die Augenmuskelnerven — häufig kommt es auch hier zuerst zu Ptosis — und dann die Trigemini; doch kommt es hier meist wohl nur zu Neuralgien, Hyperästhesien oder Hypästhesien im 1. Aste. In einzelnen Fällen (Pechkranz, Kollarits) ist auch Exophthalmus beobachtet worden. Der Kopfschmerz ist oft sehr stark und kann auch anfallsweise auftreten oder sich verstärken, was wohl auf wechselnder Stärke des Hydrocephalus internus beruht; Erbrechen fehlt selten, Konvulsionen dagegen meist. Schuster, ebenso Fröhlich und Cestan und Halberstadt heben die Häufigkeit psychischer Symptome wechselnder Art, auch einfacher Schlafsucht hervor. Schliesslich ist nicht selten Glykosurie, seltener Polyurie und Polydipsie; auch über Bulimie und Gefrässigkeit wird berichtet.

Zu diesen „Nachbarschafts- resp. Allgemeinsymptomen" bei den Hypophysistumoren kommt nun in einer nicht kleinen Zahl von Fällen als spezifisches Symptom das von Marie zuerst genauer als Akromegalie beschriebene Krankheitsbild. Es ist hier nicht der Ort, ausführlicher auf die Symptomatologie dieser eigentümlichen Erkrankung einzugehen — im allgemeinen handelt es sich um eine allmähliche Zunahme des Umfanges, speziell

der Enden der Extremitäten, also der Hände und der Füsse — dann aber auch gewisser Teile des Gesichtes, so des Kinnes, der Nase, der Lippen und der Zunge. An der Vergrösserung nehmen sowohl die Knochen als auch die Weichteile teil — manchmal letztere in noch erheblicherem Grade als erstere. Es kann schliesslich zu riesenhafter Ausdehnung der betreffenden Gliedmassen kommen, die manchmal mehr in die Länge — meist mehr in die Breite geht. Häufig ist die Grössenzunahme mit eigentümlichen Parästhesien und Schmerzen in den Gliedern verbunden. Wenn ich übrigens oben die Akromegalie als ein spezifisches Symptom für die Erkrankung der Hypophysis bezeichnet habe, so muss doch gesagt werden, dass über den genaueren Zusammenhang und das Verhältnis der Drüsenerkrankung und der Akromegalie zu einander die Ansichten noch sehr verschieden sind. Tatsache ist jedenfalls, dass in verhältmässig häufigen Fällen trotz eines Hypophysistumors die Akromegalie fehlt, und dass sie anderseits, allerdings selten (Israel), ohne eine Hypophysisgeschwulst gefunden worden ist. Man hat deshalb die Ansicht vertreten — und sie ist neuerdings die am meisten akzeptierte — dass nur die einfachen Hyperplasien der Hypophysis, die zu einer Hyperfunktion (Hypersekretion) der Drüse führen, nicht aber die heterogenen und malignen Geschwülste die Akromegalie hervorrufen können. Doch spricht dagegen, dass eine grössere Anzahl von Autoren — so z. B. Soca, Spiller, du Mesnil — auch bei Sarkomen der Hypophysis eine Akromegalie beobachtet haben wollen, und man doch nicht in allen diesen Fällen eine falsche histologische Diagnose annehmen kann. Schliesslich sieht eine Gruppe von Autoren — Arnold, v. Strümpell, Kollarits u. a. — in der Hypertrophie des Hirnanhanges und der Akromegalie koordinierte Symptome, die auf einer dritten noch unbekannten Ursache beruhen sollen. Trotz dieser im ganzen ja rein wissenschaftlich-theoretischen Streitpunkte bleibt natürlich der diagnostische Wert einer Akromegalie, namentlich bei gleichzeitigem Vorhandensein der oben beschriebenen nervösen Symptome für die Diagnose einer Hypophysisgeschwulst, unangetastet. Erwähnt muss noch werden, dass neuere Autoren auch noch andere in das Gebiet der allgemeinen Ernährungsstörungen fallende Erscheinungen bei Hirnanhangstumoren beobachtet und auf die krankhafte Funktion der Drüse bezogen haben; so Agostini mangelhafte Entwickelung der Hoden und mangelhafte Behaarung, besonders auch der Schamteile; Fuchs frühzeitige Entwicklung der Geschlechtsorgane und frühzeitiges Klimakterium; Fröhlich und Hard Haarausfall und Trockenheit der Haut; Stirling, Fröhlich, Stewart und Fuchs allgemeine Adipositas, auch Adipositas dolorosa; im ganzen also Symptome, die sehr an das Myxoedem erinnern. Es scheint, dass diese Symptome vor allem dann beobachtet sind, wenn die Akromegalie selbst fehlte.

Neuerdings hat für die Diagnose der Hypophysistumoren auch die Röntgographie Bedeutung gewonnen. Oppenheim hat schon 1899 in einem solchen Falle auf diesem Wege eine Ausdehnung des Türkensattels nachgewiesen; nach ihm eine grössere Anzahl von Autoren, besonders Scheller und Erdheim (zitiert nach Fürnrohr). Nach Scheller findet die Ausdehnung besonders nach hinten statt; es kann übrigens der Knochen nicht nur ausgedehnt, sondern direkt durchbrochen werden. Oppenheim rät aber zur Vorsicht, weil die Weite des Türken-

sattels individuell auch unter normalen Verhältnissen differiert. In sehr seltenen Fällen haben auch bei Hypophysistumoren alle Symptome gefehlt.

Was schliesslich die Tumoren der Basis in der hinteren Schädelgrube anbetrifft — über ihre Art ist oben ausführlich gesprochen; wichtig sind vor allem die von den Nervenwurzeln ausgehenden Neurofibrome, Sarkome oder Kystome, dann die primär oder metastatisch im Knochen entstehenden Karzinome oder Sarkome — so habe ich oben schon in der Abteilung Kleinhirn und Pons-Medulla oblongata zur Genüge hervorgehoben, dass bei allen Tumoren, die in der hinteren Schädelgrube sich entwickeln, sich schliesslich die Erscheinungen aus solchen von seiten des Kleinhirnes, des Hirnstammes und der basalen Nerven mischen, und dass dann ohne weiteres eine bestimmte Diagnose über ihren Ausgangspunkt nicht möglich ist; ja wenn man sich z. B. die Abbildung Fig. 8 ansieht, wird man ohne weiteres erkennen, dass in solchen Fällen, bei der starken Kompression des Pons, selbst die Diagnose der erkrankten Seite aus dem momentanen objektiven Krankheitsbilde nicht möglich sein wird. Man sollte zwar a priori annehmen, dass bei den basalen Geschwülsten, die — wenn sie nicht, was auch beobachtet ist (Henneberg und Koch), doppelseitige sind — einseitige Hirnnervenlähmungen, das erste Symptom bilden werden — sie können alle Hirnnerven vom 5.—12. betreffen; manchmal kommt es auch noch zu Okulomotoriusläsionen —, während bei Kleinhirnerkrankungen die zerebellare statische und die Bewegungsataxie, bei Hirnstammerkrankungen entweder doppelseitige Hirnnerven- und Extremitätenlähmungen, oder alternierende Hemiplegien oder auch Blicklähmungen nach ein oder beiden Seiten die ersten Symptome bilden werden. Aber erstens werden wir, wie schon erwähnt, oft vor einen Symptomenkomplex gestellt, bei dem Hirnnerven-, Kleinhirn- und Hirnstammsymptome innig mit einander vermischt sind, und die Anamnese lässt uns über die Entwicklung des Leidens vollständig im Stich; zweitens können in Wirklichkeit (Henneberg) Tumoren in seitlichen Teilen des Kleinhirns eher Hirnnerven als Kleinhirn- und umgekehrt basale Tumoren, eher Kleinhirn- und Hirnstamm- als Nervenwurzelsymptome machen. Immerhin sind in einer Anzahl von Fällen die Symptome doch so charakteristisch, dass wir heute imstande sind, auch ohne genaue Anamnese mit einer Sicherheit, die sogar für den Vorschlag einer Operation ausreicht, die Diagnose eines Tumor der hinteren Schädelgrube zu stellen. Ich denke dabei an die Tumoren im Kleinhirnbrückenwinkel (Henneberg und Koch), oder, wie Hartmann sie nennt, Akustikustumoren resp. solche des Recessus acusticocerebellaris. Diese Tumoren gehen meist von den bindegewebigen Anteilen der Nerven der hinteren Schädelgrube, am häufigsten des Akustikus, aber auch vom Fazialis oder Trigeminus aus; dann auch vom 9., 10. und 11. Hirnnerven; jedenfalls sehr selten vom Hypoglossus. Sie liegen, wie ihr Name sagt, im Winkel zwischen Pons und vorderem unteren Kleinhirnrande auf dem Brückenschenkel und sind mit den Hirnnerven und den anliegenden Hirnteilen nur leicht verwachsen, glatt ausschälbar; sie komprimieren und verschieben aber das Kleinhirn und den Hirnstamm oft sehr, s. Figur 8. Als erstes Symptom wird hier oft zentrale Taubheit beobachtet — es wird aber immer gut sein, diese, namentlich bei den so oft komplizierenden Mittelohrerkrankungen, durch einen erfahrenen Ohrenarzt sicher feststellen zu lassen; häufig hat das Leiden auch mit Menièreschen Schwindel-

anfällen begonnen. Ganz besonders charakteristisch für den basalen Sitz ist ein Beginn der Symptome mit gleichzeitiger Akustikus- und Fazialislähmung, doch wird merkwürdigerweise auch bei schweren Störungen des Akustikus der dicht daneben liegende Fazialis oft geschont (Mingazzini) — selbst bei Tumoren, die in den Porus acusticus internus eindringen. Sehr oft ist er aber auch beteiligt, und die Gesichtslähmung zeigt dann alle Merkmale einer peripheren. Häufiger vielleicht noch als eine Beteiligung des Fazialis ist eine solche des Trigeminus, wenigstens des sensiblen Anteiles. Die Symptome können aber hier sehr geringfügige sein; Oppenheim hat vor allen Dingen auf die Bedeutung einer isolierten Reflexanästhesie der Kornea und Konjunktiva hingewiesen — ich sah in einem zur Operation gekommenen Falle zugleich auch Fehlen des Reflexes von seiten der Nase und des Gaumens, sodass es möglich ist, dass bei Läsionen des Trigeminus die Reflexerregbarkeit zuerst erlischt —; später kommen dann Neuralgien, Hyperästhesien und Dysästhesien hinzu. Nach Gowers soll die neuroparalytische Keratitis bei Läsion des Trigeminus in der hintern Schädelgrube seltener sein als bei solcher in der mittleren; das ist wohl sehr zweifelhaft; bei intrapontiner Läsion soll sie stets fehlen. In schweren Fällen kommt es auch noch zur Zerstörung der motorischen Wurzel des Quintus und einseitiger Kaumuskellähmung. Schliesslich wird auch der Abduzens gelähmt und durch Läsionen des 9., 10. und 11. Hirnnerven, die auch isoliert vorkommen können, was dann jedenfalls sehr charakteristisch für den basalen Sitz ist, entstehen einseitige Lähmungen des Gaumens, Rachens, der Stimmbänder und des Cucullaris- und Sternocloidomastoideus. Am seltensten wird der Hypoglossus mit ergriffen, doch hat z. B. Henneberg halbseitige Zungenatrophie beobachtet. Dazu kommen nun als Erscheinungen von seiten des Kleinhirns Störungen des Gleichgewichts und gleichseitige Bewegungsataxie, besonders des Armes; dann Nystagmus, entweder nur auf der Seite der Läsion oder nach beiden Seiten; im letzteren Falle habe ich selbst und Stewart gesehen, dass der Nystagmus nach der Seite der Läsion grob- aber langsam-, nach der andern Seite fein- aber schnellschlägig war. Die durch Läsion des Hirnstammes erzeugten Symptome sind natürlich die von seiten der langen motorischen und sensiblen Leitungsbahnen, und bei starkem Drucke auch solche von seiten der Kerne und Wurzeln der Nerven der andern Seite, so in Fig. 8; immerhin muss ich sagen, dass ich in 2 zuletzt beobachteten Fällen, die früh zur Operation kamen, solche Symptome vermisst habe. Wie gesagt, kann man bei deutlicher Ausprägung des vorstehend skizzierten Krankheitsbildes mit einiger Sicherheit die Diagnose eines basalen Tumors wagen; ganz sicher ist aber ein vom vorderen unteren Ende der Kleinhirnhemisphäre ausgehender Tumor, der ja genau in derselben Gegend liegt, davon nicht zu unterscheiden. Nach meinen persönlichen Erfahrungen, die allerdings zufällige sein können, wird, was die Nervenwurzeln anbetrifft, gerade die Beschränkung z. B. auf geringe Trigeminus- und Akustikussymptome mehr für einen Tumor der Basis sprechen, während bei Kleinhirntumoren auch der 6., 7., 9., 10. und 11. Hirnnerv häufiger mitergriffen werden; doch ist das allerdings schwer verständlich und hängt vielleicht auch von dem Zeitpunkt ab, an dem man die Diagnose stellte.

Weniger Schwierigkeiten dürfte die Unterscheidung der Geschwülste des Kleinhirnbrückenwinkels von dem eines primären Hirnstammtumors machen. Hier werden entweder von Anfang an doppelseitige Symptome

von seiten der Hirnnerven und der langen Leitungsbahnen vorhanden sein, welche letzteren gerade bei Tumoren im Kleinhirnbrückenwinkel fehlen können, oder sehr deutliche alternierende Hemiplegien. Sicher ist, wie schon erwähnt, die Diagnose eines Hirnstammtumors einem basalen gegenüber, wenn eine reine Blicklähmung nach einer oder beiden Seiten das erste Lokalsymptom war — mit alternierender Hemiplegie der Extremitäten zusammen kann sie in späteren Zeiten natürlich auch ein Tumor der Basis erzeugen, ebenso wie die andern alternierenden Hemiplegien. Doch will ich hier mit Nachdruck hervorheben, dass auch ein flacher basaler Tumor, dadurch dass er von einer Seite der hinteren Schädelgrube auf die andere übergeht oder sich von vornherein beiderseitig entwickelt, doppelseitige Hirnnervenlähmungen ohne Beteiligung der langen Leitungsbahnen bedingen kann; und dass dann das Bild auch an eine progressive Bulbärparalyse sehr erinnern kann, von der es sich aber, abgesehen von den Allgemeinsymptomen, durch die Asymmetrie der Lähmungen, die Beteiligung von Trigeminus und Akustikus, und die zerebellaren Symptome meist deutlich unterscheidet.

Die im Knochen der hinteren Schädelgrube entstehenden Geschwülste — es kommen hier primäre vom Mittelohr ausgehende Karzinome, vor allem aber metastatischer Krebs, dann verschiedene Sarkomformen vor — können den 7. bis 12. Hirnnerven schon beim Austritt aus dem Schädel, den 5. und 6. an der Hirnbasis treffen. Meist, so in 2 von mir beobachteten Fällen, beteiligen sie bald alle diese Nerven, während es zu Affektionen des Hirnstammes und Kleinhirnes oft spät oder gar nicht kommt. Es würden also nach meinen Erfahrungen, um das nochmals zusammenzufassen, eine sehr vollkommene Lähmung aller Hirnnerven vom 5. bis 12. auf einer Seite in entsprechenden Fällen am ersten für einen vom Knochen ausgehenden Tumor — sehr beschränkte Hirnnervenläsionen, z. B. nur solche im Akustikus und Trigeminus mit Freibleiben des Fazialis für einen Tumor im Kleinhirnbrückenwinkel sprechen, während die Tumoren der Kleinhirnhemisphären sich, was die Hirnnervenlähmungen anbetrifft, in der Mitte zwischen diesen beiden Extremen halten können. Die von den Knochen der hinteren Schädelgrube ausgehenden Geschwülste können also sehr an das Bild einer einfachen, eventuell durch syphilitische oder tuberkulöse Meningitiden bedingten progressiven Hirnlähmung erinnern, zumal da auch die Stauungspapille, der tiefsitzende Kopfschmerz und die Benommenheit hier oft fehlen; dagegen werden hier Knochenschmerzen, spontan und auf Druck, sehr häufig sein; in einem meiner Fälle waren schliesslich Tumormassen auch im Rachen und zwischen den Nackenmuskeln zu fühlen.

Noch mehr an das Bild der einfachen progressiven Hirnlähmung erinnern können die manchmal ausserordentlich multiplen kleinen, an den Häuten der Basis zerstreuten Sarkome oder Endotheliome; erstens, weil sie die mittlere und hintere Schädelgrube zusammen treffen können und zweitens, weil hier auch die Knochensymptome fehlen können, obgleich auch diese Tumoren, wie ich selber sah, den Schädelgrund siebartig durchlöchern können. Es können dann schliesslich ein- oder doppelseitig fast alle Hirnnerven ergriffen werden, während Schädigungen des Hirnstammes und der Hirnbasis und allgemeine Tumorsymptome natürlich ganz fehlen können — dann lassen sich diese Fälle oft natürlich überhaupt nicht von den gleichen Symptomenkomplexen bei basaler syphilitischer oder tuberkulöser

Meningitis oder extraduraler Eiterung unterscheiden. Unverricht beschreibt einen sehr interessanten Fall, wo die betreffenden Geschwülste subdural sassen und mit Ausnahme eines Optikus alle Hirnnerven beim Durchtritte durch den Schädel umstrickten und funktionell schädigten. In anderen Fällen waren diese Geschwülste so weich, dass sie trotz Umscheidung der Nervenwurzeln zu einer Läsion derselben nicht führten. Uebrigens kann das Krankheitsbild der multiplen basalen Hirnnervenlähmung, namentlich der der hinteren Schädelgrube nicht nur durch multiple, von einander getrennte Hirngeschwülste, sondern auch durch kontinuierliche, diffuse, in den weichen Häuten sitzende Sarkommassen bedingt werden. In letzteren Fällen besteht auch oft Sarkomatose der Häute des Rückenmarkes, und auch das Kleinhirn ist oft mitbeteiligt. Das auch die grossen basalen Geschwülste — namentlich die Neurofibrome — nicht selten multipel sind, habe ich schon erwähnt.

Die Geschwülste des Kleinhirnbrückenwinkels liegen — im Anfange wenigstens — mehr in den vorderen mittleren Partien der hinteren Schädelgrube; die vom Knochen ausgehenden Geschwülste breiten sich häufig im ganzen Gebiete derselben aus. Die Tumoren dieser Gegend können aber im Anfang auch mehr den unteren Teilen des Hirnstammes, der Medulla oblongata, gegenüber liegen und, wie das Oppenheim in zwei Fällen sah, dann zuerst Lähmungen im Gebiete des 9., 10., 11. und 12. Gehirnnerven hervorrufen. Ja, bei ganz tiefem Sitze am Foramen occipitale, so in einem Falle von Hallopeau, kann sogar jede Hirnnervenlähmung fehlen, und nur eine spastische Lähmung aller 4 Extremitäten eintreten, die im Falle Hallopeaus mit einer Diplegia brachialis begann. Ich selber sah einen Fall von Tumor der hinteren Schädelgrube, bei dem zuerst das charakteristische Bild der Karies der oberen Halswirbelsäule, das Malum suboccipitale, bestand — Schmerzen bei Bewegungen des Kopfes und Steifigkeit der Halswirbelsäule — dann kam eine einseitige atrophische Zungenlähmung hinzu, und erst spät traten schwere eigentliche Kopfschmerzen und Stauungspapille ein (klinische Beobachtung). Aehnliches hat Wenhardt gesehen, den Oppenheim zitiert.

Sicher kann, wie ebenfalls wieder Oppenheim hervorhebt, bei Symptomen eines Tumors der hinteren Schädelgrube der basale Ursprung sein, wenn man die Diagnose eines Aneurysma der Basilaris oder eines der Vertebralis stellen kann. Genaueres über die Symptomatologie der basalen Aneurysmen, speziell über die hierfür spezifischen Symptome, will ich an anderer Stelle geben (s. auch Seite 59 u. 112); für ein solches in der hinteren Schädelgrube spricht ein am deutlichsten am Hinterkopfe hörbares Gefässgeräusch, ferner doppelseitige, aber unsymmetrische Hirnnervenlähmungen mit Zuckungen in den von ihnen abhängigen Muskeln, und die Erscheinungen einer Kompressionsbulbärparalyse (Oppenheim).

Dass die flachen Tumoren der Häute und die im Knochen sich entwickelnden Tumoren der hinteren Schädelgrube Stauungspapille, eigentliche Kopfschmerzen und speziell auch Benommenheit vermissen lassen können, während lokale Knochenschmerzen oft besonders heftig sind, ist schon erwähnt. Bei den grossen, kugeligen Tumoren des Kleinhirnbrückenwinkels sind Kopfschmerzen und Erbrechen oft sehr quälend; auch die Stauungspapille tritt meist früh und stark ein und führt oft mit gleichzeitigen Retinalblutungen rasch zur Atrophie und Erblindung. In dieser Beziehung stehen also diese Tumoren der hinteren Schädelgrube im

Gegensatz zu denen der mittleren und ähneln den Geschwülsten des Kleinhirns.

Multiple Hirngeschwülste.

Es ist nur in den seltensten Fällen möglich, die Multiplizität von Hirntumoren mit Sicherheit zu diagnostizieren — ebenso wie es oft schwer ist sie auszuschliessen. Multiple Tumoren können oft zusammen nur die Allgemeinsymptome eines Tumors, namentlich auch oft schwere psychische Störungen oder ganz unbestimmte Lokalsymptome hervorrufen. Sitzen mehrere derselben an einem Orte nahe zusammen, dessen Läsion bestimmte lokale Hirnerscheinungen hervorruft, so werden sie meist nur als ein einziger grosser Tumor dieses Ortes imponieren. In einer dritten Reihe von Fällen mit mehr von einander entferntem Sitze der verschiedenen Geschwülste kann die eine derselben deutliche lokaldiagnostische Schlüsse erlauben, während die anderen nur zur Verstärkung der Allgemeinsymptome beitragen, da ihre etwaigen Lokalsymptome durch den einen, am deutlichsten sich lokal charakterisierenden Tumor verschleiert werden. Nur in sehr seltenen Fällen, wenn z. B. zwei Geschwülste in zwei weit von einander entfernten und in ihren Lokalsymptomen sehr differenten Hirnprovinzen sitzen und von Anfang an oder aufeinanderfolgend diese scharf umschriebenen Lokalsymptome beider erkrankten Hirnteile bestehen, ist es wohl möglich, die Diagnose auf zwei Geschwülste zu machen. So gelang es Oppenheim in einem Falle, wo zuerst Erscheinungen von seiten des Kleinhirnes bestanden, später sensorische Aphasie hinzutrat, die richtige Diagnose eines Tumors im Kleinhirn und eines im linken Schläfenlappen zu machen. Ein dritter Tumor sass dann noch in der linken Insel. In einem meiner Fälle, in dem zuerst rechtsseitige Hemianopsie, Alexie und optische Aphasie bestand, später auch sensorische Aphasie hinzutrat, fand sich ein Tumor im linken Hinterhauptslappen und einer auf dem hinteren Teile der ersten linken Schläfenwindung. Hier konnte natürlich die Diagnose: multiple Tumoren nicht gemacht werden, da auch bei Ausdehnung des primären Tumors im Okzipitallappen diese Symptomenfolge möglich gewesen wäre. Auch bei basalen Tumoren lässt sich vielleicht manchmal die Multiplizität erkennen, wenn z. B. von Anfang an doppelseitige Symptome vorhanden sind oder aber einseitige von weit voneinander liegenden Hirnnerven, bei Freibleiben der dazwischen entspringenden (Knapp). Möglich ist es auch, etwas über die Zahl der Tumoren auszusagen, wenn man ihre Natur kennt — Tuberkel, Zystizerken und metastatische Geschwülste sind oft multipel; Sarkome und Gliome meist solitär.

Fünftes Kapitel.

Allgemeines über Verlauf und Prognose der Hirntumoren.

Im allgemeinen sind charakteristisch für den Hirntumor der schleichende Beginn, der langsame, aber kontinuierliche und sichere Fortschritt des Leidens und aller seiner Symptome. Meist gehen die Allgemeinsymptome den Lokalsymptomen voraus. Anders

ist das nur bei Geschwülsten derjenigen Regionen, die sehr bestimmte und dazu vielleicht auch sehr vielseitige Lokalerscheinungen hervorrufen. So können bei Tumoren der Zentralwindungen die Jacksonschen Krämpfe monate-, ja jahrelang den dauernden Lähmungen und vor allem dem Kopfschmerz und der Stauungspapille vorangehen — in sehr vielen Fällen dieser Art ist man lange Zeit hindurch nur imstande, die umschriebene Läsion der Hirnrinde, nicht aber ihre Geschwulstnatur zu diagnostizieren. So beginnen basale Tumoren oft mit einfachen Hirnnervenlähmungen, Tumoren des Hirnstammes mit Funktionsstörungen in den langen Leitungsbahnen oder mit alternierender Hemiplegie. Von den Allgemeinerscheinungen ist der Kopfschmerz meist die erste; die Stauungspapille lässt länger auf sich warten; sehr früh und intensiv tritt sie bei Tumoren des Kleinhirnes und meist bei solchen der Basis der hinteren Schädelgrube ein; erst bei grösseren Tumoren bei Sitz derselben im Stirnhirn, in den Zentralwindungen, im Balken. Bei Tumoren der mittleren Schädelgrube und bei solchen der optischen Bahnen an der Basis selbst kann sie oft vollständig und während des ganzen Verlaufes fehlen, manchmal ist sie aber auch hier sehr stark vorhanden. Merkwürdig lange kann sie auch bei Tumoren der Vierhügel, des Pons und der Medulla oblongata vermisst werden, speziell bei Gliomen, aber auch bei Tuberkeln. Häufig ist auch ein allgemeiner epileptischer Anfall das erste und lange Zeit das einzige Krankheitssymptom des Hirntumors.

Eine ziemlich häufige Abweichung von dem gewöhnlichen Verlaufe der Hirntumoren ist der, dass die Krankheit nicht langsam, aber dabei kontinuierlich progressiv, sondern sozusagen in Schüben verläuft. Es folgen auf Zeiten schwerster Allgemein- und zunehmender Lokalsymptome solche mit relativ sehr gutem Allgemeinbefinden und stillstehenden, oder sogar rückgängig werdenden Lokalsymptomen. In den meisten Fällen sind diese Pausen im Verlaufe nur kurz, manchmal aber können sie Wochen und Monate dauern. Namentlich der Kopfschmerz verschwindet manchmal auf lange Zeit ganz vollkommen, um dann plötzlich mit aller Intensität und vielleicht verbunden mit Erbrechen und schwerer Benommenheit wieder einzusetzen; ebenso kann es sich mit dem Erbrechen an sich, mit Schwindel- und Krampfanfällen verhalten. So habe ich in dem Falle, den Figur 25 illustriert, in der dreijährigen letzten Krankheitsperiode mehrfach mehrmonatliche Pausen eines vollkommen guten Allgemeinbefindens mit solchen allerschwersten Kopfschmerzes, Erbrechens und Benommenheit abwechseln sehen. Ganz besonders häufig ist dieser Wechsel im Verlauf, wie erwähnt, bei Ventrikelzystizerken. Noch viel eigentümlicher ist der Verlauf in denjenigen Fällen, wo zwischen den ersten Symptomen eines Hirntumors und der schliesslich letal verlaufenden letzten Krankheitsperiode Jahre einer vollständigen oder mit unbestimmten Symptomen ausgefüllten Latenz liegen. Eine meiner Patientinnen hatte in den 70er Jahren mehrmals an Epilepsia nocturna gelitten; 1886 machte sie im Anschluss an die Geburt ihres letzten Kindes einen schweren Status epilepticus durch; dann war sie wieder, abgesehen von ganz vereinzelten epileptischen Anfällen frei bis 1892; jetzt nahm ihre „Migräne“ sehr zu. April 1892 fand ich Stauungspapille. Im Oktober 1892 starb sie — im rechten Stirnhirn fand sich ein alter, ganz verkalkter und ein frischer Sarkomknoten. Es war also hier wohl sicher, dass auch die ersten, Jahre zurückliegenden epileptischen Anfälle durch den Tumor bedingt waren. Im übrigen würde man in

solchen Fällen leicht glauben, dass die fast 20 Jahre früher einsetzenden Krämpfe unabhängig von dem späteren Tumor gewesen seien, wie auch ich und Oppenheim, der mit mir den Fall untersuchte, in vivo der Patientin annahmen. Sehr ähnlich war der Verlauf in einem zweiten von mir beobachteten Falle — auch hier setzte die Krankheit mit allgemeinen und Jacksonschen Krämpfen ohne Tumorsymptome ein — dann war der Patient durch Jahre vollkommen gesund; erst vier Jahre später traten Kopfschmerz, Erbrechen, Stauungspapille und frontale Ataxie ein. Die Sektion ergab ein Sarkom der Häute über dem rechten Stirn- und Zentralhirn. In dem Falle der Figur 25 bestand zwischen ersten Symptomen und Beginn der letalen Krankheit eine Pause vollkommener Gesundheit von 10 Jahren. 1884 war die 6jährige Patientin mit linker Amblyopie und Augenmuskellähmung erkrankt; 1894 trat rasch der Symptomenkomplex eines Tumors der mittleren Schädelgrube auf, der zur Erblindung führte, dann aber lebte die Patientin noch fast drei Jahre — der Verlauf dieser letzten Periode ist oben geschildert.

Die Ursachen dieser Remissionen und Intermissionen im Verlaufe, die speziell die Allgemeinsymptome betreffen, sind natürlich sehr verschieden. Die kurzen Besserungen und Verschlimmerungen können durch wechselnde Blutfülle des Tumors, durch rasch entstehendes und wieder vergehendes Oedem in seiner Umgebung, durch kleine Blutungen oder thrombotische Erweichungen im Tumor oder in seiner Nähe, durch wechselnden Hydrocephalus internus, durch Aenderungen in der Wachstumrichtung der Geschwulst (Oppenheim) bedingt sein. So kann z. B. ein Zystizerkus des vierten Ventrikels den Aquäductus Sylvii bald verlegen, bald wieder frei lassen — das bedeutet rasche Zu- und Wiederabnahme des Hydrokephalus[1]). Auch eine gewisse suggestive Einwirkung bei Wahl einer neuen Behandlungsmethode oder eines neuen Arztes kommt selbst bei diesem schweren Leiden für vorübergehende Besserungen in Betracht. Schliesslich kommt auch eine medikamentöse Behandlung in Betracht — namentlich bei Gummen die Jod- und Hg-Behandlung. Ich werde übrigens weiter unten zeigen, dass wenigstens das Jod auch bei nicht syphilitischen Prozessen (Sarkomen, Tuberkeln), wenn auch meist nur vorübergehend, von günstiger Wirkung sein kann. Bei den langjährigen Remissionen und Intermissionen muss man wohl regressive Prozesse oder Stillstände im Wachstum der Geschwülste annehmen, wofür ich ja oben ein anatomisch beglaubigtes Beispiel beigebracht habe und worauf ich weiter unten noch näher eingehen werde.

Die zweite Ausnahme von der gewöhnlichen Regel des Verlaufes beim Hirntumor ist die, dass die Symptome nicht schleichend, sondern plötzlich und apoplektiform einsetzen. Meist sind allerdings vorher, wenigstens bei genauer Beobachtung, schon einige Symptome vorhanden; das plötzliche Einsetzen aus scheinbar voller Gesundheit zu schweren Lokal- und Allgemeinsymptomen ist hauptsächlich bei Kindern und nach Traumen beobachtet, wo vorher die Beobachtung vielleicht nicht immer eine genügende war. So war es z. B. wohl bei einem Knaben meiner Beobachtung (Fig. 29), wo die Symptome eines Kleinhirntumors nach Fall

[1]) Henneberg meint, dass der Wechsel in der Stärke des Hydrokephalus bei Ventrikelzystizerken, der ja auch bei fixierten Blasen vorkäme, mehr auf einen Wechsel der entzündlichen Sekretion des erkrankten Ependyms, als auf dem Lagewechsel des Wurmes beruhe.

mit dem Hinterkopfe auf das Eis rapide eintraten und rasch zum Tode führten. Manchmal mag übrigens wirklich vorher kein Symptom bestanden haben, so in einem anderen Falle von Glioma pontis bei einem Kinde (Figur 5a u. b), das ich beobachtete, wo nach Aufschlagen des Kopfes auf eine Tischkante schwere Lokalsymptome einer Ponsaffektion zutage traten und rasch zum Tode führten; etwas anders lag die Sache in einem ebenfalls von mir beobachteten Falle, wo die schwersten Erscheinungen einer lokalen Läsion der Zentralwindungen nach Thrombose in ein kleines kavernöses Angiom dieser Gegend eintraten. Ueberhaupt sind es meist Blutergüsse in und um die Geschwulst, die dieses akute Einsetzen oder die akuten Verschlimmerungen bedingen; dass in solchen Fällen die ersten Symptome apoplektiform aus voller Gesundheit einsetzen können, ist, wie im anatomischen Teile ausführlich begründet, von den eigentlichen Geschwülsten infolge ihrer Bauart besonders bei den Gliomen möglich.

Nach dem akuten Einsetzen ist der Verlauf manchmal ein rapider, rasch zum Tode führender. Sehr oft aber kommt es, wohl unter Resorption des Blutergusses, zu einer erheblichen Remission der allgemeinen und der lokalen Symptome; in diesen Fällen kann dann bei wiederholten kleinen Blutungen, speziell bei Aneurysmen, bei Gliomen und in die erweichte Umgebung der Sarkome, ein, wie oben schon ausgeführt, häufiger Wechsel der Intensität der Symptome auftreten.

Noch Einiges mag hier über Abweichungen im Verlauf einiger sehr wichtiger Symptome gesagt und zum Teil wiederholt werden. Meist sind bei Tumoren der Zentralwindungen die ersten Krampfanfälle sehr umschriebene; erst später werden sie ausgedehnter, schliesslich allgemein. Manchmal, z. B. in dem von mir erwähnten Falle von kavernösem Angiom, sind aber gerade die ersten Krämpfe allgemeine epileptische, erst später kommt es zu lokalisierten; dasselbe sah ich auch noch in dem Falle der Figur 9 und 10, wo der Tumor wohl über dem Stirnhirn begonnen und erst später die Zentralwindungen angegriffen hatte. Die nach den ersten Anfällen eintretenden Lähmungen gehen zunächst meist mehr oder weniger rasch wieder zurück, und eine dauernde Lähmung tritt erst ein, wenn der Tumor das betreffende Zentrum zerstört oder erheblich komprimiert hat. Doch sah ich einen Fall, wo bei Krämpfen als initialem Symptom nach den ersten beiden Anfällen die Lähmung der rechten Seite und die Aphasie zurückgingen, nach dem dritten, sofort folgenden, aber für die Dauer bestehen blieben. Wahrscheinlich war es im dritten Krampfe zu einer grösseren Blutung in die Umgegend des Tumors gekommen.

In den weitaus meisten Fällen ist der Hirntumor eine unabwendlich zum Tode führende Krankheit. Ueber seine Prognose ist darnach kaum noch viel zu sagen. — Ich sehe hier zunächst von der Möglichkeit einer operativen Behandlung ab und ebenso von den durch antisyphilitische Behandlung bewirkten Heilungen syphilitischer Tumoren. In letzterer Beziehung muss ich übrigens sagen, dass die dauernde Heilung gummöser Hirnprozesse durch Quecksilber und Jod nach meiner, Horsleys und Anderer Erfahrung doch wohl seltener ist, als die Lehrbücher angeben; meist sind die Besserungen nur vorübergehend. Die Dauer, in der ein Hirntumor bestehen kann, ehe er zum Tode führt, ist eine sehr verschiedene — Allgemeines lässt sich darüber nicht angeben; in extremen Fällen hat das Leiden über Dezennien bestanden,

oft war dann aber die Diagnose nicht ganz sicher; oben habe ich an Beispielen gezeigt, wie lange das Leiden, speziell bei Eintritt von Remissionen währen kann. Viel kommt für die Prognose der Dauer auf Sitz und Natur des Tumors an. Tumoren der hinteren Schädelgrube führen rascher zum Tode, da sie bald die lebenswichtigen Zentren der Medulla oblongata angreifen; Geschwülste der Grosshirnhemisphären und speziell solche des Stirnhirnes können schon sehr gross werden, ehe sie das tun — doch gibt es nach beiden Richtungen viele Ausnahmen. Bei Aneurysmen ist stets die Gefahr einer lebensgefährlichen Blutung eine sehr grosse; in geringerem Grade auch bei Gliomen. Weiche Sarkome wachsen im allgemeinen rascher als harte, oder als Fibrome, Enchondrome, Osteome. Sehr lange kann das Leiden bei den sehr langsam wachsenden und meist nicht sehr gross werdenden Psammomen und Cholesteatomen währen, namentlich ist solche lange Dauer bei derartigen Geschwülsten am Ganglion Gasseri beobachtet, die jahrelang nur Trigeminusneuralgien bedingten. Für die Prognose lassen sich diese Dinge aber kaum verwerten, da man in vivo gewöhnlich sehr wenig über die Natur des Tumors weiss. Bei Tuberkeln kommt die Komplikation mit rasch tötender Meningitis tuberculosa oder allgemeiner Miliartuberkulose in Betracht — bei Gummen andere Lokalisationen der Syphilis, speziell auch die Gefässerkrankungen und ihre Folgen, die Blutungen, die übrigens auch nach Erosion basaler Gefässe durch andere Tumoren eintreten können.

Der Tod selber kann ein eigentlicher Gehirntod sein oder an Komplikationen eintreten — häufig kommt auch beides zusammen vor. Am häufigsten kommt er im ersten Falle in tiefem Koma an Herz- und Lungenlähmung zustande. Bei Geschwülsten in der Nähe der Rautengrube — z. B. bei Kleinhirntumoren oder bei Zystizerken im Ventrikulus IV und III tritt der Tod oft sehr plötzlich ein. Manchmal soll er auch auf der Höhe der Kopfschmerzattacken, vielleicht bei enormen Hydrocephalus internus eintreten. Auch der Status epilepticus kann ihn herbeiführen. Ist er kein eigentlicher Hirntod, so kann er die Folge eines allgemeinen Marasmus, z. B. bei fortwährendem Erbrechen, oder wirklicher Komplikationen sein, deren häufigste die Pneumonie, nicht selten die Schluckpneumonie ist.

So unabwendlich übrigens — abgesehen von chirurgischen Eingriffen und Heilung syphilitischer Prozesse — der Tod in den meisten Fällen ist — immer ist er keineswegs die notwendige Folge des Leidens. Es ist wichtig, das zu wissen, damit man in seiner ungünstigen Prognose nicht zu absolut ist und den Angehörigen des Patienten mit einer gewissen Berechtigung einen Hoffnungsschimmer lassen kann, der ihnen die Pflege des Kranken so sehr erleichtert. Einiges Hierhergehörige haben wir schon im anatomischen Teile und anderswo erwähnt. Tuberkel, nach Oppenheim speziell umschriebene Plâques von Meningoencephalitis tuberculosa, die meist die Symptome eines Tumors der Zentralwindungen hervorrufen, selten Sarkome (Williamson, Clark, Gowers), am häufigsten Zystizerken und Echinokokken können absterben und verkalken und dann nicht mehr weiter wachsen — oft handelt es sich dann nur um eine Heilung mit Defekt. Aneurysmen können sich mit Fibrin ausfüllen und konsolidieren (eigene Beobachtung, wo alle Symptome, zuletzt auch das noch durch Jahre bestehende Gefässgeräusch verschwunden sind, und die Patientin ganz gesund ist). Schliesslich kommt die Autotrepanation

in Betracht, durch die besonders Echinokokken, dann auch Sarkome sich nach aussen entleert haben, wenn auch bisher in keinem dieser Fälle eine dauernde Heilung eingetreten ist (Westphal, Reeb, Fricke, ich selbst). Manchmal ist auch eine bedeutende Besserung erreicht worden, wenn zwar nicht der Tumor, aber angestautes Hirnwasser sich durch die Nase entleerte (Magendie, Leber, Nothnagel, Wollenberg). Schliesslich kann bei Kindern die Auseinanderdrängung des Schädels durch den wachsenden Tumor den Eintritt sehr schwerer Allgemeinsymptome lange Zeit hindern; in solchen Fällen kann z. B. auch eine schon vorhandene Stauungspapille wieder zurückgehen (Jacobsohn); in einzelnen Fällen ist aber das Zurückgehen der Stauungspapille — auch ohne Atrophie — beobachtet, ohne dass man man dafür eine solche Erklärung finden konnte.

Für die Prognose der Hirntumoren kommt schliesslich wesentlich noch in Betracht die Erfahrung in denjenigen Fällen, die Nonne neuerdings (1904) unter dem Titel „Pseudotumor cerebri" zusammengefasst hat, und mit denen sich dann auch Henneberg und Oppenheim eingehend befasst haben (Literaturverzeichnis No. 160, 161, 163). Eigentlich handelt es sich hier zwar nicht um Hirntumoren, aber doch um Krankheitsprozesse, die uns klinisch als solche imponieren, und die wir bisher und wohl auch für längere Zeit noch erst nach dem Verlauf oder etwaiger Autopsie von ihnen unterscheiden können. Im allgemeinen scheint es sich entweder um Fälle mit dem Symptomenbild der Tumoren der Zentralwindungen zu handeln (Nonne, Henneberg, Oppenheim); oder um solche mit denen des Kleinhirntumors, allerdings in oft etwas unklarer Form. Die Allgemeinsymptome des Tumors sind deutlich vorhanden; bei den Pseudotumoren der Zentralwindungen auch halbseitige oder monoplegische Lähmungen. In diesen Fällen gehen nun nach längerem Bestehen mit Remissionen und Exazerbationen des Krankheitsbildes entweder alle Symptome vollständig zurück, oder es bleiben einige übrig, namentlich — bei dem zerebellaren Typus — Sehnervenatrophie mit Amblyopie oder Amaurose, leicht unsicherer Gang und Schwindel. Anatomisch mag wohl manchmal, speziell bei den zerebellaren Pseudotumoren, ein Hydrokephalus oder eine Meningitis serosa in Betracht kommen — aber jedenfalls nicht in der Mehrzahl der Fälle. Nonne hat auch in 3 zur Sektion gekommenen derartigen Fällen ganz normale Verhältnisse gefunden. Oppenheim meint, dass nicht so selten beim Zentralwindungstypus, namentlich bei Kindern, die Meningoencephalitis tuberculosa in Betracht komme, doch wurde auch diese in Fällen von Nonne und solchen von Henneberg, die zur Operation kamen, vermisst; auch die Annahme einer Enzephalitis kann wohl nur einen Teil dieser Fälle erklären. Es bleiben also hier klinische und anatomische, bisher noch ungelöste Rätsel, die aber auch dazu beitragen müssen, die Prognose bei wahrscheinlichem Hirntumor nicht als pessima hinzustellen. Ich selber habe auch eine Anzahl solcher Fälle gesehen — meist mit Kleinhirnsymptomen und Zurückbleiben von Amblyopie (diese leben noch); mehrere mit solchen von seiten der Zentralwindungen, bei deren einem auch der makroskopische Sektionsbefund negativ war, während bei zwei anderen eine unnötige Operation vorgenommen wurde.

Sechstes Kapitel.

Allgemeine, die Diagnose der Hirntumoren betreffende Fragen und spezielle differentielle Diagnostik. Besondere diagnostische Fragen.

Berücksichtigt man genau alle die in den Abschnitten über Allgemeinsymptome, Lokalsymptome und Lokaldiagnose angegebenen Dinge, hat man dabei einige Kenntnis vom Verlaufe der Erkrankung, und hat dieselbe eine gewisse Höhe erreicht, dann kann die Diagnose eines Hirntumors — ich sehe hier zunächst von der Lokaldiagnose ganz ab — in den weitaus meisten Fällen eine schwierige nicht sein. Dass das im einzelnen Falle anders ist, dass unter Umständen die Hirngeschwulst eines der schwierigsten und manchmal unüberwindlichen diagnostischen Probleme bildet — man denke nur an die Fälle von „Pseudotumor" — ja, dass fast in jedem Teile des Gehirnes Geschwülste sogar ohne irgendwelche Krankheitssymptome vorkommen können, so selten das auch ist, habe ich wohl genügend hervorgehoben.

Es lohnt sich wohl, gewissermassen in historischer Art, im Allgemeinen einen Umriss davon zu geben, wie man im einzelnen Falle auf die Diagnose eines Hirntumors kommt — bei dieser Art der Darstellung kommen wir auf eine Anzahl wichtiger, bisher noch nicht hervorgehobener Momente, andere schon erwähnte werden in eine andere Beleuchtung gerückt. Natürlich braucht der Weg der diagnostischen Erwägungen nicht immer der zu sein, wie er hier gegeben ist; ich gehe hier, wie es meist in Wirklichkeit zutreffen wird, von den Allgemeinsymptomen aus — manchmal werden wir auch zuerst auf Lokalsymptome treffen und die Allgemeinsymptome erst aufsuchen oder auf sie warten müssen.

In den meisten Fällen kommen die Kranken zunächst mit Klagen über Kopfschmerzen zum Arzte, und es ist eine nicht genügend einzuschärfende Regel, in jedem Falle von einigermassen starkem und hartnäckigem, ja besser noch in jedem Falle von Kopfschmerz eine Augenspiegel-Untersuchung vorzunehmen[1]). Findet man dann eine Stauungspapille, so spricht das schon mit grosser Wahrscheinlichkeit für Tumor, da von 100 Stauungspapillen nach Oppenheim sicher 90 auf Hirngeschwülste zurückzuführen sind. Der Kopfschmerz ist also das häufigste, die Stauungspapille das wichtigste, weil sicherste Symptom für die Hirngeschwulst. Sicher ausgeschlossen sind bei ihrem Vorhandensein alle funktionellen Krankheiten und von organischen solche, bei denen die Stauungspapille stets fehlt, wie die einfache Epilepsie und die progressive Paralyse ohne tertiär syphilitische Komplikationen. Eine Anzahl organischer Erkrankungen, bei denen in seltenen Fällen Neuritis optica gefunden wird, unterscheiden sich ferner in ihren übrigen Symptomen so sehr von denen des Hirntumors, dass der Gedanke an ihn kaum aufkommen kann. Dahin gehören z. B. die seltenen Fälle von multipler Neuritis, speziell von Alkohol-Neuritis mit Papillitis; dann die Myelitis, besonders die in mehreren Herden, die sich nicht selten mit

[1]) Von einem englischen Kritiker der 1. Auflage wurde diese Forderung als eine utopische bezeichnet; für den Nervenarzt, der mit dem Augenspiegel umzugehen versteht, ist sie das jedenfalls nicht.

Entzündungen des Optikus verbindet (Hoffmann, Bielschowski), ferner solche von Diabetus mellitus oder Fälle von allgemeiner Kachexie, speziell Krebskachexie, bei der trotz vorhandener Neuritis optica eigentliche Metastasen im Gehirne fehlen können. Dazu rechnen auch Fälle von Neuritis optica nach Infektionskrankheiten; unter Umständen kann hier die Influenza, da bei ihr die Kopfschmerzen sehr stark sein können, Schwierigkeiten machen. Diese Fälle bilden dann schon Uebergänge zu einer zweiten Kategorie von organischen Krankheiten, bei denen die Stauungspapille sich mit mehreren, auch bei Tumoren vorkommenden Symptomen verbindet, bei denen aber immer noch mit einiger Aufmerksamkeit dieses Leiden leicht ausgeschlossen werden kann. So kommen bei Encephalitis saturnina Stauungspapille, Kopfschmerzen und Konvulsionen vor; die Diagnose aber ermöglichen ausser den übrigen Hirnsymptomen die Anamnese, der Bleisaum des Zahnfleisches, die Koliken und vor allem, wenn sie vorhanden sind, die charakteristischen atrophischen Lähmungen. Wichtig ist es, zu wissen, dass unter Umständen, speziell bei jungen Mädchen, auch bei schwerer Anämie, bei der Kopfschmerzen ja etwas gewöhnliches, Schwindel und Erbrechen nichts seltenes sind, Stauungspapille vorkommen kann, und dass alle diese Erscheinungen bei Bettruhe, guter Ernährung, Eisenpräparaten und später eventuell Landaufenthalt rasch verschwinden können (Gowers und andere, namentlich englische Autoren). Nach Oppenheim findet sich in diesen Fällen manchmal auch ein lautes Hirnblasen- — systoliches Geräusch am Schädel, — das die differentialdiagnostischen Schwierigkeiten noch erhöht. Uebrigens haben uns Erfahrungen in der neueren Zeit gezeigt, dass die zerebralen Symptome der Anämie nicht immer so harmlos sind; mehrmals ist das Auftreten authochtoner Thrombosen der Sinus bei Blutarmut beobachtet, und in diesen Fällen findet, besonders beim Sitze des Thrombus in dem Sinus cavernosus, eine einseitige Stauungspapille ja eine vollständige Erklärung. Dass auch die perniziöse Anämie nicht selten sich mit Neuritis optica, Retinalblutungen, Kopfschmerz und Delirien verbindet, will ich nur erwähnen.

In einer dritten Reihe schliesslich von organischen, differentialdiagnostisch gegenüber dem Hirntumor in Betracht kommenden Krankheiten finden sich neben der Stauungspapille eine ganze Anzahl von Allgemein- und speziell auch von Lokalsymptomen, wie sie ebenso bei der Hirngeschwulst vorkommen können. Hier muss natürlich die Differentialdiagnose im einzelnen besprochen werden, was weiter unten geschehen soll — ich will hier nur erwähnen, dass hier sowohl Gehirn- wie sonstige organische Erkrankungen in Betracht kommen — als Beispiele nenne ich den Hirnabszess und die Nephritis mit Urämie.

Wir haben gesehen, dass in manchen Fällen lange oder für die ganze Krankheitsdauer, in manchen Fällen im Beginne der Erkrankung beim Hirntumor die Stauungspapille fehlen kann — im ganzen hängt das von Grösse und Sitz des Tumors ab; für einzelnes muss ich auf die vorhergehenden Kapitel verweisen. Jedenfalls aber ist das Fehlen der Stauungspapille kein Grund, um in Fällen, die sonst den Gedanken an einen Hirntumor nahelegen, auf diese Diagnose zu verzichten. Wir sind dann im Beginn und oft für lange Zeit auf das zweitwichtigste, wenn auch viel weniger sichere Symptom des Hirntumors, den Kopfschmerz, angewiesen. Ich habe den Tumor-Kopfschmerz oben genau geschildert

und habe dieser Schilderung nichts hinzuzufügen — charakteristisch ist seine Dauer, Intensität, die häufige Nutzlosigkeit selbst starker Narkotika, vor allem die bei starkem Kopfschmerz fast stets vorhandene Benommenheit und das Erbrechen. Oft genug ist bei diesem Kopfschmerz der ganze Habitus des Kranken ein so chrakteristischer — so die ängstlichen Bemühungen, immer die einmal eingenommene Lage festzuhalten etc. — dass man daraus zum mindesten auf ein schweres intrakranielles Leiden schliessen kann. Doch ist auch hier Vorsicht nötig. So rät Oppenheim, bei Fällen schwerer Kephalalgie, natürlich wenn sonstige Hirnsymptome fehlen, auch die Möglichkeit gewisser chronischer Vergiftungen in Betracht zu ziehen — es sollen hier vor allem Hg, As, Pb, Cu, Morphium und Nikotin in Betracht kommen. Im ganzen sind aber diese Fälle jedenfalls selten. Schwieriger ist es manchmal, die senile Arteriosklerose des Gehirnes und ihre Folgen von dem Hirntumor zu unterscheiden. Kopfschmerzen sind hier, auch ohne begleitende Albuminurie sehr häufig; in einem Falle meiner Beobachtung sah ich sie anfallsweise in enormer Heftigkeit mit Benommenheit und Erbrechen, ähnlich wie bei Tumor, auftreten; wie die Sektion des später an einer grösseren Blutung in den Hirnstamm sterbenden Patienten erwies, hatte es sich jedesmal um kleine bulbäre Blutungen gehandelt. In vielen Fällen von Arteriosklerose kommt zum Kopfschmerz auch noch Schwindel und Pulsverlangsamung — ja, um diese Krankheit gleich hier zu Ende zu besprechen — auch die Herdsymptome brauchen, wie ich selbst erlebt habe, bei der Arteriosklerose nicht apoplektiform einzutreten, sondern dadurch, dass einzelne Gefässgebiete in ihren kleinsten Aesten ganz nach und nach sich verstopfen und zur Erweichung ihres Ernährungsgebietes führen, wodurch dann eine, von akuten Schüben nicht unterbrochene, langsam progressive Zunahme dieser Erweichung und der von ihr abhängigen Symptome, in meinem Falle motorische Aphasie, verursacht wird. In anderen Fällen kommen bei der Arteriosklerose Herderscheinungen auch ohne Erweichung auf Grund der allgemeinen Ernährungsstörung des Hirngewebes oder vielleicht perivaskulärer Sklerose vor. Selbst eine Neuritis optica kann in seltenen Fällen von Arteriosklerose der Arterien des Sehnervenstammes zustande kommen; in einem von mir beobachteten Falle von schwerer Arteriosklerose aller basalen Gefässe verband sich die Neuritis optica mit einseitiger Abduzenslähmung und täuschte einen basalen Tumor vor. Man sieht, wie schwierig unter diesen Umständen die Differentialdiagnose sein kann — doch treffen alle Schwierigkeiten wohl selten zusammen — am seltensten ist die Neuritis optica. Auch das hohe Alter der arteriosklerotischen Patienten spricht im allgemeinen sehr gegen eine Hirngeschwulst.

Auch bei Herzleidenden kann unter Umständen ein beständiger wohl auf Stauung beruhender Kopfschmerz vorkommen — hier können auch die Retinalvenen geschwollen und geschlängelt sein; in manchen Fällen kommen auch epileptische Konvulsionen vor. Eine genaue körperliche Untersuchung schützt leicht vor Verwechselungen. Ebenso in den Fällen, wo der Kopfschmerz durch Obstipation oder durch vom Darme oder Magen, speziell bei Magenektasie, aufgenommene Toxine bedingt ist. Sollte in diesen Fällen nicht direkt die Untersuchung Klarheit über die Ursache des Kopfschmerzes ergeben, so bringt doch meist die Therapie mit ihren günstigen Folgen Aufklärung oder der Kopfschmerz schwindet einfach bei Fernhalten der ihn bedingenden Schädlichkeiten.

Am häufigsten kommt in der Praxis wohl der Fehler vor, dass der Tumor-Kopfschmerz als einfache Migräne aufgefasst wird und der Kranke mit dieser harmlosen Diagnose solange vertröstet wird, bis die Qualen seines Leidens ihn in die Sprechstunde des Nervenarztes treiben. Natürlich ist dieser Irrtum meist ein unverzeihlicher, da eine einmalige Augenspiegel-Untersuchung genügt haben würde, ihn zu vermeiden. Zur Entschuldigung kann nur angeführt werden, dass einerseits, wie wir gesehen, auch beim Hirntumor, genau wie bei der Migräne, der Kopfschmerz in Attacken mit ganz freien Intervallen auftreten kann — das Erbrechen ist beiden Erkrankungen gemeinsam — und dass andererseits bei der Migräne die einzelnen Anfälle so nahe aneinanderrücken können, dass der Kopfschmerz durch Wochen und Monate kontinuierlich wird. In solchen Fällen kann auch bei einfacher Migräne leichte Benommenheit eintreten. Ja, es sind neuerdings mehrfach Fälle von einfacher Migräne beschrieben, — s. z. B. Möbius; „die Migräne" in Nothnagels Handbuch — bei denen es nach langer Dauer dieses Leidens schliesslich, wohl infolge von Blutungen nach Gefässrupturen zu dauernden Herdsymptomen, resp. zu Hirnlähmungen kam. Solche Fälle werden dann umgekehrt wohl manchmal den Verdacht des Tumors aufkommen lassen, und es kann bei ihnen die Differentialdiagnose zwischen Tumor ohne Stauungspapille und Migräne jedenfalls schwierig sein.

Der bei Neurasthenie, Hypochondrie und Hysterie vorkommende Kopfschmerz ist in den meisten Fällen leicht von dem des Tumors zu unterscheiden. In allen diesen Fällen, ganz besonders aber bei der Hysterie, ist er von äusseren, speziell von psychischen Einflüssen abhängig — vergeht und kommt unter Wirkung derselben oft im schnellen Wechsel. Was zunächst den neurasthenisch-hypochondrischen Kopfschmerz anbetrifft, so ist er meist auch nur mässig — die Kranken beschreiben ihn als Druck über den Augen oder im Hinterkopfe — er ist vor allem morgens, in seltenen Fällen nur abends vorhanden, verstärkt sich bei geistiger Arbeit, verschwindet bei voller Ruhe. Fast nie ist dem Patienten die Schwere des Leidens so aufs Gesicht geschrieben, wie es oft beim Tumor der Fall ist, am ersten kommt das wohl noch bei „Traumatikern" vor. Einmal sah ich das auch bei einer schwer hypochondrischen Kranken, der Schwester einer mir zur Operation gebrachten Tumorkranken, die diese während ihres Leidens lange gepflegt hatte. Hier schien bei oberflächlicher Betrachtung sogar Benommenheit vorhanden zu sein. Doch ist auch sonst der neurasthenische Kopfschmerz nicht immer leicht; ich selber kenne seit Jahren Fälle von andauernden sehr heftigen Kopfschmerzen, bei denen mir während des Verlaufes immer wieder der Zweifel auftauchte, ob nicht ein ernstliches, organisches Leiden, speziell Tumor bestehen könnte, bei denen ich aber immer wieder zu der Ueberzeugung kam, dass es sich um eine schwere hypochondrische Neurasthenie handelte. Oppenheim erwähnt, dass besonders ein erblicher Kopfschmerz manchmal diese Intensität erreiche.

Schliesslich kann bei der Häufigkeit der Neurasthenie natürlich auch mal ein Neurastheniker einen Tumor bekommen; man verlasse sich also nicht allzu sehr und ohne wiederholte Untersuchung auf die einfach „nervöse" Natur des Kopfschmerzes, wenn man den Kranken seit länger als Neurastheniker kennt.

Bei Hysterischen — Spezielles soll über die Differentialdiagnose

der Hysterie und des Tumors noch weiter unten gesagt werden — ist der Kopfschmerz im Gegensatz zur Neurasthenie oft ein sehr heftiger und kann manchmal schon durch die Heftigkeit der Schmerzäusserungen den Verdacht auf Hysterie nahelegen. Nicht selten verbindet er sich mit Erbrechen. In den meisten Fällen trägt er auch einen mehr neuralgischen Charakter oder zeigt sich in der bekannten Klavusform.

Wichtig ist bei jedem andauernden Kopfschmerz auch an die Möglichkeit eines Empyems der Nebenhöhlen der Nase, speziell der Kiefer- und der Stirnhöhlen zu denken. Der Schmerz ist in diesen Fällen merkwürdigerweise manchmal in seiner Art ein neuralgischer — relativ oft sah ich bei Kieferhöhlenerkrankung eine Supraorbitalneuralgie — in anderen Fällen hat er aber auch den dumpfen kontinuierlichen Charakter des Tumor-Kopfschmerzes. In allen irgendwie zweifelhaften Fällen soll man deshalb auch eine Untersuchung dieser Höhlen vornehmen lassen, häufig aber kommen inkomplizierte Fälle von Nebenhöhlenempyem dem Nervenarzte nicht gerade vor. In einem Falle meiner Beobachtung, der mir sehr zweifelhaft erschien — Stauungspapille bestand natürlich nicht — trat nach der Entleerung von Eiter aus der Stirnhöhle erst Besserung ein, der weitere Verlauf aber bewies, dass es sich daneben doch um einen Tumor gehandelt hatte.

Im ganzen — das zeigen auch schon die vorstehenden Erwägungen — ist man doch wohl in den Fällen von Tumor ohne Stauungspapille selten allein auf den Kopfschmerz angewiesen. Meist finden sich doch auch noch einige andere dem Tumor zukommende Allgemeinsymptome, und dann ist natürlich die Diagnose schon sicherer. Ein fast beständiger Begleiter des schweren Kopfschmerzes bei Tumor ist die Benommenheit — bei einiger Erfahrung ist unter diesen Umständen oft der Gesichtsausdruck des Kranken, wenn er auch schwer zu schildern ist, ein sehr charakteristischer. Manchmal ist er ähnlich dem beim Stupor oder bei Melancholia attonita — auch in dieser Beziehung sind schon Verwechslungen vorgekommen und Tumorkranke in die Irrenanstalten geschickt worden. Häufig verbindet sich der Kopfschmerz beim Tumor auch mit Schwindel, besonders bei Sitz der Geschwulst in der hinteren Schädelgrube. Der Schwindel allein ist ein sehr unsicheres Symptom; freilich ist der neurasthenische Schwindel wohl kaum mit dem durch Hirntumor erzeugten zu verwechseln. Dagegen kann der Menièresche Symptomenkomplex bei Ohrleiden, bei dem sich heftiger Drehschwindel mit schlagähnlichem Niederstürzen und Erbrechen und mit zunehmender Schwerhörigkeit verbindet, wohl einmal den Gedanken an Tumor aufkommen lassen, speziell deshalb, weil die nicht so seltenen, primär am Akustikus entstehenden Geschwülste natürlich längere Zeit ganz dieselben Symptome bedingen können.

Ueber den Beginn der Erscheinungen eines Hirntumors mit allgemeiner Epilepsie ist oben schon manches abgehandelt worden, spezielle, differentialdiagnostische Erwägungen werde ich weiter unten noch anstellen. Im Kapitel 4b, Allgemeinsymptome, habe ich auch alle Charakteristika des zerebralen Erbrechens hervorgehoben; erwähnen will ich nach Oppenheim noch, dass es nach seiner Erfahrung einzelne Individuen, besonders Frauen mit sehr reizbarem Brechzentrum gibt. Meist ist in diesen Fällen auch das vasomotorische Zentrum sehr erregbar. So kommt es besonders in der Frühe nach dem Aufstehen oft zu Anfällen

von Erbrechen mit labilem Pulse, Angst und Schwindel. Auch andere bulbäre Symptome, Zähneknirschen im Schlafe, Dysarthrie können hinzukommen. Bei längerer Beobachtung dieser Patienten ist natürlich eine Verwechslung mit Hirntumor ausgeschlossen.

Dass die Herdsymptome, wenn sie langsam progressiv eintreten, den Verdacht auf Tumor sehr nahe legen, habe ich besonders im vorigen Kapitel erwähnt. Aber wir werden unten noch eine Reihe anderer Krankheiten kennen lernen, wo das auch der Fall sein kann, und wir haben schon erwähnt, dass unter Umständen auch ein apoplektiformes Einsetzen der Erscheinungen beim Tumor vorkommt. Dass die Herdsymptome an sich natürlich eine Tumornatur der Erkrankung nicht beweisen, ist ja klar, dazu genügt erst ihre Verbindung mit den Allgemeinsymptomen. Aber es ist ja praktisch von grösster Bedeutung, dass gerade die allercharakteristischsten Herdsymptome, die umschriebenen Krämpfe und Lähmungen, die bei Erkrankungen der Zentralwindungen eintreten, in den weitaus meisten Fällen auf Tumoren beruhen; dass also das gerade hier sehr häufige Fehlen oder späte Eintreten von Allgemeinsymptomen gegen die Diagnose Tumor nicht so sehr ins Gewicht fällt, wie an anderen Hirnstellen. Ganz sicher sind natürlich diese Diagnosen niemals, und eine Verwechslung mit Epilepsie, Paralyse, Hysterie, enkephalitischer Narbe oder mit den als Pseudotumor bezeichneten Fällen ist immer möglich.

Im vorstehenden habe ich den Versuch gemacht, aus der Art einzelner Symptome, speziell des Kopfschmerzes, und ihrer genauen Beobachtung schon gewichtige, den Verdacht auf Tumor nahelegende Schlüsse zu ziehen und die hier differentielldiagnostisch in Betracht kommenden Krankheiten hervorzuheben. Natürlich konnte ich mich dabei nicht immer auf ein Symptom beschränken, musste auch schon gewisse Symptomenkomplexe, wie sie auch beim Tumor vorkommen, differentielldiagnostisch berücksichtigen, und in dem, was ich über gewisse Formen schwerer Anämie, über Arteriosklerose und Migräne gesagt habe, bin ich auch über das hinausgegangen und habe Krankheitsbilder in Betracht gezogen, die durch eine Häufung von für den Tumor charakteristischen Allgemeinerscheinungen in Verbindung mit Herderscheinungen eine ganz besondere Aehnlichkeit mit dem Hirntumor gewinnen. Im folgenden sollen noch möglichst eingehend und genau eine Anzahl von Krankheitsbildern dieser letzten Kategorie vorgeführt und ihre diagnostischen Kriterien gegenüber dem Hirntumor erwogen werden. In vielen derselben können nach zwei Seiten hin Irrtümer in der Diagnose entstehen, so kann z. B. eine multiple Sklerose an Tumor denken lassen und umgekehrt ein Tumor das klassische Bild der multiplen Sklerose zeigen; in andern ist ein Irrtum nur nach einer dieser beiden Richtungen möglich.

Ich komme zunächst zum Hirnabszess. Schon diese Krankheit kann Fehler der Diagnose nach den beiden erwähnten Richtungen veranlassen; also ein Abszess kann für einen Tumor, ein Tumor für einen Abszess angesehen werden. Nun sind Tumoren ausserordentlich viel häufiger als Abszesse, und es kann — siehe z. B. v. Bergmann — jedenfalls leichter der Irrtum vorkommen, dass man einen Abszess vermutet und einen Tumor findet, als das Umgekehrte. Uebrigens wäre der erste der beiden oben erwähnten Irrtümer bei einer Operation höchstens imstande eine freudige Ueberraschung hervorzurufen, während der zweite, der tatsäch-

lich öfter vorgekommen ist, doch recht unangenehme Konsequenzen haben kann.

Die allgemeinen (Kopfschmerz, Stauungspapille, Erbrechen, Benommenheit, Krämpfe) und lokalen Symptome können beim Hirntumor und beim Hirnabszess ganz dieselben sein. Allerdings sind die allgemeinen Druckwirkungen, weil der Abszess Hirngewebe direkt zerstört, bei ihm meist nicht so stark, wie beim Tumor; die Stauungspapille ist geringer, häufiger einseitig. Sie fehlt öfters als beim Tumor, aber nicht so oft, als man früher annahm. Nebenbei gesagt, spricht dieses öftere Fehlen der „Neuritis optica" beim Abszess doch recht sehr gegen die Toxintheorie der Stauungspapille. Der Kopfschmerz ist in beiden Fällen gleich heftig.

Gowers geht von der Ansicht aus, dass beim Abszess deutliche Herderscheinungen seltener sind, als beim Tumor. Das ist bis zu einem gewissen Grade richtig und leicht zu verstehen. Ihrer noch speziell zu erörternden Aetiologie entsprechend sitzen gerade die Abszesse recht häufig in lokaldiagnostisch indifferenten oder nur schwach differenzierten Hirnteilen; so im rechten Schläfenlappen oder in vorderen Teilen des linken bei Ohreiterungen; im Stirnhirn oder Parietalhirn bei Verletzungen; im Stirnhirn bei Nasen- resp. Stirnhöhleneiterungen. Dann machen sie natürlich öfters keine Lokalsymptome, und dieser Umstand ist diagnostisch von um so grösserer Bedeutung, als auch die Druckwirkung auf die Umgebung und damit die Fernwirkungen beim Abszess gering sind; haben wir also z. B. bei einer Ohreiterung, bei der Abszesse fast nur im Schläfenlappen oder im Kleinhirne vorkommen, Symptome von seiten der Zentralwindungen, oder nach Schädelverletzungen mit eitrigen Prozessen, die Abszesse in Stirn-, Zentral- und Parietalhirn hervorzurufen pflegen, solche von seiten des Kleinhirnes, so würde das direkt gegen einen Abszess sprechen, ebenso wie überhaupt alle deutlich für einen basalen Prozess sprechenden Symptome. Sitzt der Abszess dagegen in lokaldiagnostisch spezifischen Hirnteilen, dann macht auch er deutliche Lokalsymptome; so sind besonders bei vom linken Ohr ausgehenden Abszessen im linken Schläfenlappen in der letzten Zeit, speziell von Oppenheim, sensorische Sprachstörungen, optische Aphasie und Hemianopsie beobachtet worden; bei traumatischen sind Erscheinungen von seiten der Zentralwindungen am häufigsten; bei Abszessen einer Kleinhirnhemisphäre können zwar die Lokalsymptome sehr unbestimmt sein, es können aber auch in typischer Form Gleichgewichtsstörungen, gleichseitige Bewegungsataxie des Armes, Schwindel und Nystagmus bestehen; ja, in einem von mir beobachteten Falle von Abszess nahe am vorderen unteren Rande des Kleinhirnes war auch eine Fazialis- und Abduzenslähmung vorhanden, sodass das Krankheitsbild sehr an einen Tumor im Kleinhirnbrückenwinkel erinnerte. Die reinen Kleinhirnsymptome, mit Ausnahme der gleichseitigen Bewegungsataxie, können allerdings alle auch bei Eiterungen des inneren Ohrs (Labyrinth, speziell Bogengänge) eintreten. Schliesslich werden in den seltenen Fällen von Hirnstammabszessen Symptome von seiten dieses Hirnteiles vorhanden sein.

Früher hat man das Fieber als das wichtigste für den Abszess gegen den Tumor sprechende Symptom bezeichnet. Kommt es häufiger — vor allem auch mit Frösten verbunden — vor, so ist es natürlich zu differentiell-diagnostischen Zwecken als für den Abszess sprechend sehr wichtig, wenn

es auch beim Tuberkel, speziell wenn er sich mit Meningitis verbindet, oder bei Tumoren im Hirnstamme, ebenfalls eintreten kann; aber die neuere Zeit hat gelehrt, wie häufig es beim Abszesse fehlt — ja, nach den Erfahrungen von Macewen sind sogar subnormale Temperaturen für den Hirnabszess geradezu charakteristisch.

Sind einmal deutliche Erscheinungen beim Abszesse vorhanden, so verläuft die Krankheit meist sehr rapide, doch kann auch das einmal beim Tumor vorkommen. Remissionen kommen beim Abszess sehr selten vor, öfter beim Tumor. Beim Abszess folgt auf initiale, das erste Uebergreifen der Eiterung auf das Gehirn begleitende Erscheinungen, oft eine lange, manchmal Jahre währende Latenz, dann ein rapides Fortschreiten; aber wir haben gesehen, dass in selteneren Fällen auch beim Tumor zwischen Initialsymptomen und letzter Krankheit Jahre einer meist freilich nicht vollkommenen Latenz liegen können. Das wichtigste differentiell-diagnostische Moment zwischen Abszess und Tumor — dasjenige, das trotz aller Schwierigkeiten doch meist zur richtigen Diagnose führt — ist die Aetiologie, auf die ich oben schon mehrfach hingedeutet habe. Eiterherde im Gehirn entstehen nie von selbst, sondern sekundär von anderen Eiterherden aus. Am wichtigsten sind in dieser Beziehung langjährige Ohreiterungen und Traumen des Schädels mit nachfolgender Infektion. Meist entstehen die Eiterherde im Gehirn in der Nachbarschaft der primären Eiterherde und in kontinuierlichen Beziehungen zu ihnen, oft durch die Vermittelung einer extraduralen Eiterung oder einer infektiösen Sinusthrombose — so im Schläfenlappen und im Kleinhirn bei Ohreiterungen, im Stirn-, Zentral- oder Parietalhirn bei Traumen — im Stirnhirn seltener auch bei Eiterungen in den Nebenhöhlen der Nase oder in der Orbita (Dreifuss). Auch in diesen Fällen kann übrigens die Eiterung als Metastase auf dem Umwege über eine eitrige Sinusthrombose eintreten. Echt metastatisch kommen Hirnabszesse bei allgemeiner Pyämie und speziell bei Lungengangrän und -abszess vor. Das Vorhandensein eines solchen primären Eiterherdes würde also in Fällen, wo die Diagnose zwischen Abszess und Tumor schwankt, immer für den Abszess in die Wagschale fallen. Erwogen werden muss aber noch, dass Traumen des Kopfes und seltener Ohreiterungen lange ausgeheilt sein können, ehe die ersten Erscheinungen eines Abszesses des Gehirnes auftreten, und dass, speziell auf ein Trauma, manchmal auch die Anamnese nicht mehr hinweist; dass ferner bestimmt nach Traumen auch Tumoren entstehen können; und dass schliesslich, wie eine reichliche Kasuistik der letzten Jahre beweist (Keen, Hitzig, Glaser, Passow u. A.), was bei der Häufigkeit der Ohreiterungen ja a priori anzunehmen war, Erscheinungen einer Hirnerkrankung auch bei vorhandenen infektiösen Prozessen an den Knochen des Gehörorganes nicht so selten doch nicht auf Abszesse, sondern auf Tumoren zurückzuführen sind, und dass bei sorgfältiger Untersuchung das wohl auch zu erkennen ist (Oppenheim, ich selbst). Ganz besonders schwierig wird es sein, bei vorhandenen tuberkulösen Prozessen mit Eiterung im Ohr zwischen Tuberkel und Abszess des Gehirns zu entscheiden; ich selber habe ferner in einem Falle von vereiterter Tuberkulose der Knochen der Nase und einer Orbita vergeblich nach einem Stirnhirnabszesse gesucht und vermute, dass es sich um einen Tuberkel gehandelt hat.

Die eitrige — speziell die epidemische — und die tuberkulöse

Meningitis mit Tumor zu verwechseln — von der Meningitis serosa wird weiter unten beim Abschnitte Hydrokephalus die Rede sein — wird man wohl selten in der Lage sein. Bei beiden Krankheiten können zwar die Allgemeinsymptome des Tumors in grosser Vollzähligkeit vorhanden sein — die Neuritis optica ist bei beiden Formen der Meningitis der Basis sogar häufig; Kopfschmerzen, Erbrechen, Pulsverlangsamung, Benommenheit und allgemeine Konvulsionen gehören zu den fast regelmässig vorhandenen, vom begleitenden Hydrocephalus internus abhängigen Symptomen. Auch den Herdsymptomen entsprechende Erscheinungen, spez. Jacksonsche Konvulsionen oder umschriebene Lähmungen, kommen vor allem bei der eitrigen Meningitis, bei der kleine Abszesse in der Hirnsubstanz nicht selten sind, vor. Entscheidend wird in fast allen Fällen erstens der rasche Verlauf, das akute Einsetzen der Erscheinungen, das Fieber wirken; unter Umständen bei der epidemischen Meningitis das Auftreten in gehäuften Fällen zusammen mit Pneumonie; zweitens die Beteiligung des Rückenmarkes an der Erkrankung, die zu den zerebralen Symptomen die Nacken- und Rückenstarre, die ausstrahlenden Schmerzen in Rumpf und Extremitäten, das kahnförmige Eingezogensein des Bauches hinzufügt. Eine Spinalpunktion, die eine eitrige oder auch nur durch Rundzellen getrübte Flüssigkeit mit Strepto- oder Staphylokokken, oder mit dem Pneumococcus (Friedländer) oder dem Diplococcus intracellularis (Weichselbaum) oder schliesslich mit Tuberkelbazillen zutage fördert, wird in diesen Fällen natürlich immer die Diagnose sichern; immerhin sind hier nur positive Befunde beweisend, da auch bei eitriger Meningitis die Flüssigkeit klar und bei tuberkulöser frei von Tuberkelbazillen sein kann. Auch kann bei syphilitischen Prozessen eine Leukozytose der Spinalflüssigkeit bestehen. Nur auf zwei Umstände will ich hier etwas genauer hinweisen, da sie doch mal Schwierigkeiten in der Diagnose machen könnten. Bei der eitrigen Meningitis kann es vorkommen, dass es nach stürmischen und typischen Eingangserscheinungen, die mit Tumor nicht zu verwechseln sind, zur partiellen Heilung kommt. Die dann rückständigen Symptome können ohne genaue Kenntnis der Anamnese wohl einmal den Gedanken an einen Tumor aufkommen lassen. So bei einem Patienten, den ich Jahre lang beobachte, wo nach einer basalen eitrigen Meningitis mit allerschwersten Symptomen eine partielle Atrophie beider Sehnerven, Sprachstörungen, eine Parese der linken Hand mit Athetose und Lagegefühlsstörung und epileptische Krämpfe zurückgeblieben sind. Natürlich sprach in diesem Falle, ausser dem akuten Beginne der Erkrankung, gegen Tumor auch, dass die Symptome nicht progressiv waren und dass der Patient überhaupt so lange lebte. Bei der basalen tuberkulösen Meningitis andererseits ist es oft recht schwer, mit Sicherheit zu entscheiden, ob sie allein oder kombiniert mit einem oder mehreren Solitärtuberkeln besteht. Die basale Miliartuberkulose der Häute bildet meist das Endstadium auch der solitären Tuberkel des Gehirns. Hat man also früher schon die Diagnose eines Solitärtuberkels, etwa des Pons oder der Vierhügel gestellt, und treten sub finem vitae unter Fieber Erscheinungen auf, die sich nur durch basale oder gar spinaler Meningitis erklären lassen, so wird man richtig urteilen, wenn man diese Kombination annimmt. Haben aber bis dahin Symptome einer lokalen Tuberkulose des Hirnes selbst gefehlt und treten sie auch jetzt nicht mit aller Bestimmtheit neben den meningealen Symptomen auf oder werden durch

diese verdeckt, so kann man demnach, selbst wenn die Allgemeinsymptome des Tumors und speziell auch die Stauungspapille alle vorhanden sind, nicht mit Bestimmtheit sagen, ob ein Solitärtuberkel mit Meningitis oder diese letztere allein besteht. Denn das muss ich entgegen Gowers noch einmal hervorheben, dass die Stauungspapille auch bei inkomplizierter käsiger Meningitis, die oft am Chiasma besonders stark ist, nicht so selten vorkommt. In solchen Fällen wird man dann neben der diagnostizierten Meningitis oft noch einen oder mehrere nicht diagnostizierte Solitärtuberkel an indifferenten Hirnteilen finden; eine reichliche Erfahrung der letzten Jahre in meiner Kinderabteilung lehrt mich, dass die reine Tuberkulose der Häute des Gehirnes sogar seltener ist, wie die mit oft vielen, allerdings meist kleinen, käsigen Herden im Gehirn und besonders mit Herden umschriebener Meningoencephalitis tuberculosa. (Oppenheims Meningo-Encephalitis tuberculosa circumscripta).

Wenn die gummöse Meningitis zur Bildung direkter Gummaknoten an der Rinde der Konvexität, in der Hirnmasse oder an der Basis führt, dann handelt es sich um echte Tumoren. Die mehr flache basale spezifische Meningitis kann ebenso wie die seltene tuberkulöse und gewisse Endotheliome das Bild der ein- oder doppelseitigen progressiven Hirnnervenlähmung bedingen. Meist ist auch in diesen Fällen das Rückenmark beteiligt oder das Gehirn ausserdem noch in Form von Blutungen oder Erweichungen. Das und die Anamnese sichern die Diagnose.

Das umschriebene Hämatom der Dura rechnet klinisch ganz zu den Tumoren. Es hat am häufigsten ganz direkte Beziehungen zu Traumen. Das diffuse Hämatom der harten Haut habe ich einmal ganz unter dem Bilde der progressiven Paralyse verlaufen sehen. In andern Fällen können natürlich auch einmal Allgemeinerscheinungen der Hirngeschwulst, Neuritis optica, Kopfschmerz, Benommenheit, Erbrechen — nach Gowers selten Konvulsionen — hier vorkommen und an Tumor denken lassen.

Die reinen Fälle von Jacksonscher Epilepsie ohne jede anderen, speziell ohne Allgemeinsymptome, kommen, wenigstens als chronische Krankheitsbilder, am häufigsten bei kleinen Tumoren der Zentralwindungen, ferner bei Verletzungen dieser Gegend mit Narbenbildung, — Fälle, die dann ätiologisch natürlich ohne weiteres klar sind, — und schliesslich als Folgen umschriebener enzephalitischer Prozesse der motorischen Region vor. Am häufigsten ist diese umschriebene Enzephalitis — die Poliencephalitis acuta superior Strümpells — wohl bei Kindern, nach Erfahrungen speziell von Oppenheim, Nonne und auch von mir ist sie aber auch bei Erwachsenen nicht so selten, und besonders nach Influenza beobachtet. Die Enzephalitis dieses Sitzes ist, wie heute wohl anerkannt werden dürfte, eine häufige, wenn auch nicht die alleinige Ursache der zerebralen Kinderlähmung mit oder ohne Krämpfe und führt selber später zu Zysten- oder Narbenbildung in der Rinde — nach Oppenheim auch manchmal zur Bildung echter Tumoren, speziell Osteomen. In den meisten Fällen und bei einigermassen typischem Verlaufe der beiden Erkrankungen kann von Verwechslung zwischen Hirntumor und Polienzephalitis der Zentralregion wohl keine Rede sein. Die Enzephalitis der Zentralregion setzt stürmisch, meist unter Fieber, mit Benommenheit, Erbrechen, mehr allgemeinen Konvulsionen und schweren Lähmungserscheinungen ein; bleiben die Kranken am Leben, so bilden sich entweder alle Symptome

zurück oder nur die schweren Allgemeinerscheinungen, und es bleibt bei Hemiplegien und Monoplegien mit mehr oder weniger umschriebenen Konvulsionen. Beim Tumor kommt es zunächst ganz schleichend zu ganz umschriebenen Krampfanfällen mit vorübergehenden postparoxysmellen Lähmungen in denselben Gebieten; später erst werden diese Lähmungen dauernd; Krämpfe und Paralysen dehnen sich immer mehr aus; Allgemeinerscheinungen können erst später kommen. Das sind der Unterscheidungen genug. Aber alle diese Unterscheidungsmomente können im Stich lassen. So können unter Umständen die Symptome auch bei Tumoren in den Zentralwindungen plötzlich einsetzen, sofort zu Lähmungen führen und dann auch später zum Teil rückgängig werden. So ist nicht selten in diesen Fällen gerade der erste Krampfanfall ein allgemein epileptischer oder wenigstens ein sehr verbreiteter; erst später kommt es zu wirklich lokalisierten Krämpfen. Andererseits haben speziell nach den Angaben von Marie und auch nach meinen Erfahrungen, auch die Fälle von Enzephalitis, wenigstens die des Kindesalters, eine gewisse Neigung zum Fortschreiten — es kommen manchmal noch im späteren Alter neue Symptome hinzu — namentlich treten epileptische Anfälle oft erst spät auf. Schliesslich ist auch bei der Enzephalitis im akuten Stadium eine Neuritis optica nicht selten und gerade bei Tumoren der Zentralwindungen kann auf der anderen Seite die Stauungspapille lange fehlen, die, wenn sie ausgeprägt und dauernd vorhanden, natürlich entscheidend ist. Man sieht also, dass manchmal doch die umschriebene Enzephalitis der motorischen Region oder ein hier sitzender Tumor in ihrer Unterscheidung Schwierigkeiten machen können, ganz besonders auch dann, wenn man vom Beginn und Verlaufe der Krankheit nichts weiss. Es ist unter diesen Umständen praktisch von grosser Bedeutung zu wissen, dass doch die Mehrzahl der Fälle von hartnäckiger streng umschriebener Jacksonscher Epilepsie auf Tumoren beruhen, und dass die Wahrscheinlichkeit für diese anatomische Grundlage noch sehr viel grösser wird, wenn sich aus den umschriebenen Krampfanfällen allmählich umschriebene Lähmungen herausbilden. Allgemeinsymptome, speziell auch die Stauungspapille, können allerdings in diesen Fällen lange, oft durch Jahre fehlen, ohne dass dieser Umstand imstande ist, die Diagnose Tumor allzusehr zu erschüttern. Es ist das praktisch um so wichtiger, weil gerade die Tumoren dieser Gegend, auch wenn sie noch ganz klein sind, durch ihre Symptome schon sehr sichere lokaldiagnostische Schlüsse gestatten, und weil zweitens die Zentralregion operativen Eingriffen am leichtesten zugänglich ist. Gerade hier wird es also in vielen Fällen möglich sein, eine Operation schon vor dem Eintreten schwerer allgemeiner Erscheinungen zu machen, ein Ziel, das für Tumor-Operationen immer erstrebenswert ist. Auch sind gerade in diesen Fällen die Anfälle manchmal, wenn auch selten, von solcher Häufigkeit und lassen den Patienten kaum freie Augenblicke, dass diese selbst zur Operation drängen, auch wenn man ihnen die Zweifelhaftigkeit der Diagnose und damit auch der Chancen der Operation auseinandergesetzt hat; allerdings kommt es umgekehrt auch vor, dass das Fehlen der den Kranken besonders quälenden Allgemeinerscheinungen diesen verhindert, auf den Rat zu einer Operation einzugehen, der gerade hier besondere günstige Chancen gehabt hätte; so war es z. B. bei dem Patienten, dessen Sektionsbefund Fig. 9 u. 10 darstellt und bei dem ich mehrere Jahre vor dem Tode die richtige

Diagnose gestellt hatte. Ich selber habe in einem andern solchen Falle, bei dem die Anfälle zuerst mit schweren allgemeinen Krämpfen einsetzten und eine spastische Parese des rechten Unterschenkels mit leichter Atrophie der Muskeln zurückliessen, bei dem dann später abwechselnd umschriebene Anfälle des rechten Beines, die stets im rechten Fusse begannen und mehr allgemeine Krämpfe eintraten, obgleich Allgemeinsymptome vollständig fehlten und auch die Lähmung nicht fortschritt, ebenfalls und hier mit Erfolg zur Operation geraten. Es fand sich ein kleines kavernöses Angiom im linken Fusszentrum — der erste schwere Anfall war wohl durch eine Thrombose in demselben hervorgerufen. Aber man wird natürlich niemals vergessen dürfen, dass in solchen Fällen die Tumordiagnose immer nur eine Wahrscheinlichkeitsdiagnose ist; und wird sich nicht zu sehr auf dieselbe verlassen. Ganz abgesehen davon, dass man — und darauf muss man namentlich bei den akut mit Fieber oder nach fieberhaften Infektionskrankheiten verlaufenden Fällen gefasst sein — statt des Tumors auch eine Enzephalitis, eine enzephalitische Narbe oder Zyste trifft, — das letzte wäre noch das günstigste — kann es sich auch um Fälle von Meningoencephalitis tuberculosa circumscripta oder um solche von Pseudotumor der Rolandoschen Region handeln (Henneberg, Nonne und andere Autoren); in allen diesen Fällen kann aber ohne Operation eine restlose Heilung eintreten, während die Operation den Kranken nutzlos einer Lebensgefahr aussetzt, sodass man mit dem Rat dazu eine sehr schwere Verantwortung übernimmt.

Die Enzephalitis braucht natürlich nicht immer in der motorischen Region des Grosshirnes zu sitzen, wenn sie das auch mit Vorliebe tut. Bei anderem Sitze sind bei ihr z. B. Aphasien, zumeist ebenfalls motorische, oder auch Hemianopsien beobachtet. Auch Enzephalitiden des Kleinhirnes mit entsprechenden Symptomen sind beschrieben (Nonne, Oppenheim). Von einer gewissen Häufigkeit ist auch ihre Lokalisation im Hirnstamm. Dahin gehört zunächst die diffuse Encephalitis pontis, von der Oppenheim mehrere Fälle beobachtet hat, und von der ich selber 2 typische Beispiele sah. Ich selber dachte in meinem 1. Falle, wo die Krankheit nach einem Trauma ziemlich rapide zu schweren, für den Pons charakteristischen Symptomen, speziell auch zu alternierenden Hemiplegien und Blicklähmung geführt hatte, zunächst daran, dass das Trauma vielleicht durch Blutung, einen bis dahin okkulten Tumor manifest gemacht habe. In einem 2. Falle, der gleichfalls ziemlich akut nach einer Erkältung eingetreten war, bestanden ebenfalls die typischen Symptome einer Ponsaffektion; und da das Leiden im Anfang progressiv war, hatte ich an ein Gliom gedacht. In beiden Fällen trat so ziemlich vollständige Heilung ein und entschied die Diagnose. Die Heilung besteht jetzt im 1. Falle über 10, im 2. Falle 3 Jahre. Die falsche Tumordiagnose dürfte in einem solchen Falle noch leichter gemacht werden, wenn, was bei der Enzephalitis nicht so selten ist, noch Neuritis optica sich fände; andernfalls spricht das Fehlen der Sehnervenschwellung gerade bei Ponsgeschwülsten nicht gegen die Tumornatur des Leidens. In einem 3. Falle, wo bei einem Kinde totale Erblindung, totale Ophthalmoplegie und Ataxie ziemlich rasch aufgetreten war, trat unter Jodkaligebrauch ebenfalls rasch volle Heilung ein; ich weiss nicht, ob ich diesen Fall als Meningitis serosa oder Enzephalitis der Vierhügel auffassen soll. Jedenfalls hat F. Schultze einen in Heilung ausgegangenen Fall von

Enzephalitis dieser Gegend beobachtet. Im übrigen werden die typischen Fälle von Poliencephalitis acuta superior Wernickes, bei der sich die Symptome aus Ophthalmoplegie, Ataxie, Schlafsucht, Delirien, manchmal auch Neuritis optica zusammensetzen, -- hier ist vor allen Dingen die Aetiologie — meist handelt es sich um chronischen Alkoholismus — von Bedeutung, — schon durch die Schnelligkeit des meist zum Tode, nur sehr selten zur Genesung führenden Verlaufes kaum Schwierigkeiten in der Diagnose gegenüber dem Tumor bieten.

Um eine sehr ausgedehnte, manchmal eine ganze Hemisphäre oder gar beide ergreifende, dann aber meist langsam verlaufende und schliesslich zur Schrumpfung führende Enzephalitis handelt es sich wohl in den seltenen und auch noch recht dunklen Fällen, die speziell in der englischen Literatur als chronische Enzephalitis oder Zerebritis beschrieben wurden. Die Allgemeinsymptome sind hier dieselben wie beim Tumor; namentlich bestehen Kopfschmerzen, Erbrechen, Neuritis optica und Konvulsionen; die Lokalsymptome nehmen langsam und allmählich zu, entsprechen natürlich dem Sitze der Entzündung und sind, wie sie, mehr oder weniger ausgebreitet. Eine Unterscheidung von einem ausgedehnten Tumor, z. B. des Centrum semiovale, ist wohl kaum möglich — vielleicht könnte das Fieber von Bedeutung sein, dann würde man aber wieder leicht an einen Abszess denken. In einem Falle, den ich sah und der nach dem, allerdings nicht von mir gemachten Sektionsbefunde vielleicht hierhergehört, hatte ich die Diagnose eitrige Meningitis gestellt. Er verlief subakut. Unmöglich wäre es ja nicht, dass der Erreger der Zerebrospinalmeningitis statt einer meningealen einmal eine Entzündung in der Hirnsubstanz selbst hervorriefe.

Sehr viel leichter vom Tumor zu unterscheiden sind diejenigen Fälle einer sehr seltenen chronischen Hirnerkrankung, die man als primäre, nicht von Gefässerkrankung abhängige chronische Gehirnerweichung bezeichnet. Ihre eigentliche Aetiologie und Histologie ist ebenfalls noch sehr dunkel. Ich selber habe klinisch drei derartige Fälle beobachtet. Es handelte sich in allen drei Fällen um Frauen in den 40er Jahren, bei denen ganz langsam und allmählich, ohne jeden apoplektischen oder epileptischen Anfall, erst Monoplegien, dann Hemiplegien von typisch zerebralem Charakter eingetreten waren. In einem der Fälle bestand die Krankheit langsam zunehmend 10 Jahre, in den beiden anderen mehrere Jahre. Aeussere Zeichen von Arteriosklerose fehlten. Diese Fälle haben also mit dem Tumor die langsame Progressivität des Leidens gemein, sie unterscheiden sich aber von ihm dadurch, dass alle Allgemeinerscheinungen der Geschwulst dauernd bei ihnen fehlen. Nach Oppenheim sollen manchmal leichte konvulsivische Erscheinungen in einzelnen Muskeln den Lähmungen vorangehen. Anatomisch ist dabei unter Umständen eine ganze Hemisphäre erweicht. Ich will übrigens nochmals darauf hinweisen, dass ich selber einen Fall, schliesslich ausgedehnter arteriosklerotischer Erweichung des Gehirnes gesehen habe, wo die langsame Zunahme der Krankheitsymptome nie durch apoplektische Attacken unterbrochen wurde.

Einfache Blutungen im Gehirne können wohl kaum zu Verwechslungen mit Tumor führen, in sehr seltenen Fällen hat man allerdings auch bei grossen Blutungen in der Hirnsubstanz Stauungspapille gefunden (Nonne); bei Blutungen in den Häuten ist sie häufiger und oft mit einem

Hämatom der Sehnervenscheiden verbunden. Bei Embolien kann zwar initial ein Krampfanfall eintreten, aber er ist meist doch ein sehr allgemeiner. Langsam eintretende Thrombosen der Hirnarterien können im Anfang Jacksonsche Krämpfe bedingen, meist aber folgt doch rasch dauernde Lähmung in den vom Herd abhängigen Teilen; freilich kann später auch der Herd selber dann wieder Krämpfe auslösen. Hat ein Aneurysma, speziell z. B. der Art. fossae Sylvii vorher Erscheinungen nicht gemacht und tritt eine apoplektische Blutung aus ihm auf, so soll es nach Gowers manchmal selbst bei der Autopsie sehr schwer sein in dem massenweis ausgetretenen Blute das ausgedehnte Gefäss zu finden.

Neuerdings hat Alzheimer einen Fall von kolloider Degeneration der Gefässe des Gehirns mit kolloider Zerstörung des umgebenden Gewebes beschrieben, der klinisch unter Tumorsymptomen verlief — Stauungspapille, Kopfschmerzen, linksseitige Lähmung und l. Krämpfe; die ganze rechte Hemisphäre war hier vergrössert.

Vor allem Untersuchungen und Beobachtungen von Oppenheim, ferner solchen von Kupferberg, Annuske, Quincke, Bönninghaus, Eichhorst, Brasch, Schultze, Fuchs, Nonne und vielen anderen verdanken wir die Kenntnis, dass auch der erworbene chronische Hydrokephalus, — von dem akuten, der Meningitis serosa Quinckes, wird unten noch die Rede sein, — in seinen Symptomen nicht selten eine äusserst weitgehende Aehnlichkeit mit dem Hirntumor erkennen lässt. Er kommt am häufigsten im späteren Kindesalter vor, seltener bei Erwachsenen, manchmal auch schon im ganz frühen Kindesalter; seine Allgemein- und seine scheinbaren Lokalsymptome können ganz denen der Hirngeschwulst gleichen; nach Oppenheims und anderer Beschreibung müssen sie vor allem leicht den Gedanken an einen Tumor cerebelli nahe legen, bei dem ja übrigens der begleitende Hydrocephalus internus auch meist besonders gross und für einen Teil der Symptome verantwortlich ist. Oppenheim erwähnt Kopfschmerz, Stauungspapille, Erbrechen, Pulsverlangsamung, manchmal Exophthalmus, Nystagmus, Schwindel und allgemeine, namentlich tonische Konvulsionen, und von, scheinbar lokalen Symptomen, Lähmungen von seiten der Hirnnerven, speziell Ophthalmoplegien, Fazialis- und Akustikuslähmungen und Vagussymptome. Durch blasige Ausstülpung des Infundibulum kann es zu Atrophie der Sehnerven und zur Erblindung, manchmal mit dem Vorstadium der bitemporalen Hemianopsie kommen. Häufig ist auch eine spastische Paraparese der Beine oder aller 4 Extremitäten oder zerebellar-ataktischer Gang; nie vermisst hat Oppenheim einen schnellschlägigen Tremor der Hände, der ja aber auch bei Tumoren der hinteren Schädelgrube, speziell des Kleinhirnes nicht selten ist. Bei Kindern kommt es in diesen Fällen fast immer zu einer Ausdehnung des Schädels und zu einer Diastase der noch nicht fest verwachsenen Nähte; das kann aber natürlich ebenso bei einem Tumor vorkommen, der sich mit Hydrocephalus internus verbindet (s. Fig. 32); in beiden Fällen wird die Zerebrospinalflüssigkeit unter starkem Druck stehen. Die allgemeine Tympanie und das Bruit de pot fêlé habe ich ganz besonders ausgeprägt und ausgedehnt gefunden in einem hierher gehörigen Falle bei einem 2jährigen Kinde, das zur Sektion kam, und den ich in vivo als Kleinhirntuberkel angesprochen hatte; ferner noch in einem zweiten Falle — ebenfalls Kind von 5 Jahren — den ich nach dem klinischen Verlauf hierherrechnen möchte; aber auch beim Kleinhirntumor mit dem ihn meist begleitenden

starken Hydrocephalus internus ist, wie erwähnt, dieses Symptom bei Kindern meist sehr deutlich und im ganzen Gebiete der Koronarnaht hervorzurufen.

Oppenheim betont auch in der neuesten Auflage seines Hirntumorwerkes und in seiner letzten Publikation über Hirntumoren vom Jahre 1906, dass die Differentialdiagnose zwischen Tumor, Hydrocephalus aquisitus und Tumor mit Hydrokephalus fast niemals mit Sicherheit möglich sei; in fast allen den hierhergehörigen Fällen von erworbenem Hydrokephalus bei Erwachsenen ist denn auch die falsche Diagnose Tumor cerebri resp. cerebelli gestellt worden, wenn Oppenheim auch in seinen letzten Fällen mit an den Hydrokephalus gedacht hat. Oppenheim hat sich besondere Mühe gegeben, einige Differenzpunkte aufzufinden, die sich kurz folgendermassen wiedergeben lassen. Auch bei dem erworbenen Hydrokephalus der Erwachsenen, bei denen natürlich eine eigentliche Ausdehnung des Schädels jedenfalls nur in äusserst seltenen Fällen stattfindet, kann man häufig Schädelveränderungen finden, wie sie für den angeborenen Hydrokephalus charakteristisch sind; also grossen Umfang des Schädels, starkes Vordringen der Tubera frontalia etc.; es legt das den Gedanken nahe, als handele es sich auch bei den Erwachsenen um eine kongenitale Anlage, oder, was meiner Ansicht nach auch möglich ist, um ein Wiederaufflackern eines im Kindesalter zum Stillstand gekommenen kongenitalen Hydrokephalus. Auch das gleichzeitige Vorhandensein einer Spina bifida (v. Bergmann) ist natürlich diagnostisch von Bedeutung. In zweiter Linie kommt der Verlauf in Betracht. Er ist meist beim Hydrokephalus ein äusserst langwieriger und sehr wechselnder, relativ normale Zeiten finden sich nach und vor Perioden äusserst intensiver Krankheitszustände; manchmal kommt es zu andauernden Stillständen. Auch die einzelnen, scheinbar lokalen Symptome können an Intensität sehr wechseln. So beobachtete Oppenheim einen Fall bei einem Erwachsenen, wo das Leiden mit diesem Wechsel zwischen schlechten und guten Zeiten über neun Jahre dauerte; es waren hier Remissionen von über eines Jahres Länge vorhanden. In mehreren anderen ähnlichen seiner Fälle ist von schweren Erscheinungen schliesslich nichts übrig geblieben als eine Erblindung. Ich selber sah einen Fall bei einem Knaben, den ich gerade auch wegen der langen Dauer und der Remissionen hierher rechnen möchte. Ich hatte hier zuerst die Wahrscheinlichkeitsdiagnose eines Kleinhirntumors gestellt; nach einem halben Jahre trat eine sehr erhebliche Besserung ein, die nach zwei Jahren noch anhielt, später habe ich von dem Falle nichts mehr gehört. In einem anderen, ebenfalls sehr lange dauernden Falle, bei dem die Ausdehnung des Schädels eine sehr erhebliche wurde, bei dem aber Remissionen ausblieben, hatte ich ausser an einem Kleinhirntumor auch an einen Hydrokephalus gedacht, die Sektion ergab aber doch einen Tumor, das Gliom im vierten Ventrikel, das Fig. 2 darstellt; während wieder in einem 3. schon erwähnten neuerdings von mir beobachteten Falle sich statt des erwarteten Kleinhirntumors ein reiner Hydrokephalus fand, der hier aber schon in sehr frühem Lebensalter begonnen hatte. Abgesehen übrigens davon, dass, wie wir gesehen haben, auf der einen Seite auch der Tumor cerebri oft eine sehr lange währende Krankheit ist, dass auch bei ihm Remissionen und Intermissionen von langer Dauer eintreten können, kommt nun andererseits auch beim Hydrocephalus aquisitus manchmal ein stürmischer Beginn in

der Form der sogenannten Meningitis serosa acuta (Quincke) vor, und diese akuten Schübe können sich wiederholen. Ein diagnostisch sicher für den Hydrokephalus zu verwertendes Symptom ist also die lange Dauer und der Wechsel in der Intensität der Symptome keineswegs.

Richtig ist drittens, auch nach Oppenheims neuesten Publikationen, dass beim Hydrokephalus die Allgemeinsymptome im Krankheitsbilde die grösste Rolle spielen — namentlich sichere Hirnherdsymptome, also Aphasie, Jacksonsche Krämpfe, Hemianopsie, sind nach Oppenheim beim Hydrokephalus kaum beobachtet und sie tragen vor allem keinen progressiven Charakter; sie fehlen ja aber auch beim Kleinhirntumor meist. Selbst Hemiplegien kommen beim Hydrokephalus wohl nur in den Fällen vor, wo es sich um einseitige Ausdehnung der Seitenventrikel oder eines Teiles derselben gehandelt hat; (v. Bergmann, Spiller, Cramer) — halbseitige Symptome von seiten des Kleinhirns und der Nerven der hinteren Schädelgrube hat Oppenheim aber beobachtet. Auch die Erscheinungen von seiten der Hirnnerven — z. B. die Augenmuskellähmungen — sind beim Hydrokephalus keine Lokalsymptome — sie hängen vom allgemeinen Hirndrucke ab — aber das kann man in vivo des Patienten natürlich meist nicht wissen, und diese Symptome werden deshalb klinisch leicht als Herdsymptome imponieren und dadurch diagnostisch irreführen. Die Angaben Schmidts, dass bei Kleinhirntumoren die Patellarreflexe öfters fehlen, bei Meningitis serosa chronica nicht, dürften heute nicht mehr aufrecht zu erhalten sein; eher ist es möglich, wenn auch gerade nach den Angaben von Oppenheim über halbseitige Kleinhirnsymptome beim Hydrokephalus nicht sicher, dass die von Schmidt urgierte Lage des Kranken auf der kranken Seite nur bei Kleinhirntumoren, nicht aber bei Hydrokephalus vorkommt. Wichtig zur Unterscheidung ist wohl schliesslich noch, dass die meisten Fälle von Hydrocephalus aquisitus schon im späteren Kindesalter eintreten — die Fälle bei Erwachsenen sind doch im ganzen recht selten, wenn auch nicht so selten als man früher annahm. Ich schliesse mit den auch heute noch zutreffenden Angaben Oppenheims, dass wir zwar in manchen Fällen feststellen können, dass neben einem Tumor Hydrokephalus vorliegt, dass wir vielleicht auch manchmal berechtigt sind, die Wahrscheinlichkeitsdiagnose eines reinen chronischen Hydrokephalus zu stellen, dass aber eine sichere Unterscheidung des Hydrocephalus aquisitus vom Tumor fast nie möglich ist. Eine vollständige oder fast vollständige dauernde Heilung würde zwar in den einschlägigen Fällen für Hydrokephalus sprechen; aber wie die Erfahrungen von Nonne über den Pseudotumor cerebri gelehrt haben, ist auch das nicht ganz sicher; in einzelnen Fällen, bei denen man nach Symptomen und Verlauf am ersten noch an geheilten Hydrokephalus denken konnte, war der Sektionsbefund überhaupt ganz negativ, und fanden sich auch Residuen eines früheren Hydrokephalus nicht. Nach allem wird man, namentlich wenn man in einschlägigen Fällen den Rat zu einer Operation gibt, in der Annahme eines Tumors nicht zu sicher sein, — die Ergebnisse der Lumbalpunktion sind auch nicht bestimmt für die Unterscheidung von Tumor und seinen Hydrokephalus zu verwerten, — sondern immer sich auch die Möglichkeit vorbehalten müssen, dass ein eigentlicher Tumor nicht gefunden wird.

Die Meningitis serosa acuta (Quincke), die man wohl auch als

akute Form des einfachen Hydrokephalus bezeichnen kann, zeigt von Tumorsymptomen Kopfschmerzen, Schwindel, Erbrechen, Neuritis optica und eventuell zerebellare Ataxie. Meist wird das akute Einsetzen des Leidens unter Fieber und der rasche Verlauf zur Heilung oder zum Tode gegen Tumor entscheiden; doch habe ich oben einen Fall erwähnt, bei dem ich nach den Erscheinungen zwischen Enzephalitis der Vierhügel und Meningitis serosa schwankte; mehr sprach aber für die letztere Erkrankung.

Dass auch die Unterscheidung des Hirntumors von einer *multiplen* Sklerose unter Umständen ihre Schwierigkeiten hat, ist praktisch bei den bedeutenden Unterschieden in der Prognose beider Krankheiten von erheblicher Bedeutung. Auch hier kann es vorkommen, dass man einen Fall von Tumor für eine multiple Sklerose hält, oder — seltener — umgekehrt in einem Falle von multipler Sklerose die falsche Diagnose eines Hirntumors macht. Der erstere Irrtum ist leichter möglich und ist auch schon sehr kompetenten Beobachtern, z. B. Westphal, in einem Falle von Thalamustumor mit Hydrokephalus passiert. A priori sollte man diese Verwechselung der so sehr verschiedenen Krankheiten kaum für möglich halten. Da ist nun zuerst zu sagen, dass bei vielen Tumoren der hinteren Schädelgrube, so bei solchen des Kleinhirns, der Brücke, der Vierhügel und der Hirnschenkel, wie ich glaube, stets infolge von Reizung der Pyramidenbahnen, ein dem Intentionstremor der multiplen Sklerose sehr ähnlicher Tremor vorkommen kann. Dazu kommen dann noch gerade bei diesem Sitze der Geschwülste eine Anzahl anderer, für die multiple Sklerose charakteristischer Symptome, so Nystagmus, skandierende oder explosive Sprache, taumelnder Gang und Schwindel, manchmal auch spastische Lähmungen der Arme und der Beine. Die Stauungspapille [illegible] bei Tumoren im Hirnstamme und speziell in der Brücke oft [illegible] und kann [illegible] sein. Neuritis optica ist bei multipler Sklerose [illegible] häufiger als bei [illegible] Tumor als [illegible] Stauungspapille [illegible] Man sieht das [illegible] bei [illegible] Fällen [illegible] einmal bei Kindern — [illegible] diagnostisch [illegible] — [illegible] Symptome [illegible] Kleinhirn [illegible] Tumor [illegible] — [illegible] Fall [illegible] [illegible] [illegible]

hervorgehoben habe, muss ich aber doch sagen, dass man in den meisten Fällen bei genauer Beobachtung imstande ist, die Verwechslung eines Hirntumors mit einer multiplen Sklerose zu vermeiden, wie auch ich sie vermieden habe. Es kommt zunächst vor allem darauf an, dass man weiss, dass der Intentionstremor auch bei Tumoren, speziell der hinteren Schädelgrube vorkommt — ja hier nicht einmal selten ist. Dieser Tremor kann ein ganz reiner Intentionstremor sein, oft aber, wie z. B. in meinem Falle von Tuberkel im Vierhügel und im 2. von Ponsgliom, mischen sich ihm doch so viele ataktische Züge bei, wie das bei multipler Sklerose selten vorkommt. Auch choreatische Bewegungen oder tikartige Zuckungen kombinieren sich bei Tumoren oft mit diesem Tremor. Die Einseitigkeit des Tremors wird entgegen Gowers auch bei Tumoren im ganzen wohl selten sein — Gowers hat das bei einem Tuberkel im Grosshirnschenkel gesehen — andererseits beginnt auch bei multipler Sklerose der Tremor oft auf einer Seite. Erheblich zerebrale Allgemeinerscheinungen, langdauernde schwere Kopfschmerzen, Pulsverlangsamung, Erbrechen, vor allem Benommenheit, dann ausgeprägte Stauungspapille entscheiden im allgemeinen für Tumor, doch, wie wir sehen werden, nicht in allen Fällen. Neuritis optica ist dagegen bei der Sklerose nicht so selten; namentlich geht sie oft den übrigen Symptomen dieses Leidens jahrelang voraus (Oppenheim, Bruns und Stölting), kann nacheinander beide Augen befallen und sich mehrfach wiederholen. Unter diesen Umständen wird man schon kaum auf die Annahme eines Hirntumors verfallen; dazu kommt, dass bei der Skleroseneuritis mit ihrem Einsetzen meist erhebliche, aber vorübergehende Amblyopie bis Amaurose besteht, während die Stauungspapille bei Tumor vor dem atrophischen Stadium meist die Sehschärfe nicht beeinträchtigt. Besteht Atrophie, so kann dieselbe, wenn sie bei der multiplen Sklerose aus einer retrobulbären Neuritis hervorgegangen ist, partiell — dann meist temporal — oder total und die porzellanweisse Pupille scharf begrenzt sein; beim Hervorgehen aus einer ophthalmoskopisch sichtbaren Neuritis optica kann sie aber, wie meist die atrophische Stauungspapille, auch mehr grau oder graurot aussehen und scharfe Grenzen vermissen lassen. Bei Atrophie nach Stauungspapille bei Tumoren besteht meist Amblyopie oder Amaurose, bei der Sehnervenatrophie der multiplen Sklerose kann die Sehschärfe normal oder nur wenig herabgesetzt sein, oder zentrale oder parazentrale Skotome bestehen. Eine Beteiligung des Rückenmarkes spricht natürlich immer für Sklerose — aber dieses Merkmal bietet die Schwierigkeit, dass die spastische Parese, die sowohl z. B. bei Ponstumoren wie bei multipler Sklerose vorkommt, ganz dieselbe ist, ob sie von einer Hirnstamm- oder Rückenmarkskrankheit abhängt. Die bei multipler Sklerose im Endstadium nicht so seltenen Blasenstörungen oder ausgeprägte Anästhesien mit Dekubitus an Rumpf und Extremitäten würden dagegen schwer für diese Krankheit ins Gewicht fallen, immerhin könnte man hier auch noch an eine diffuse Sarkomatose der Rückenmarks- und Hirnhäute denken. Andererseits glaube ich, dass man in zweifelhaften Fällen eine deutliche alternierende Hemiplegie für die Diagnose Tumor verwerten dürfte, da sie bisher wenigstens bei multipler Sklerose nicht beobachtet wurde; auch progressive Grosshirnsymptome sind hier selten. Epileptische Anfälle können auch bei der multiplen Sklerose vorkommen. Der Verlauf der multiplen Sklerose ist entweder ein langsam progressiver und er [illegible]ich dann über viele

Jahre, oder die Krankheit verläuft in akuten Schüben mit Remissionen, namentlich ist oft das erste Einsetzen ein akutes; der Hirntumor ist fast immer ein chronisch progressives, nicht allzu lange währendes Leiden. Auf Ausnahmen habe ich wohl genügend hingewiesen; auch der eine der von mir erwähnten Fälle von Ponsgliom setzte akut nach leichtem Trauma ein. Schliesslich muss ich noch erwähnen, dass die Fälle, bei denen ein Hirntumor eine multiple Sklerose vortäuschte, bisher nur bei Kindern zur Beobachtung gekommen sind. Es ist deshalb von Wichtigkeit, dass im Kindesalter Tumoren häufig sind, während die multiple Sklerose im früheren Kindesalter von äusserster Seltenheit ist.

Ich habe oben gesagt, dass schwere und langdauernde Allgemeinerscheinungen der multiplen Sklerose für gewöhnlich nicht zukommen. In dieser Beziehung gibt es Ausnahmen, — Fälle von multipler Sklerose mit schweren Kopfschmerzen, Erbrechen, Benommenheit und vor allem auch ausgeprägter Stauungspapille sogar mit retinalen Blutungen, — und diese Fälle geben zum zweiten diagnostischen Irrtume, der Verwechslung von multipler Sklerose mit Hirntumor Veranlassung. So hatten in einem meiner Fälle schon lange Zeit Anfälle bestanden, die mit heftigen Kopfschmerzen und Schwindel begannen und zu Erbrechen und Bewusstlosigkeit führten. Ich fand Stauungspapille mit streifigen Blutungen und Erscheinungen zerebellarer Ataxie. Ich hielt die Diagnose Tumor cerebelli für sicher. Nach einiger Zeit ging zunächst die Neuritis optica ganz zurück, auch die Ataxie besserte sich. Patientin schien ganz gesund. Dann aber traten langsam und progressiv die sicheren Symptome der multiplen Sklerose auf — ein paretisch-spastisch ataktischer Gang, Intentionstremor, Patellar- und Achillesklonus. Bei einem zweiten Falle, bei dem ich die Sektion machen konnte, die ausgebreitete multiple Sklerose ergab, fanden sich schwankender Gang, Intentionstremor der Arme, erschwerte Sprache, spastische Parese der Beine, Atrophia nervi optici ex neuritide mit noch bestehender pilzförmiger Schwellung und streifigen Blutungen, Anfälle von Schwindel. Hier kam es nun mehrfach zu wochenlang dauernden Anfällen heftigster Kopfschmerzen mit unstillbarem Erbrechen und Benommenheit. Die Diagnose schwankte mehrmals zwischen multipler Sklerose und Tumor im Hirnstamme; immerhin neigte ich mich der letzteren Diagnose zu, und auch als zuletzt schwere Blasenstörungen und totale Anästhesie der Beine bestanden, dachte ich eher an einen diffusen Tumor der Rückenmarks- und Hirnhäute. Erst dicht vor dem Tode erfuhr ich, dass die Patientin acht Jahre vor dem Beginn ihres schweren Leidens vorübergehend erblindet gewesen war; diese anamnestische Angabe würde jetzt für mich genügen, mit Sicherheit die Diagnose: „multiple Sklerose“ in einem solchen Falle zu stellen. Ich habe noch zwei ganz ähnliche Fälle in Beobachtung, bei denen jetzt die Diagnose Sklerose sicher ist, bei denen im Anfang aber der Augenspiegelbefund und die Heftigkeit der zur Benommenheit führenden Kopfschmerzen mehr an Tumor denken liessen. Stauungspapille bei multipler Sklerose haben auch Uthoff, Rosenfeld und Nonne beobachtet. In dem zur Sektion gekommenen meiner Fälle bestand übrigens ein ausgeprägter Hydrokephalus, den man vielleicht für die Schwere der Allgemeinsymptome verantwortlich machen kann.

Die Dementia paralytica kann besonders in den Fällen mit einem Tumor verwechselt werden, bei denen sie sich mit sogenannter Jacksonscher Epilepsie einleitet, Fälle, wie sie Mendel besonders beschrieben hat.

Verbinden sich diese Fälle, wie es im Vorstadium der Paralyse nicht selten ist, mit einer ausgesprochenen, an Benommenheit grenzenden Depression und mit erheblichen Kopfschmerzen, es kann hier ja auch als Komplikation eine gummöse Konvexitätsmeningitis bestehen, so liegt eine Verwechselung mit Tumor im Bereiche der Möglichkeit. Ich sah selber einen Fall derart, bei dem ich, da kontinuierliche rhythmische Zuckungen in den Muskeln des Nackens, die den Kopf nach rechts drehten, und in der rechten Schulter bestanden, und Syphilis vorhergegangen war, eine gummöse Erkrankung über dem linken Stirnhirn und Zentralhirn diagnostizierte, obgleich die Art der Krämpfe nicht eigentlich einen kortikalen Charakter hatte. Stutzig machte mich nur die vorhandene Myosis und Pupillenstarre. Auf eine Schmierkur hörten die Krämpfe auf, der Kopfschmerz verschwand, ebenso die Depression; einige Zeit schien der Patient ganz gesund — dann trat eine auffällige Euphorie ein, die bald in paralytische Tobsucht überging. Selbstverständlich ist es nicht ausgeschlossen, dass in diesem Falle wirklich ein Gumma bestanden hat. In den meisten Fällen dieser Art wird man die richtige Diagnose stellen, wenn man sich an folgende Punkte hält. Stauungspapille fehlt bei Paralyse; ebenso auch die anderen Allgemeinsymptome, mit Ausnahme der Kopfschmerzen; so kommen vor allem Erbrechen und Pulsverlangsamung nicht vor. Die psychische Störung ist bei Paralyse eine zunehmende Demenz, bei Hirntumor eine Benommenheit ohne Intelligenzstörung. Sicher für Paralyse spricht die Pupillenstarre und die charakteristische Sprachstörung. Schliesslich bleiben nach den paralytischen Anfällen längerdauernde Lähmungen nur selten zurück — nur das Zurückbleiben schwerer aphatischer Störungen habe ich selber öfters gesehen; in einem meiner Fälle von Paralyse bestand mehrmals eine monatelang anhaltende apoplektiform auftretende totale Aphasie, in einem anderen eine sensorische, die nach schweren Anfällen bis zum plötzlich erfolgenden Tode anhielt. Aber auch diese Fälle waren wohl kaum mit Tumor zu verwechseln.

Gowers hält es auch für möglich, in einzelnen Fällen von Tumor, bei denen allgemeine Schwäche, Intelligenzstörungen und Sprachstörungen die hauptsächlichsten Symptome bilden, einmal die falsche Diagnose Paralyse zu stellen. Neuerdings haben sich besonders französische Autoren mit dieser Frage beschäftigt. (Tumeurs à forme psychoparalytique — Brault und Loeper — Devic und Courmont, s. Abschnitt Stirnhirn). Gianelli ist überhaupt der Ansicht, dass die psychischen Störungen bei Stirnhirntumoren sehr der Paralyse ähnlich sehen. Dass solche Irrtümer in der Diagnose vorgekommen sind, weiss auch ich — meist aber wohl nur, weil die Augenspiegeluntersuchung unterlassen wurde. Immerhin habe ich selber an die Möglichkeit einer progressiven Paralyse gedacht in einem Falle von Zystizerkus im vierten Ventrikel, bei dem mir trotz mangelnder Stauungspapille bei sonst schweren Allgemein- und sehr geringen Lokalsymptomen zunächst die Diagnose Tumor in der Nähe des Kleinhirnes nahelag, bei dem aber später alle die für diese Diagnose sprechenden Symptome vergingen und ein echt paralytischer Grössenwahn und Schwachsinn auftrat. Anamnestisch war hier Syphilis nachgewiesen. Sicher wäre es auch möglich, dass einmal echte Paralyse und ein Tumor cerebri sich kombinierte.

Gar nicht so selten ist ein Hirntumor, bei dem es im Anfange nur zu allgemeinen epileptischen Anfällen kam, irrtümlich für ein-

fache Epilepsie gehalten worden. In manchen Fällen — ich erinnere an den mehrfach erwähnten, von mir selbst beobachteten, wo epileptische Anfälle in mehr oder weniger grosser Häufigkeit mehr als ein Jahrzehnt den typischen Tumorsymptomen oder wenigstens ihrem Nachweise vorhergingen, wird es schwer sein, diesen Irrtum zu vermeiden, und noch schwieriger wird die Sache, wenn Oppenheim mit der Behauptung Recht hat, dass sich auf dem Boden echter Epilepsie häufiger ein Tumor entwickle. In dem oben erwähnten und in dem Fall der Fig. 9 u. 10, bei dem ebenfalls zunächst allgemeine epileptische Krämpfe — erst später umschriebene — bestanden, sass der Tumor im Stirnhirn, und auch Oppenheim hat die Erfahrung gemacht, dass Tumoren dieses Sitzes im Anfang sich nur durch Anfälle klassischer Epilepsie äussern können. Man wird jedenfalls gut tun, in allen Fällen von nach der Pubertät entstandener Epilepsie sich auch die Möglichkeit eines Tumors offen zu halten und diesen erst nach längerer Beobachtung bestimmt auszuschliessen. Beobachtungen von Hadden und Sharkey lehren, dass auch postepileptische Psychosen nach Tumorepilepsie vorkommen können. In den meisten Fällen wird allerdings wohl der Augenspiegelbefund die Diagnose klarstellen.

Bei Jacksonscher Epilepsie wird man immer eher geneigt sein, an ein organisches Leiden zu denken. Doch kommen diese Anfälle auch als Ausdruck einer einfachen Epilepsie ohne deutliche organische Läsionen vor. Verbinden sie sich, wie das bei der Epilepsie möglich, mit heftigen, migräneartigen Kopfschmerzen und Erbrechen nach den Anfällen, so liegt hier umgekehrt die Möglichkeit nahe, bei einfacher Epilepsie an Tumor cerebri zu denken. Die Stauungspapille fehlt ja auch bei Tumoren der Rolandoschen Gegend oft lange; wichtig ist, dass nach rein epileptischen Anfällen fast immer die vorübergehenden Lähmungen fehlen.

Mehrfach haben umschriebene basale Geschwülste, namentlich Psammome und Cholesteatome, ferner flache Fibrome (Hartmann), in der Gegend des Ganglion Gasseri durch Jahre hindurch in der Hauptsache nur Schmerzen im Gebiete des Quintus erzeugt und sind für Trigeminusneuralgien gehalten. In einem von mir beobachteten Falle kamen schliesslich Akustikussymptome dazu, bei der Operation, die zunächst nach Krause das Ganglion Gasseri aufsuchte, zeigte sich auch der Knochen beteiligt, eine volle Entfernung der Geschwulstmassen war nicht möglich.

Von den Allgemeinerkrankungen ist die wichtigste differentialdiagnostisch gegenüber dem Tumor cerebri in Betracht kommende die Urämie infolge von Brightscher Nierenkrankheit und speziell in Folge von Schrumpfniere. Bei der Urämie können alle Allgemeinerscheinungen und viele Lokalerscheinungen des Tumors im Krankheitsbilde zusammentreffen. Häufig ist die Neuritis optica, und zwar nicht nur in der Form einer einfachen Hyperämie des Sehnerven, sondern auch mit starker Schwellung und mit Retinalblutungen, und nicht selten ohne die für die Nephritis so charakteristischen Verfettungen in der Retina. Daneben kommen vor: Kopfschmerzen, Erbrechen, Pulsverlangsamung, apoplektische und epileptische Anfälle und schwere Bewusstseinstörungen. Als Lokalerscheinungen können imponieren: den Jacksonschen ähnliche, umschriebene Konvulsionen, Monoplegien und Hemiplegien, die entweder nur nach den Anfällen eintreten oder etwas dauernder bestehen, schliesslich Hemianopsien oder kortikale Amaurosen. Also das Krankheitsbild an sich

kann jedenfalls dem Hirntumor sehr ähnlich sein. Man mache es sich deshalb zur Pflicht, in jedem Falle, der seinen Symptomen nach den Verdacht auf einen Hirntumor nahelegen könnte, auch den Urin chemisch auf Eiweiss und mikroskopisch auf Nierenbestandteile zu untersuchen. Findet man letztere, so ist es auch ausgeschlossen, dass es sich um eine einfache Albuminurie handelt, die, allerdings meist nur in geringem Grade, auch bei Tumoren, besonders nach Anfällen vorkommen kann. Sicherer wird die Diagnose Urämie noch, wenn sich auch Herzhypertrophie findet, der Puls ein sehr gespannter ist und Oedeme in den Füssen eintreten. Mir war es immer charakteristisch, dass bei Hirntumoren höchstens einmal nach sehr lange dauerndem Erbrechen wirkliche Appetitlosigkeit und belegte Zunge eintrat, dagegen bei der Urämie fast immer die Nahrungsaufnahme durch wirklichen Widerwillen gegen dieselbe gestört und die Zunge meist dick belegt war. Ausgeschlossen ist es ja natürlich nicht, dass auch einmal eine Nephritis mit einem Tumor zusammen vorkommt — aber im allgemeinen wird man richtiger schliessen, wenn man alle Symptome auf eine Ursache zurückführt, also bei nachgewiesener Nephritis die Hirnsymptome auf Urämie bezieht. In einem Falle von halbseitiger Lähmung und nachgewiesener Nephritis, wo ich nicht so handelte, sondern, weil mir die Patientin fälschlich angegeben hatte, dass die Hemiplegie nach und nach eingetreten sei, die Diagnose Tumor cerebri neben Nephritis stellte, wurde ich durch die Sektion, die eine einfache apoplektische Zyste ergab, desavouiert. Aehnlich ist es auch Oppenheim in einem Falle ergangen. Meist ist übrigens auch der Verlauf des Leidens ein für die Urämie charakteristischer — besonders fällt das dann auf, wenn man, was freilich nicht immer zutrifft, schon lange von der Nephritis des Patienten weiss. Der Ablauf der Krankheit ist ein meist sehr stürmischer: aus voller Gesundheit treten die allerschwersten Erscheinungen blitzartig ein. Die Lokalsymptome sind sehr flüchtiger, oft ganz passagerer Natur und weisen manchmal zu gleicher Zeit oder rasch nacheinander auf mehrere Herde hin. Das genügt wohl, um in den meisten Fällen Irrtümer zu vermeiden.

Ich habe oben im Kapitel Allgemeinerscheinungen darauf hingewiesen, dass das ophthalmoskopische Bild der Retina beim Tumor durch Auftreten von Verfettungen und Blutungen ganz dem gleichen kann, das man als Retinitis albuminurica bezeichnet. Diese Erscheinungen sind prognostisch für das Sehen immer ungünstig — am häufigsten sah ich sie bei Kleinhirntumoren oder bei Geschwülsten, die direkt — z. B. von einem Stirnlappen aus — auf den Sehnerven übergriffen. Ich habe selbst Augenärzte in diesen Fällen die Diagnose einer Retinitis albuminurica stellen sehen, die dann natürlich der negative Urinbefund stets rektifizierte.

Von den grossen Neurosen kommen vor allen Dingen bei der Hysterie Verwechselungen mit Hirntumor vor, hier auch wieder nach beiden Richtungen, also so, dass einerseits Fälle von Hysterie als Tumor und umgekehrt solche von Tumor als Hysterie angesehen werden. Wenden wir uns zunächst dem ersten Irrtume zu. Auf die Unterscheidung des hysterischen Kopfschmerzes allein vom Tumorkopfschmerz bin ich schon oben zu sprechen gekommen. Meist ist sie sehr leicht — namentlich ist natürlich das Fehlen der Stauungspapille von Bedeutung. Schwieriger wird die Sache schon, wenn sich mit dem Kopfschmerz z. B. Erbrechen

oder Konvulsionen oder scheinbare Benommenheit verbindet. Aber die grande Nevrose simulatrice, die Hysterie, begnügt sich oft nicht mit der Darstellung so einfacher, mit Tumor zu verwechselnder Kombinationen, sondern sie fügt, manchmal in vollendeter Meisterschaft der Darstellung, diesen Allgemeinsymptomen auch solche bei, die man als lokale Tumorsymptome auffassen könnte. So soll es z. B. nicht selten bei Hysterie zu Krämpfen kommen, die den Jacksonschen ganz gleichen. Nach dem, was ich selbst in dieser Beziehung gesehen habe, war allerdings die hysterische Natur dieser Krämpfe meist leicht zu erkennen; namentlich laufen dieselben niemals ganz nach den Gesetzen der Hirnlokalisation in der motorischen Rinde ab, sondern sind in ihrem Verlaufe ganz willkürlich. Ich glaube, dass ein einigermassen erfahrener Arzt deshalb, wenn er die Krämpfe selbst gesehen hat, über ihre Natur nicht mehr im Zweifel sein könnte. Freilich darf man sich, was besonders Oppenheim anführt, nicht dadurch beeinflussen lassen, dass auch Patienten mit klassischen Jacksonschen Anfällen, wenn sie bei Bewusstsein bleiben, in ihrer Erregung und Angst bei denselben sich in mehr oder weniger hysterischer Weise benehmen können. Ferner kommen von Dingen, die als scheinbare Lokalsymptome zur Verwechslung mit Hirntumor führen könnten, bei der Hysterie in Betracht: Lähmungen und Anästhesien, scheinbare ataktische Erscheinungen, die z. B. sehr an zerebellare Ataxie erinnern können, Kontrakturen, Störungen des Sehens und Hörens, Sprachstörungen, und alle diese Dinge können, kombiniert etwa mit sehr heftigen Kozfschmerzen und scheinbarer Benommenheit, den Verdacht eines Tumors manchmal nahelegen. Bestimmte differentielldiagnostische Momente für alle diese Dinge hier zu geben, dürfte zu weit führen und ausserdem kaum möglich sein — es kommt immer auf ein möglichst eingehendes Studium des einzelnen Falles an. Zweierlei ist aber von solcher Bedeutung, dass ich es hier doch anführen will. Erstens kommt es, um Irrtümer zu vermeiden, auf eine möglichst genaue Kenntnis der Hysterie und ihrer verschiedenen Erscheinungsformen an. Verfügt man darüber, so wird man nach eingehender Untersuchung meist nicht mehr im Zweifel sein, wohin man z. B. eine hysterische Anästhesie mit den ihr eigentümlichen Grenzen, einen hysterischen Mutismus oder eine Astasie-Abasie zu rechnen hat. Viele von diesen einzelnen Erscheinungsformen tragen sogar für sich ihr Stigma an der Stirn, so dass sie eine Anblickdiagnose gestatten. Zweitens — im allgemeinen jedenfalls und abgesehen von sehr seltenen und vielleicht noch nicht ganz sicheren Einzelheiten — kommen bei der Hysterie nur solche Symptome vor, die sich auch willkürlich erzeugen und deshalb auch simulieren lassen. So ist natürlich bei Stauungspapille, bei einer schweren Fazialis- oder Hypoglossuslähmung mit Entartungsreaktion und Atrophie, die Annahme einer inkomplizierten Hysterie unmöglich; homonyme Hemianopsie schliesst sie auch meistens aus, obgleich diese einigemale bei Hysterie beobachtet sein soll; ebenso dürfte, wenigstens in den meisten Fällen, die Lähmung eines Abduzens oder eines der vom Okulomotorius versorgten Muskeln, z. B. eine echte Ptosis, die Diagnose einer inkomplizierten Hysterie unmöglich machen. Im hysterischen Anfalle ist reflektorische Pupillenstarre allerdings mehrfach beobachtet. Blicklähmungen oder Kontraktur von Augenmuskeln, Pseudoptosis durch Kontraktur eines Orbicularis oculi können ebenfalls bei der Hysterie vorkommen. Ins einzelne kann ich auch hier nicht gehen, das

Gesagte dürfte aber zum Verständnisse genügen. Fügen wir hinzu, dass die Symptome der Hysterie manchmal im hohen Grade psychisch beeinflussbar sind, dass sie auf solche psychische Einflüsse hin kommen und gehen — die hysterischen Anfälle zeigen sich auf Wunsch des Arztes fast immer in der Sprechstunde —; dass sie oft sehr wechselnd, manchmal allerdings auch von fataler Dauerhaftigkeit sind; dass ferner, wie Oppenheim sich ausdrückt, die Kranken oft bei scheinbar schwerstem Leiden und, wie ich noch hinzufügen möchte, bei oft übertrieben heftiger und dadurch wieder verdächtiger Reaktion gegen dasselbe, doch z. B. im Gesichtsausdruck nicht den Stempel dieses Leidens tragen und auch sonst in ihrem Habitus viel Widersprechendes zeigen — so ist z. B. der Schlaf bei Hysterie meist ein guter —, so ist wohl alles gesagt, was sich im allgemeinen sagen lässt. Immer ziehe man, wenn sie nicht durch die oben angegebenen Regeln ausgeschlossen ist, auch die Hysterie mit in den Bereich seiner diagnostischen Erwägungen. Meist wird ja schliesslich auch der Ausgang entscheiden. Aber nicht immer. Ich selber habe es erlebt, dass eine, wie ich bestimmt glaube, nur hysterische Kranke, die an Kopfschmerz und Erbrechen und hartnäckiger Anorexie litt, und bei der ich natürlich zuerst auch an Hirntumor dachte, schliesslich verhungerte, weil die unvernünftigen Eltern sie nicht aus dem Hause geben wollten. Ich weiss jetzt aus der Literatur, dass das schon öfters vorgekommen ist; der tödliche Ausgang eines Leidens ist also nicht immer imstande, die Diagnose Hysterie umzustossen.

Im allgemeinen kommt es übrigens in der Praxis selten vor, dass bei vorhandener Hysterie die Diagnose eines Hirntumors gestellt wird. Immerhin ist diese Verwechslung doch praktisch von Bedeutung, da bei der so verschiedenen Prognose beider Leiden der Arzt durch sie manchmal erheblich blamiert wird, und natürlich auch die für die Hysterie nötige und, besonders wenn sie früh einsetzt, so wirksame Therapie versäumt wird. Viel häufiger und in seinen Folgen viel tragischer ist der zweite, hier mögliche Irrtum, an Hysterie zu denken, wenn Tumor vorliegt. Diesen Irrtum verzeihen die Angehörigen dem Arzte nie, — besonders da leider mit dem Namen Hysterie im Publikum noch immer ein gewisses Odium verbunden ist. Häufig ist dieser Irrtum ein unentschuldbarer — die Kranken sind gar nicht untersucht — sie sind, wie Gowers sagt, einfach weil sie Frauen sind, für hysterisch gehalten. Auch das ist natürlich ein grober Fehler, einer Patientin, die man lange als hysterisch kennt, nun geradezu die Berechtigung abzusprechen, auch einmal ein anderes Leiden zu akquirieren — eventuell also auch einen Hirntumor; doch ist dieser Fehler schon eher zu erklären — man muss sich wirklich bei diesen Patientinnen zu jeder neuen Untersuchung erst einen moralischen Stoss geben. Entschuldbarer ist der Irrtum schon in den Fällen, wo sich die Symptome eines Hirntumors mit hysterischen mischen, wo also etwa der Tumor der Agent provocateur der Hysterie gewesen ist; namentlich hysterische Krämpfe kommen in diesen Fällen vor, wovon u. a. Schönthal ein belehrendes Beispiel bringt. Es würde natürlich ein grober Irrtum sein, in solchen Fällen aus der hysterischen Natur des einzelnen Symptomes auf die des ganzen Leidens zu schliessen. Nie lasse man sich, um mit Gowers zu sprechen, durch bestehende Erscheinungen von Hysterie

soweit beeinflussen, dass man daraus die Diagnose Hysterie allein stellt und das weitere Untersuchen nach organisch bedingten Erscheinungen aufgibt. „Bei Hirntumor", sagt Gowers, „fehlen solche Erscheinungen nie". So sehr ich nun darauf drängen möchte, sich diese Angaben Gowers recht fest einzuprägen, so kann ich doch aus eigener Erfahrung die absolute Geltung des letzten Satzes nicht anerkennen. Ich selber habe folgenden, schon mehrfach erwähnten Fall beobachtet. Ich wurde zu einer Patientin gerufen, die an Anfällen von Kopfschmerzen, Erbrechen und tonischen, zum Arc de cercle führenden Konvulsionen ohne Bewusstseinsverlust leiden sollte. Ich dachte zuerst an Tumor cerebri, fand aber bei der genauesten Untersuchung nichts — erfuhr dagegen, dass das Leiden nach einem schweren seelischen Chok ausgebrochen sei. Ich gab deshalb die Wachsuggestion, das Leiden sei nicht schlimm, der Magen — die Patientin war vorher auf Magenleiden behandelt — sei gesund, sie könne alles wieder essen. Nach zweimaliger Wiederholung dieser Suggestion, und nachdem ich auch bei einer zweiten Untersuchung nichts gefunden hatte, hörten alle Symptome für Wochen auf; die Patientin hielt sich für gesund, und ich die Diagnose Hysterie für sicher. Da starb sie eines Nachts plötzlich, und bei der Sektion fand sich ein freier Zystizerkus im vierten Ventrikel. Das sind Irrtümer, die auch bei grösster Sorgfalt und Sachkenntnis unvermeidbar sind, und die man vielleicht sogar zum zweiten Male ebenso wieder begehen würde. Hinweisen will ich noch auf die den hysterischen so ähnlichen Konvulsionen auch in diesem Falle, — sie haben schon oft zu falschen Diagnosen Anlass gegeben — selber gesehen hatte ich die Krämpfe in diesem Falle nicht; vielleicht hätten mich sonst etwaige Puls- und Atmungsstörungen aufgeklärt.

Natürlich will Gowers mit seinen Lehren auch nicht sagen, dass man nun umgekehrt neben den Tumorsymptomen in diesen Mischfällen die hysterischen übersehen soll. Man kann sich durch ihre Beseitigung doch auch hier manchmal den Dank der Patienten verdienen.

Neurasthenie oder Hypochondrie mit Tumor zu verwechseln dürfte wohl kaum vorkommen. Nur gilt es hier, wie bei der Hysterie, einen Tumor nicht zu übersehen, weil man den Kranken als Neurastheniker oder Hypochonder kennt; namentlich deshalb ist das vielleicht gut zu bemerken, weil, wie bei vielen organischen Nervenleiden, auch beim Tumor, den deutlichen Symptomen dieses Leidens eine unbestimmte — als Neurasthenie aufzufassende — Krankheitsperiode vorhergehen kann. Sorglosigkeit und mangelhafte Untersuchung können sich auch in diesen Fällen schwer rächen.

Ein Gemisch von schweren funktionellen und organischen Störungen stellt wohl das von Friedmann beschriebene, nach Kopftraumen eingetretene, von ihm als sogenannter vasomotorischer Symptomenkomplex beschriebene Krankheitsbild dar. Er setzt sich zusammen aus Kopfschmerz, Schwindel und Brechreiz, Intoleranz gegen Strapazen und Gemütsbewegungen und ganz besonders aus Intoleranz gegen Galvanisierung des Kopfes und gegen eine, auch einseitige, Kompression der Karotis am Halse. In einzelnen Fällen bestand auch Augenmuskellähmung und Pupillenerweiterung. Dazu kommen unter Fiebererscheinungen schwere, sicher organisch bedingte Anfälle von Benommenheit und Extremitätenlähmung. Meistens wiederholten sich diese Anfälle mehrmals, bis im letzten

der Tod im Koma eintrat. Neuritis optica ist nicht beobachtet — dennoch werden diese Fälle natürlich leicht an Hirntumor, allerdings eher vielleicht noch an Abszess denken lassen. Einmal ist in einem solchen Falle ein vermuteter Abszess gesucht, einmal starb der Patient in der Nacht vor der geplanten Operation (Gussenbauer, v. Beck). Es handelt sich in diesen Fällen mit Wahrscheinlichkeit um schleichende enzephalitische Prozesse mit akuten Schüben.

Damit, glaube ich, habe ich wohl alle gegenüber dem Hirntumor differentielldiagnostisch in Betracht kommenden Krankheiten angeführt, und ich bin gerade in diesem Teile seiner grossen praktischen Wichtigkeit wegen möglichst ausführlich gewesen. Nimmt man stets auf alles hier gesagte die gebührende Rücksicht, so wird man in den meisten Fällen eine vorhandene Hirngeschwulst richtig erkennen und sie andererseits nicht diagnostizieren, wenn es sich um eines der anderen erwähnten, dem Tumor ähnlichen Krankheitsbilder handelt. Dass nicht unter allen Umständen ein Irrtum zu vermeiden ist, habe ich ebenfalls hervorgehoben — in solchen Fällen ist er natürlich entschuldbar. Ich will hier noch einmal kurz den Gedankengang wiederholen, wie wir ihn zunächst bei der allgemeinen Diagnose „Hirngeschwulst" durchzumachen haben. Wir stehen einem Leiden gegenüber, das bei seinen Symptomen auch den Gedanken an einen Tumor cerebri aufkommen lässt. Da ist zunächst zu entscheiden — handelt es sich überhaupt um ein Nervenleiden? Es gilt also vor allem die Urämie, ferner einige chronische Vergiftungen, gewisse Stauungserscheinungen bei Herzfehlern und die schwere Anämie auszuschliessen. Ist das geschehen, so fragt es sich, kann es nicht ein funktionelles Leiden sein, ist nicht vielleicht die Diagnose „einfache Migräne", „Epilepsie" oder gar „Hysterie" zu stellen? Passen die Symptome auch dafür nicht, so sind wir soweit, dass wir ein organisches Hirnleiden diagnostizieren, und nun gilt es, auch die übrigen, oben angeführten organischen Hirnerkrankungen gegenüber dem Tumor auszuschliessen, was für manche sehr leicht, für andere sehr schwer sein kann. Sind wir auch damit zu Ende und können uns nicht zur Annahme einer von diesen dem Tumor ähnlichen organischen Hirnerkrankungen entschliessen, so haben wir dann zunächst einmal die allgemeine Diagnose „Hirntumor" gestellt.

Nun aber kommt der zweite Teil unserer diagnostischen Bemühungen, die Frage: wo sitzt der von uns diagnostizierte Hirntumor? Für die einzige, bei echten Tumoren in Betracht kommende durchgreifende Therapie, die chirurgische Entfernung der Geschwulst, ist diese zweite Frage ja von fast ebenso grosser Wichtigkeit wie die erste — nur wenn auch die Lokaldiagnose des Tumors gestellt ist, kann man ja daran denken, ihn mit Aussicht auf Erfolg chirurgisch in Angriff zu nehmen. Alles, was für diese Lokaldiagnose in Betracht kommt, — sie ist, wie ja ich schon hervorgehoben, im Grunde angewandte Anatomie und Physiologie des Gehirnes bei genauer Rücksicht auf die besonderen Erscheinungen, die die Natur der Erkrankung gerade beim Tumor bedingt, — habe ich im Abschnitte Lokalsymptome und Lokaldiagnose gegeben, ich habe dem nichts mehr hinzuzufügen. Ich glaube hier auch an allen Stellen gebührend auf die Schwierigkeiten und die Fallstricke in der Diagnose hingewiesen zu haben; ich habe die einzelnen Symptome nach dem verschiedenen Werte, der verschiedenen Sicherheit, die sie bieten, geordnet

und bin überall da, wo es nötig war, auch auf die differentielle Lokaldiagnose eingegangen.

Nur noch einige allgemeine Bemerkungen in bezug auf die Lokaldiagnose möchte ich hier machen. Ich habe oben schon erwähnt, dass ich glaube, dass bei längerer Beobachtung es in der bei weitem grösseren Hälfte der Fälle von Hirntumor gelingt neben einer allgemeinen auch, wenigstens mit einiger Wahrscheinlichkeit, eine Lokaldiagnose zu machen, ich habe aber zugleich hervorgehoben, dass sich die Häufigkeit dieser Möglichkeit bestimmt in Prozenten nicht ausdrücken lässt. Jeder Beobachter wird darin verschiedene Erfahrungen haben, die nicht nur von seinem Geschick und seiner Sorgfalt, sondern auch von der Art des ihm zuströmenden Materiales und der Dauer der ihm gewährten Beobachtungszeit abhängen. Ich habe, wie oben erwähnt, unter 55 Fällen, bei denen ich eine ganz bestimmte Lokaldiagnose wagte und bei denen ich mich von ihrer Richtigkeit oder Falschheit überzeugen konnte, nur 6mal eine falsche Diagnose gestellt, 5mal war überhaupt ein Tumor nicht vorhanden (hämorrhagische Zyste, basale Arteriosklerose, multiple Sklerose, Hydrocephalus aquisitus; Pseudotumor cerebri), im 6. Falle hatte ich einen Tumor der Zirbeldrüse für einen solchen der l. mittleren Schädelgrube gehalten. Vor allem war zu meiner Befriedigung in allen 14 Fällen (jetzt sind es 15), bei denen ich mit einer Lokaldiagnose den Vorschlag zu einer Operation machte, Allgemein- und Lokaldiagnose richtig. Um diese Resultate zu erreichen, benötigt es natürlich neben genauester Untersuchung auch einer genauen Kenntnis davon, bis zu welchem Grade die einzelnen Symptome sicheren lokaldiagnostischen Wert haben und in welcher Reihenfolge in bezug auf die bei ihnen vorhandene Sicherheit einer Lokaldiagnose die einzelnen Hirnpartien stehen, wenn sie Geschwülste beherbergen. Ich glaube auch in dieser Beziehung im Abschnitte Lokalsymptome alles Notwendige gesagt zu haben, will aber noch einmal kurz zusammenfassen, was sich über die grössere oder geringere Sicherheit der Lokaldiagnose der einzelnen Hirnprovinzen sagen lässt. In erster Reihe der Sicherheit stehen hier und erlauben manchmal eine absolut scharfe Diagnose des Sitzes die Tumoren der Zentralwindungen, der Basis der hinteren und mittleren Schädelgrube und des Pons. Eine zweite Gruppe bilden die Geschwülste der Sprachregionen, des Kleinhirnes, namentlich auch die einer Kleinhirnhemisphäre, vor allem wenn charakteristische Nachbarschaftssymptome von seiten des Hirnstammes oder der Hirnnerven vorhanden sind, aber heute auch ohne dieselben, der Vierhügel, des Markes des linken Okzipitallappens, der Medulla oblongata und bei deutlicher Ausprägung der lokalen und der Nachbarschaftssymptome des Stirnhirnes. Weniger sicher aber doch, besonders bei linksseitigem Sitze, öfters möglich ist die Lokaldiagnose bei Tumoren der Parietalwindungen und bei denen des rechten Okzipitallappens; ganz unsicher die der rechten Schläfenwindung, des Balkens und des Centrum semiovale, resp. der grossen Ganglien. In vielen Fällen der vierten Gruppe kann man wenigstens sagen, in welcher Hemisphäre der Tumor sitzt, in manchen auch das nicht einmal. Von den von mir erwähnten 49 eigenen Fällen mit richtiger und ganz bestimmter Lokaldiagnose fielen denn auch fast alle in die ersten 2 Gruppen. Es waren 8 Geschwülste der Zentralwindungen, 3 der mittleren, 6 der hinteren Schädelgrube, 4 des Pons, 6 der Sprachregionen, einschliesslich des linken Okzipitallappens, 6 des Stirnhirnes, eine der Vierhügel, 12 des

Kleinhirnes, nur in 3 Fällen handelte es sich um Tumoren an Orten mit unbestimmteren Lokalsymptomen; 2 sassen in den Parietalwindungen, einer war ein Zystizerkus im 4. Ventrikel. Dagegen sassen von den mir zur Sektion gekommenen 6 Tumoren ohne scharfe Lokaldiagnose einer im rechten Schläfen- und rechten Okzipitallappen, einer im rechten Stirnhirn, einer in der linken Kleinhirnhemisphäre und drei waren multipel, alle mit Beteiligung des Balkens. In zwei von diesen Fällen war aber wenigstens noch eine Hemisphärendiagnose möglich. In bezug auf Einzelheiten muss ich, wie gesagt, auch hier auf das Kapitel Lokaldiagnose verweisen. Aber nimmt man auf alle diese Dinge genügende Rücksicht, so wird man aus ihnen, unklaren Fällen gegenüber, auch den Mut der Bescheidenheit schöpfen, zu sagen: „Hier kann ich eine sichere Lokaldiagnose nicht stellen.“ Dann werden die Lokaldiagnosen, die man stellt, um so sicherer sein, während man, wenn man zu kühn ist, wohl einmal Glück haben kann, aber mehr in der Art des blinden Huhnes, das ein Gerstenkorn findet. Ich glaube auch, dass manche hirnchirurgischen Misserfolge sich vermeiden lassen werden, wenn man nicht zu rasch in seiner Diagnose ist; natürlich nicht alle. Um noch etwas Spezielles hervorzuheben, will ich noch einmal darauf hinweisen, dass wir z. B. in vielen Fällen von Tumoren der hinteren Schädelgrube gut tun werden, nur die mehr allgemeine Diagnose: Tumor der hinteren Schädelgrube zu stellen und dass wir nur unter sehr günstigen Beobachtungsbedingungen mit Bestimmtheit die spezielle Diagnose Tumor cerebelli oder der Basis cranii (Kleinhirnbrückenwinkel) stellen werden, während allerdings die Geschwülste des Pons öfters mit Sicherheit auszuscheiden sind.

Gerade diese letzte Bemerkung führt mich dazu, noch einmal mit allem Nachdruck hervorzuheben, von welcher ausschlaggebenden Bedeutung wenigstens für die Lokaldiagnose einer Hirngeschwulst die genaue Beobachtung des Falles von Anfang des Leidens an sein kann. Werden wir vor einen in seinen Symptomen voll ausgebildeten Fall gestellt und können wir nicht mit Bestimmtheit erfahren, in welcher Reihenfolge die einzelnen Symptome aufeinander gefolgt sind, so können wir oft nur eine ganz unbestimmte Lokaldiagnose stellen, während wir bei genauer Anamnese vielleicht imstande gewesen wären, eine absolut scharfe Diagnose des Sitzes zu machen. Ein lehrreiches Beispiel in dieser Beziehung war für mich der Fall, den Fig. 8 darstellt. Ich sah diesen Fall in Extremis; die Patientin war schwer benommen, aus ihr war über den Verlauf nichts mehr herauszubringen, ebensowenig aus den Angehörigen. Es bestanden Symptome von seiten des Kleinhirnes, des Hirnstammes und der Hirnnerven, speziell doppelseitige Taubheit und doppelseitige Fazialislähmung und Paraparesen. Es konnte sich nach diesem status gerade so gut um einen Tumor des Kleinhirnes, wie des Hirnstammes, wie der Basis mit sekundärer Beteiligung des Hirnstammes und des Kleinhirnes handeln; auch über die Seite, auf welcher der Tumor sich entwickelt hatte, wagte ich natürlich nichts zu sagen. Die Sektion ergab, wie Fig. 8 zeigt, den Tumor in der rechten hinteren Schädelgrube mit seinem Zentrum gerade am rechten Nervus acusticus und facialis. Es war wohl sicher, dass zuerst von diesen beiden Nerven auf der rechten Seite Erscheinungen bestanden hatten, und hätte ich das gewusst, so hätte ich natürlich eine ganz bestimmte Lokaldiagnose stellen können, wie sie heute schon in vielen dieser Fälle auch von mir gestellt ist. Jeder

wird diesem Falle ganz ähnliche anreihen können; jedenfalls ersieht man daraus, wie wichtig die genaue Verfolgung eines jeden Falles von Hirntumor von Anfang an ist, und wie von ihr in den Fällen, die überhaupt zu operieren sind, geradezu das Leben der Patienten abhängen kann. Sollte es deshalb nicht möglich sein, dass jeder Arzt, wenigstens in all den Fällen, bei denen die Möglichkeit einer beginnenden schweren Gehirnerkrankung vorliegt, einige Notizen über den Verlauf und speziell über die ersten Symptome des Falles machte? Wie sehr würde sich diese kleine Mühe unter Umständen lohnen!

Noch eins! Will man operieren, so umgrenze man das Gebiet, in das man den Symptomen nach den Tumor verlegt, nicht zu eng. Man bedenke immer, dass Tumoren der Nachbarschaft durch Kompression oft ähnliche Symptome machen, als die des betreffenden Zentrums selbst, und dass speziell auch in der motorischen Region die Grenzen der einzelnen Muskelgebiete nicht so scharf sind, wie sie nach den Schemata scheinen.

Ich habe oben schon erwähnt, dass man bei Geschwülsten in der Sella turkika durch Röntgenstrahlen eine Erweiterung dieses Gebietes in einigen Fällen nachweisen könnte, und man hat auch versucht, die Entdeckung Röntgens bei anders sitzenden Geschwülsten für die Allgemein- und Lokaldiagnose zu verwerten. Oppenheim hat zuerst nachgewiesen, dass man einen gewöhnlichen Tumor in einem leeren Schädel und einen verkalkten, auch wenn er in ein Gehirn hineingelegt und vom knöchernen Schädel umschlossen ist, röntgographisch nachweisen kann. Aehnliche Experimente haben Obici und Bollici gemacht. Es war a priori wahrscheinlich, dass man hier im allgemeinen nur bei verkalkten Tumoren Erfolg haben konnte; der Nachweis solcher Tumoren ist denn auch Lichtheim, Fittich und Grummach gelungen; Albers-Schönberg konnte in einem Falle von Tumor der Dura eine Usur der Schädeldecke nachweisen, Mills, Pfahler und Deaver haben auch harte Fibrome als Schatten auf die Platte bekommen; zu nennen sind ausserdem noch die Namen Church, Durante, Londe, Mingazzini (zitiert nach Fürnrohr). Im allgemeinen sind die Resultate also noch gering, immerhin aber doch so, dass man die Versuche fortsetzen muss.

Die von Neisser und Pollack angegebene Methode, mittelst feiner Bohrer Haut und Knochen zu durchbohren und dann mit einer Probepunktionsnadel etwaige Tumormassen zu aspirieren, hat diesen Autoren einen vollen Erfolg gebracht in einem Falle von zystischem Stirnhirntumor der nach den Symptomen wohl nicht lokal zu diagnostizieren war. Die Methode ist unterdessen von Pfeifer weiter ausgebildet. Sie scheint bei bekannter Lokaldiagnose einen Tumor der Rinde von einem tiefer sitzenden unterscheiden lassen zu können und kann auch wohl über die Art des Tumors — Gliom, Sarkom und seine Grösse — Auskunft geben (s. Pfeifer). Bei Fällen zweifelhafter Lokaldiagnose, z. B. dann, wenn 2 verschiedene Orte nach den klinischen Symptomen in Betracht kommen, z. B. Stirnhirn und Kleinhirn, kann sie entscheidend wirken; auch kann man durch sie erkennen, ob gewisse Symptome als Nachbarschafts- oder Herdsymptome anzusprechen sind. So kann sie jedenfalls oft zu einer frühzeitigen und nach vielen Richtungen hin besonders sicheren Diagnose führen.

Seitdem wir gelernt haben, dass es möglich ist, unter günstigen Umständen einen Hirntumor mit dauerndem Heilerfolge aus dem Gehirne

zu entfernen, sind die diagnostischen Fragen mit der Allgemein- und Lokaldiagnose des Tumors nicht mehr, wie früher, erschöpft. Bleiben diese beiden Fragen auch immer die wichtigsten, so sind für den Chirurgen doch auch einige andere von grossem Interesse, da wir bei der Möglichkeit ihrer Beantwortung in der Lage sind, schon vor der Operation einigermassen vorhersagen zu können, ob die Operation vollständig und leicht und mit möglichst geringer Gefahr gelingen wird oder nicht. Diese Fragen sind: Erstens, welcher Natur ist der Tumor? Zweitens, sitzt er — bei Grosshirntumoren — kortikal oder subkortikal? Drittens, wie gross ist er etwa?

Wenden wir uns zuerst der ersten Frage zu: welcher Natur ist der Tumor? Ihre Wichtigkeit wird ohne weiteres einleuchten, wenn ich nochmals darauf hinweise, dass die Sarkome, Endotheliome, Fibrome und Neurofibrome, die Tuberkel, die Zystizerken und Echinokokken meist durch eine Erweichungszone scharf vom eigentlichen Hirngewebe abgegrenzt sind, während Gliome und Karzinome untrennbar mit der Nachbarschaft verwachsen sind. Erstere haben also viel günstigere Operationschancen als wie letztere. Im allgemeinen kann man, was die Möglichkeit der klinischen Diagnose ihrer Art anbetrifft, die im Gehirne vorkommenden Geschwülste in zwei Gruppen teilen. In die erste Gruppe, bei der die Artdiagnose häufiger und dann manchmal mit grosser Bestimmtheit gelingt, gehören, abgesehen von den metastatischen Tumoren, dem Karzinom, Sarkom und Melanosarkom, die parasitären Geschwülste vor allem die Zystizerken, dann die Aneurysmen und die Gummata, dann unter noch näher zu erörternden Umständen gewisse Neurofibrome, Angiome und ev. die diffusen Sarkome der Hirn- und Rückenmarkshaut. In die zweite Gruppe, bei der eine Artdiagnose nur selten gemacht werden kann und immer unsicher ist, gehören die übrigen Geschwülste, speziell die Sarkome, Endotheliome, Fibrome und Gliome, ebenso auch die seltenen Cholesteatome und Psammome. In der Mitte zwischen beiden stehen wohl die Tuberkel.

Was den Cysticercus cerebri anbetrifft, so ist hier zunächst einmal hervorzuheben, dass er nicht immer die Erscheinungen eines Hirntumors macht. In sehr vielen Fällen bietet er überhaupt einen unerwarteten Sektionsbefund. In anderen kann man nur die ganz unbestimmten Diagnosen Kopfweh, Schwindel, Migräne stellen; auch die Diagnose Neurasthenie und Hypochondrie, oder bei Unfallskranken sogar Simulation, ist gestellt worden. Sehr häufig verlaufen die Hirnzystizerken unter dem Bilde einer schweren, auch mit ausgeprägten psychischen Symptomen verbundenen Epilepsie, in anderen kann man wieder eher an Hysterie denken. Auch andere Psychosen, schwere Tobsucht, progressive Demenz kann der Zystizerkus hervorrufen. Den Charakter des Hirntumors nehmen diese letzteren Krankheitsformen dann an, wenn zu ihnen schwerer Kopfschmerz, Erbrechen und eventuell Stauungspapille hinzutritt. Meist wird man dann nur eine Allgemeindiagnose des Hirntumors stellen können. Dass die Ventrikelzystizerken, namentlich die des 4. Ventrikels, sich öfters durch so typische Symptome dokumentieren, dass es gelingen kann, Art und Sitz des Tumors zu diagnostizieren, und welches diese Symptome sind, ist oben im Kapitel „Ventrikeltumoren“ genau auseinandergesetzt. Isolierte, in den Zentralwindungen sitzende Blasen können ganz scharf umschriebene Jacksonsche Krämpfe hervorrufen und eine

ganz bestimmte Lokaldiagnose gestatten — ein solcher Fall ist vor einigen Jahren in der Breslauer Klinik operiert worden (Troje). Erwähnenswert ist noch, dass Zystizerken schliesslich verkalken — dass also nach ganz schweren Erscheinungen dauernde Heilung eintreten kann.

Die Zystizerkusnatur eines der oben geschilderten, sich in Tumorsymptomen äussernden Krankheitsbilder ist aber, abgesehen vielleicht vom Zystizerkus des 4. Ventrikels, nur dann sicher — dann aber auch wohl ganz sicher — wenn man gleichzeitig an anderen Körperstellen, z. B. unter der Haut, im Auge oder unter der Zunge Zystizerken nachweisen kann. Daran denken könnte man schliesslich auch ohne diesen Nachweis, wenn sich das Krankheitsbild mit der Invasion der Hirnfinnen in allerstürmischster Weise entwickelt, dann aber wieder zurückgeht, bis auf einzelne, vielleicht scharf umschriebene Symptome und schliesslich nach Jahren ganz zur Heilung kommt, und wenn der Patient z. B. durch Beherbergung eines Bandwurmes in der Gefahr der Finneninfektion gewesen ist. Doch sind diese Momente natürlich sehr unsicher.

Der unilokuläre Echinokokkus unterscheidet sich nicht von anderen einfachen oder mehrfachen Hirntumoren. Auch hier ist es aber möglich, die Artdiagnose des Hirntumors zu stellen, wenn sich auch an anderen Körperstellen, z. B. in Leber oder Netz oder in Muskeln Echinokokkusblasen befinden. Dass diese Diagnose auch dann übrigens nicht immer stimmt, habe ich selber erlebt. Bei einer alten Frau war Epilepsie und auch ziemlich rasch Demenz eingetreten. Im Netz fand sich ein Tumor, dessen Natur als Echinokokkus durch Punktion sichergestellt wurde. Es wurde die Diagnose Echinococcus cerebri gestellt; aber die erst nach Jahren erfolgende Sektion ergab überhaupt einen gröberen Hirnbefund nicht. Sicher kann die Diagnose werden, wenn der Echinokokkus, wozu gerade er besondere Neigung hat, nach aussen durch den Schädel durchbricht und charakteristisch geschichtete Membranen oder gar Skolices nach aussen entleert; oder aber wenn, was nicht selten zu sein scheint, Blasen sowohl extra- wie intrakraniell liegen — beide durch eine oft nur enge Knochenlücke verbunden —, und die Untersuchung der extrakraniellen Massen Echinokokkus ergibt. Auch kann es von seiten der Echinokokkusflüssigkeit zu Autointoxikationen mit stürmischer Zunahme der Hirnerscheinungen oder auch mit Hautausschlägen kommen (Oppenheim). Auffallend häufig sind Hirnechinokokken in Australien und Argentinien (Esteves.) Der Nachweis, dass der Patient viel mit Hunden umgegangen ist, kann die Diagnose Echinokokkus natürlich nur wenig unterstützen; am gefährlichsten sind wohl die Schosshündchen.

Für die Aneurysmen — zunächst für ihre Allgemeindiagnose — sind folgende Umstände charakteristisch. Der Kopfschmerz ist fast immer vorhanden — häufig hat er einen pulsierenden Charakter — und nimmt zu, wenn der Blutdruck im allgemeinen erhöht wird, z. B. beim Pressen auf dem Stuhle. Die Stauungspapille fehlt beim Aneurysma häufiger als bei anderen Geschwülsten; Konvulsionen und Brechanfälle sind häufig. Das wichtigste Symptom für das Aneurysma ist die Konstatierung eines deutlichen, dem Herzpuls synchronen Geräusches im Schädel. Ich habe über Ort und Art dieses Geräusches oben (Kapitel 4c) alles gesagt, so dass ich hier nichts mehr hinzufügen kann; hervorheben will ich aber noch einmal, dass das Gefässgeräusch erstens beim Aneurysma fehlen

kann und zweitens, was noch wichtiger ist, vorkommt bei sehr gefässreichen anderen Geschwülsten und solchen, die zur Kompression speziell basaler Gefässe führen, wie z. B. im Falle der Figur 25; in einem von mir beobachteten Falle von Tumor der Zirbeldrüse hing es offenbar ab von einer Kompression der Vena magna Galeni durch den Tumor. Auch der Verlauf des Leidens hat beim Aneurysma gewisse Charakteristika. So kommt es bei ihm entweder durch einfache starke Füllung der Blutsäcke oder auch durch leichte Rupturen und Blutaustritte zu anfallsweise auftretenden Verschlimmerungen der Lokal- und Allgemeinsymptome, die ganz in der Form von Apoplexien eintreten und deren Symptome zum Teil auch wieder rückgängig werden. Eine meiner Patientinnen mit einem Aneurysma im Gebiete der Carotis interna, das nach Kopftrauma enstanden war, erlitt solche Anfälle mehrere Male auf dem Klosett. Sie ist jetzt geheilt. Bei einem 2. Falle von Aneurysma der mittleren Schädelgrube kam es mehrmals zu Anfällen von vorübergehenden Erblindungen — schliesslich zu tötlicher Blutung. Auch dieser Verlauf in Schüben ist natürlich, wie vielfach hervorgehoben, auch bei anderen Tumoren — z. B. durch wechselnden Hydrokephalus oder Blutungen in und um die Geschwulst — möglich; er war sehr drastisch auch bei dem Tumor am Chiasma im Falle der Figur 25. Nicht so selten bleiben besonders die nicht basalen Aneurysmen der Hirnarterien auch lange latent und eine Ruptur führt dann ganz plötzlich unter den Erscheinungen einer schweren Blutung, die bei kleinen Rissen oft sehr langsam fortschreitet, zum Tode. Schliesslich ist auch die Aetiologie von Wichtigkeit: Trauma, Syphilis, Potus und Herzklappenfehler mit konsekutiver Hirnembolie kommen ätiologisch in Betracht — im ganzen ist deshalb das Aneurysma häufiger bei Männern als bei Frauen.

Ich will hier noch einiges über die Lokalsymptome der basalen Aneurysmen hinzufügen. Die bei Aneurysmen im Gebiete der Carotis interna auftretenden unterscheiden sich in keiner Weise von denen bei anderen Tumoren der mittleren Schädelgrube. In der hinteren Schädelgrube kann es bei dem oft geschlängelten Verlaufe der Basilaris zu dem ziemlich charakteristischen Symptome kommen, dass einzelne bulbäre Nerven auf der einen, andere auf der anderen Seite lädiert werden. Auch Krampfsymptome von seiten der bulbären Nerven sind nicht selten. Später kommt es hier zur Kompressionsbulbärparalyse, auch zu Hemiplegia alternans, Erscheinungen, die im Anfang in ihrer Intensität sehr schwanken können. Ich habe oben nach Gowers auch einige spezielle Angaben darüber gemacht, welchen einzelnen Hirnnerven und Hirnteilen die einzelnen Arterienäste der Basis cranii, speziell im Karotisgebiete, gegenüber liegen. Danach können wohl bei Aneurysmen dieser einzelnen Aeste im Anfange ganz besondere Symptomengruppierungen hervortreten und manchmal die Diagnose gestatten, an welchem Aste der Karotis das Aneurysma sitzt. Doch wird das sehr selten sein — ich muss im übrigen auf den anatomischen Teil verweisen.

Für ein Gumma spricht natürlich die syphilitische Anamnese, ferner der Befund sonstiger syphilitischer Erscheinungen im Körper — vor allem auch die Verbindung echter Hirnsyphilis mit Rückenmarkssyphilis, mit Erweichungsherden im Gehirn oder mit den metasyphilitischen Erkrankungen: der Tabes und der Paralyse. In dem Falle von Gumma des linken Ol
lappens, den Figur 24 darstellt, traten die Hirnsymptome 4

der Infektion ein. Auch die Diagnose ex juvantibus ist hier gerechtfertigt, wenn es auch sicher ist, dass auch bei anderen Hirngeschwülsten wenigstens vorübergehende Besserungen auf Jodkali eintreten können, und andererseits die Syphilis des Gehirnes öfters auf eine antisyphilitische Behandlung nicht reagiert. Bei der Häufigkeit der Syphilis kommen selbstverständlich auch bei luëtischer Anamnese manchmal andere Hirntumoren vor — nach Oppenheim besonders Sarkome.

Die Diagnose Neurofibrom darf man wohl mit Sicherheit stellen, wenn sich neben Hirntumorsymptomen solche der allgemeinen Neurofibromatose finden; so Rückenmarkserscheinungen und Hautneurome, s. Teil III. Solche Fälle sind namentlich von Henneberg, Berggrün und v. Büngner beschrieben. Da die Neurofibrome besonders gern im Kleinhirnbrückenwinkel sitzen, so kann man bei Symptomen von dieser Region mit einiger Wahrscheinlichkeit diese histologische Diagnose stellen, auch ohne dass periphere Fibrome aufzufinden sind.

Bei Angiomen des Gehirns hat man mehrmals periphere Angiome und Telangiektasien an Kopf und Gesicht gefunden (z. B. Emanuel).

Für eine diffuse Sarkomatose der Häute spricht eine Kombination von spezifischen Rückenmarkssymptomen mit solchen der Tumoren der hinteren Schädelgrube.

Für die übrigen Geschwülste des Gehirnes — in Betracht kommen vor allem die Gliome, Sarkome, die Endotheliome, Fibrome und die Tuberkel — sind die Anhaltspunkte für die Diagnose ihrer Art recht dürftige. Vieles Hierhergehörige ist schon im anatomischen Teile erwähnt. Im ganzen halte ich mich hier an die Angaben von Gowers, denen ich nur wenig hinzufügen kann. Am sichersten ist natürlich hier die Diagnose, wenn es sich um metastatische Tumoren handelt und man die Natur des primären kennt, doch sind die metastatischen Geschwülste — das Karzinom, das Melanosarkom und andere Sarkome — im Gehirn recht selten und praktisch ohne grosse Bedeutung. Wichtiger ist unter Umständen eine gleichzeitige Entwickelung — z. B. von Sarkomen — im Gehirn und an anderen Körperstellen, was auch ich mehrfach erlebt habe. Auch wenn z. B. ein Sarkom der Schädelknochen oder der Basis nach aussen durchbricht, kann natürlich unter Umständen die Artdiagnose mit Sicherheit gestellt werden. Der Nachweis von Tuberkulose anderer Organe spricht selbstverständlich sehr für die tuberkulöse Natur auch der vorhandenen Hirngeschwulst. Bei Erwachsenen findet man in solchen Fällen häufig Lungentuberkulose, bei Kindern häufig tuberkulöse Ohrerkrankungen, oder auch Knochentuberkulose — ferner später Meningitis tuberculosa und allgemeine Miliartuberkulose. Mehrmals habe ich nach Masern erst tuberkulöse Ohrerkrankungen, dann Solitärtuberkel im Gehirn auftreten sehen, z. B. in dem Falle von Tuberkel in den Vierhügeln, den Figur 33 darstellt. Auch die Reaktion auf Tuberkulininjektion könnte für die Diagnose verwertet werden. Natürlich kommen auch bei Tuberkulose, z. B. der Lungen unter Umständen andere Tumoren vor; meine erste zur Operation gebrachte Patientin hatte eine ausgeheilte Tuberkulose der linken Lungenspitze und ein Gliom im linken Hinterhauptslappen.

Wichtig kann das Alter der Patienten für die Artdiagnose sein — bei Kindern sind sicher Tuberkel am häufigsten, in zweiter Linie die Sarkome. Auch die Dermoidzysten, die Teratome, Lipome, Neurome und

Cholesteatome machen manchmal schon in früher Jugend Erscheinungen, die dann wieder auf lange Zeit zurücktreten können.

Sitzt der Tumor im Hirnstamm, vor allem im Kleinhirn, und handelt es sich um Kinder, so ist auch hier die Diagnose Tuberkel am wahrscheinlichsten, ist die Diagnose einer basalen Geschwulst sicher, so ist es wahrscheinlich ein Sarkom oder ein Neurofibrom, Cholesteatom, Psammom oder Fibrom, wenn nicht ein Aneurysma.

Die Diagnose multipler Tumoren ist ja sehr schwierig — ausserdem beweist sie nicht viel für die Art der Geschwulst, da vor allem Zystizerken, dann aber auch Tuberkel, Karzinome, metastatische Sarkome, Neurofibrome, Gliome, am seltensten primäre Sarkome multipel vorkommen.

Wichtig ist manchmal der Verlauf. Ganz akutes Einsetzen aus scheinbar voller Gesundheit, etwa nach einem leichten Trauma, spricht, wie wir gesehen, für Gliome. Ebenso spricht der Verlauf in Schüben für diese Geschwulst, wie auch ein rascher Wechsel in der Intensität der Symptome. Doch kommen plötzliche Verschlechterungen auch durch Blutungen in die Umgebung der Sarkome oder durch rasch zunehmende Erweichung dieser Umgebung vor. Für den Tuberkel ist natürlich charakteristisch die Meningitis tuberculosa, die meist das Ende herbeiführt. Sehr stabil in ihren Symptomen sind Osteome und verkalkte Sarkome, resp. Tuberkel; sehr langsam wachsen auch Psammome und Cholesteatome; sie brauchen überhaupt keine Symptome zu machen. Gänzlich zur Heilung kommen können auf dem Wege der Verkalkung Zystizerken, Tuberkel, auch Sarkome; auf dem Wege der Organisierung des Blutfibrins Aneurysmen; doch muss man in den Fällen voller Heilung auch immer an Hydrokephalus oder Pseudotumor cerebri denken.

Man sieht, gerade für die häufigsten Geschwülste des Gehirnes, wenigstens im erwachsenen Alter — die Gliome und Sarkome — sind die Unterscheidungsmomente ihrer Art sehr dürftige. Gerade hier wäre eine klinische sichere Entscheidung vor einer Operation sehr erwünscht, um die Prognose der Operation in bezug auf die Möglichkeit einer Radikalheilung einigermassen zu sichern. Sie ist aber meist nicht möglich. Dass in bezug auf die Stauungspapille zwischen Gliom und Sarkom wesentliche Differenzen nicht bestehen, habe ich schon im Kapitel Allgemeinsymptome hervorgehoben[1]).

Ist es möglich, klinisch zu unterscheiden, ob ein Tumor in der Rinde der Konvexität des Gehirnes sitzt oder im Marke der einzelnen Lappen? Wenn wir uns zunächst auf die eigentlichen Reiz- und Ausfallssymptome der Hirnaffektion selber beziehen, so ist das jedenfalls nur sehr selten möglich. Im allgemeinen sind überall die Symptome dieselben, ob die Rinde oder die von ihr ausgehenden oder zu ihr hinstrebenden Stabkranzfasern betroffen werden. Namentlich können in den Zentralwindungen auch subkortikale Tumoren Jacksonsche Epilepsie bedingen, wenn sie nicht zu weit von der Rinde weg sitzen; doch habe ich oben erwähnt, dass nach neueren Angaben dann die Krämpfe nach Einsetzen und Verlauf nicht-typisch sind, in dieser Beziehung wechseln, und dass auch die Lähmungen meist von Anfang an nicht

[1]) Sehr genaue Angaben über die Artdiagnose des Hirntumors macht auch Duret in seinem Werke „Tumeurs de l'Encéphale" Paris 1905. Vielleicht werden hier auch die Untersuchungen von durch Neissersche Punktion gewonnenen Gewebsteilen weitere Fortschritte bringen können, wie sie Pfeifer (Halle) ausführt (s. o.).

monoplegische sondern hemiplegische sind. Je tiefer die Tumoren im Marke sitzen, desto leichter treffen sie neben den Stabkranzfasern der betreffenden Hirnpartien längere Assoziationsbahnen und machen durch deren Zerstörung neue Symptome. Durch die Zerstörung der langen Assoziationsbahnen beider Hinterhauptslappen zum sensorischen Sprachzentrum im linken Schläfenlappen fügen z. B. die Tumoren des Markes des linken Okzipitallappens von Beginn an zur Hemianopsie Alexie und optische Aphasie hinzu; ich habe mehrfach auf diesen Symptomenkomplex hin den subkortikalen Sitz diagnostiziert und mit Recht, wie die Autopsie lehrte, von einer Operation abgeraten; ebenso aber auch in einem Falle von linksseitigem Okzipitaltumor auf oberflächlichen Sitz geschlossen, weil aphatische Symptome fehlten. Es ist wahrscheinlich, dass man auf diese Weise überhaupt in der Sprachregion manchmal subkortikale von kortikalen Geschwülsten unterscheiden kann. Als nicht direkte zerebrale Symptome sprechen für den Sitz in der Rinde oder wenigstens in der Nähe derselben umschriebene perkutorische Schmerzhaftigkeit und die seltene umschriebene Tympanie und das Bruit de pot fêlé, wenigstens wenn sie deutlich sind. Ich halte diese Symptome, wenn sie klar ausgesprochen sind, für so wertvoll, dass, wenn ich z. B. aus den Hirnsymptomen eine Geschwulst in den Zentralwindungen diagnostizieren würde, die perkutorischen Erscheinungen aber auf die Nachbarschaft — Stirn- oder Parietalhirn — hinwiesen, ich den Tumor dort suchen würde, wo die Perkussionssymptome sitzen. Natürlich können auch sie täuschen und sind z. B. auch bei Sitz des Tumors tief im Marke in deutlicher Weise beobachtet.

Am allerschwierigsten ist die Frage nach der etwaigen Grösse einer Hirngeschwulst zu beantworten. Natürlich ist die Gefahr, speziell des Eintrittes von Hirnödem oder von starken Nachblutungen sehr viel grösser bei Operationen von sehr grossen als bei kleinen Tumoren. Dass aber auch sehr grosse Hirngeschwülste mit Glück und dauerndem Erfolge entfernt werden können, beweist unter anderem der Fall Hitzig-Bramann. Man kann ja ganz im allgemeinen wohl sagen, dass je grösser der Tumor ist, desto schwerer die Symptome sein werden, die er macht, speziell die Allgemeinsymptome. Doch ist für viele Allgemeinsymptome speziell für das wichtigste, die Stauungspapille von ebenso grosser Bedeutung, wie die Grösse, der Sitz der Geschwulst — ein kleiner Tumor im Kleinhirn oder an der Basis der hinteren Schädelgrube kann starke Stauungspapille bedingen, die bei einem viel grösseren der Zentralwindungen oder des Stirnhirnes noch fehlt. Auch bei gleichem Sitze können hier Verschiedenheiten vorkommen: ein kleiner Tumor des Stirnhirnes, der der Basis zuwächst und direkt den Sehnerven komprimiert, kann schwere Sehstörungen und auch Stauungspapille bedingen, ein grosser im Marke des Stirnlappens vielleicht nicht. Häufig wird man bei der Autopsie sehr überrascht sein, einen viel grösseren oder auch sehr viel kleineren Tumor zu finden, als man erwartet hatte, und ich würde mich niemals, auch nur auf eine Wahrscheinlichkeitsdiagnose über die Grösse einer Hirngeschwulst einlassen[1]).

[1]) S. übrigens oben S. 255 die Bemerkungen über die Hirnpunktionen von Neisser und Pollak und Pfeifer; es ist möglich, dass diese Untersuchungsmethoden auch über den Umfang der Geschwulst Auskunft geben können.

Siebentes Kapitel.

Behandlung der Hirngeschwülste.

Es sind noch nicht viele Jahre verflossen seit der Zeit, wo mit der Diagnose des Hirntumors die ärztliche Tätigkeit bei diesem Leiden eigentlich zu Ende war. Abgesehen von den syphilitischen Geschwülsten und einigen anderen sehr seltenen, oben erwähnten und noch zu erwähnenden Ausnahmen, bei denen sich dann häufig noch, wenn auch nicht immer, über die Richtigkeit der Diagnose streiten liess, war mit der Diagnose „Hirntumor" zugleich das Todesurteil des Patienten gesprochen, da die innere Medizin ihm gegenüber meist die Waffen strecken musste; und die Prognose wurde noch schlimmer dadurch, dass das tödliche Ende manchmal erst nach langen und zu den entsetzlichsten gehörenden Qualen eintrat. Es war deshalb wohl die Begeisterung zu verstehen, mit der man in der ärztlichen Welt die ersten Nachrichten über erfolgreiche operative Behandlungen der Hirngeschwülste begrüsste, und wenn die Erfahrungen der späteren Jahre uns auch gelehrt haben, dass diese erste Begeisterung weit über das Ziel hinausschoss, und wir genötigt waren, viel Wasser in unsern Wein zu giessen — das bleibt jedenfalls bestehen, dass die chirurgische Behandlung der Hirngeschwülte, die einzige, die unter günstigen Umständen imstande ist, bei diesem Leiden eine vollständige und dauernde Heilung herbeizuführen, eine der grössten Errungenschaften der wissenschaftlichen Medizin des letzten Viertels des 19. Jahrhunderts ist — eine Errungenschaft, die jedem denkenden Arzte dadurch um so wertvoller sein muss, als sie nicht etwa durch irgend einen glücklichen Zufall, sondern auf dem Wege strenger wissenschaftlicher Arbeit der Vertreter der verschiedensten Gebiete der Medizin — so der Anatomen, Physiologen, der Neurologen und der Chirurgen und nicht zuletzt auch der pathologischen Anatomen — gewonnen ist. Vor allem aber war es auch hier wieder die enge Vereinigung der inneren Medizin mit der ihre Grenzen immer weiter steckenden Chirurgie, die wie so viele andere Erfolge auch die erfolgreiche Behandlung der Hirntumoren gezeitigt hat. Ich habe in der Einleitung schon einen ganz kurzen Abriss über die Geschichte der Hirntumoren und auch über die ihrer chirurgischen Behandlung gegeben und will dem hier nur wenig mehr hinzufügen. Seit die Asepsis in den 70er Jahren so weit vorgeschritten war, dass die Chirurgen sich nicht mehr vor der Eröffnung des Schädels und der Hirnhäute und einer direkten Inangriffnahme des Gehirns zu fürchten brauchten, und auch im übrigen die Technik der Trepanationen zu immer höherer ausgebildet wurde, war die Chirurgie eigentlich für die Operationen der Hirntumoren gerüstet und musste um so eher geneigt sein, dieselben in Angriff zu nehmen, als sie uns ja gelehrt hatte, dass auch den Geschwülsten anderer Organe des Körpers gegenüber das Messer fast das einzige Heilmittel ist. Voraussetzung für den chirurgischen Eingriff bei der Hirngeschwulst war nur, dass sowohl die Allgemein-, wie vor allem auch die Lokaldiagnose eine möglichst sichere war. Beides wurde durch die unablässige Arbeit der letzten Jahrzehnte in einem bis dahin nicht geahnten Masse erreicht — für die

Allgemeindiagnose bot von Gräfes Entdeckung von der Häufigkeit des Vorkommens der Stauungspapille bei den Hirngeschwülsten die sicherste Stütze — für die Lokaldiagnose wurden die klinischen Beobachtungen Bouillauds und Dax-Brokas über die Aphasie und die physiologischen Hitzigs über die motorischen Zentren der Hirnrinde bahnbrechend. Mit ihnen war die alte Lehre von der Einheit der Funktionen aller Teile, speziell des Grosshirnes, gestürzt und Physiologen, Kliniker und pathologische Anatomen wetteiferten nun darin, diese Lehre von der Lokalisation der einzelnen Funktionen des Gehirnes immer weiter auszubauen. Es ist hier nicht der Ort, die Namen der einzelnen, die an diesem Werke, das ja noch weit von seiner Vollendung entfernt ist, mitgearbeitet haben, aufzuzählen; mancher Name ist im speziell symptomatologischen Teile genannt, aus dem sich auch ersehen lässt, bis zu welchem Grade diese Lokalisationslehre jetzt gediehen ist, und dass auch die Tumoren in ihren Symptomen im allgemeinen den Gesetzen der Lokalisation unterworfen sind. Jedenfalls lag es, als die örtliche Diagnose der Hirntumoren erst einmal einige Sicherheit gewonnen hatte, geradezu in der Luft, den Versuch einer operativen Entfernung dieser Geschwülste zu machen. Ich habe oben schon erwähnt, dass Wernicke (1881) der Erste gewesen ist, der in bestimmtester Weise die Möglichkeit einer operativen Behandlung der Hirngeschwülste diskutiert und auch schon — heute noch gültige — Indikationen für diese Operationen gegeben hat. Er hält eine solche Operation für möglich, entweder, wenn ein Tumor cerebri das Schädeldach perforiert hat, oder aber wenn man ihn bestimmt lokalisieren kann an einer Stelle, die dem Messer zugänglich ist. Eine Entfernung eines Tumors aus der hinteren Schädelgrube hält er allerdings für unmöglich — in die vordere könne man wohl durch die Orbita gelangen. Seien die Bedingungen der sicheren Lokaldiagnose und der Erreichbarkeit erfüllt, und eine interne Medikation erfolglos geblieben, dann könne man kein Bedenken gegen die an sich ungefährliche Trepanation und auch nicht gegen die direkte Inangriffnahme des Gehirnes selbst haben. Selbstverständlich sei gewandteste chirurgische Technik und strengste Asepsis. Auch die Punktion des Seitenventrikels zu palliativer Herabsetzung des Hirndruckes empfiehlt Wernicke schon. Da es sich ausserdem in dem von Wernicke und Hahn 1882 veröffentlichten, mit der Diagnose „Idiopathischer Hirnabszess des Hinterhauptslappens" zur Operation gebrachten Falle nach dem Sektionsprotokolle Friedländers um einen vereiterten Tuberkel gehandelt hat, so sind diese Autoren und vor allem Wernicke de facto auch die ersten, denen die Operation eines auf Grund von reinen Hirnsymptomen lokalisierten Tumors gelang. Aber freilich hat es sich hier nicht um die bewusste und überlegte Operation einer Hirngeschwulst gehandelt. Ein allerdings früher operierter Fall Macewens ist von diesem erst sechs Jahre später mitgeteilt worden, und er gehört auch deshalb nicht ganz an diese Stelle, weil bei ihm, ähnlich wie in einem Falle Durantes, was ich den Angaben Oppenheims entnehme, der Hirntumor sich nach aussen bemerkbar machte, — es handelte sich in Durantes Fälle um einen Tumor an der Basis des l. Stirnhirns, der in die Orbita eingedrungen war und Protrusio bulbi bewirkt hatte, — und hier nur von den Operationen solcher Tumoren die Rede sein soll, die rein auf Grund von Hirnsymptomen diagnostiziert und operiert wurden. Die erste Operation eines auf diese Weise bestimmt diagnostizierten und lokalisierten okkulten

Hirntumors ist Bennet und Godlee gelungen — leider aber verstarb ihr Patient an Sepsis. So waren es erst die mehrfachen glücklichen Erfolge Victor Horsleys, die dieser ebenso sehr seinen auf eigenen Forschungen beruhenden sehr verfeinerten Kenntnissen von der Hirnlokalisation, wie seiner ausserordentlichen chirurgischen Technik verdankte, die mit einem Male überall die grösste Begeisterung für diese neuen ärztlichen Taten hervorriefen, ganz besonders als auch der Nestor der Neurologen — Charcot — in jugendlichem Enthusiasmus Horsley zu seinen Erfolgen beglückwünscht hatte.

Es ist heute nicht mehr möglich, auch nur annähernd die Namen aller derjenigen zu nennen, die sich auf diesem Gebiete praktisch oder theoretisch oder nach beiden Richtungen Verdienste erworben haben; ich kann nur eine kleine Anzahl anführen. Nach Horsley waren es zunächst englische und amerikanische Autoren, die rasch hintereinander eine grössere Anzahl von mit wechselndem Erfolge operierten Hirngeschwülsten mitteilten; ich nenne hier ausser Horsley, der noch bis in die letzten Jahre immer wieder über neue schöne Erfolge berichtete — er vereinigt in sich den Neurologen, Hirnphysiologen und Chirurgen — aus früheren Jahren Macewen, Keen, Weir und Seguin, Birdsall, Allen Starr, Bremer und Carson, Byron-Bramwell, Annandale, Nixon; aus späteren Jahren Osler, Guthrie, Collier, Mills, Hoppe. Namentlich hervorragend sind sowohl in diagnostischer wie in chirurgisch-therapeutischer Beziehung die Erfolge Horsleys bei Tumoren des Kleinhirns und Kleinhirnbrückenwinkels, die Stewart 1905 mitgeteilt hat. Von Interesse ist, dass gerade von Amerika und England aus, wo die ersten Erfolge am raschesten auf einander folgten, neuerdings auch sehr resignierte Stimmen ertönen; so will Knapp diese Operationen ganz, Ferrier fast ganz verwerfen; ihre Erfolge seien nicht grösser als die der medikamentösen Therapie. In Deutschland lenkte vor allem die 1889 erschienene, später in 2. Auflage sehr vergrösserte ausgezeichnete Monographie v. Bergmanns über die Hirnchirurgie die Aufmerksamkeit der Aerzte auf das neue Arbeitsgebiet; immerhin war v. Bergmann gerade den Tumoren gegenüber sehr zurückhaltend; er hielt bis auf die neuere Zeit eigentlich nur die Tumoren der Zentralwindungen für chirurgisch angreifbar, und diese Zurückhaltung war wohl mit daran schuld, dass die deutschen Aerzte den Engländern und Amerikanern zunächst nur zögernd folgten; so Oppenheim und Köhler 1890, Erb und Hitzig-Bramann 1892, Bruns und Kredel 1893. Dann wurden aber auch hier diese Operationen häufiger; ich nenne hier nur von Neurologen Riegner, Schlesinger, v. Monakow, dann vor allem Oppenheim; ferner Henneberg, Ziehen, Bayerthal, Jolly, Nonne, Weil, Sahli, Troje, Sänger, Fürstner, Sommer, Böttiger, Brosius, Knapp; von Chirurgen Czerny, v. Beck, Schede, Krause, Borchardt, Heidenhain, Franke und Jaffé. Neuerdings sind hier, ebenso wie in England, besonders durch die eingehenden Arbeiten von Henneberg, Hartmann und Stewart auch die Tumoren des Kleinhirnbrückenwinkels und der Kleinhirnhemisphären für die chirurgische Behandlung gewonnen; Operationen an diesem Orte haben in Deutschland besonders Krause und Borchardt an Patienten Ziehens und Oppenheims ausgeführt; dann Kredel und Becker in zwei von mir diagnostizierten Fällen. Ich selber habe mich andauernd theoretisch und praktisch mit diesen

Fragen beschäftigt; ich habe auch mit aller Reserve auf die Möglichkeit einer Operation bei Zystizerken des 4. Ventrikels hingewiesen, ein Vorschlag, der neuerdings von Henneberg unterstützt wird. Auch in Deutschland sind übrigens die Stimmen, die zur Vorsicht bei diesen Operationen raten, nicht ausgeblieben; ich nenne nur F. Schultze und Hitzig; auch ich glaube mich immer von kritiklosem Optimismus ferngehalten zu haben, ebenso Oppenheim; wir beide aber auch von dem entgegengesetzten Fehler.

In Frankreich kamen die Hirntumoroperationen zuerst nur langsam in Aufnahme — aus früheren Jahren wären hier die Namen Chipault, Péan, Poirer und Doyen zu nennen, also wesentlich Chirurgen; neuerdings haben von Neurologen vor allem Raymond, dann Babinski ihr Interesse diesem Gebiet zugewendet; daneben möchte ich die ausgezeichneten Monographien von Auvray und Duret nennen. Relativ stark beteiligt hat sich das kleine Holland; ich nenne die Namen Hermanides, Pel, Eberson, Winckler, Muskens; in Italien waren die Bahnbrecher Sciamanna, Albertoni und Brigatti, Mingazzini und Alessandri. Wenn ich ausserdem noch Bruzelius, Berg und Henschen aus Schweden, Rossolymo aus Russland nenne, so sieht man, dass auch in dieser Beziehung der Wettkampf ein internationaler gewesen ist; manche übrigens, die es wohl verdienten, hier mit genannt zu werden, mögen in der obigen Aufzählung nicht erwähnt sein; ich kann in dieser Beziehung aber auf das Literaturverzeichnis verweisen.

Schon früh hat man versucht, eine grössere Anzahl von in der Literatur bekannt gegebenen Fällen von Operationen an Hirntumoren zusammenzustellen und daraus auf statistischem Wege Aufschluss über die hier erreichten Erfolge, sowie über die Indikationen und die Prognose dieser Operationen im allgemeinen, wie namentlich auch spezieller bei bestimmtem Sitze der Geschwülste zu gewinnen. So konnte Allen Starr schon 1893 eine Zusammenstellung von 97 Fällen operativ in Angriff genommener Hirntumoren machen; Chipault brachte zuerst 1894 135, später 1899 264 Fälle zusammen, die aber wohl nicht alle hierher gehören, ebenso wie die von Auvray 1898 zusammengestellten Fälle. Oppenheim hat 1896 in der Literatur 140 Fälle auffinden können. Seitdem sind grössere Zusammenstellungen von genau diagnostizierten und exstirpierten Hirntumoren von v. Bergmann (1899) und Duret (1903) veröffentlicht. v. Bergmann berichtet über 116 Fälle. 87 davon (75 pCt.) betrafen die Zentralwindungen, 10 (8,97 pCt.) das Stirnhirn, 3 (2,59 pCt.) die Hinterhauptslappen, 4 (3,45 pCt.) die Schläfenlappen, 12 (10,35 pCt.) das Kleinhirn. Von diesen 116 Fällen starben 29 = 25 pCt. direkt an der Operation, 87 = 75 pCt. überstanden diese, 60 = 51,69 pCt. erlebten eine langandauernde Besserung bis Heilung, doch sind gerade hier die Angaben oft unbestimmt, namentlich was die Dauer und die Art der Besserung anbetrifft. v. Bergmann rechnet nur in 8 Fällen, also in 6,89 pCt., eine dauernde Heilung heraus. In den 12 Fällen von Kleinhirntumor ist einmal volle dauernde Heilung, zweimal ebensolche weitgehende Besserung eingetreten, 2 wurden durch die Operation nicht gebessert, 6 starben an der Operation, einer an Rezidiv in der Wunde. In 157 weiteren von v. Bergmann zusammengestellten Fällen, wo es sich bei mangelnder Lokaldiagnose nur um eine Explorativ- oder bewusste Palliativoperation handelte, waren die Erfolge in jeder Beziehung schlechter; im ganzen

starben von allen Operierten 36,4 pCt. direkt an der Operation. Duret stellt in der bisher wohl grössten Statistik (1905) über 400 Fälle zusammen, davon 243 Zentralwindungs- und 59 Kleinhirntumoren; die übrigen in andern Hirngebieten, vor allem im Stirn-, Parietal- und Hinterhauptslappen, und gibt, soweit es ihm möglich, genaue Auskunft über die Operationserfolge, — 73,25 pCt. seiner Fälle sollen Nutzen von der Operation gehabt haben. Die Zahlen wären also schon gross genug, um aus ihnen einige ziemlich stichhaltige Schlüsse auf die Berechtigung der Operation der Hirntumoren im allgemeinen und ihre Indikationen und Prognosen im speziellen zu ziehen. Man muss aber Oppenheim vollständig Recht geben, und auch ich habe das schon früh betont, wenn er es für untunlich hält, aus einer Zusammenstellung aller dieser Fälle und den Berichten über die Erfolge und Misserfolge bei ihnen bindende Schlüsse in den obenerwähnten Richtungen zu ziehen[1]). Dazu sind die betreffenden Mitteilungen in ihrem Werte zu verschieden. Viele sind ausserordentlich kurz und unbestimmt gehalten, viele Fälle sind auch viel zu früh nach der Operation veröffentlicht. Auch wird naürlich das Resultat erheblich durch den Umstand gefälscht, dass jedenfalls die günstig verlaufenen Fälle fast alle, von den missglückten nur ein Teil veröffentlicht sind. Zu welchen falschen Resultaten eine solche einfache Zusammenstellung einer grösseren Anzahl von Fällen der verschiedensten Autoren führt, zeigt für jeden einigermassen Sachverständigen vor allem die Zusammenstellung von Allen Starr. Von seinen 97 Fällen waren 35 solche, wo der Tumor nicht gefunden wurde, 3 solche, wo er gefunden, aber nicht entfernt wurde; 42, wo er gefunden, entfernt wurde und der Patient genas, und 17, wo er unter gleichen Umständen starb. Daraus rechnet Allen Starr einen Prozentsatz der Heilerfolge von 46 pCt. Nun weiss jeder, der die Frage der Chirurgie der Hirntumoren kennt und jeder, der sich praktisch mit ihr beschäftigt, hat es sozusagen am eigenen Leibe erfahren, auf ein wie bescheidenes Mass die nach den ersten glücklichen Erfolgen auf diesem Gebiete hoch gesteigerten Hoffnungen heute herabgedrückt sind; ja Oppenheim konnte noch vor einigen Jahren mit Recht sagen, dass man die Fälle chirurgisch wirklich geheilter Hirntumoren an den Fingern herzählen könne. Sieht man sich die Tabelle Allen Starrs genauer an, so merkt man denn auch zunächst einmal, dass von dem Worte „recovered" in ihr doch ein recht weitgehender Gebrauch gemacht ist. In vielen Fällen bedeutet es nur, dass der Patient nicht an der Operation gestorben ist. Selbstverständlich sind in sehr vielen Fällen die Lokalsymptome oder manche Allgemeinsymptome, z. B. die Erblindung, nicht geheilt, auch ist fast nirgends gesagt, wie lange Heilung und Leben nach der Operation noch bestanden haben, ob und wann Rezidive eingetreten sind etc. etc. Jedenfalls ist der Prozentsatz der Heilerfolge, wie ihn Allen Starr angibt, unmöglich als auch nur annähernd richtig anzuerkennen[2]). Aber auch die späteren Statistiken, auch die von v. Bergmann und von Duret leiden, wie die Autoren selber zugeben müssen, an den oben erwähnten Fehlerquellen, obgleich diese Autoren, speziell v. Bergmann, sehr viel vorsichtiger in der Auswahl

[1]) Oppenheim hat übrigens selber noch einmal in der 2. Auflage seiner Hirntumoren eine allgemeine statistische Zusammenstellung versucht.

[2]) 1897 hat dann Allen Starr in einer Zusammenstellung, die nur an seine eigenen Beobachtungen sich hält, ebenfalls nur 10%—5% voller Heilerfolge herausgerechnet; das klingt ganz anders und stimmt sehr genau auch mit meinen Erfahrungen (s. u.).

sind, und deshalb v. Bergmann z. B. auch nur ungefähr 7 pCt. Dauererfolge, sogar bei solchen Tumoren herausrechnet, bei denen die Lokaldiagnose genau richtig war und eine Exstirpation des Tumor gelang. Ich halte es deshalb, ebenso wie Oppenheim, — will man bestimmte Schlüsse für die Indikationen und Prognosen der chirurgischen Behandlung der einzelnen Fälle von Hirntumoren, sowie allgemeine Resultate über die Berechtigung dieser Operation im allgemeinen gewinnen —, für viel richtiger, die in der Literatur bisher mitgeteilten Operationsfälle mit Auswahl und Kritik zu verwerten und, soweit es möglich ist, sich an seine eigenen, jedenfalls unter einander gleichwertigeren Erfahrungen zu halten, die auch bei mir einigermassen ausreichend sind. Das soll im folgenden geschehen.

Die erste Frage, die sich an dieser Stelle aufdrängt, ist natürlich die: In welchen Fällen von Hirntumoren können wir mit Recht zu einer Operation raten, oder mit andern Worten: welche Umstände sind zu fordern, um einen speziellen Fall von Hirntumor als zur operativen Entfernung geeignet ansehen zu lassen? Sicher gehört dahin nur ein kleiner Teil aller Hirntumorfälle, und man kann in ihrer Auswahl, wie man v. Bergmann ohne weiteres zugeben muss, nicht streng genug sein. Wird die Zahl der Misserfolge, die ausser in der Schwere des Eingriffes und in der Natur der Sache selbst begründet und die, wie wir sehen werden, zum Teil unvermeidlich sind, noch vermehrt durch ein kritikloses Vorgehen, so wird das nur der Sache selbst zum Schaden gereichen. Zunächst ist also zu fordern, dass in allen Fällen von Hirntumor, die man zur Operation vorschlägt, die Allgemein- und Lokaldiagnose denjenigen Grad von Sicherheit besitzt, der heute überhaupt zu erreichen ist. Gewöhnlich ist ja die Allgemeindiagnose des Tumors eine ziemlich leichte, wenn es auch, ganz abgesehen vom Pseudotumor cerebri, wie oben genau angeführt, einzelne Krankheiten gibt, wie vor allem den Hydrokephalus, die diffuse Enzephalitis oder Zerebritis, einzelne Fälle von multipler Sklerose manche von Urämie, bei denen eine sichere Unterscheidung vom Hirntumor nicht möglich ist. Aber da gerade in diesen Fällen, abgesehen von der multiplen Sklerose[1]), meist bestimmte Herdsymptome fehlen, wenn auch z. B. beim Hydrokephalus oder Pseudotumor (Nonne) einige als solche imponieren können, so ist schon aus diesem Grunde die Möglichkeit, bei ihnen irrtümlich zu operieren, eine ziemlich seltene; vorgekommen sind solche Irrtümer aber, wie erwähnt, gerade beim Pseudotumor (Henneberg, mir selbst und A.). Mitgeteilt sind sonst jedenfalls Fälle, wo auf Grund einer falschen Allgemeindiagnose eine Operation gemacht wurde, nur in geringer Zahl, v. Bergmann erwähnt nur 16 unter seinen 273 Fällen; aber eine ganze Zahl derartiger Fälle werden wohl nur nicht publiziert sein (s. auch Oppenheim). Auch eine Lokaldiagnose ist bei genügend langer Beobachtung des Falles, wenigstens nach meinen Erfahrungen, in der grossen Mehrzahl der Fälle mit ziemlicher Sicherheit zu stellen, und es wird diese Möglichkeit bei unserer immer noch zunehmenden Erfahrung wohl eine immer häufigere werden. Ich selbst konnte zwar aus meinen Fällen vor 10 Jahren herausrechnen, dass in ca. 20 pCt. der Fälle nur eine Allgemeindiagnose des Tumors möglich

[1]) Hier sind die Herdsymptome in der Hauptsache solche von seiten des Hirnstammes; eine Operation kommt dann nicht in Frage.

sei, während sich bei Hinzurechnung der in den letzten 10 Jahren beobachteten Fälle (im ganzen 210) dieser Prozentsatz bei mir wieder auf 25 pCt. erhöht hat, wobei ich ausserdem zu bemerken nicht unterlassen will, dass unter diesen Fällen auch eine grössere Anzahl von solchen ziemlich reiner Jacksonscher Epilepsie sich befinden, bei denen die Lokaldiagnose sicherer war, als die Allgemeindiagnose auf Tumor. Dann ist hier nochmals daran zu erinnern, dass man die Fälle, in denen man eine Lokaldiagnose wagt, mit grosser Kritik aussuchen muss und sich nicht scheuen soll, in unsicheren Fällen seine Unsicherheit auch zu bekennen. Fälle mit falscher Lokaldiagnose sind natürlich häufig operiert und auch bekannt gegeben, in v. Bergmanns Statistik sind es 89 Fälle; sie alle hier anzuführen ist nicht möglich. Häufig hat es sich darum gehandelt, dass ein Tumor in der Nachbarschaft derjenigen Hirnstelle sass, wo er gesucht wurde, z. B. im Stirnlappen statt im Zentralhirn; von Interesse ist, dass mehrmals (z. B. von Hermanides und Hitzig) ein im Kleinhirn gesuchter Tumor im Stirnhirn sass — häufiger war aber der umgekehrte Irrtum — und einmal ein ebenfalls im Zerebellum gesuchter Tumor in den Vierhügeln (Guthrie und Turner, s. o. spezielle Symptomatologie). In vielen dieser Fälle war die Beobachtung und Untersuchung ungenügend. Trotz aller Schwierigkeiten kann man nach allen diesen Auseinandersetzungen wohl soviel sagen, dass in den meisten Fällen mit ausgesprochenen Allgemein- und deutlichen Lokalsymptomen bei genügender Beobachtung auch die Lokaldiagnose des Hirntumors eine sichere ist, nach meinen jetzigen Erfahrungen in ca. 75 pCt. (bei Allen Starr ungefähr derselbe Prozentsatz), und auch die Statistik der Operationen lässt diese ziemlich bedeutende Sicherheit in der Lokaldiagnose erkennen, da sie zeigt, dass von allen, namentlich von den dem freien Hirnschädel anliegenden Hirnteilen, aber auch vom Kleinhirn und aus der hinteren Schädelgrube schon Tumoren nach richtiger Diagnose entfernt sind (s. in dieser Beziehung auch Oppenheim 2. Auflage S. 298).

Aber — mit der Sicherheit der Allgemein- und Lokaldiagnose ist für die Frage nach Möglichkeit und Effekt einer Operation beim Hirntumor zwar sehr viel, aber lange nicht alles getan. Vor allem fragt es sich natürlich: Ist der richtig, auch in lokaler Beziehung diagnostizierte Tumor erstens überhaupt für das Messer zu erreichen und wenn ja, sitzt er an einer Hirnstelle, wo seine Entfernung ohne unmittelbare Lebensgefahr möglich ist? Leider müssen gerade aus diesen beiden Gründen — der Unerreichbarkeit der Geschwulst oder der direkten Lebensgefahr seiner chirurgischen Inangriffnahme — eine grosse Anzahl von Geschwülsten als für die Operation ungeeignet bezeichnet werden, deren lokale Diagnose oft eine ganz besonders sichere ist. Ohne Widerspruch dürfte man wohl die Tumoren in der Substanz des Pons und der Medulla oblongata, auch die der Vierhügel, dahin rechnen, ferner auch wohl die meisten Geschwülste der Basis der mittleren und vorderen Schädelgrube und der Hypophysis. Zwar kann es (Wernicke) möglich sein, z. B. von der Orbita aus einen Tumor der vorderen Schädelgrube zu exstirpieren, (s. oben Durante, dann v. Bergmann, Oppenheim, Bastianelli und Böttiger), und ich weiss aus persönlicher Mitteilung, dass es Horsley auch gelungen ist, von der Schläfe aus an einen Tuberkel am Chiasma heranzukommen, — auch auf dem Wege F. Krauses bei intrakranieller Operation der Trigeminusneuralgien kann man in die

mittlere Schädelgrube gelangen, z. B. bei Tumoren im Ganglion Gasseri selbst[1]) — dennoch glaube ich, sind diese Operationen, abgesehen von den letzteren, so gewaltige und gefährliche, dass man besser davon absieht.

Lange Zeit war es eine strittige Frage, ob es gerechtfertigt sei, auch die Geschwülste des Kleinhirnes chirurgisch anzugreifen. v. Bergmann, Oppenheim, ich selbst haben diese Frage früher verneint und zwar erstens wegen der häufigen Unsicherheit der Diagnose, namentlich auch der erkrankten Kleinhirnseite; zweitens wegen der grossen, mit der Operation verbundenen Lebensgefahr. Der erstere Grund ist heute nicht mehr stichhaltig; ich habe oben an verschiedenen Stellen ausgeführt, dass die Diagnose „Kleinhirntumor" absolut sicher sein kann, und dass die in der Hemisphäre sitzenden Geschwülste, die ja für die Operation noch günstiger liegen als die medialen, oft mit besonders grosser Sicherheit lokal zu diagnostizieren sind. Dass sie sich nicht immer sicher von den Tumoren der Basis im Kleinhirnbrückenwinkel unterscheiden lassen, kommt für die Operation wenig in Betracht; ich spreche hier überhaupt von den Tumoren im Kleinhirnbrückenwinkel und Kleinhirn ohne strenge Scheidung. Die grosse Gefahr der Operation besteht aber wohl auch jetzt noch, trotz aller Fortschritte der Technik; 4 meiner Fälle: 2 Tumoren im linken Kleinhirnbrückenwinkel, 1 Tumor in der linken, eine Zyste in der rechten Kleinhirnhemisphäre mit gleichzeitigem Sarkom im Wurm starben bald nach der Operation, Borchard hat von 3 Fällen einen durchgebracht, Krause einen in Gemeinschaft mit Ziehen[2]). Oppenheim hat noch in seiner 2. Auflage 71 pCt. Todesfälle an der Operation bei Kleinhirntumoren berechnet, Fraser 1905 nur noch 38 pCt., ganz besonders glücklich ist auch hier wieder Horsley gewesen: von 10 operierten Tumoren des Kleinhirns sind ihm nur 2 an der Operation gestorben, 6 gebessert und 2 geheilt, hier handelte es sich allerdings um Zysten. Von 8 Tumoren des Kleinhirnbrückenwinkels starben 4 an der Operation, 2 bald danach, 2 wurden sehr gebessert. Man wird also heute bei den Tumoren des Kleinhirnes, bei genauer Diagnose, namentlich auch Seitendiagnose, zur Operation raten dürfen, besonders wenn die Sehschärfe abnimmt, da dann sowohl bei den Tumoren des Kleinhirnes wie des Kleinhirnbrückenwinkels rasch eintretende Erblindung droht. Dass man auch bei freien Zystizerken im 4. Ventrikel an eine Operation denken kann, habe ich oben schon erwähnt (Bruns, Henneberg).

Als besonders günstige Orte, im rein chirurgischen Sinne, für die Operation einer Hirngeschwulst bleiben aber jedenfalls auch noch heute, da, um das nur kurz zu erwähnen, für die Geschwülste des Centrum semiovale, der Zentralganglien und des Balkens Unsicherheit der Lokaldiagnose und Unzugänglichkeit zusammentrifft, die oberen und seitlichen der Schädelkapsel anliegenden Teile der Rinde des Grosshirnes und ihre subkortikalen Markmassen übrig. Auf der rechten Seite ist aber heute wohl eine Lokaldiagnose bei Tumoren im Schläfenlappen nur sehr selten möglich (Knapp ist das gelungen) und auch bei solchen im r. Scheitel- und Hinterhauptslappen wird sie oft schwierig, aber nicht mehr unmöglich sein,

[1]) Siehe auch Fälle von v. Bergmann, Doyen, Jaboulay — sowie die Operationsvorschläge von König und Krause für die Hypophysistumoren.

[2]) Ganz neuerdings sind noch ein paar glückliche Fälle von Operation bei Tumoren im Kleinhirnbrückenwinkel von deutschen Autoren publiziert — so 2 von Oppenheim und Borchardt, der jetzt über 6 Fälle mit 3 „Heilungen" verfügt, einer von Ziehen.

s. speziell für die Parietalwindungen die Beobachtungen von Mills, Oppenheim und mir. Mit ziemlicher Wahrscheinlichkeit kann man die Tumoren der Stirnlappen besonders des linken und des linken Scheitellappens, mit grosser Sicherheit die des linken Okzipitallappens diagnostizieren. Aber die letzteren am sichersten doch dann, wenn sie tief im Marke sitzen und deshalb Alexie zur Hemianopsie fügen, und ausserdem haben sowohl Stirn- wie Hinterhauptslappen grosse mediane und basale Flächen, an die nur schwer anzukommen ist, und deren Tumoren sich kaum in ihren Symptomen von denen anderer Teile dieser Lappen unterscheiden. Auch ist bei Operation am Hinterhaupt, wie ich es selber gesehen, die Gefahr des Hirnprolapses besonders in Betracht zu ziehen. Sehr gut zugänglich ist das ganze Sprachgebiet an der Konvexität der linken Hemisphäre, — während die übrigen Teile, z. B. der Schläfenlappen, zum Teil wieder an der Basis liegen — und vor allem auch das Gebiet der Zentralwindungen, das zwar einen kleinen Anteil an der Falx cerebri hat, an den man aber von oben leicht gelangen kann. Nach ihrer Zugänglichkeit für das Messer des Chirurgen würden also die einzelnen Teile des Grosshirnes und speziell ihrer Rinde in nachstehender Reihenfolge stehen: 1. Zentralwindungen, 2. Sprachgebiete, 3. Parietallappen, 4. Stirnlappen, 5. Okzipitallappen, 6. Schläfenlappen, 4., 5. und 6. aber nur in ihren an die Schädelkapsel anstossenden Teilen. Man sieht — und das ist praktisch natürlich von erheblicher Wichtigkeit — dass das fast dieselbe Reihenfolge ist, mit der ich oben die einzelnen Grosshirnteile nach der Prägnanz und Sicherheit ihrer Herdsymptome geordnet habe — mit anderen Worten: die Geschwülste derjenigen Grosshirnteile, die die früheste und sicherste Lokaldiagnose gestatten, sind auch einer Operation am leichtesten zugänglich[1]). Für die in bezug zur Sprachregion stehenden Hirnteile gilt das allerdings nur für die linke Seite, etwas auch für den Okzipitallappen und zum Teil auch für das Stirn- und Parietalhirn; am schärfsten tritt es für die Tumoren der Zentralwindungen hervor, die also auch vom chirurgischen Standpunkte die günstigsten aller Hirngeschwülste sind. Leider wird dieser günstige Umstand dadurch oft wieder getrübt, dass bei den Tumoren dieser Gegend, wenn sie noch klein sind und deshalb am günstigsten für die Operation liegen, die Symptome zwar schon eine sichere Allgemein- und Lokaldiagnose gestatten können, dass aber hier bei dem häufigen Fehlen der quälenden Allgemeinsymptome, wenn die Lokalsymptome, speziell die Krämpfe, nicht allzu andauernd sind, die Patienten häufig so wenig leiden, dass sie sich nicht zu einer Operation entschliessen können und so die günstigsten Chancen versäumen. Auf der anderen Seite ist auch gerade hier manchmal die Lokaldiagnose sicherer als die der Tumornatur des Leidens (genuine Epilepsie, Enzephalitis, Pseudotumor cerebri).

Die Geschwülste des Kleinhirnes und des Kleinhirnbrückenwinkels nehmen eine Sonderstellung ein; ihre Lokaldiagnose ist oft fast ebenso sicher wie die der Zentralwindungstumoren; chirurgisch sind sie aber

[1]) Oppenheim kommt übrigens bei Erwägung dieser Verhältnisse zu ganz denselben Resultaten wie ich.

viel schwerer und unter weit grösserer Lebensgefahr angreifbar als die konvexen Anteile auch der nicht motorischen Hirnpartien.

Es ist sicher nicht ohne Interesse, wenn man sich eine Vorstellung davon machen kann, wie viele — in Prozenten ausgedrückt — sicher lokal zu diagnostizierende Fälle von Hirntumoren an chirurgisch zugänglichen Hirnpartien sitzen. Ich will da zuerst meine eigenen Erfahrungen anführen. Ich habe in 157 von 210 Fällen, in denen ich überhaupt die Diagnose Hirntumor gestellt habe, ohne später eines Irrtums überführt zu werden, eine Lokaldiagnose gewagt. Von den 157 Fällen fallen 13 weg, bei denen zwar bei der langen Dauer ein Tumor wahrscheinlich war, aber nicht sicher, da nur Jacksonsche Epilepsie bestand. Es bleiben also 144. Davon kommen auf die mittlere und vordere Schädelgrube 14, Pons und Medulla oblongata 16, Vierhügel resp. Zirbeldrüse 6, auf das Kleinhirn 44, auf die hintere Schädelgrube 13 Fälle und 1 Zystizerkus im 4. Ventrikel. Die übrigen 50 waren Grosshirntumoren — 25 solche der Zentralwindungen, 10 der Stirnwindungen, 3 des Parietalhirnes, davon 1 links, 3 des Schläfenhirnes, davon 2 links, 9 des Okzipitalhirns. Würde ich, wie früher, alle Geschwülste des Kleinhirnes und der Basis als chirurgisch unangreifbar bezeichnen, so würde ich von meinen lokal diagnostizierten Fällen etwa 64 pCt. aus Gründen ihres Sitzes als inoperabel bezeichnen müssen; rechne ich aber alle Fälle mit der Diagnose Kleinhirntumor oder solcher der hinteren Schädelgrube als für die chirurgische Behandlung geeignet, so würden diese ungünstigen Fälle auf 25 pCt. sinken. Beide Berechnungen dürften aber verkehrt sein; namentlich halte ich den Prozentsatz von 75 pCt. wegen ihres Sitzes chirurgisch günstiger Fälle unter allen lokal zu diagnostizierenden für viel zu hoch. Ich muss zugeben, dass sowohl unter den klinisch unter der Diagnose Kleinhirntumor wie solcher der hinteren Schädelgrube, namentlich in früheren Jahren, doch wohl recht viele waren, wo der primäre Sitz im Hirnstamm oder das spätere Eindringen des Tumors in diesen nicht ausgeschlossen war; früher machte man hier noch nicht so scharfe diagnostische Unterschiede und bezeichnete gern alle die hierher gehörigen Fälle mit ausgeprägten zerebellaren Symptomen als Kleinhirntumoren. Ich glaube, ich bin hier nicht zu streng, wenn ich deshalb von der Gesamtsumme der klinisch beobachteten und mit der Diagnose „Tumor im Kleinhirn" bezeichneten Fälle $^2/_3$ als im lokaldiagnostischen Sinne unsichere bezeichne; berechne ich dann die Prozentverhältnisse aus allen lokaldiagnostizierten Fällen, so erhalte ich 53 pCt. wegen des Sitzes ungünstiger und nur 47 pCt. günstiger Fälle. Nehme ich nur diejenigen Fälle mit bestimmt gestellter Lokaldiagnose, bei denen Autopsie oder Operation diese Diagnose sicher stellte — es sind im ganzen 49 — so sassen 4 davon im Pons, 3 in der mittleren Schädelgrube, 1 in den Vierhügeln, 1 im 4. Ventrikel; dagegen 12 im Kleinhirne, 6 in der hinteren Schädelgrube; ferner 22 in verschiedenen operativ angreifbaren Teilen des Grosshirns, 8 davon in den Zentralwindungen. Rechne ich auch hier wieder alle Kleinhirntumoren und solche der hinteren Schädelgrube als chirurgisch günstig, so würde ich hier sogar nur 18—19 pCt. chirurgisch ungünstig sitzender unter allen lokaldiagnostischen Hirntumoren haben. Für diese letzte Berechnung ist aber zu bemerken, dass natürlich vor allem die Fälle, bei denen sich die Lokaldiagnose des Tumors an einer chirurgisch angreifbaren Stelle machen liess, und die deshalb zur Operation kamen, eine autoptische

Verifizierung der Diagnose gestatteten. Der hier gefundene Prozentsatz von 80 pCt. chirurgisch günstig gelagerter Fälle unter denen, die eine sichere Lokaldiagnose gestatteten, ist deshalb jedenfalls viel zu gross; eher wird der aus der Gesamtmasse meiner Fälle berechnete Prozentsatz von 47 pCt. solcher günstigen Fälle für die eine Lokaldiagnose gestattenden Tumoren heute richtig sein. Alles in allem kann man also sagen, etwa 53 pCt. der Hirntumorfälle mit sicherer Lokaldiagnose fallen für eine chirurgische Behandlung deshalb fort, weil sie operativ nicht zu erreichen sind; da nun von den Gesamtfällen nur etwa 75 pCt., im günstigsten Falle, eine Lokaldiagnose gestatten, so bleiben von 100 Tumoren im ganzen nur etwa 35 über, bei denen eine sichere Allgemein- und Lokaldiagnose möglich ist, und nach der letzteren der Tumor an chirurgisch angreifbarer Stelle sitzt. Fast ganz zu der gleichen Zahl war ich übrigens auch nach früheren Berechnungen und Erwägungen gelangt.

Auch mit der sicheren Diagnose eines Tumors an zugänglicher Stelle sind, wenn wir zu einer Operation raten sollen, noch nicht alle Erwägungen abgeschlossen, die wir vor derselben anzustellen haben. Zunächst ist auch auf das Allgemeinbefinden des Kranken Rücksicht zu nehmen. Befindet sich der Patient in Extremis, besteht tiefe Benommenheit und schwere Störung der Atmungs- und Herztätigkeit, oder beim Tuberkel z. B. Meningitis resp. allgemeine Miliartuberkulose, so wird man, wenn der Fall auch sonst noch so günstig liegt, wohl von einer Operation abraten, während man im übrigen — entgegen v. Bergmanns Ansicht — wenn man den Tumor als Tuberkel diagnostiziert, keineswegs vor einer Operation ohne weiteres zurückzuschrecken braucht, wie eine ganze Anzahl sogar besonders erfreulicher Heilerfolge selbst bei Kleinhirntuberkeln (Macewen, Horsley, Stewart) lehren, bestehen bleibt freilich, dass gerade diese Geschwulstformen recht oft multipel sind. Es wird immer unser Bestreben sein müssen, die Fälle von Hirntumor möglichst früh, ohne schwere Allgemeinsymptome zur Operation zu bringen, und das höchste Ziel, das wir erreichen könnten, würde das sein, garnicht auf die Allgemeinsymptome, die ja zum Teil direkt eine Gefährdung des Lebens bedingen, zu warten, sondern allein auf die lokaldiagnostischen Momente hin zu operieren. Allein — auch abgesehen von den Fällen, wo die allgemeinen Symptome den sicheren Herdsymptomen vorangehen und die die Mehrzahl bilden — wird die Erreichung dieses Zieles wohl immer ein Ideal bleiben. Denn die Diagnose Tumor ist eben erst dann sicher, wenn wenigstens einige der Allgemeinsymptome — am besten auch die Stauungspapille — vorhanden sind. Allein kann dafür die langsame Entwicklung und die Progressivität des Leidens, wie das Kapitel Differentialdiagnose lehrt, nicht ausreichen. Aber gerade von den Zentralwindungstumoren wissen wir, dass bei ihnen, während die drastischen Lokalsymptome schon vorhanden sind, die Allgemeinerscheinungen noch lange fehlen können, und wir sind, besonders wenn diese Lokalsymptome — vor allem die Krämpfe — von besonderer und quälender Häufigkeit sind, berechtigt, hier auch ohne Allgemeinsymptome die Operation anzuraten, die dann natürlich, wenn ein Tumor vorhanden ist, wie unter vielen anderen der erste Fall Horsleys, ein Fall Pels und einer der meinigen lehren, sehr günstige Chancen hat, so dass auch hier wieder die besonders günstige Stellung der Zentralwindungstumoren hervortritt. Aber freilich wundern

[illegible] man sich meist, wenn man bei solchen Operationen [illegible] der genauen Indikationsstellung [illegible] oder gar um einen Tumor [illegible] [illegible] [illegible]

Schliesslich kommt die Frage, was ist bei metastatischen Tumoren zu raten? Handelt es sich um Karzinome oder Melanosarkome, die fast immer multipel sind und auch noch an anderen Körperstellen sitzen, dann lasse man den Patienten ruhig sterben. Metastatische sonstige Sarkome sind im Hirn selten: sie sind auch wohl oft multipel; ist aber das primäre Sarkom entfernt, und ist das sekundäre im Gehirn an chirurgisch günstiger Stelle zu diagnostizieren, so würde ich seine Operation anraten. Entwickeln sich zugleich im Gehirn und an anderen Stellen Sarkome, so würde ich in auch in bezug auf den Hirntumor günstig gelagerten Fällen die Operation dieses Tumors nur vorschlagen, wenn ich auch die Tumoren an den anderen Körperstellen entfernen kann. Geht das nicht, dann halte ich auch die Hirnoperation für unnütz, und ich habe z. B. den richtig diagnostizierten und günstig gelagerten Tumor der Figur 11 nicht zur Operation vorgeschlagen, weil hier ein nicht operierbares Sarkom fest verwachsen mit den grossen Gefässen an der rechten Halsseite lag.

Wir wären also nun so weit, einen Fall vor uns zu haben, bei dem die Allgemein- und Lokaldiagnose eines nicht metastatischen Hirntumors sicher ist, bei dem nach dieser Lokaldiagnose die Geschwulst an einer operativ gut zugänglichen Stelle liegt, wo das Allgemeinbefinden noch ein ziemlich gutes ist, und wo Lues entweder ausgeschlossen ist oder aber, wo bei wirklich vorhandener Lues eine energische antisyphilitische Kur ohne Erfolg geblieben ist. Wir werden dann mit gutem Grunde zur Operation raten, müssen aber nicht glauben, dass wir dann über jeden Berg hinaus sind und dem Patienten nun auch einen erheblichen und dauernden Erfolg von der Operation versprechen können. Denn die Operation selber kann uns noch eine grosse Anzahl von unangenehmen, jeden Erfolg verhindernden Ueberraschungen bieten, die wir vorher auch nur zu vermuten, nicht imstande waren, und die bei ihrer relativen Häufigkeit es gerade sind, die die Zahl der wirklich vollständigen Heilerfolge bei der Operation der Hirntumoren auf eine sehr geringe herabdrücken und den meisten dieser Operationen sozusagen den Charakter einer Explorativoperation aufdrücken, den ja aber auch manche andere nicht ungefährliche Operationen, z. B. die Laparotomien, nur zu oft haben, die darum doch nicht unterlassen werden. Diese unangenehmen Ueberraschungen hängen zum grossen Teile von Umständen ab, die wir oben bei der Diagnose (sechstes Kapitel) genau erörtert haben und die, wie wir gesehen haben, unserer Diagnose vor der Trepanation nur in sehr geringem Masse zugänglich sind — also von der Art des Tumors, seiner Grösse, seinem kortikalen oder subkortikalen Sitze, seiner etwaigen Multiplizität. Was die Art des Tumors anbetrifft, so sind wir ja nur in wenigen Fällen imstande, vor der Operation etwas Bestimmtes darüber auszusagen und namentlich die Unterscheidung der wichtigsten und häufigsten Geschwulstformen, die eines Gliomes von einem Sarkome resp. Fibrome, wird nur sehr selten gelingen[1]). Praktisch wäre sie von sehr grosser Bedeutung für die Prognose, da wir beim Sarkom, das lose und scharf abgegrenzt im Gehirne sitzt, unter günstigen Umständen volle Heilung nach totaler Entfernung erwarten können, bei dem das Gehirn infiltrierenden Gliom, das scharfe Grenzen nicht bietet, aber nicht. Jedenfalls wird uns also häufig erst die Eröffnung des Schädels zeigen, dass

[1]) Siehe aber oben Seite 255 die Angaben von Neisser und Pollack sowie Pfeifer.

nicht, wie wir gehofft hatten, eine radikale Entfernung der Geschwulst möglich ist, sondern, dass wir im günstigsten Falle, wenn es sich um ein Gliom handelt, möglichst viel von demselben entfernen können; in denjenigen Fällen von Gliom allerdings, wo überhaupt ein Tumor nicht zu sehen ist und wo die diffuse gliomatöse Durchwucherung eines Hirnteiles zu einer scheinbaren Hypertrophie desselben geführt hat, ist auch das nicht einmal möglich, wie ich es selber bei einem diffusen Stirnhirngliom erlebte. Eine Kontraindikation gegen eine Operation überhaupt würde aber auch die Möglichkeit der klinischen Erkenntnis der Gliomnatur einer Geschwulst nicht geben, da, wie zuerst die Beobachtungen von Oppenheim, Köhler und Erb, später viele andere lehrten, jedenfalls bedeutende und lange anhaltende Besserungen auch durch partielle Exstirpationen solcher Gliome oder Entleerung etwaiger Zysten zu erreichen sind. Ebensowenig brauchen wir, um das hier noch einmal zu sagen, Tuberkelherde, selbst wenn wir sie in ihrer Art diagnostizieren, deshalb immer von einer operativen Behandlung auszuschliessen, weil sie so oft multipel sind und häufig bei ihnen auch Tuberkulose anderer Organe besteht; denn die Kasuistik lehrt uns, wie erwähnt, dass gerade auch in einigen Fällen von Solitärtuberkeln, die ja recht häufig in der Rinde sitzen, dauernde Erfolge erzielt sind. Ebenso sind, wie erwähnt, eine ganze Anzahl gummöser Wucherungen und syphilitischer Narben des Gehirns mit Erfolg exstirpiert, wenn die interne antisyphilitische Therapie ohne Erfolg gewesen oder die Diagnose der Art des Tumors nicht gestellt war. Ueberhaupt sind wohl schon bei den verschiedensten Arten von Tumoren auch glückliche Operationserfolge erzielt; neben den erwähnten kommen in erster Linie Endotheliome und Neurofibrome, die ausserhalb des Gehirnes liegen, dann umschriebene Angiome, dann Zystizerken und vor allem Echinokokken in Betracht. Auch die Psammome, Cholesteatome, Dermoide und Teratome wären ihrer Natur nach gut zu operieren, wenn sie nicht meist einen unzugänglichen Sitz hätten. Dass wir metastatische bösartige Tumoren von der Operation ausschliessen werden, habe ich oben schon gesagt.

Eine sehr unangenehme Ueberraschung ist es auch, wenn die Operation oder in manchen Fällen auch erst die Sektion zeigt, dass ein Tumor, den wir in der Rinde vermuteten, im Marke liegt und unter Umständen so tief im Marke, dass wir ihn bei der Operation garnicht finden. Das ist vor allen Dingen bei den sehr ausgedehnten Stirn- und Hinterhauptslappen möglich, die auch eine grosse basale Fläche haben, an die nicht heranzukommen ist; machen subkortikale Tumoren der Zentralwindungen deutliche konvulsivische Erscheinungen, so pflegt der Tumor meist nicht weit von der Rinde zu sitzen und kann dann an seiner Resistenz durch Palpation erkannt werden. Auch pflegen in diesem Falle die Jacksonschen Krämpfe Regelmässigkeit im Einsetzen und Verlauf vermissen zu lassen, und nach der Trepanation ist der subkortikale Sitz manchmal auch elektrisch festzustellen (s. u.). Immerhin werden, wie ich noch ausführen werde, bei dem subkortikalen Sitze die chirurgischen Gefahren sehr viel grösser.

Auch sehr grosse Tumoren sind manchmal nicht zu exstirpieren, namentlich wenn sie zugleich subkortikal sitzen — wenigstens wird das wohl für den vor mir zur Operation gebrachten, mehrfach erwähnten Tuberkel gelten, der sich tief im Marke vom r. Stirnhirn kontinuierlich bis in die Medulla oblongata erstreckte. Ebenso bekamen wir von einem

genau diagnostizierten und bei der Trepanation gefundenen extrazerebralen Sarkome über dem linken Schläfenlappen nur kleine Teile heraus, weil der Tumor sich auch weit an die Basis des Schläfenlappens erstreckte. Da die Grösse eines Tumors sich vor der Trepanation nur selten einigermassen berechnen lässt, (siehe auch hier Seite 255 Neisser u. Pollack und Pfeifer), so ist es immerhin erfreulich, dass, wie vor allem der Fall Hitzig-Bramann (grosser Tumor im r. Stirnhirn) und der Fall Edinger-Heidenhain, bei dem der ganze r. Schläfenlappen entfernt werden musste, lehren, doch auch sehr grosse Geschwülste sich manchmal mit mehr oder weniger dauerndem Heilerfolge exstirpieren lassen.

Ein letzter, den Erfolg der Operation manchmal vereitelnder Umstand klärt sich meist erst bei der Sektion auf — die etwaige Multiplizität der Geschwülste. Er würde besonders unangenehm hervortreten in Fällen von multiplem unilokulärem Echinokokkus, einer Geschwulstform, die bei isoliertem Vorkommen und bei richtiger Lokaldiagnose ja sehr günstige Operationsverhältnisse bieten würde.

Zu alledem kommen nun noch die Gefahren der Operation selbst. Ich und viele andere haben dieselben jedenfalls früher unterschätzt — die weitere Erfahrung hat uns hier zu unserm Leidwesen bald eines Besseren belehrt, früh haben schon Hitzig und besonders Schultze diesen Punkt stark hervorgehoben, neuerdings besonders Knapp. Oppenheim glaubte früher, dass ein Viertel bis die Hälfte aller Tumoroperierten an der Operation stürben; jetzt berechnet er 37,7 %. Von der Sepsis sehe ich ab — obgleich sie wohl nicht so selten ist, wie Kocher und Horsley meinen; namentlich droht sie auch, wenn, was allerdings selten, bei der Trepanation das knöcherne Ohr oder die Nebenhöhlen der Nase eröffnet werden — sie hat manchmal früh, manchmal erst spät auch die günstigsten Operationsresultate vernichtet, so auch in 2 von meinen Fällen. Vor allem bedenklich sind die oft bedeutenden Blutungen und die Chokwirkung der Operation selbst. Die Blutung ist oft schon aus der Schädelhaut und aus der Diploë eine ganz enorme; sie wird bedenklich, wenn auch die Geschwulst sehr blutreich ist und ganz besonders, wenn man in die Hirnmasse selbst eindringen muss. Hier ist sie auch schwer zu stillen. Der Chok der Operation kann direkt zum Tode führen, und ich konnte mich früher, als von den meisten Operateuren mit Hammer und Meissel trepaniert wurde, oft des Eindruckes nicht erwehren, dass das Hämmern am Schädel, das sehr lange dauerte, in dieser Beziehung von schwerer Bedeutung war. Die Chirurgen sind ja aufs eifrigste bestrebt, alle diese Gefahren allmählich immer mehr zu verringern. Die Gefahr der Blutung aus basalen arteriellen und venösen Gefässen oder des Choks durch Einwirkung auf die Medulla oblongata ist besonders gross bei den Tumoren des Kleinhirns und des Kleinhirnbrückenwinkels; und da diese jetzt in grosser Zahl operiert werden, ist diese Operationsgefahr neuerdings geradezu gewachsen. Von den von mir zur Operation gebrachten 14 Fällen mit bestimmter Lokaldiagnose sind 7 diesen direkten Operationsfolgen, dem Chok und der Blutung, erlegen. Zur Verhütung eines allzu grossen Chokes und auch Blutverlustes schlug Horsley vor, die Operation in zwei Abschnitten zu machen, im ersten nur die Schädelöffnung, im zweiten nach voller Erholung des Patienten die Exstirpation der Geschwulst. Das ist für viele Fälle jedenfalls ein sehr beherzigenswerter Vorschlag. Ich will mich im übrigen nicht weiter auf diese

rein chirurgischen Fragen einlassen, die meinem Verständnisse ferner liegen, einiges über neuere Methoden zur Verbesserung und Beschleunigung der Trepanation und zur Verminderung des Blutverlustes werde ich unten noch bringen, ich muss aber doch noch einige Gefahren der Operation erwähnen, die zwar nicht das Leben bedrohen, aber doch statt der erhofften Besserung des Hirnleidens sogar eine Verschlimmerung desselben herbeiführen können. So kann durch die Entfernung der Geschwulst selber zunächst eine Verstärkung der vorhandenen Lokalsymptome oder das Eintreten neuer bedingt werden — Monoplegien werden zu Hemiplegien — häufig tritt bei Operationen im Zentralgebiete l. vorübergehend Aphasie ein, etc.; diese vorübergehenden Verschlimmerungen sind fast die Regel. Ein eintretender Hirnprolaps kann an sich bedenklich sein und durch die Kompression des herausgedrängten Hirnteiles zu neuen Störungen, wie in einem meiner Fälle z. B. zu Alexie und Paraphasie, in einem 2. zu Aphasie führen; ähnliche Erscheinungen sind von Knapp, Sänger und anderen mitgeteilt worden. So können beim Gliome seinem Baue nach und bei Erhaltung von reichlicher leitender Nervensubstanz in der Geschwulst die Lokalsymptome vor der Operation noch mässig sein, erst das Manipulieren in der Geschwulstmasse bei der Operation kann dann wesentliche Störungen herbeiführen. Auch die Erweichung der umgebenden Hirnsubstanz und ein Hirnoedem kann nach der Operation rasch fortschreiten und so rasches Zunehmen der Ausfallssymptome bedingen. Nach der Entfernung von Tuberkeln kann die Aussaat von Bazillen zur Meningitis führen, und von den zurückgelassenen Tumorresten können Rezidive ausgehen.

Eines muss ich hier noch erwähnen, was zwar eigentlich selbstverständlich ist, aber oft genug übersehen wird und was natürlich für die Prognose der Hirntumor-Operation von erheblichster Bedeutung ist. Gelingt es, einen Tumor zu entfernen, so gehen vor allen Dingen die quälenden Allgemeinerscheinungen zurück; ist aber z. B. aus der Stauungspapille schon eine Sehnervenatrophie geworden, so bleibt die Erblindung auch nach der gelungensten Operation. Sehr schwierig ist es, die Wirkung der Operation auf die Lokalsymptome vorher zu bestimmen; sind diese nur Folgen einer Kompression, so können sie sich noch vollständig wieder ausgleichen; beruhen sie auf Erweichung oder sonstiger Zerstörung der Hirnsubstanz, dann sind sie unheilbar. Da aber die anatomische Ursache dieser Symptome sich klinisch meist nicht mit aller Bestimmtheit eruieren lässt, so sei man mit der Prognose in dieser Beziehung immer vorsichtig. Haben Herdsymptome schon lange bestanden, so bleiben sie meist auch nach der erfolgreichsten Operation, und man mache den Angehörigen also in dieser Beziehung nicht zu viel Hoffnung. Natürlich kann man bei kleinen Tumoren in dieser Hinsicht mehr Gutes erwarten, als bei sehr grossen. Dass die Lokalsymptome vorübergehend oft zunehmen, habe ich schon ausgeführt.

Man sieht, der Misserfolge, der mehr oder weniger vermeidbaren und der unvermeidlichen Irrtümer und Unglücksfälle sind bei der Chirurgie der Hirntumoren ausserordentlich viele. Ich selber habe bisher 14 (heute 15) Fälle von Hirntumor mit bestimmter Allgemein- und Lokaldiagnose zur Operation gebracht; einen kann ich hier allerdings eigentlich nicht herrechnen, es war ein Tumor am Ganglion Gasseri, der jedenfalls nicht ganz sicher diagnostiziert war — die Operation sollte zunächst nur nach

Krause das Ganglion entfernen — in den übrigen 13 Fällen habe ich aber, trotzdem in jedem Falle die allgemeine und die Lokaldiagnose richtig war, und ich nur Fälle mit Sitz des Tumors in erreichbaren Teilen des Grosshirnes ausgewählt habe, bisher nur sehr wenig Glück gehabt. Eine Heilung habe ich in keinem dieser Fälle erreicht[1]). Bei 5 derselben lag das in den Umständen des Tumors, seiner Art und seines Sitzes begründet. So war gleich der erste Fall, bei dem ich einen Tumor des linken Okzipitallappens diagnostiziert hatte, ein Gliom, das tief im Marke dieses Hirnteiles lag, bei der Operation nicht gefunden wurde und auch nicht rein zu exstirpieren gewesen wäre. Bei einem anderen Falle, bei dem ich einen Tuberkel im rechten Stirn- und Zentralhirn diagnostiziert hatte, sass dieser ebenfalls tief im Marke und war ausserdem so gross, dass er sich vom Stirnhirn kontinuierlich bis zur Medulla oblongata erstreckte; der 3. Fall war eine gliomatöse Hypertrophie des rechten Stirnlappens, bei der ein deutlich umschriebener Tumor überhaupt nicht vorhanden war. Der 4. (Diagnose Tumor der r. Kleinhirnhemisphäre) zeigte hier eine Zyste und ein Sarkom ganz vorn im Oberwurm, das wohl nicht zu erreichen gewesen wäre; im 5. Falle konnte ein richtig diagnostizierter Tumor aus dem linken Armzentrum entfernt werden; trotzdem trat nach einigen Tagen Hirnprolaps mit Zunahme der Lokalsymptome ein; auch die Allgemeinsymptome besserten sich nicht; Tod nach einigen Monaten; keine Sektion. Bei den 8 übrigen Fällen waren die Misserfolge chirurgischer Natur. Es handelte sich erstens um 4 Zentralwindungstumoren; zwei lagen in der Rinde, ein kavernöses Angiom im linken Fusszentrum dicht an der Mittellinie, ein Sarkom im linken Armzentrum; ein dritter, ebenfalls ein Sarkom, lag über der Rinde des Armzentrums und über dem Stirnhirn rechts, im 4. Falle lag der Tumor unter der Rinde des Armzentrums. Die Exstirpation gelang in den ersten 3 Fällen jedesmal, war aber im dritten Falle nicht ganz vollständig. Der erste Fall starb an eitriger Meningitis; der 2. u. 3. an enormem Blutverlust und Chok der Operation. Im 4. Falle sollte, da der Tumor in der Rinde nicht gefunden wurde, zweizeitig operiert werden, aber auch hier trat Choktod ein. Der 5. Fall war ein richtig im linken Schläfenlappen diagnostiziertes Sarkom, das noch dazu extrazerebral lag — es erstreckte sich aber auch an die Basis des Schläfenlappens; da der Fall noch in die erste Zeit der Operation auf diesem Gebiete fiel, wagten wir den grossen Tumor nicht ganz zu entfernen. Die Patientin erholte sich zunächst sehr, ging später aber an Meningitis zugrunde. Der 6. Fall war ein Sarkom der linken Kleinhirnhemisphäre; der 7. und 8. ein Neurofibrom im linken Kleinhirnbrückenwinkel; in allen Fällen wurde der Tumor operativ entfernt; alle drei starben aber an Blutung, resp. Chok bald nach der Operation. Diese 8 letzten Geschwülste wären also an sich mit dauerndem Erfolg zu exstirpieren gewesen. Sehe ich mir nachträglich die 27 noch übrigen meiner Fälle, bei denen ich eine genaue Lokaldiagnose an chirurgisch zugänglicher Stelle gemacht habe und bei denen ich mich später meistens durch die Autopsie über die Art und Wirkung der Geschwulst auf ihre Umgebung genau orientieren konnte, mit Rücksicht auf die Frage der Möglichkeit ihrer radikalen Operierbarkeit an, so ergibt sich folgendes: Es handelte sich um

[1]) Ganz neuerdings ist allerdings ein von mir diagnostizierter 15. Fall — Sarkom im l. Okzipitallappen — von Kümmel mit Glück operiert. Jetzt nach 8 Monaten besteht nur noch r. Hemianopsie.

10 Kleinhirntumoren, 4 der hinteren Schädelgrube und 13 in verschiedenen Teilen des Grosshirnes. Von den 10 Kleinhirntumoren wären 2, ein Gumma und ein Tuberkel, operabel gewesen, von der Möglichkeit der Seitendiagnose sehe ich hier ab —, bei den 8 andern handelte es sich in 4 Fällen um multiple Tuberkel, auch mit Beteiligung des Pons, 3 sassen im Unterwurm, einer, als Kleinhirntumor diagnostiziert, war das Gliom im 4. Ventrikel, das Fig. 2 darstellt. Bei den 4 Geschwülsten der hinteren Schädelgrube handelte es sich bei zweien um Neurofibrome im Kleinhirnbrückenwinkel — eins davon zeigt Fig. 8 — sie wären zu operieren gewesen; 2 waren inoperable vom Knochen ausgehende Karzinome, eins davon metastatisch. Von den 13 Grosshirngeschwülsten wäre ein Stirnhirnhämatom, das vor der operativen Aera beobachtet wurde, leicht zu operieren gewesen; ein Sarkom am rechten Stirnhirn ist tatsächlich operiert, aber von Hitzig-Bramann, die den Fall später untersuchten; sehr günstig lagen für eine Operation ein Fall von Parietalhirntumor links (Fig. 6), und das grosse Sarkom, das Fig. 9 und 10 darstellen. In dem letzten Falle war die Diagnose viele Jahre vor dem Tode gestellt, Patient verweigerte aber die Operation. In den übrigen 9 Fällen handelte es sich 7mal um diffuse oder sehr tiefsitzende Geschwülste im Stirn-, Parietal-, Hinterhauptslappen, einmal — gut operables Sarkom im linken Stirnhirn — war Patient in extremis; der letzte Fall war der in Fig. 11 dargestellte, wo der Hirntumor wohl operabel war, nicht aber ein gleichzeitig vorhandener um die grossen Gefässe der linken Halsseite. Wir haben also bei im ganzen 40 Fällen von genau lokaldiagnostiziertem Tumor mit erreichbarem Sitze 16, bei denen die Möglichkeit radikaler Operationserfolge vorhanden war, wobei ich aber noch gar keine Rücksicht auf die chirurgischen Gefahren genommen habe, die in fast $^2/_3$ meiner operierten Fälle alle Erfolge wieder illusorisch machten. Also selbst in diesen 40 in jeder Beziehung ausgesucht günstigen Fällen hätten wir einen dauernden Erfolg nur bei 2 von 5 Tumoren erreichen können. Das macht, da von 100 Tumorfällen nur etwa 35 bei gleichzeitig sicherer Lokaldiagnose an angreifbarer Stelle sitzen, für die Gesamtmasse der Hirngeschwülste etwa 14 pCt., in jeder Beziehung für die Operation günstige Fälle[1]). Aber ich glaube, dieser Prozentsatz ist noch zu hoch. Oppenheim hielt früher nach gleichen Erwägungen wie ich unter 23 von ihm beobachteten und autoptisch untersuchten Fällen nur einen für operabel, also zirka 4 pCt.; in der letzten Zeit rechnet er ungefähr 3 pCt. heraus. Hale White hat 100 Fälle anatomisch untersucht und glaubt, dass neun davon zu exstirpieren gewesen wären, aber v. Bergmann bestreitet in sieben von diesen Fällen die Operationsmöglichkeit. Seydel hält von 100 Fällen zwei für operabel. Hale White und Seydel haben nur anatomisches Material untersucht und sich auf den Befund der Sektion gestützt und sind nicht auf die Frage eingegangen, ob in diesen Fällen nicht bei frühzeitiger Diagnose häufiger ein günstiges Resultat zu erreichen gewesen wäre; auf der andern Seite werden sie aus rein anatomischen Gründen manchen Fall für entfernbar angesehen haben, der aber nicht lokal zu diagnostizieren war. v. Beck hat mit dem von ihm gesammelten Materiale entsprechende Erwägungen angestellt.

[1]) Dieser Prozentsatz ist gegenüber meinen früheren Bemerkungen um 3—4 pCt. gestiegen, weil jetzt die Tumoren des Kleinhirns und der hinteren Schädelgrube an sich zu den operablen gerechnet sind; dafür sind aber auch die chirurgischen Gefahren erheblich gestiegen (s. o.).

Er kommt zu dem Resultate, dass 15 pCt. aller Fälle günstig für die Operation liegen, also zu einer gleichen Zahl wie ich; ich halte diese Zahl, wie gesagt, für zu hoch und möchte meinen, dass die richtige Zahl vielleicht in der Mitte zwischen denen von Seydel und v. Beck liegt, — dass also etwa 9 pCt. aller Fälle der Hirngeschwülste erstens eine genaue Allgemein- und Lokaldiagnose gestatteten, dass sie nach letzterer Diagnose zugleich an chirurgisch erreichbarer Stelle sitzen und dann schliesslich auch bei der Operation keine Befunde ergeben, die eine radikale Entfernung unmöglich machen. Abziehen müsste man von dieser Zahl dann noch die Misserfolge, die auf chirurgische Unglücksfälle kämen — die Hälfte bis $^2/_3$ — und würde dann etwa auf die 4 resp. 3 pCt. Oppenheims von wirklich geheilten oder sehr gebesserten Fällen kommen. Man kann daraus schon ersehen, dass die Zahl der wirklich erfolgreich operierten Hirntumorfälle nur eine kleine sein kann. In der Tat verteilen sich diese Fälle auf eine nur geringe Zahl Autoren, von denen manche allerdings hervorragend gute Erfolge zu verzeichnen gehabt haben, allen voran Horsley, und diese Zahl wird noch sehr viel kleiner, wenn wir nur auf die Fälle Rücksicht nehmen, wo der Erfolg von Dauer war; hier kommen auch etwaige Rezidive in Betracht. Die weitaus meisten aller mit Glück operierten Hirntumoren sind immer noch solche der Zentralwindungen. Doch ist bemerkenswert, eine wie grosse, allerdings bisher nur selten glückliche Rolle in der letzten Zeit die Tumoren des Kleinhirnes und der hinteren Schädelgrube unter den operierten Fällen spielen. In den meisten Fällen sind natürlich einige Lokalsymptome des Tumors oder auch ein- resp. doppelseitige Erblindung bestehen geblieben. Die ersteren sind sogar manchmal sehr verschlimmert, was für die Beurteilung der Operation natürlich auch schwer in die Wage fällt. Von Interesse ist es auch noch, dass gerade in der ersten Zeit dieser Operationen die günstigeren Fälle relativ häufig waren, während später immer mehr von Misserfolgen berichtet wurde, die jedenfalls nicht immer Folge zu raschen oder kritiklosen Operierens waren.

Ueberblicken wir noch einmal alle die oben hervorgehobenen Schwierigkeiten, die sich einer glücklichen und erfolgreichen Operation eines Hirntumors in den Weg stellen und deren Kenntnis wir zum Teil erst den Erfahrungen der letzten Jahre verdanken — ich habe sie jedenfalls nicht zu gering dargestellt —, so werden wir es wohl begreiflich finden, dass die anfängliche, auf die ersten glücklichen Erfolge sich stützende Begeisterung für diese Dinge sich allmählich wesentlich abgekühlt hat und einer kühlen Erwägung des Pro und Contra in jedem einzelnen Falle gewichen ist. Das ist natürlich auch der einzig richtige Standpunkt. Aber trotz aller Abkühlung durch die hervorgehobenen Schwierigkeiten und Misserfolge wird man die Frage, ob sich denn die Chirurgie der Hirntumoren überhaupt vom Standpunkte unserer Wissenschaft verteidigen und halten lassen könne, mit einem entschiedenen „Ja" beantworten, und man darf sich nicht auf den Standpunkt drängen lassen, auf dem heute Knapp steht, der die Hirntumoroperationen ganz verwirft [1]).

[1]) Auf der anderen Seite muss auch ich bekennen, dass ich die Forderungen Kochers für viel zu weitgehende und nach dem jetzigen Standpunkte der Lokalisationslehre unerfüllbare halte. S. in dieser Beziehung: Oppenheim. Geschwülste des Gehirns. 2. Auflage.

Ich wenigstens glaube, dass wir die chirurgische Behandlung dieser Geschwülste nicht eher wieder aufgeben werden, als bis wir jede Geschwulst durch innerliche Mittel werden heilen können — und das wird wohl noch gute Wege haben. Für diese Ansicht habe ich zwei Gründe: Der erste liegt in der Natur des Leidens. — Der echte Hirntumor ist ein Leiden, das ohne Operation so gut wie stets und zwar meist unter furchtbaren, kaum von anderen Krankheiten erreichten Leiden zum tödlichen Ende führt. Die schlimmsten Symptome des Leidens — speziell der Kopfschmerz und das Erbrechen — sind oft auch mit Anwendung der grössten zulässigen Dosen von Narkotizis kaum zu lindern. Das Leiden ist ausserdem kein kurzes — selbst bei raschem Verlaufe dauert es doch mehrere Monate — kann sich aber, wenn auch dann wohl in wechselnder Intensität, über mehrere Jahre hinziehen. Selbst wenn wir bei einer solchen Krankheit — auch unter Anwendung nicht ungefährlicher operativer Massnahmen — nur in 1 pCt. aller Fälle Heilung von Dauer erzielen könnten, so hätten wir doch diesen einen Fall sicherem Tode und qualvollen Leiden entrissen. Ein Prozentsatz von 3—4 pCt. oder gar 7 pCt. solcher Erfolge ist, wenn wir die Sache so betrachten, doch schon ein recht erfreuliches Resultat. Es gilt in der Folgezeit vor allem, die chirurgischen Gefahren möglichst noch immer mehr zu mindern — da ist schon manches geschehen und wird sich noch viel erreichen lassen. In zweiter Linie müssen wir suchen, genauere klinische Anhaltspunkte für die Art des Tumors, seinen kortikalen oder subkortikalen Sitz zu erlangen, damit wir vor der Operation die Prognose einigermassen abgrenzen können — das wird schwieriger sein, — aber Anfänge sind ja auch hier gemacht. Besonders wichtig wäre es natürlich auch, die Fälle von Pseudotumor cerebri oder von chronischem Hydrokephalus scharf von wirklichen Tumoren zu unterscheiden, denn bei solchen Fällen können wir natürlich den Kranken der Lebensgefahr einer Operation aussetzen, während er ohne diese ganz oder mit einigen Defekten geheilt wäre. Da aber hier die Differentialdiagnose heute kaum zu machen ist, sind diese neueren Erfahrungen nur geeignet, unsere Verantwortung bei dem Vorschlage einer Hirntumoroperation noch sehr zu vermehren, jedenfalls darf mit Rücksicht auf sie man nicht mehr den Standpunkt vertreten, dass auch der Tod infolge einer bei der Diagnose Hirntumor vorgenommenen Operation immer noch ein Vorteil für den Kranken sei.

Der zweite Grund, weshalb ich trotz aller Gefahren der Operation und aller unvorherzusehenden Misserfolge dennoch mich für berechtigt halte, zunächst einmal in den allen oben erörterten Anforderungen entsprechenden Fällen zu einer Operation zu raten, ist gewonnen aus den Erfahrungen an den ziemlich zahlreichen Fällen, bei denen durch die Trepanation die Entfernung der Geschwulst überhaupt nicht oder nur zum kleinen Teile gelang. (Die ersten Beobachtungen dieser Art kamen von Bruns (1893), Horsley, Bramwell, Anandale, Taylor, Oppenheim); später haben viele Autoren gleiches publiziert, ich nenne Chipault, Sänger, Sick und Schlesinger. Diese Erfahrungen haben uns gelehrt, dass in solchen Fällen die Herdsymptome immer zum mindesten dieselben bleiben, dass aber die Allgemeinsymptome — und diese sind ja für den Kranken ganz besonders quälend — nach breiter Eröffnung des Schädels und der Dura meist rasch zurückgehen. Wie mit einem Zauberschlage hellt sich das Bewusstsein auf; der Kopfschmerz schwindet, ebenso das Erbrechen, und auch die Stauungspapille geht rasch zurück. Von aller-

höchster Bedeutung ist, dass man auf diese Weise auch den Uebergang der Stauungspapille in Atrophie des Sehnerven, also die Erblindung verhindern kann. Die Besserung war in vielen Fällen eine ganz bedeutende; ich habe es in zwei Fällen erlebt, dass die vorher zwischen Leben und Sterben schwebenden Kranken doch wieder — in einem Falle sogar weite — Spaziergänge machen konnten. Natürlich kann die Besserung nicht von Dauer sein; bei weiterem Wachstum der Geschwulst muss natürlich allmählich doch wieder Benommenheit eintreten, und der schliessliche Tod ist selbstverständlich unvermeidlich. Immerhin hat die Besserung doch in meinem ersten Falle, bei dem wir ein tief im Marke des Hinterhauptslappens sitzendes Gliom nicht entfernen konnten, mehrere Monate gedauert und in einem zweiten einige Wochen. Es ist auch hervorzuheben, dass es wenigstens zu schweren Kopfschmerzen in manchen der operierten Fälle garnicht wieder kommt, sodass die Kranken also die volle Schwere ihres Leidens nicht wieder empfinden, sondern einfach im Koma zugrunde gehen.

Die Besserung und teilweise Heilung der Allgemeinsymptome des Tumor cerebri nach einfacher Eröffnung des Schädels und der Dura ohne Entfernung der Geschwulst wird natürlich dadurch bedingt, dass durch diese Eröffnung der Druck im Inneren des Schädels vermindert wird, und das Eintreten dieser Besserung, speziell der Rückgang der Stauungspapille in diesen Fällen, ist ja umgekehrt wieder ein schöner Beweis für die eigentliche Grundursache dieser Allgemeinsymptome, wie wir es oben schon hervorgehoben haben. Die Abnahme des Druckes ist ohne weiteres zu erklären, wenn bei der Operation wenigstens Teile des Tumors entfernt werden; auch kann der Tumor, wie ich gesehen habe, direkt aus der Trepanationsöffnung herauswachsen und auf diese Weise und dadurch, dass er die Lymphbahnen im Schädel freimacht, die Entlastung herbeiführen; in den meisten Fällen und allein in ausgiebiger Weise erfolgt aber die Entlastung durch Ausströmen des Liquor cerebrospinalis aus der Trepanationsöffnung, und dieser Ausfluss ist deshalb immer anzustreben. Er tritt nicht immer ein oder wenigstens nicht immer gleich; in meinem ersten Falle war der Verband von Anfang an immer von Liquor durchtränkt, in einem zweiten, bisher nicht erwähnten, wo wir ohne Lokaldiagnose operierten und nur die Herabsetzung des Hirndruckes erreichen wollten, liess der Ausfluss solange auf sich warten, dass unterdes die Stauungspapille in Sehnervenatrophie mit Erblindung überging; dann trat er reichlich ein; vielleicht war hier die Trepanationsöffnung zu klein; in einem 3. Falle, wo trotz der Entfernung eines Tumors aus dem l. Armzentrum nach einigen Tagen ein Hirnprolaps eintrat, blieb der dauernde Liquorabfluss aus, und die Allgemeinsymptome besserten sich nicht. Woran diese Differenzen liegen, ist nicht immer erklärlich, z. B. nicht in meinem 3. Falle; in dem schon erwähnten 4. Falle, wo der Tumor selbst die Trepanationsöffnung verlegte und den Abfluss des Liquor nach aussen verhinderte, liegt die Sache natürlich klar. Das lehren uns jedenfalls diese Fälle — und diese Lehre ist eine erfreuliche — dass wir auch in den sehr häufigen Fällen, wo wir erst bei der Operation sehen, dass eine radikale Entfernung der Hirngeschwulst nicht möglich ist, mit der Trepanation selber nicht nur dem Kranken nichts zu schaden brauchen, sondern ihm damit einen

wesentlichen, lange andauernden Nutzen verschaffen können, der besonders dann bedeutend wird, wenn wir den Eintritt der Erblindung verhüten. Dadurch muss uns natürlich der Entschluss, zu einer Operation zu raten, in etwas erleichtert werden, der sonst bei der Seltenheit der definitiven Erfolge ein noch viel schwererer sein würde.

Alle diese Erwägungen geben uns also — auch bei striktester Rücksichtnahme auf alle zu erwartenden Fehlschläge — das bestimmte Recht, bei lokal diagnostiziertem Tumoren an chirurgisch günstiger Stelle — am besten verhalten sich hier die Tumoren der motorischen Zentren und der Sprachregionen — dem Patienten und seinen Angehörigen zu einer Operation des Tumors zu raten; besonders erleichtert wird uns dieser Entschluss durch die nicht selten beobachtete erhebliche Besserung nach einfacher Trepanation ohne Entfernung des Tumors. Ich sage mit Absicht nur: „zu raten". In der ersten Begeisterung nach den schönen Erfolgen, speziell Horsleys, habe auch ich die Patienten mit Aufbietung aller meiner Beredsamkeit und ärztlichen Autorität zur Operation zu drängen gesucht — das habe ich längst aufgegeben. Ich setze jetzt den Angehörigen des Patienten die Chancen einer Hirntumor-Operation mit absoluter Ehrlichkeit auseinander und lasse sie dann selbst entscheiden. Nur selten kann man dem Kranken selbst mit diesen Auseinandersetzungen kommen — meist würde das ja auch eine Grausamkeit sein — tunlich und notwendig ist das nur in den Fällen, speziell von Geschwülsten der Zentralwindungen, wo Allgemeinsymptome noch ganz oder fast ganz fehlen. Meine Auseinandersetzungen sind dann die folgenden: „Der Kranke leidet an einer Hirngeschwulst. Ich habe den Versuch gemacht, das Leiden durch innerliche Mittel zu heilen — der Versuch ist misslungen. Jetzt ist nur noch eine Operation möglich; ohne diese ist der Kranke so gut wie sicher verloren, und seine Leiden werden voraussichtlich noch sehr schwere sein, wie sie es auch bisher schon waren. Die Diagnose ist in diesem Falle sicher — auch die Diagnose des Ortes, an dem die Geschwulst sitzt — dieser Ort ist ein für die Vornahme der Operation günstiger. Wir können hoffen, dass wir die Geschwulst erreichen und ganz entfernen werden. Im günstigsten Falle ist also eine dauernde Rettung des Patienten möglich. Auch in diesem Falle kann ich aber nicht sagen, wie weit die Besserung, speziell der vorhandenen Lähmungen und Sinnesstörungen gehen wird — ein Teil derselben wird wohl sicher bestehen bleiben. Vor allem kann ich aber vor der Operation nicht bestimmt voraussagen, ob wir, wenn wir die Geschwulst antreffen, sie entfernen können, sie kann zu gross sein, zu tief im Marke liegen oder überhaupt keine scharfen Grenzen haben; im günstigsten Falle bekommen wir dann nur Teile der Geschwulst heraus und sie kann später wieder weiter wachsen, oder wir müssen sie überhaupt ganz an ihrem Orte lassen. Unter diesen Umständen werden wir natürlich am schliesslichen tödlichen Ausgange des Leidens nichts ändern können. Aber auch unter diesen ungünstigen Umständen ist wenigstens zu erwarten, dass die quälendsten Symptome des Leidens — der Kopfschmerz, das Erbrechen, die Benommenheit schwinden werden; und vor allem ist die Gefahr des Blindwerdens, die dem Kranken ohne eine Operation immer droht, dann ziemlich ausgeschlossen. Die Operation ist eine gefährliche — es ist möglich, dass sie das Leben direkt oder an Komplikationen vernichtet; auch kann

selbst noch zur Vermehrung der Hirnsymptome beitragen. Doch haben viele Patienten den Eingriff gut überstanden. Im günstigsten Falle kann also die Operation dauernde Heilung bringen, im ungünstigsten direkt den Tod herbeiführen; im dazwischen liegenden Falle werden wenigstens die schlimmsten Symptome des Leidens verschwinden. Nun entscheiden Sie selbst.“ Nach meinen Erfahrungen werden bei der Schwere des Leidens nach einigem Zögern die Patienten und die Angehörigen sich immer zur Operation entschliessen; am seltensten leider grade in den Fällen, wo die Chancen die günstigsten wären — bei kleinen Tumoren der Zentralwindungen — wo, wenn Krämpfe nicht zu häufig sind, beim Fehlen der Allgemeinsymptome, die Schwere des Leidens dem Patienten noch nicht zum Bewusstsein gekommen ist; und wir ja auch nicht mit aller Bestimmtheit die Diagnose eines Hirntumors stellen können.

Ich habe oben im Beginne dieser Auseinandersetzungen über die Chirurgie der Hirntumoren schon hervorgehoben, dass wir, wenn wir die ganze gute Sache nicht in Misskredit bringen wollen, gut tun werden, nur bei solchen Hirngeschwülsten eine Operation anzuraten, wo Lokal- und Allgemeinsymptome sicher, der Sitz ein erreichbarer ist; mit anderen Worten nur bei solchen, wo wir wenigstens die Aussicht und die Absicht haben können, eine radikale Entfernung des Tumors zu erlangen. Nun haben wir aber die praktisch äusserst wichtige Erfahrung gemacht, dass wir einen wesentlichen Teil, und gerade der quälendsten Symptome des Tumors auch beseitigen können, wenn die Trepanation ihr Hauptziel, die Entfernung der Geschwulst, auch gar nicht erreicht, sondern nur durch Eröffnung des Schädels und der Dura zur Herabsetzung des allgemeinen Hirndruckes führt. Wir haben gesehen, dass wir auf diese Weise dem Kranken für Monate eine sehr wesentliche Erleichterung seines Leidens bringen können, und dass unter Umständen bis zu dem dann ja unvermeidlichen Tode wenigstens die Kopfschmerzen nicht wieder eintreten. Sollen wir nun diese Möglichkeit der erheblichen Linderung des Leidens denjenigen Kranken definitiv versagen, bei denen wir auch nach längerer Beobachtung eine Lokaldiagnose nicht stellen können oder wo der lokaldiagnostizierte Tumor chirurgisch unerreichbar ist? Ich glaube, wir sind dazu nicht berechtigt. Ich würde also in solchen Fällen, spez. in den ersteren, mit einem Operationsvorschlage etwas länger warten, besonders da immer noch Symptome eintreten könnten, die eine Lokaldiagnose ermöglichen; — werden aber die Qualen des Kranken zu gross, so würde ich den Angehörigen auch hier eine Trepanation anraten, ihnen aber natürlich genau auseinandersetzen, dass es sich hier nur um eine Linderung der Leiden des Kranken handeln kann, nicht um eine Besserung resp. Heilung des Uebels selbst. Namentlich ist man zu diesem Rate in den Fällen berechtigt, wo der Kranke selbst, der vielleicht von solchen Operationen gehört hat, zur Vornahme derselben drängt. Die Erfahrung Vieler, so zuerst meine eigenen, die Horsleys, Macewens, Hermanides', Byron-Bramwells, Taylors und Oppenheims, später vor allem die Sängers, Ferriers und Spillers, die alle warm für diese sogenannte Palliativoperation (decompressive operations) eingetreten [illegible]ben jedenfalls gelehrt, dass man durch eine solche einfache Tr[illegible]e Leiden des Kranken erheblich lindern und sich seinen [illegible]hör

Dank verdienen kann. Ja, es gibt einen Umstand, der uns nicht nur die Berechtigung, sondern geradezu die Pflicht, zu dieser Palliativoperation auch bei vollständig fehlender Lokaldiagnose zu raten auferlegt; das ist, wenn bei vorhandener Stauungspapille Abnahme der Sehschärfe eintritt und also die Gefahr der Erblindung naherückt. Ich habe oben hervorgehoben, dass auch diese Erblindung durch die einfache Trepanation verhütet werden kann. Wer es, wie ich, erlebt hat, wie schwer die Tumorkranken, denen ja manchmal noch ein langes Leben beschieden ist, gerade durch die Komplikation mit Erblindung betroffen werden, wird alles wagen wollen, um diese zu verhüten, umsomehr, als ja sogar Fälle bekannt sind, wo nach eingetretener Erblindung spontan alle übrigen Erscheinungen des Hirntumors dauernd oder für längere Zeit zurückgetreten sind und der Patient, abgesehen von seiner Erblindung, gesund war. In diesen Fällen hätte also eine Trepanation zur rechten Zeit meist auch die Erblindung verhüten und die volle Gesundheit des Kranken herbeiführen können; allerdings ist hier oft die Differentialdiagnose gegen Hydrokephalus und Pseudotumor nicht ganz sicher. Die Gefahr der Erblindung rückt immer nahe, wenn bei Stauungspapille die Sehschärfe abnimmt; bedenklich ist auch immer, wenn fettige Degenerationsflecke der Retina eintreten. Dann soll man mit der Operation nicht zögern. Nur eine Einschränkung ist hier nötig; wenn nämlich Stauungspapille und Sehschwäche dadurch enstehen, dass der Tumor direkt die basalen Sehbahnen ergriffen hat, dann kann natürlich eine Herabsetzung des Hirndruckes die fortschreitende Erblindung nicht verhüten; meist ist das aber, besonders an typischen Einengungen des Gesichtsfeldes, zu erkennen, und ich habe in einem solchen Falle direkt von der Operation abgeraten. In den letzten Jahren ist besonders Sänger mehrfach warm für die Palliativoperationen eingetreten — ich will übrigens darauf hinweisen, dass die vorstehenden Ausführungen fast ohne Aenderung meiner ersten Auflage aus dem Jahre 1897 entnommen sind — und er hat namentlich auch bei Tumoren in der hinteren Schädelgrube ausgezeichnete, auch dauernde Erfolge davon gesehen. Sicher ist es zwar nicht, ob es sich nicht in einem Teile dieser Fälle nur um Hydrokephalus gehandelt hat. Gedacht hat man auch daran, ob es nicht wenigstens bei den Tumoren der hinteren Schädelgrube, bei der Gefährlichkeit ihrer Exstirpation besser wäre, auf diese von vornherein ganz zu verzichten und nur die Palliativtrepanation zu machen. Diesem Gedankengange vermag ich mich aber nicht anzuschliessen. Dass nicht in allen Fällen die durch die Trepanation und Eröffnung der Dura versuchte Entlastung des Gehirns durch Ausfluss des Liquors gelingt, habe ich schon erwähnt; ganz ungefährlich ist auch diese einfache Trepanation natürlich nicht. Verzichten würde ich auch auf sie, wenn der Patient schon sehr tief benommen ist, und man noch aus anderen Gründen annehmen muss, dass die Geschwulst sehr gross ist; dann könnte die Trepanation nur dazu dienen, ihm wieder das klare Bewusstsein seiner elenden und aussichtslosen Lage zu verschaffen, das er zu seinem Glücke schon verloren hatte.

Es ist noch einiges über die spezielle Methode dieser Palliativ-Trepanation zu sagen. Sie soll durch Entlastung des allgemeinen Hirndruckes wirken, und zwar in den meisten Fällen dadurch, dass sie direkt ein Abfliessen der Hirnflüssigkeit nach aussen bewirkt. Es darf deshalb

die Trepanationsöffnung nicht zu klein sein, und die Dura muss mit eröffnet werden. Hat man einen, auch noch so unbestimmten Anhaltspunkt für die Lokaldiagnose der Geschwulst, so wähle man die Trepanationsöffnung so, dass man vielleicht das Glück hat, auf den Tumor zu treffen, auch kann dieser dann später noch in die Schädellücke hineinwachsen. Hat man gar keine Anhaltspunkte, so wähle man indifferente Hirnpartien, also am besten bei Rechtshändern die rechte Schläfenscheitelgegend. Ich selbst habe in einem solchen Falle leider einmal über der linken Scheitelgegend die Trepanation angeraten; die Folge war, dass der eingetretene Hirnprolaps bei der Patientin eine Alexie und optische Aphasie hervorrief. Auch hier stelle man übrigens die Operation nicht als ganz ungefährlich hin und mache die Verwandten darauf aufmerksam, dass, wenn der gewünschte Erfolg des Abfliessens von Hirnwasser auftritt, der Kranke nach der Operation dauernd ein, sorgfältiger Behandlung und manchmal des mehr als einmal täglichen Verbindens bedürftiger Siecher bleiben wird. Das fällt natürlich namentlich für arme Kranke ins Gewicht, bei ihnen wird nach der Operation ein dauernder Krankenhausaufenthalt nötig sein.

Tritt der Abfluss von Hirnflüssigkeit aus der Schädellücke in einem solchen Falle nicht ein und vermindert sich auch auf dem Wege durch die vorhandenen Lymphbahnen die Hirnflüssigkeit nach Eröffnung des Schädels nicht — bleiben also die Allgemeinerscheinungen des Tumors in alter Schwere bestehen — so empfiehlt es sich, besonders nach Wernicke, Sahli und Kocher, — auch v. Bergmann hat damit Erfolg gehabt — den Seitenventrikel zu punktieren. Meist wird nach dieser Massnahme dann der Liquor dauernd abfliessen oder man muss die Punktion wiederholen. Auch kann man eine dauernde Drainage der Ventrikel vornehmen (Sahli, v. Beck, Sänger, Kocher). Auch die Quinckesche Lumbal-Punktion wäre in einem solchen Falle zu versuchen. Diese ist auch dann am Platze, wenn in einem Falle von Tumor — sei es mit oder ohne Lokaldiagnose — die Vornahme der Trepanation verweigert wird. Man kann den Hirndruck und damit auch die Kopfschmerzen — wenn auch nur vorübergehend — mit ihr herabsetzen, und sogar ein Zurückgehen der Stauungspapille ist in einzelnen Fällen beobachtet. Immerhin wird diese Methode meist nur wenig erreichen, vor allen Dingen muss, damit sie wirksam ist, die Kommunikation zwischen Schädel- und Rückenmarkshöhle frei sein. In dem Falle von Figur 2 wollten wir zur Herabsetzung des Hirndruckes die Quinckesche Punktion machen, das Kind aber starb vor derselben; die Sektion zeigte, dass der Tumor das Foramen occipitale vollkommen verbarrikadiert hatte, die Punktion hätte hier also gar nichts nützen können. Ebensowenig hat sie de facto in einigen Fällen genützt, die Oppenheim anführt; in verschiedenen Fällen von Lumbalpunktion bei Hirntumoren, die Lichtheim und Fürbringer mitteilen, ist der Tod unmittelbar nach der Lumbalpunktion eingetreten. Das kann, wie besonders Oppenheim ausführt, vor allen Dingen dann leicht geschehen, wenn der Tumor in der hinteren Schädelgrube sitzt, weil dann die lebenswichtigen Teile der Medulla oblongata schon nach Entleerung geringer Mengen von Flüssigkeit in das Foramen occipitale gedrängt und dort komprimiert werden können. Auch kommt sehr in Betracht, dass gerade bei Tumoren dieses Sitzes der Hydrokephalus, durch dessen Entleerung die Lumbalpunktion doch wirken soll, besonders stark ist;

wenn also gerade hier die Lumbalpunktion oft nichts nützt und besonders gefährlich ist, so setzt das natürlich ihre Bedeutung für die Behandlung der Hirntumoren sehr herab. Die Quinckesche Punktion ist an sich aber im übrigen wohl eine gefahrlose Methode und sie ist leicht auszuführen. Von ihrer Technik will ich nur anführen, dass man nach Quincke die Nadel zwischen dritten und vierten Lumbalbogen, etwas (1 cm) seitlich von der Mittellinie und mit der Richtung nach dieser einstechen soll. Die Höhe soll ungefähr dem unteren Drittel des dritten Lumbaldornes entsprechen. Andere stechen lieber direkt in der Mittellinie ein. Die Nadel muss lang sein — mindestens 8 cm — und fest, auch ihr Lumen nicht zu eng. Die Punktion kann im Liegen oder im Sitzen vorgenommen werden. Man lässt soviel Liquor heraus, als von selbst abfliesst — aspirieren darf man nicht. Bei Hirntumoren soll manchmal der Eiweissgehalt der Hirnflüssigkeit, der in der Norm 0,2—0,5 p. M. zeigt, auf 2,17 p. M. steigen (Rieken, Quincke zitiert bei Goldscheider). Im übrigen kann ich hier auf die neuerdings besonders ausgebildeten Methoden der mikroskopischen Untersuchung der Zerebrospinalflüssigkeit und ihre Bedeutung für die Unterscheidung echter Neubildungen von infektiösen Granulomen und der Meningitis serosa nicht eingehen — ich verweise auf das ausführliche Referat Rabitschecks im „Zentralblatt für die Grenzgebiete“ 1906 —, will nur erwähnen, dass bei den echten Geschwülsten im Gegensatz zu den andern oben erwähnten Krankheiten der Liquor so gut wie keine Leukozyten enthält.

Bei den echten Hirntumoren, so habe ich oben gesagt, ist die chirurgische Therapie die einzige, bei deren Anwendung auf eine radikale Heilung zu rechnen ist. Ich brauchte diese Einschränkung, weil bei zwei Formen von Hirngeschwülsten, die freilich nicht zu den echten Neubildungen gehören, dem Gumma und dem Aneurysma, unter glücklichen Umständen diese radikale Heilung auch durch eine interne Therapie erreicht werden kann. Ueber die Behandlung der gummösen Hirngeschwülste brauche ich hier wohl nichts Besonderes zu sagen; nur will ich noch einmal erwähnen, dass gerade die neueren Autoren doch auch bei der Hirnsyphilis dem Hg einen erheblichen Vorzug vor dem Jodkali einräumen. Man leite also zuerst eine energische Schmierkur ein, 4,0 bis 5,0 graue Salbe täglich, und setze die Einreibung mindestens fünf bis sechs Wochen fort. Hinterher lasse man längere Zeit — ich habe das durch Jahre, mit Pausen von ein bis zwei Monaten nach ebenso langem Gebrauche, ausgeführt — Jodkali nehmen, in der Dosis 5,0 bis 10,0 : 200, dreimal täglich ein Esslöffel. Natürlich können auch Badekuren in Aachen, Wiesbaden, Nenndorf etc. von Nutzen sein. Nützt die antisyphilitische Kur nichts, so kommt in geeigneten Fällen, wie ausgeführt, auch hier die Operation in Betracht.

Auch bei den Aneurysmen scheint der lange fortgesetzte Gebrauch von Jodkali, etwa in denselben Dosen wie oben beim Gumma angegeben, manchmal zur Heilung zu führen. Ich selber habe wenigstens in einem Falle, wo die klinische Diagnose Aneurysma der Carotis interna an der Basis, soweit möglich, sicher war, — das Leiden war nach schwerem Trauma entstanden; es bestanden allgemeine Tumorerscheinungen, speziell auch Stauungspapille und häufige apoplektiforme Anfälle, vor allem nach

Pressen auf dem Stuhl; schliesslich ein arterielles Geräusch, das auch die Patientin selbst hörte — nach mehrmonatlichem Gebrauch von Jodkali alle bedrohlichen Erscheinungen auf die Dauer schwinden sehen, während allerdings das Geräusch noch lange bestehen blieb und erst nach Jahren verschwunden war.

Aber auch für die eigentlichen Neubildungen, speziell für die Sarkome, ist die im Eingang dieses Abschnittes erwähnte Bemerkung in der Schärfe, wie sie gegeben, nicht ganz richtig. Das ist natürlich von grosser Bedeutung, denn wenn die chirurgische Therapie auch bei weitem die wichtigste ist, so kommen doch, wie wir gesehen, 65 pCt. aller Tumoren für sie überhaupt nicht in Betracht, weil sie entweder eine Lokaldiagnose nicht erlauben oder an chirurgisch unangreifbarer Stelle sitzen. Und von den übrigen 35 pCt. fallen $^3/_5$, wenn sie die Operation überstehen, wieder in die Domäne des innern Arztes, da erst die Operation zeigt, dass wenigstens eine radikale chirurgische Behandlung bei ihnen nicht möglich ist. Wir haben hier zunächst die allerdings sehr seltenen, im fünften Kapitel genau erwähnten Fälle von Spontanheilung hervorzuheben, die nach einer Bemerkung Horsleys nach Trepanationen ohne Entfernung der Geschwulst deshalb noch leichter eintreten müssten, weil nach diesem Autor Hirntumoren nach Eröffnung des Schädels zu regressiver Metamorphose neigen sollen. Ich kann allerdings nach dem, was ich, wenigstens in einem Falle von Rückenmarkstumor, nach der Resektion der Wirbelsäule gesehen habe, nicht glauben, dass Horsley mit dieser Angabe Recht hat. Weit wichtiger ist, dass, zugegeben seltene, aber sichere Beobachtungen bewiesen haben, dass eine energische Jodkali-Therapie, auch bei nicht syphilitischen, speziell wohl bei sarkomatösen Tumoren eine volle Heilung herbeiführen kann. Den ersten Nachweis dafür verdanken wir wieder Wernicke. Er hat in einem Falle, dessen ganze Symptome mit Bestimmtheit einen Tumor des Pons diagnostizieren liessen, — nach unsern heutigen Erfahrungen käme allerdings auch die Encephalitis diffusa pontis differentialdiagnostisch sehr in Betracht —, durch energische Verordnung von Jodkali volle Heilung erreicht. Einen ähnlichen glücklichen Verlauf der Jodkalitherapie in einem Falle, der seinen Symptomen nach ein Tumor der Zentralwindungen war, hat Oppenheim erlebt. Ich selber bin so glücklich nicht gewesen, doch habe auch ich in mehreren Fällen nach Anwendung von Jodkali eine erhebliche Besserung, namentlich ein Schwinden der Allgemeinsymptome, erlebt, das aber meist nur einige Wochen anhielt. Nur in dem Falle von Tumor am Chiasma, den Fig. 25 darstellt, trat nach Jodkaligebrauch ein sofortiges Zurückgehen der vorher schweren Kopfschmerzen, des Erbrechens und der Benommenheit ein und hielt viele Monate an. Wäre die Patientin nicht blind gewesen, so hätte man sie in dieser Zeit gesund nennen müssen, und man kann sich wohl mit Oppenheim, dem ich die Patientin verdanke, fragen, ob nicht eine früher einsetzende Jodmedikation auch die Erblindung, die durch Zerstörung des Chiasma eintrat, hätte hintanhalten können. Später traten allerdings schwerste Allgemeinsymptome wieder auf, ohne sich durch Jodkali beeinflussen zu lassen, und schliesslich ist die Patientin natürlich zugrunde gegangen. Jedenfalls lehren diese Erfahrungen, dass man in keinem Falle von Hirntumor eine solche energische Jodmedikation versäumen soll, vor allem natürlich nicht bei den inoperablen und man wird sich, wie oben schon erwähnt, um so leichter dazu ver-

stehen, als man ja in sehr vielen Fällen auch die syphilitische Natur der Geschwulst klinisch nicht sicher ausschliessen kann. Erreicht man auch nichts Definitives, sondern nur eine vorübergehende Verminderung der schlimmsten Erscheinungen, so ist damit allein schon für den Kranken viel gewonnen; da meist auch nur die Allgemein-, nicht die Lokalsymptome zurückgehen, so kann man ausserdem diese Zeit benutzen, um zum Zwecke einer späteren Operation die Lokaldiagnose möglichst zu sichern. Wernicke rät zu sehr energischen Jodkalidosen, er hat in dem geheilten Falle 800 g verbraucht und will Tagesdosen von 8 bis 12 g bei Erwachsenen, 4 bis 6 g im Kindesalter verordnen. Ich würde nicht gleich zu so grossen Dosen übergehen; ich habe zunächst Tagesdosen von 1,5 bis 2 g verordnet und bin später — aber nie annähernd so hoch wie Wernicke angibt — gestiegen. Man soll das Jodkali stark verdünnen und am besten in Milch oder Selterswasser geben.

Wernicke empfiehlt Jodkali angelegentlich auch bei Tuberkeln, Oppenheim glaubt, dass es besonders bei zystischen Geschwülsten wirke. Wahrscheinlich wirkt es primär zunächst auf den Hydrokephalus. Bei Tuberkeln soll man nach Gowers vor allem auch Lebertran, Eisen, Landluft verordnen. Bei Nichtwirkung des Jods wollen manche Autoren von Arsen gute Erfolge gehabt haben, bei meinen Patienten hat die Solutio arsenicalis Fowleri nie etwas genützt.

Immerhin sind, wie gesagt, die günstigen Erfolge der internen Therapie beim Hirntumor ausserordentlich seltene, in den meisten Fällen von nicht operabler Hirngeschwulst muss man jede Hoffnung auf eine Heilung aufgeben, und selbst die symptomatische Behandlung, die auf eine Linderung der Leiden des Kranken abzielt und die dann allein noch übrig bleibt, ist eine sehr schwierige Sache. Vor allem kommt die Linderung der Kopfschmerzen in Betracht, die oft nach dem Ausdrucke von Gowers das Leben der armen Kranken zu einem beständigen Todeskampfe machen. Zu erwähnen sind hier die sogenannten Revulsivmittel, über die ich selbst allerdings Erfahrungen nicht besitze, die aber von Oppenheim, der sie in der Charité anwendete, und auch von so erfahrener Seite, wie Erlenmayer, empfohlen werden; also Blutegel, Vesikantien, das Ferrum candens, Fontanellen und nach Oppenheims Rat vor allem das Haarseil. Dazu kommen Ableitungen auf den Darm — für weichen und reichlichen Stuhlgang muss immer gesorgt werden, da Pressen auf dem Stuhl die Schmerzen vermehrt und Aneurysmen sogar zum Platzen bringen kann; ferner heisse oder kalte Fuss- oder Handbäder, von deren Wirksamkeit ich selbst mich einige Male überzeugte. Sehr lindernd wirkt in vielen Fällen das Auflegen einer Eisblase auf den Kopf. In einem Falle, wo der Kopfschmerz, wie oft, morgens nach dem Schlaf am heftigsten auftrat, konnte ich das Eintreten desselben durch Hochlagerung des Kopfes wenigstens hinausschieben; am ersten ist das wohl bei Tumoren der hinteren Schädelgrube zu erwarten. Von Medikamenten werden die Antineuralgika, bes. Antipyrin, Phenazetin, Migränin und Pyramidon viel angewandt. In den meisten Fällen kommt man aber ohne Narkotika nicht aus, und man scheue sich in solchen Fällen nicht vor grossen subkutanen Morphiumgaben. Selbst diese helfen nicht immer, und in solchen Fällen kann man dann auch ohne Lokaldiagnose mit gutem Gewissen die Trepanation vorschlagen. Für die Nacht ist es gut, das Morphium mit Schlafmitteln, am besten mit Chloralhydrat, Trional oder Veron-'

binden, denn der Schlaf ist, wenigstens im Beginn des Leidens, oft sehr erheblich gestört, während später die Kranken oft andauernd schlummern.

Das Erbrechen ist meist nicht einmal zu lindern, Morphium kann es sogar hervorrufen. Schlucken von Eis oder Eislimonade wirkt etwas mildernd, aber selten ausgiebig. Da bei manchen Kranken jede Bewegung des Kopfes eine Würgebewegung hervorruft, ist diese ängstlich zu vermeiden, wofür meist schon der Kranke selbst sorgt. Manche Kranken glauben — ähnlich wie Migränekranke — nach dem Erbrechen Erleichterung der Kopfschmerzen zu finden; sie stecken den Finger in den Hals, um es herbeizuführen.

Konvulsionen bekämpfe man zuerst mit Brom, das aber oft bei organisch bedingten Krämpfen nichts nützt; dann versuche man Chloral mit Morphium. Bei sehr anhaltenden Krämpfen muss man auch chloroformieren; doch habe ich, bei Epileptikern wenigstens, öfter gesehen, dass die Narkose Krämpfe hervorrief. Bei lokal beginnenden Krämpfen, besonders bei solchen, die in der Hand beginnen, ist sehr oft das alte Mittel von Wirksamkeit, das Glied zentral von den Krämpfen abzuschnüren, also bei Beginn in der Hand am Handgelenke. Dann soll der Krampf sich auf das primär krampfende Gebiet beschränken. Bei einem meiner Patienten mit Beginn des Krampfes in der rechten Hand musste, wenn sie zugegen war, die Frau fest das Handgelenk umspannen; war der Patient allein, so setzte er sich in Kniebeuge und spannte spontan alle seine Körpermuskeln stark an. Dann sollten die Krämpfe, die sonst manchmal allgemein wurden, nicht weitergehen. Manche Kranke tragen auch beständig ein einschnürendes Gummiband an der in Betracht kommenden Stelle, spez. des Unterarmes.

Zur Diätetik der Tumorkranken lässt sich noch folgendes sagen. Vor allem sind Kongestionen zum Kopfe zu vermeiden, also zu reichliche, verstopfende und blähende Nahrung und jeder Alkoholgenuss. Da auch körperliche und geistige Arbeiten Kopfkongestionen herbeiführen, sind, wenn sie überhaupt noch möglich, auch diese zu verbieten; von körperlichen besonders solche, bei denen der Patient sich bücken muss oder sich in sehr heissen Räumen befindet. Auch das Fahren ist zu verbieten, weil es durch Erschütterungen Kopfschmerzen und Erbrechen hervorrufen kann; sehr quälend wirkt auch ein etwa vorhandener Husten. Im übrigen erlaube man dem unheilbaren Patienten natürlich alles, was man erlauben kann; den Genuss einer Zigarre bei Männern zu verbieten, halte ich z. B. für eine unnötige Grausamkeit. Bei quälendem Durst wird Eislimonade am liebsten genommen.

Anhang.

Kraniozerebrale Topographie und elektrische Exploration der motorischen Zentren.

Einige hirnchirurgische Fragen.

Um einen in einer bestimmten Hirnpartie diagnostizierten Tumor chirurgisch entfernen zu können, müssen wir wissen, wo wir zu diesem Zwecke den Schädel zu öffnen haben, mit anderen Worten: welchen Schädelteilen die einzelnen Teile der Hirnoberfläche anliegen. Die kranio-

zerebrale Topographie gibt uns über diese Verhältnisse Auskunft, indem sie, von gewissen, leicht zu erkennenden Orientierungspunkten am Schädel aus, Linienkonstruktionen ausführt und auf diese Weise die am Schädeldach anliegenden Hirnteile auf die Oberfläche des Schädels projiziert. Ich will deshalb hier noch mit einigen Worten auf einige dieser Methoden eingehen; denn wenn die Anwendung derselben, als notwendig bei der direkten Vorbereitung zur Operation, auch mehr in das Gebiet des Chirurgen fällt, so können einige Kenntnisse in dieser Beziehung doch auch für die Diagnose manchmal von Wichtigkeit sein. Ich will z. B. nur einmal den Fall setzen, dass wir irgend welche auf eine bestimmte Hirnpartie zurückzuführenden Symptome vor uns haben und eine umschriebene perkutorische Empfindlichkeit. Die Lokaldiagnose wird dann eine sehr sichere werden, wenn nach den Lehren der kraniozerebralen Topographie die perkutorische Empfindlichkeit über einer Hirnstelle sitzt, bei deren Läsion nach unsern hirnphysiologischen Kenntnissen die vorhandenen Symptome auftreten können.

Meine Bemerkungen sollen aber nur sehr kurze sein, nur das Notwendigste bringen und in der Hauptsache nur Methoden, die ich selber erprobt habe. Eine minutiöse Genauigkeit ist bei den individuellen Verschiedenheiten überhaupt nicht zu erreichen und bei Tumoren auch deshalb nicht nötig, weil wir uns bei der Lokaldiagnose hier immer einen gewissen Spielraum lassen müssen und die Schädelöffnung nicht zu klein machen sollen. Die beistehende Figur 34, die ich Chipault entnehme, zeigt

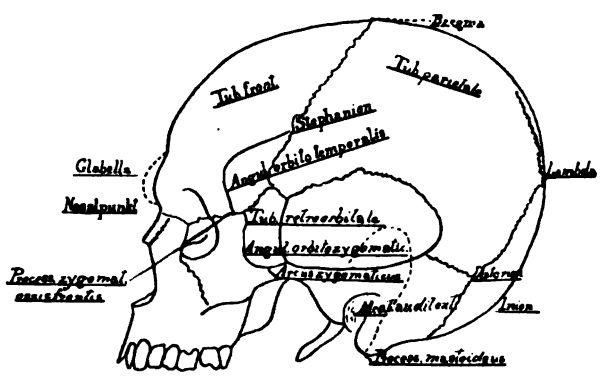

Fig. 34. Anhaltspunkte am Schädel zum Zwecke der kraniozerebralen Topographie. Genaueres im Text. (Nach Chipault, etwas verändert.)

zunächst die verschiedenen Orientierungspunkte am Schädel. In Betracht kommen vorn am Schädel die Tubera frontalia, die Glabella, der Nasalpunkt, der in der tiefsten Stelle zwischen Stirn und Nasenbein liegt; hinten am Schädel nur die Protuberantia occipitalis externa, die man Inion nennt; an der Seitenfläche sind wichtig: der Jochbogen — Arcus zygomaticus — der Meatus auditorius externus, der Winkel, den der Arcus zygomaticus mit dem äusseren Rande der Orbita macht, der hier vom Processus temporalis des Os zygomaticum gebildet wird, Angulus orbito zygomaticus; der Winkel, mit dem das oberste Ende des äusseren Augenhöhlenrandes in die untere Schläfenlinie übergeht, Angulus orbito temporalis, und ein kleiner, immer deutlich zu fühlender Vorsprung an der Grenze zwischen

vertikalem und schrägem Anteil des äusseren Augenhöhlenrandes, Tuberculum retroorbitale; dazu noch der Processus mastoideus, der Processus zygomaticus des Stirnbeines und die Tubera parietalia. Nicht immer deutlich zu fühlen sind die Nähte des Schädels; man bezeichnet die Vereinigung des Stirnbeines mit den beiden Scheitelbeinen als Bregma; die Vereinigung der letzteren mit dem Hinterhauptsbeine als Lambda; als Asterion bezeichnet man die Vereinigungsstelle der Schläfenschuppe, des Scheitel- und Hinterhauptsbeines; als Stephanion die Kreuzung der Stirnscheitelbeinnaht mit der oberen Schläfenlinie.

Eine sehr einfache, aber nach meiner Erfahrung vollkommen genügende kraniozerebrale Methode ist die von Reid angegebene (Figur 35). Er legt zuerst eine sogenannte Basislinie horizontal durch

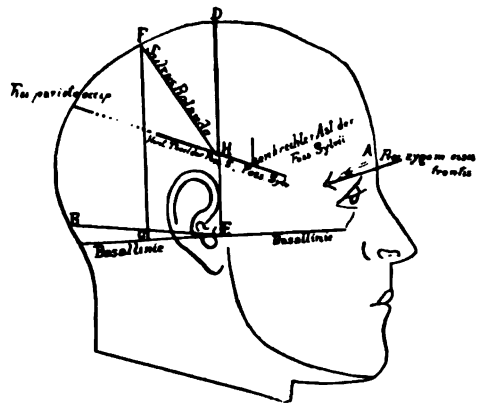

Fig. 35. Schema der kraniozerebralen Topographie. (Nach Reid.)
A Glabella. B Protuberantia occipitalis externa. AB Fissura longitudinalis zwischen beiden Hemisphären. Das Uebrige im Text.

die Mitte des Meatus auditorius externus und den unteren Rand der Orbita und eine longitudinale Linie in der Richtung der Grenze zwischen beiden Hemisphären von der Glabella A zur Protuberantia occipitalis externa B. Er verbindet dann einen Punkt, der 3,1 cm hinter der Spitze des Processus zygomaticus des Stirnbeines liegt, mit einem andern, der 1,9 cm unter dem höchsten Punkte des Parietalhöckers liegt. Diese Linie zeigt die Lage der Sylvischen Grube an. Die ersten 1,9 cm dieser Linie bilden den vorderen Hauptanteil der Sylvischen Grube, an dem hinteren Ende dieses Teiles steigt ihr senkrechter Anteil in die Höhe. Zieht man nun zwei Senkrechte von der Basislinie zur longitudinalen Linie, die eine ED von der kleinen Grube vor dem äusseren Gehörgangseingang E aus, die zweite GF vom hinteren Rande des Processus mastoideus G aus, und dann eine schräge Linie (FH) von dem Punkte, wo die hintere dieser beiden Senkrechten die longitudinale Linie trifft (F) bis zu dem, wo die vordere die die Lage der Sylvischen Grube andeutende Linie trifft (H), so hat man mit dieser Linie FH die Lage der Zentralfurche. Setzt man die Linie der Sylvischen Grube bis zur longitudinalen Linie nach hinten fort, so hat man die Grenze zwischen Hinterhaupts- und Scheitellappen, die Fissura parieto-occipitalis. Diese Anhaltspunkte genügen fast immer für den bei Tumoren nötigen Grad der Genauigkeit der kraniozerebralen Topographie; es mag noch gesagt sein,

dass die vordere Zentralwindung in einer Breite von etwa 2 cm vor der Zentralfurche liegt; dass die erste von der zweiten Stirnwindung durch eine Linie abgegrenzt wird, die von der Mitte des Supraorbitalrandes parallel der longitudinalen Linie verläuft; und die zweite von der dritten durch eine eben solche Linie in der Höhe der unteren Schläfenlinie. Die Schläfenlappen liegen natürlich unter der Sylvischen Grube; die hintere Zentralwindung direkt hinter der Zentralfurche; die genauen Grenzen zwischen hinterer Zentralwindung und oberen und unteren Scheitellappen einerseits, zwischen Okzipitallappen und Schläfenlappen andererseits, sind nicht zu geben — praktisch braucht man sie aber auch nicht, da man bei Tumoroperationen hier doch immer dies ganze Gebiet freilegen würde.

Man hat der Methode von Reid vorgeworfen, dass sie nicht genug auf die individuellen Verhältnisse des Schädels Rücksicht nähme, und man hat deshalb eine grosse Anzahl anderer Methoden ersonnen, die genauer sein sollen, aber auch meist viel schwieriger auszuführen sind. Eine solche von Horsley angegebene habe ich früher oft ausgeübt, mich aber an den gleichen Fällen überzeugt, dass die Messungen nach der Methode von Reid immer ziemlich mit ihr übereinstimmen. Ich habe sie deshalb in den letzten meiner Fälle nicht mehr angewandt; nur wenn es sich, wie das übrigens sehr häufig ist, allein um die Feststellung der Lage der Zentralfurche handelt, wende ich Horsleys Methode zur Aufsuchung derselben an, da das nach ihr sehr einfach ist. Ich besitze zu diesem Zwecke eine dünne biegsame Metallschiene, in deren Mitte eine zweite ebensolche im Winkel von 67° zur ersten angebracht ist. Man misst dann die Entfernung von der Glabella zum Jnion, halbiert dieselbe und legt nun 1,25 cm hinter der Mitte dieser Linie das Winkelmass an; in diesem Winkel liegt das obere Ende des Sulcus Rolando. Zieht man dann eine Linie am vorderen Rande der im Winkel von 67° von der ersten abgehenden Metallschiene, so hat man damit den Verlauf der ersten zwei Drittel der Rolandsfurche, die etwa 6 cm lang ist — das untere 3 cm lange Drittel stellt sich mehr senkrecht, im rechten Winkel zur Trennungslinie zwischen den beiden Hemisphären. Nach Horsley liegt die Sylvische Grube mit ihrem horizontalen Anteile dicht über dem Gipfel der Naht zwischen Schläfenschuppe und Scheitelbein. Die Fissura parietooccipitalis liegt nach ihm 10—12 mm über dem Lambda.

Bei einigen von mir zur Operation gebrachten Fällen habe ich auch eine Methode von Chipault ausgeführt, die sehr einfach ist und doch sehr genaue Resultate geben soll (s. Fig. 36). Man verbindet erst den Nasalpunkt A — Schema Fig. 36 — mit dem Jnion B durch eine Linie, die in der Trennungslinie beider Hemisphären verläuft. Auf dieser Linie trägt man folgende Punkte auf: 1. den Prärolandoschen H, der am Ende der ersten $^{45}/_{100}$ dieser Linie von vorn nach hinten liegt; 2. den Rolandoschen J $^{10}/_{100}$ weiter nach hinten; 3. den Sylvischen D wieder $^{45}/_{100}$ weiter nach hinten; 4. den Lambdapunkt E noch $^{10}/_{100}$ weiter nach hinten und 5. den Sinuspunkt F, der um $^{5}/_{100}$ der ganzen Linie vor dem hinteren Ende derselben liegt. Man verbindet dann die Punkte D E F mit dem Tuberkulum retroorbitale C — s. Schema Fig. 34. Die erste der so konstruierten drei Linien C D entspricht der Sylvischen Furche, die zweite C E der ersten Schläfenfurche, die dritte C F soll dem Sinus transversus entsprechen. Bezeichnet man dann auf der Linie C D die Grenze zwischen ihrem zweiten und dritten Zehntel

mit G, so entspricht eine Linie H G, die von H, dem Prärolandoschen Punkte, nach G gezogen wird, der Lage des Sulcus präcentralis — also der vorderen Grenze der vorderen Zentralwindung. Eine Linie, die von der Grenze zwischen drittem und viertem Zehntel der Sylvischen Linie, dem Punkte K, zum Rolandoschen Punkte J gezogen wird, entspricht der Lage der Zentralfurche. Diese Anhaltspunkte genügen in fast allen Fällen, wie das Schema Fig. 36 zeigt.

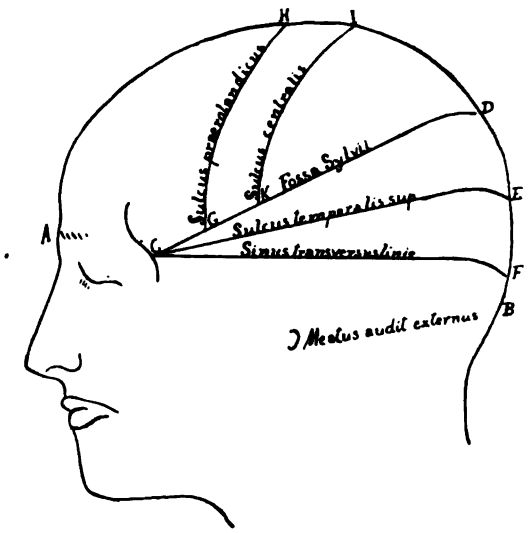

Fig. 36. Chipaults kraniozerebrale Methode.

F. Krause lobt für die Feststellung der Rolandoschen und Sylvischen Furche sehr die Methode von Krönlein, die ich deshalb nach ihm hier kurz anführen will (s. Fig. 37). Es werden folgende Hilfslinien am Schädel gezogen.

1. Die Deutsche Horizontale durch den Infraorbitalrand und den oberen Rand des Gehörganges;

2. die obere Horizontale parallel der ersten durch den Supraorbitalrand;

3. die vordere Vertikale (Z) von der Mitte des Jochbogens senkrecht auf No. 1 und 2;

4. die mittlere Vertikale (A) vom Unterkieferköpfchen ebenso;

5. die hintere Vertikale (M) vom hintersten Punkte der Basis des Warzenfortsatzes ebenso.

Die Linea Rolandi (RP_1) verbindet den Kreuzungspunkt der vorderen Vertikalen und der oberen Horizontalen (K) mit dem Punkte, wo die hintere Vertikale den Scheitel schneidet (P).

Die Linea Sylvii (KS) halbiert den Winkel PKK_1. Alles Weitere ergibt sich aus den beiden Figuren.

Zur Freilegung der hinteren Schädelgrube bei Tumoren des Kleinhirns oder der Basis wird jetzt wohl meist die von F. Krause angegebene Methode angewandt, die an die betreffenden Gebilde unterhalb des Tentorium cerebelli gelangt. Ist eine bestimmte Seitendiagnose zu stellen, es wird Haut, Periost und Knochen in einer Linie durchtrennt, die vom hinteren

unteren Ende des Warzenfortsatzes an dessen hinterem Rande nach oben und dann im Bogen etwas über die Protuberantia occipitalis externa hinaus und von da wieder nach unten geht; der Knochenlappen wird dann so abgebrochen, dass der hintere Rand des Foramen occipitale stehen bleibt.

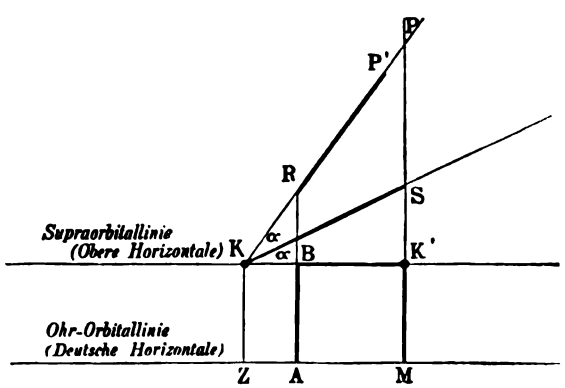

Figur 37.
Krönleinsche Konstruktion, um den Sulcus centralis und die Fissura Sylvii an der Schädeloberfläche zu bestimmen. Nach Krönlein.

Ist die Seitendiagnose nicht sicher, so muss man auf beiden Seiten in entsprechender Weise öffnen, kann das aber auch in zwei Zeiten machen. Die Dura wird in derselben Form wie der Knochen umschnitten. Man kann dann die ganze untere Fläche des Kleinhirnes, die seitlichen Ränder desselben und die hintere Schädelgrube bis an die Hinterfläche der Felsenbeinpyramide übersehen, auch den hinteren Teil des Oberwurms sich leicht

zugänglich machen. Krause rät übrigens, wenigstens bei den doppelseitigen Operationen keinen Hautknochenlappen zu bilden, sondern den Knochen zu opfern, da die Schädelöffnung dann rascher vonstatten geht, und das Kleinhirn unter den dicken Okzipitalmuskeln auch ohne Knochen geschützt ist.

Es möge mir gestattet sein, hier noch einige mehr chirurgische Bemerkungen einzufügen, deren Zusammenstellung ich Kollegen Kredel verdanke, mit dem zusammen ich die meisten meiner operierten Fälle behandelt habe. Wie wir gesehen, sind ja bei den Hirntumoroperationen die chirurgischen Gefahren ganz besonders grosse — sie vernichten in vielen vom neuropathologischen Standpunkte günstigsten Fällen alle unsere gehofften Erfolge —; so dürfte gerade hier auch der Neurologe ein grosses Interesse daran haben, die Methoden zu ihrer möglichsten Verringerung kennen zu lernen. Zunächst ist in vielen Fällen schon die Blutung aus der Galea und aus der Diploë gefährlich. Die erstere kann man sehr verringern durch Anwendung des Heidenhainschen Umstechungsverfahrens — d. h. Anlegung einer überwendlichen Naht zu beiden Seiten der Schnitte, oder auch durch eine neuerdings von Kredel angegebene Methode, die Anwendung von 1 cm breiten Metallplatten, die auf die Kopfhaut aufgelegt und an sie angepresst werden durch Seidenfäden, die unter ihnen durch die Kopfhaut geführt und über ihnen zusammengeschnürt werden (Genaueres über letztere Methode s. Zentralblatt für Chirurgie 1906, No. 43). Die Blutung aus der Diploë ist geringer, wenn man statt des Meissels oder der Säge mehr quetschende Instrumente — Dahlgreensche Zange — von primären Bohrlöchern aus verwendet; Horsley legt auf die Diploë Wachs; empfehlenswert ist auch das Einschlagen kleiner Elfenbeinstifte in die sichtbaren Lumina der Diploëgefässe. Der Meissel wird zur Bildung der Trepanationsöffnung nur noch wenig verwendet, da man die Erschütterungen des Gehirns bei dieser Methode fürchtet. Das beste Verfahren scheint mir das Durchkneifen des Knochens von primären kleinen Bohrlöchern aus mit der Dahlgreenschen Zange zu sein; auch die Drahtsäge, die von einem solchen Bohrloch nach dem andern geschoben wird und den Knochen von innen durchsägt, hat sich gut bewährt. Andere verwenden Fräsen (Sudeck, Doyen) oder elektrisch betriebene Kreissägen, die den Vorteil der Schnelligkeit bieten. Der Knochen wird jetzt von den meisten Operateuren geopfert — die Wagnersche Lappenbildung erscheint mir aber am Scheitel- und Stirnhirn doch sehr wünschenswert; an Hinterkopf und Schläfe ist sie wegen der hier Schutz bietenden Muskeln kaum nötig.

Zur Vermeidung oder Verminderung des Choks hat zuerst Horsley zweizeitige Operationen vorgeschlagen. Bei der ersten wird nur der Knochen eröffnet, 4—5 Tage später erst die Dura. Dieser Vorschlag ist besonders zu empfehlen, wenn der Tumor in der Hirnmasse liegt; liegt er extradural, wird man ihn selbstverständlich gleich nach der Trepanation entfernen. Ebenso wird das wohl manchmal möglich sein, wenn der Tumor zwar intradural, aber extrazerebral liegt.

Trifft man bei Operationen von Tumoren in der motorischen Region nicht gleich nach der Trepanation und Eröffnung der Dura auf den Tumor, so kann man, um sicher zu sein, ob man sich an der gesuchten Stelle, dem gesuchten Zentrum, befindet, auch eine elektrische Exploration der Hirnrinde vornehmen. Ich benutze dazu einen kleinen Induktionsapparat nach Spamer

und kleine knopfförmige Messingelektroden, die ganz glatt und natürlich ohne Ueberzug sein müssen, damit sie aseptisch gehalten werden können, und verbinde eine derselben mit einer Unterbrechungselektrode; die Stärke des Stromes kann man prüfen, indem man vorher die Enden der Leitungsschnüre auf die eigene Zunge legt. Dann werden beide Elektroden dicht neben einander auf die Hirnrinde gebracht und der Strom geschlossen; man kann natürlich auch nur eine Elektrode an die Hirnrinde bringen und die andere als grosse Plattenelektrode z. B. auf das Sternum. Der Strom muss schwach sein, eben eine Empfindung an der Zunge auslösen, stärkere Ströme lösen leicht allgemeine epileptische Krämpfe aus. Gelingt es, Zuckungen auszulösen, so wird man z. B. einen Tumor, der im Arm beginnende Krämpfe hervorrief, unter derjenigen Hirnpartie suchen, deren Reizung Armbewegungen hervorruft. Man berücksichtige nur, was ich oben im speziell symptomatologischen Abschnitte über das Ineinandergreifen der einzelnen motorischen Zentren gesagt habe. Hat der subkortikale Tumor die Stabkranzfasern eines Zentrums ganz zerstört, so kann natürlich von diesem Rindenzentrum aus in der Regel keine Zuckung mehr ausgelöst werden; man kann aber dann, wenn man sicher ist, in der motorischen Region zu sein, gerade aus diesem Befunde schliessen, dass der Tumor sich unter der unerregbaren Zone befindet; bei starken Strömen können dann allerdings auch benachbarte Zentren in Erregung geraten und das kann zu Irrtümern führen. F. Krause, der sich neuerdings viel mit der elektrischen Exploration der menschlichen Hirnrinde befasst hat, hat übrigens gefunden, dass bei subkortikalen Tumoren elektrische Erregbarkeit der Rinde und noch vorhandene Motilität nicht immer korrelat sind; so konnte er, im Gegensatze zu dem oben gesagten, bei einem Falle vollständiger Lähmung des Armes durch einen subkortikalen Tumor von dem Rindenzentrum des Armes aus doch faradisch noch Zuckungen auslösen.

Literatur.[1])

A. Allgemeines, Lehrbücher, Monographien. — [1]) H. Oppenheim, Lehrbuch der Nervenkrankheiten. Berlin 1894. — [2]) Derselbe, Die Geschwülste des Gehirnes. Nothnagels spez. Pathologie und Therapie, IX. Band, III. Abt., 2. Auflage 1902. — [3]) Gowers, Handbuch der Nervenkrankheiten. 1893 Deutsch von Grube. — [4]) Ladame, Symptomatologie und Diagnostik der Hirngeschwülste. Genf 1865. — [5]) Bernhardt, Beiträge zur Symptomatologie und Diagnostik der Hirngeschwülste. Hier die ältere Kasuistik. Berlin 1881. — [6]) Obernier, die Hirngeschwülste. Ziemssens Handbuch der spez. Path. u. Therap., 2. Aufl., 1878. — [7]) Nothnagel, Topische Diagnostik der Gehirnkrankheiten. Berlin 1879. — [8]) Wernicke, Lehrbuch der Gehirnkrankheiten. Kassel 1881. — [9]) Peitavy, Contribution à l'étude des tumeurs cérébrales (symptomatologie, diagnostic, traitement). Thèse de Paris 1893. — [10]) Allen Starr, Tumours of the brain in children. Med. News June 1886. — [11]) Taylor, On intracranial tumours. The Lancet, 20. Januar 1894. — [12]) H. Oppenheim, Zur Pathologie der Grosshirngeschwülste. Arch. f. Psych., XXI. — [13]) Byron-Bramwell, Intracranial tumours. London 1888. — [14]) P. C. Knapp, The pathology, diagnosis and treatment of intracranial growths. Boston 1891. — [15]) Senator, Kasuistische Beiträge zur Kenntnis der Herderkrankungen des Gehirnes. — [16]) Jastrowitz, Beiträge zur

[1]) Ein Teil der angeführten Literatur war mir nur in Referaten zugänglich; vieles ist nach Oppenheim (No. 2) zitiert. Von der seit 1897 erschienenen Literatur ist nur das Wichtigste angeführt; im übrigen sei auf meine Referate in den seit diesem Jahre erschienenen Jahresberichten der Neurologie und Psychiatrie verwiesen. (Berlin, S. Karger).

Lokalisation im Grosshirn und deren praktische Verwertung. Leipzig 1888. — [17]) Pontopiddan. 14 Tilfälde af tumor cerebri. Hosp. Tid., R. 3, IV. — [18]) L. Bruns, Hirntumoren. Eulenburgs Realenzyklopädie, Band VI, dritte Auflage. — [19]) Chipault, Chirurgie opératoire du système nerveux. — [20]) Jacobsohn und Jamane, Zur Pathologie der Tumoren der hinteren Schädelgrube Arch. f. Psych. u. Nervenkrankheiten, Bd 29. — [21]) L. Bruns, Die Geschwülste des Nervensystems, Berlin, S. Karger 1897. — [22]) Auvray, Les tumeurs cérébrales. Paris 1896. — [23]) Chipault, L' état actuel de la chirurgie nerveuse. Paris 1902. — [24]) Duret, Les tumeurs de l'encéphale. Paris 1905. — [25]) v. Bergmann, Die chirurgische Behandlung der Hirnkrankheiten, Berlin 1899. — [26]) Eberson, On hersentumoren en de resultatie hunner operative behandeling. Akad. Preisschrift. Amsterdam 1898. — [27]) Byron-Bramwell, On the localisation of intracranial tumours. Brain 1898. Part 85.

B. Pathologische Anatomie und Histologie. [28]) R. Virchow, Die krankhaften Geschwülste. — [29]) Ziegler, Lehrbuch der pathologischen Anatomie. — [30]) Schmauss, Lehrbuch der pathologischen Anatomie. 2. Aufl., 1894. — [31]) S. No. 1, pag. 531. — [32]) S. No. 2, II. Auflage. — [33]) Eustace und Parsons, Durhaematom associated with Jacksonian Epilepsie. Dublin Journ., 1893, 95. — [34]) Dobson, Multiple tuberculose cerebral tumours. The Lancet, Mai 1887. — [35]) Palma, Zur Kenntnis der metastatischen Hirntumoren. Prager med. Wochenschr., 1892, 51. — [36]) Wilson, A case of cirrhus of the brain, secondary to that of the breast. The Lancet. 1892, 39 — [37]) Raymond, Contribution à l'étude des tumeurs du cerveau. Un cas de gliome neuroformatif. Arch. de Neurol., XXIV. — [38]) Leichtenstern, Lipom des Balkens. Deutsche med. Wochenschr., 1886. — [39]) Taubner, Zur Kasuistik und Entwicklung der Hirnlipome. Virchows Archiv, 1887, CX, p. 95. — [40]) A case of cholesteatoma of the floor of the third ventricle and of the infundibulum. Journ. of nerv. and. ment. diseases, 1887. — [41]) Pribram, Gehirntuberkulose. Eulenburgs Enzyklopädie, 2. Aufl. — [42]) Birch-Hirschfeld. Ebenda zitiert. — [43]) Pfeifer, Ein Fall von ausgebreitetem ependymären Gliom der Gehirnhöhlen. Deutsche Zeitschr. für Nervenheilkunde. V, p. 459. — [44]) Henoch, Lehrbuch der Kinderkrankheiten. Hirntuberkulose. — [45]) Ströbe, Entstehung und Bau der Gehirngliome. Beitr. zur allgem. Path. u. path. Anat. Bd. XVIII. — [46]) Oppenheim Die syphilitischen Erkrankungen des Gehirnes. Nothnagels spez. Path. u. Therapie. IX. Bd., 1. Th., III. Abt. Wien 1896. Hier die übrige Literatur. — [47]) Behrendsen, Ein Fall von gleichzeitigem Auftreten zweier verschiedenartiger Hirntumoren. Deutsche med. Wochenschr., No. 43, pag. 110, 1899. — [48]) Benecke, Zur Frage der meningealen Cholesteatome. Virch. Arch., 142, S. 429 und Ueber die Histogenose der pialen Cholesteatome. Schmidts Jahrbücher, Bd. 256, S. 116. — [49]) Bostroem, Ueber die pialen Epidermoide, Dermoide und Lipome und duralen Dermoide. Zentralblatt für path. Anat., 1897, S. 1. — [50]) Frank, Ein Fall von Cholesteatom der weichen Hirnhäute. Inaug.-Diss., Marburg, 1892. — [51]) Berggrün, Ein Fall von allgemeiner Neurofibromatose bei einem 11jährigen Knaben. Zeitschr. f. Kinderheilkunde. — [52]) Buchholz, Kasuistischer Beitrag zur Kenntnis der Karzinome des Zentralnervensystems. Monatsschrift für Neur. u. Psych., 1898, Bd. IV. — [53]) Cohn, Ueber Gehirnmetastasen des Karzinoms. Inaug.-Diss., Freiburg i. B., 1897. — [54]) Emanuel, Ein Fall von Angioma racemosum des Gehirns. D. Zeitschr. f. Nervenheilkunde, 1899, S. 288. — [55]) Kalischer, Demonstration des Gehirns eines 1½jährigen Kindes mit Telangieektasie etc. Berl. klin. Wochenschr., 1899, S. 1095. — [56]) Weisswange, Beitrag zur Lehre von den primären Sarkomen der Wände der Schädelhöhle. Inaug.-Diss., Freiburg, 1892. — [57]) Schlesinger, Beiträge zur Klinik der Rückenmarks- und Wirbeltumoren. Jena, 1898. — [58]) Path. Anat. des Nervensystems. Berlin 1902. Hirntumoren u. Hirnparasiten von L. Bruns.

C. Aneurysma cerebri. [59]) Lebert, Ueber Hirnarterienaneurysmen. Berliner klin. Wochenschr., 1886. — [60]) Ponfick, Ueber embolische Hirnaneurysmen. — [61]) Killian, Beiträge zur Lehre von den mikroskopischen intrakraniellen Hirnaneurysmen. Inaug.-Dissert. Würzburg 1878. Hier auch die übrige Literatur bis 1879. S. ferner No. 2, Gowers Lehrbuch. — [62]) Henoch, Lehrbuch der Kinderkrankheiten. Hirngeräusche bei kleinen Kindern.

D. Parasiten. [63]) Leukart, Die menschlichen Parasiten. Leipzig 1860. — [64]) Küchenmeister, Die an und in dem Körper des Menschen vorkommenden Parasiten. — [65]) L. Bruns, Gehirnparasiten. Eulenburgs Realenzyklopädie. 3. Auflage, Bd. 8. — [66]) Heller, Invasionskrankheiten. Ziemssens Handbuch der spez. Path. und Therap. 1876, III, 2. Aufl. — [67]) Delore u. Bonhomme, Arch. gén. de méd. 1865. — [68]) A. Eulenburg, Gehirnparasiten. Realenzyklopädie. 2. Aufl. — [69]) Oppenheim, s. No. 1. — [70]) Zenker, Ueber den Cysticercus racemosus des Gehirnes. Bonn 1882. — [71]) T. Marchand, Ein Fall von sogenanntem Cysticercus racemosus des Gehirnes. Virchows Arch., 1879. LXXV, p. 104. — [72]) Derselbe, Ueber zwei neue Fälle von

Cysticercus racemosus des Gehirnes, Breslauer ärztliche Zeitschrift, 1881, No. 5. — [73]) Hammer, Zur Kasuistik der sogenannten freien Zystizerken in den Hirnventrikeln. Wiener med. Wochenschr., 1889, No. 21. — [74]) Goldschmid, Freie Zystizerken im Gehirn. Deutsch. Arch. für klin. Med., XL. — [75]) Wollenberg, Ueber Zystizerken, besonders den Cysticercus racemosus des Gehirns. Arch. f. Psych. und Nervenkrankheiten, Bd. 40, Heft 1. — [76]) Finsen, Jagthagelser angaende Sygdoms. Forholdene in Island. Kopenhagen 1874. — [77]) Roth, Ueber einen Fall von Echinococcus multiloc. des Gehirnes. Korrespbl. für Schweizer Aerzte, 1893, 23. Jahrg. — [78]) Ar. Esteves, Tumor del cerebro. Semana medica. Buenos Ayres, 17. Mai 1894, Jahrg. 118. — [79]) F. Franke, Ueber einen Echinococcus des Stirnhirns von aussergewöhnlicher Grösse etc. Deutsche Zeitschr. für Chirurgie, Bd. 67, S. 271. — [80]) Hammond, Medic. News 1887. — [81]) Fitzgerald, Austral. medic. News, No. 1890. — [82]) Ponfick, Die Aktinomykose des Menschen, eine neue Infektionskrankheit. Berlin 1882. — [83]) Bollinger, Ueber primäre Aktinomykose des Gehirnes. Münchener med. Wochenschr., 1887, No. 41. — [84]) Orlow, Aktinomycosis cerebralis. Wratsch 1888/89.

E. Aetiologie, klinische Besonderheiten. [85]) Kuttner, Zur Kasuistik der Hirntumoren. Berl. klin. Wochenschr., 1882, No. 37. Apoplektischer Anfang und rascher Verlauf. — [86]) P. Mayer, Ueber einen Fall von Hirntumor. Charité-Annalen, 1889, p. 623. Arteriengeräusch im Tumor. — [87]) Huguenin, Infektionswege der Meningitis. Korrespbl. für Schweizer Aerzte. 1893, XII, 23. — [88]) Nothnagel, Geschwulst der Vierhügel. Abfliessen von Zerebrospinalflüssigkeit durch die Nase. Besserung. Wiener med. Blätter, No. 6. — [89]) Westphal, Ueber einen Fall von intrakraniellem Echinokokkus mit Ausgang in Heilung. Berliner klin. Wochenschr., 1873, No. 18 p. 205. — [90]) Reeb, Recueil de mémoire médic. etc. 1871. Gleicher Fall. — [91]) Sternberg, Ein Fall von geheilter organischer Gehirnerkrankung. Wiener med. Wochenschr., 1893, No. 28. — [92]) Mich. Clarke, Two cases in which the signs of the presence of an intracranial tumour were followed by recovery. Bost. med. Journ., 1897, 6. Februar, S. 328. — [93]) Dudley, A case of cerebral tumour, apparently the direct result of cranial injury. Brain, Januar 1889. — [94]) Jacobsohn, Berliner Gesellschaft für Psych. u. Nervenkrankheit. Neurol. Zentralbl., 1897, No. 2. — [95]) Hafner, Ein Fall von Gehirntumor. Berl. klin. Wochenschr., 1899, No. 33. — [96]) Eskridge, Tumour of the brain simulating a vasculare lesion. Med. News, März 1894, 44. Akutes Einsetzen der Symptome. — [97]) Leimbach, Ein symptomenlos verlaufener Fall von Kleinhirntumor (Tuberkelknoten im Oberwurm) mit Meningitis cerebrospinalis tuberculosa. Deutsche Zeitschrift für Nervenheilkunde, 1891, Heft 3 u. 4. — [98]) Hadden, A case of tumour of the brain with a long history and with few symptoms. Brain 1889, XI, p. 523. — [99]) Macdonald, Notes of a case of tumour of the cerebellum with an absence of all symptoms. Brain 1890, XIII, 83; Hemisphärentumor. 30 Jahre blödsinnig in einer Anstalt. — [100]) Pel, Eine grosse Hirngeschwulst ohne Kopfschmerz und mit normalem Augenhintergrunde. Berl. klin. Wochenschr., 1894. — [101]) Teeter, A few cases of cerebral tumour. State of New-York, Vol. 1, 1896, VI. — [102]) Besold, Ueber zwei Fälle von Gehirntumor bei zwei Geschwistern. Deutsche Zeitschr. für Nervenheilkunde, Bd. 8. S 49. — [103]) Adler, Archiv für Unfallheilkunde, Bd. II, Heft 2 u. 3.

F. Allgemeines über die Wirkung der Geschwulst auf Gehirn, Gehirnnerven und Gehirnhüllen. [104]) v. Bergmann, Ueber Hirndruck. Langenbecks Arch., Bd. XXXII. — [105]) Adamkiewicz, Sitzungsbericht der kaiserl. Akademie der Wissenschaften. 1883, Bd. LXXXVIII, 3. Abt. — [106]) Derselbe, Wiener Klinik, 1884, Heft 8 und 9. — [107]) Derselbe, Eulenburgs Realencyklopädie. 2 Aufl. — [108]) Wernicke, Gesammelte Aufsätze und kritische Referate. 1893, S. 273. — [109]) v. Graefe, v. Graefes Archiv, 1860, Bd. VII. — [109a]) Manz, Zentralbl. für die med. Wissenschaften, 1870, No. 8. — [110]) Leber, Ueber den Zusammenhang zwischen Neuritis optica und intrakraniellem Leiden. — [111]) Elschnig, Neurol. Zentralbl., 1894, S. 750. — [112]) Anton, Hydrokephalus und Gehirndruck. Wiener med. Jahrbücher, 1888. — [113]) Dinkler, Zeitschrift für Nervenheilkunde, Bd. VI. — [114]) Anton, Mitteilungen des Vereines der Aerzte in Steiermark, 1895, No. 5. — [115]) A. Hofmann, Hirntumor und Hinterstrangssklerose. Deutsche Zeitschrift für Nervenheilhunde, Bd. 18, 1900. — [116]) Mayer, Jahrbuch für Psychiatrie, Bd. XII. — [117]) Hoche, Deutsche Zeitschrift für Nervenheilkunde, Bd. XI. — [118]) Ursin, Ebenda, Bd. XI. — [119]) Batten-Collier, Spinal cord changes in cases of cerebral tumour, Brain 1899, Winter. — [120]) Wollenberg, Ein Fall von Hirntumor mit Abfluss von Zerebrospinalflüssigkeit durch die Nase. Arch. für Psych. und Neurologie, Bd. 31.

G. Allgemeinsymptome. Perkutorische und auskultatorische Symptome. [121]) Schmidt-Rimpler, Ein Fall von Ponsgliom. Beitrag zur Frage der Nuklearlähmung und der Entstehung der Stauungspapille. Arch. für Augenkrankh.

XVIII, p. 152. — [122]) L. Bruns, Ein neuer Fall von Alexie mit rechtsseitiger homonymer Hemianopsie etc. Neurol. Zentralbl 1893, Heft 1 u. 2. — [123]) Taylor, Optic. neuritis in its relation to intracranial tumour and trephining. Transactions of ophthalm. Society XIV. [124]) Deutschmann, Ueber Neuritis optica, besonders die sogenannte Stauungspapille und deren Zusammenhang mit Gehirnaffektionen. Jena 1887. — [125]) Adamkiewicz, Ueber die Stauungspapille. Neurol. Zentralbl. 1893, p. 802. — [126]) Benecke, Kasuistische Beiträge zur Geschwulstlehre. Virchows Archiv CXIX, p. 191. — [127]) Suckling, Intracranial growth with a peculiar percussion note. Brit. med. Journ., 22. Dec. 1888, p. 1397—8, auch Macewen, No. 137. — [128]) L. Bruns, s. No. 18 u. No. 21. — [129]) Murawjeff, Ueber Kraniotonoskopie und ihre klinische Bedeutung. Neurol. Zentralbl. 1894, No. 16. — [130]) Robertson, On auscultatory percussion of the skull and the estate of the scalp in chronic hydrocephalus and other morbid intracranial conditions. Lancet 1893, I, 1. — [131]) Robertson, Two cases of hydrocephalus illustrating auscultatory percussion of the skull (Macewens Symptom) and condition of scalp. Glasgow med. Journ., Dec. 1892, 38. — [132]) Hirschberg, Ueber Sehstörungen durch Grosshirngeschwulst. Neurol. Zentralbl. 1891, p. 429. — [133]) P. Schuster, Ueber psychische Störungen bei Hirntumoren. Stuttgart 1902. — [134]) Müller, Zur Pathologie der Geschwülste des Stirnhirns. Zeitschr. f Nervenheilkunde 1902. — [135]) Raymond, Le sommeil dans les tumeurs cérébrales. Archives générales de Médecine Tome XXV. — [136]) Brault u. Loeper, Trois cas de tumeurs cérébrales à forme psycho-paralytique. Arch. de Med. 1900. — [137]) Gianelli, Policlinico, 15. Juli 1897.

H. Lokaldiagnose. [138]) K. Bonhoeffer, Ein Beitrag zur Lokalisation der choreatischen Bewegungen. Monatsschr. f. Psych. u. Neur., 1897. — [139]) Reimann, Ein Fall von Thalamustumor mit kompleter mimischer Fazialislähmung. Jahrbücher des Wiener K. K. Krankenhauses, 1898. — [140]) Sepilli u. Lui, Glioma bilaterale di thalami ottici. Rev. sper. di F. 1898. — [141]) Fränkel, Tumor der Stammganglien. Deutsche med. Wochenschr., 1898, No. 35, Referat. — [142]) Bayerthal, Zur Diagnose der Thalamus- und Stirnhirntumoren. Sitzung der südwestdeutschen Neurologen. Baden-Baden 1892. [143]) L. Bruns, Ueber Störungen des Gleichgewichtes bei Tumoren des Stirnhirnes. Deutsche med. Wochenschr., 1892. — [144]) Moeli, Charité-Annalen, Jahrgang 8. — [145]) Bernhard, Zur Pathologie des Stirnlappentumors. Inaug.-Diss. Berlin. — [146]) Griffith, Bill und Steel Shaldon, Geschwülste der Stirnlappen. Journ. of med. sciences, April 1891. — [147]) Welsch-Leonore, Ueber Charakterveränderungen der Menschen infolge von Läsionen des Stirnhirnes. Zeitschr. f. klin. Medizin; s. auch Jastrowitz 16, und Oppenheim 12. — [148]) Toby Cohn, Tumor der medianen rechten Stirnhirnfläche. Monatsschrift für Unfallheilkunde No. 1. — [149]) Tambroni & Obici, Due casi di tumore dei lobi frontali. Rev. di path. nerv. mentale. 1897. — [150]) Gordinier, A case of brain tumour of the base of the second left frontal convolution. Am. Journ. of med. Science, 1899. — [151]) Pick, Intracranial Gumma in the frontal region. Internat. Cliniks., 1900. — [152]) Cestan u. Lejgonne, Trouble psychique dans un cas de tumeur du lobe frontal. Revue med. 1901. — [153]) Kraske, 19. Versammlung der südwestdeutschen Neurologen und Irrenärzte. Baden-Baden, 1894, Neurol. Zentralbl., 1891, p. 502. — [154]) Siemens, Ein Fall von Hirntumor in der motorischen Region. Berl. klin. Wochenschr.. 1888, 25. — [155]) Leichtenstern, Ein Fall von Jacksonscher Epilepsie. Deutsche med. Wochenschr., 1881, No. 13. — [156]) Oppenheim, Ein Fall von Hirntumor. Neurol. Zentralbl., 1889, 8. — [157]) Audeoud, Note sur un cas du tumeur du lobule paracentral. Revue med. de la Suisse Romande, 1893, No. 12. — [158]) Shaw, A case of cerebral tumour involving the facial centre. Brit. med. and. surg. Journ., 1889, 120. — [159]) Kojewnikoff, Epilepsia continua. Moskauer neurol. Gesellsch. Neurol. Zentralbl., 1897. — [160]) Higier, Paroxysmal auftretende Lähmung epileptischer Natur. Neurol. Zentralbl, 1897, No. 4. — [161]) E. Hitzig, Untersuchungen über das Gehirn. Berlin, 1874. — [162]) Ferrier, The functions of the brain, London, 1886. — [163]) Munk, Ueber die Funktionen der Grosshirnrinde. Berlin, 1881. — [164]) Horsley und Beevor, A further minute analysis etc. Laboratory of Brown Institution, 1893. — [165]) Grünbaum u. Sherrington, Observations on the physiology of the cerebral cortex of some higher apes. Proceedings of the Royal Society, 1901. — [166]) von Valkenburg, Tumor der Armregion. Neurol. Zentralbl., 1906. — [167]) Nonne, Ueber Fälle von Symptomenkomplex Tumor cerebri mit Ausgang in Heilung — Pseudotumor cerebri. Deutsche Zeitschr. f. Nervenheilkunde Bd. 27. — [168]) Henneberg, Fehldiagnose in operativ behandelten Fällen von Jacksonscher Epilepsie unbekannten Ursprungs (Pseudotumor der motorischen Region) und Tumor cerebri. Charité-Annalen, 1905. — [169]) F. Krause, Hirnchirurgie. Deutsche Klinik, 1904 — [170]) Allen Starr and Mc. Cosh, A contribution to the localisation of the muscular sense. Amer. Journ. of the med. sciences, No. 94. — [171]) H. Oppenheim, Beiträge zur topischen Diagnostik der Gehirn-

krankheiten. Grenzgebiete der Med. u. Chirurgie Bd. VI. — [172]) Derselbe, Beiträge zur Diagnostik des Tumor cerebri. Monatsschr. für Psych. u. Neurol. Bd. XVIII. — [173]) Mills, Keen & Spiller, The medical Times 28, No. 6. — [174]) L. Bruns, 2 Fälle von Hirntumor mit genauer Lokaldiagnose. Neurol. Zentralbl., 1898. — [175]) Mingazzini, Rivista sper. di Freniatria, 1898, Bd. XXIV, No. 3, 1898. — [176]) Tumor des rechten Schläfenlappens mit akustischer Aura; siehe Gowers, No. 3. — [177]) Hughlings Jackson and Beevor, A case of epilepsy with olfactory aura from a tumour in the temporosphenoidal lobe. Brit. med. Journ., 23. Februar 1888. — [178]) Westphal, Ueber Zerstörung des linken Schläfenlappens durch eine Geschwulstbildung. Berl. klin. Wochenschr., 1883. — [179]) Wernicke und Friedländer, Fortschritte der Medizin, 1883, No. 6. — [180]) Lührmann, Ueber einen Fall von Tumor cerebri, der mit eigentümlichen Anfällen und mit Hörstörungen einherging. Neurol. Zentralbl. 1896, S. 209. — [181]) Ormerod. Brit. medicin. Journ. March 1884. — [182]) Wilson, Lancet, 2. December 1888. — [183]) Siebert, Monatsschrift für Psychiatrie und Neurologie, 1899 Heft 1. — [184]) Knapp, Die Geschwülste des rechten und linken Schläfenlappens, Wiesbaden 1905. — [185]) Wernicke, Tuberkel im Okzipitallappen; No. 7. — [186]) Gowers, Tumor des Hinterhauptlappens mit Flimmerskotom. Ebenda. — [187]) Bruns, siehe No. 122. — [188]) Wollenberg. Zwei Fälle von Tumor der hinteren Schädelgrube. Arch. f. Psych., 21. — [189]) L. Bruns, Neurol. Zentralblatt, 1900, S. 586. — [190]) Oppenheim und Krause, Berliner klin. Wochenschrift. 1906, No. 51. — [191]) Bristowe, Cases of tumour of the corpus callosum. Brain, Octob. 1884. — [192]) L. Bruns, Ueber Tumoren des Balkens. Berl. klin. Wochenschr., 1886, 21 und 22. — [193]) Giese, Zur Kasuistik der Balkentumoren. Archiv für Psychiatrie, XXIII, 961. — [194]) Ransom, On Tumours of the corpus callosum with an account of a case. Brain, 1895. S. 531. — [195]) Dévic und Paviot, Contribution à l'étude des tumeurs du corps calleux, Revue de médécine 1897 No. 12. — [196]) Séglas und Londe, Tumeurs du corps calleux. Révue neurolog. No. 16, 1898. — [197]) Schupfer, Sui tumori del corpo calloso e del corno d'Ammone. Rivista speriment. di Freniatria 1899. — [198]) Zingerle, Zur Symptomatik der Geschwülste des Balkens, Jahrbücher für Psychiatrie Bd. 19, 1900. — [199]) Putnam und Williams, On tumours involving the corpus callosum. Journal of nervous and ment. dis. 1901. — [200]) Sturger, Zwei Fälle von Hirntumoren bei Geisteskranken 1902. — [201]) Bregmann, 2 Fälle von Hirntumoren. Polnisch. 1903. — [202]) Hutchinson, Paralysis of sphincters and incontinence of urine etc.; symptoms of symmetrical disease of the corpora striata. Brain, Juli 1887. — [203]) Cowan, Case of glioma of the corpus striatum (lenticular nucleus) with melancholia, ending in unilateral convulsions with hyperpyrexia. Lancet, 1893, II, 27. — [204]) Mesing, Ein Fall von isoliertem Sehhügeltumor. Petersburger med. Wochenschr, 1894, X, 42. — [205]) Dana, Tumours of the third ventricle with report of a case of sarcoma of the third ventricle and the optico-striate region. Journ. of nerv. and ment. diseases, 1892, XVI. — [206]) Lloyd, A. case of tumour of the mid brain and the left optic. thalamus. Med. News, 1892. — [207]) Major, Tumour of the optic. thalamus. Brit. med. Journ., 16. April 1892. — [208]) Clark, Tumour of the left optic. thalamus. Ibid., 13. und 20. Juni 1891. — [209]) Peterson, Tumour of the cerebellum with report of cases. Journ. of. nerv. and ment. diseases, 1892, 18. — [210]) Prince Morton, A case of cerebell. tumour. Brit. med and surg. Journ., Mai 1892. — [211]) Handford, A. case of cerebellar tumour. with loss of the knee-jerks. Brain 1892, XV. — [212]) Neumann, Eine Innervationsstörung der Speiseröhre bei einer Geschwulst in der hinteren Schädelgrube. Neurol. Zentralbl., 1890, p. 582. — [213]) D'Astros Léon, Tumeur du cervelet chez l'enfant. Revue des mal. de l'enfant. Mai 1894, XII. — [214]) Vignol, Diagnostic des tumeurs du cervelet. Arch. de méd. et de pharm., 23. Mai 1894. — [215]) Séguin, A contribution to the pathology of the cerebellum. Med. and surg. Reports, 1887, March. — [216]) Leclerc, A case of cerebellar tumour. Edinburgh med. Journ., Januar 1887. — [217]) Becker, Ein Fall von hochgradiger Zerstörung des Kleinhirnwurmes nebst kasuistischen Beiträgen zur Lehre von der sogenannten zerebellaren Ataxie. Virchows Archiv, CXIV. — [218]) H. Jackson und R. Russell, Case of cyst of the cerebellum. Brit. med. Journ., 24. Februar 1894. — [219]) Stolte, Beitrag zur Symptomatologie und Diagnostik der Kleinhirngeschwülste, Inaug-Dissert., Berlin 1889. — [220]) Luciani, Das Kleinhirn. — [221]) Ferrier, Recent work on the cerebellum and its relations etc. Brain 1892, Part. 45. — [222]) Arndt, Zur Pathologie des Kleinhirnes. Arch. für Psych., 1894, XXVI, Heft 2. — [223]) Schomerus. Inaug.-Dissert. Göttingen 1887. — [224]) Wetzel, Zur Diagnostik der Kleinhirntumoren, Inaug.-Dissert., Halle 1891. — [225]) Böhm, Ueber zerebellare Ataxie nebst einem Beitrag zur Lehre von den Kleinhirngeschwülsten. Inaug.-Diss., Strassburg 1891. — [226]) Hiramo (Tokio), Ueber 2 Fälle von Hirntumor in der Gegend des Crus cerebelli ad pontem. — [227]) Murri, Upon diagnosis of tumour of the cerebellum. Lancet 1897, Jan. 30. —

[228]) Peterson, Tumour of the cerebellum. Journ. of. nerv. and. ment. diseases, Bd. 21, S. 398. — [229]) Cerebellum und Westphalsches Zeichen. Neurol. Zentralbl., 1894, No. 1. Diskussion zum Vortrag No. 248. — [230]) Nonne, Sarkom des Kleinhirnes mit multipler Sarkombildung an der Pia mater des Rückenmarkes. Neurol. Zentralbl., 1897, S. 285. — [231]) Jacobsohn und Jamane s. No. 20. — [232]) A. Bruce, Brit. medic. Journal 1899. — [233]) L. Bruns, Klinische Erfahrungen über die Funktionen des Kleinhirnes. Wiener klin. Rundschau 1896, No. 49—52. — [234]) L. Bruns, Der heutige Stand unserer Kenntnisse von den anatomischen Beziehungen des Kleinhirnes etc. Berl. klin Wochenschrift, 1900, No. 25 und 26. — [235]) L. Bruns, Neurol. Zentralbl. 1900 u. 1904. — [236]) Babinski, Asynergie cerebellaire und Diadokokinesie. Revue neurologique. — [237]) Mills Fraser, v. Schweinitz, Weissenberg, Lodholz. Cerebellar Tumours. 1905. — [238]) Stewart, Symptomatology of cerebellar tumours. A study of forty cases. Brain, Winter 1904. — [239]) R. Schmidt, Zur genauen Diagnose der Kleinhirntumoren. Wiener klinische Wochenschr., 1898, No. 51. — [240]) Gowers, No. 3, Lehrbuch. Tuberkel des Grosshirnschenkels. — [241]) v. Krafft-Ebing, Eine Diagnose auf Tumor in der Grosshirnschenkelhaube. Wien. klin. Wochenschr., 1889, No. 9. — [242]) Ducamp, Progrès médical. 1891, No. 73. — [243]) Mendel, Berl. klin. Wochenschr., 1885, No. 29. — [244]) Blocq et Marinesco, Sur un cas de tremblement parkinsonienne etc. Société de Biologie, 27. Mai 1893. — [245]) Nothnagel, Ueber Tumoren der Vierhügelgegend. Wiener med. Presse, 1889, 19. 3. — [246]) Nothnagel, Ein Fall von Gehirntumor in der Vierhügelgegend. Wiener med. Blätter, 1889, No. 9. — [247]) Nothnagel, The diagnosis of diseases of the corpora quadrigemina. Brain, Juli 1889. — [248]) L. Bruns, Zur differentiellen Diagnose zwischen den Tumoren der Vierhügel und des Kleinhirnes. Arch. f. Psych., XXVI, Heft 2. — [249]) Ilberg, Ein Gumma in der Vierhügelgegend. Ibid. — [250]) Weinland, Ueber einen Tumor der Vierhügelgegend und über die Beziehungen der hinteren Vierhügel zu Gehörstörungen. Ibid. — [251]) R. Schulz, Tumor der Zirbeldrüse. Neurol. Zentralbl., 1886, V. 18, 19, 21. — [252]) Kny, Fall von isoliertem Tumor der Zirbeldrüse. Ebenda, 1889, 8. — [253]) Heubner, Demonstration von Röntgenbildern eines Falles von Hirntumor. Berl. kl. Wochenschr., 1899, No. 8. — [254]) Slawyk, Demonstration eines Falles von Gehirntumor. Ebenda No. 3. — [255]) Neumann, Zur Kenntnis der Zirbeldrüsengeschwülste. Monatsschr. f. Psychiatrie, 1901. — [256]) Nissen, Zur Klinik der Tumoren der Vierhügelgegend. Jahrbuch f. Kinderheilkunde, Bd. 54, 1905. — [257]) Bristowe, Recent tubercle of the pons Varoli with potential double conjugate deviation of the eyes and an old congested mass in the cerebellum. Brain 1891, Summer and Autumn. Part. — [258]) L. Bruns, Ein Fall von Ponstuberkel. Neurol. Zentralbl. 1886. — [259]) Mac Gregor, Tumours of the pons Varoli. Lancet, 1889, I, 22. — [260]) Schlesinger, Stauungspapille bei Tumoren des Hirnstammes. Neurol. Zentralbl. 1896. — [261]) Middelton, Case of Gliosarkoma of the pons Varoli with exhibition of microscopical specimens. Glasgow med. Journ., April 1888. — [262]) Hofmann, Ein Fall von Ponstumor. Virchows Archiv, Bd. 146. — [263]) Jolly, Ueber einen Fall von Gliom am dorsalen Abschnitte des Pons und der Medulla oblongata. Arch. f Psych., XXVI, Heft 3. — [264]) Raymond, Leçons du mardi, 1897. — [265]) Potts und Spiller, A case of solitary tubercle of the pons. Univ. of Penn. Medic. Bulletin, Bd. XVI, 1903. — [266]) Reinhold, Lage des vasom. Zentrums in der Medulla oblongata des Menschen. D. Z. f. Nervenheilkunde, 10. Bd., 1. u. 2. Heft. — [267]) Schulz, Arch. der Heilk. 1877. — [268]) Joseph, Ueber Geschwülste des 4. Ventrikels. Zeitschr. f. klin. Medizin, No. 16, p. 349. — [269]) Collins, Tumour of the aquaeduct of Sylvius. Americ. Journal of the medic. Sciences, 1895, October. — [270]) Meige et Vivier, Diagnostic d'une tumeur du corps restiforme. Autopsie-Progrès méd. 1894, XXII, 3. — [271]) Collins, Gliom der medulla oblongata. Zeitschrift f. Nervenheilkunde 1897 Bd. X. — [272]) Switalski, Revue neurologique, 1900 No. 15. — [273]) Ueber Ventrikel- und Ponstumoren. Charité-Annalen N. XVII. 1902. — [274]) Mott u. Barratt, Three cases of tumour of the third ventricle. Arch. of Neurol. 1899. — [275]) L. Bruns, Neurol. Zentralblatt. 1902, S. 566 und 1906, S. 540. — [276]) Oppenheim, S. No. 172. — [277]) Henneberg, Monatsschrift für Psych. und Neurologie. 1906. — [278]) Czylharz, Cysticercus cellulosae im 4. Ventrikel. Wiener klinische Rundschau 1899. — [279]) Osterwald, Neurol. Zentralblatt. 1906. — [280]) Kretter u. Böhmig, Ein freier Gehirnzystizerkus als Ursache plötzlichen Todes. Zieglers Beiträge. 1897. XXXI. — [281]) Rath, Beiträge zur Symptomatologie der Geschwülste der Hypophysis cerebri. Arch. f. Ophthalm. 1884, 34. — [282]) Raymond, Tumeur du corps pituitaire. Bull. de la Soc. anat. s. VII, 20, Juli-Oktober 1892. — [283]) Remak, Doppelseitige Trochlearisparese. Neurol. Zentralbl. 1888, S. 5. — [284]) Nieden, Zentralbl. f. Nervenheilkunde, 1879, No. 8. — [285]) Bolte, Reinhold, Ein Fall von Akromegalie mit Hemianopsie. Deutsche med. Wochenschr. 1892, No. 27. — [286]) Leclerc, Note sur deux cas de tumeurs intracraniennes. Revue de méd. 1889, p. 997. — [287]) Wadding, Some clinical notes on a case of tumour of the

pituitary body. The Lancet, April 1893. — [288]) Heuser, Ein Beitrag zur Kasuistik der Hypophysistumoren. Virchows Arch., 1887, CX. — [289]) Handsom, Large tumour of the pituitary body, increased knee-jerks. No akromegaly, no glykosurie. Brain, XV, 461. — [290]) Wills, Tumour of the pituitary without akromegaly. Ibid. — [291]) Tamburini, Beitrag zur Pathogenese der Akromegalie. Zentralbl. f. Nervenhk., VII, Jahrg. 194, p. 625. — [292]) Homèn och v. Bomsdorff, Sarkoma hypophysis cerebri. Finska läkar. handl., 1893, 35. — [293]) Fröhlich, Tumor der Hypophyse ohne Akromegalie. — [294]) P. Schuster, S. No. 133. — [295]) Stirling, Tumour of the meninges in the region of the pituitary body. Annals of ophth. Bd., 1892. — [296]) Pechkranz, Zur Kasuistik der Geschwülste des Hypophysis. Gazeta lekarska, 1898. — [297]) Agostino, Un caso di dispituitarismo da tumore maligno della pituitaria. Riv. di pat. nerv. e mentale, 1899, No. 4. — [298]) Stewart, Tumour involving the hypophysis. Boston med. and surgic. Journ., 1899, No. 21. — [299]) Kollarits, Hypophysisgeschwülste ohne Akromegalie. Orvosi Hetilap., No. 36, 1904. — [300]) Hartmann, Beiträge zur Anatomie und Klinik der Geschwülste der Schädelbasis. Leipzig, 1905. — [301]) Unverricht, Ueber multiple Hirnnervenlähmung. Fortschr. der Med., 1887. — [302]) Rothmann, Ueber multiple Hirnnervenlähmung infolge von Geschwulstbildung an der Schädelbasis nebst Bemerkungen zur Frage der Polydipsie und Polyurie Zeitschr. f. klin. Med., 1891, XXIII. — [303]) Richter, Ueber einen Fall von multiplen Sarkomen der inneren Meningen des zentralen Nervensystems. Prager med. Wochenschr., 1886, 23. — [304]) Cramer, Ueber multiple Angiosarkome der Pia mater mit hyaliner Degeneration. Inaug.-Dissert. Marburg. — [305]) v. Hippel, Ein Fall von multiplen Sarkomen des gesamten Nervensystems und seiner Hüllen etc. Deutsche Zeitschr. f. Nervenhk., 1889, II. — [306]) Westphal, Ueber multiple Sarkomatose des Gehirns und der Rückenmarkshäute. Arch. f. Psych., XXVI, Heft 3. Hier auch die übrige Literatur. — [307]) F. Krause, Die Neuralgie des Trigeminus. Leipzig, 1896. — [308]) Hartmann, Zur Klinik der sogenannten Tumoren des Nervus acusticus. Zeitschr. f. Heilkunde, 1902. — [309]) Henneberg u. Koch, Ueber zentrale Neurofibromatose und die Geschwülste des Kleinhirnbrückenwinkels. Arch f. Psychiatrie Bd. 36, 1902. — [310]) Oppenheim, s. No. 172. — [311]) L. Bruns, Neurol. Zentralbl., 1906. — [312]) v. Monakow, Ueber Neurofibrome der hinteren Schädelgrube. Berl. klin. Wochenschr., 1900, No. 33. — [313]) E. v. Hoffmann, Ueber Aneurysmen der Basilararterien und deren Ruptur als Ursache des plötzlichen Todes. Wiener klin. Wochenschr. 1884, No. 44. — [314]) Bradford, Aneurysm of the basilar artery. Brit. med. Journ., 20. Oktober 1894, p. 867. — [315]) Hale White, Intracranial aneurysm in young subjects unaffected with syphilis or malignant endocarditis. Brit. med. Journ., 20. Okt. 1894, p. 869.

I. Differentielle Diagnose: [316]) Hoffmann, Sehnerven- und Rückenmarksentzündung. Versamml. südwestdeutscher Nerven- u. Irrenärzte, 1896. Neurol. Zentralbl. — [317]) Oppenheim, Ueber Hirnsymptome bei Carcinomatosis ohne nachweisbare Veränderungen im Gehirne. Charité-Annalen, 1888, XIII. — [318]) Dreyfuss, Die Krankheiten des Gehirnes und seiner Adnexa infolge von Nasenkrankheiten. Jena 1896. — [319]) Oppenheim, Die Enzephalitis und der Hirnabszess. Nothnagels Path. u. Therapie, hier auch die übrige Literatur. — [320]) L. Bruns, Neurol. Zentralblatt 1904, S. 579. — [321]) Oppenheim, Ueber einen Fall von erworbenem idiopathischen Hydrocephalus internus. Ibid. 1890, 15. — [322]) Kupferberg, Ein unter dem Bilde eines Gehirntumors verlaufender Fall von chronischem idiopathischen Hydrocephalus internus, kompliziert mit symptomenloser Syringomyelie. Deutsche Zeitschr. für Nervenheilk., IV, 1, 2, p. 94, 193. — [323]) Eichhorst, Ueber den erworbenen idiopathischen Hydrokephalus der Erwachsenen. Zeitschr. f. klin. Medic., Bd. 19, Suppl. — [324]) Annuske, Die Neuritis optica bei Tumor cerebri. Graefe's Arch. f. Ophthalm., XIX. — [325]) Quincke, Ueber Meningitis serosa. Volkmann's Sammlung, 1893, No. 67. — [326]) Oppenheim. S. No. 172. — [327]) Nonne: S. No. 167. — [328]) F. Schultze, Die Krankheiten der Hirnhäute und der Hydrokephalus. Nothnagel spez. Path. u. Therapie. 1901, Bd. IX. — [329]) Spiller, Two cases of partial internal hydrocephalus etc. Am. Journal of med. Sciences, July 1902. — [330]) Westphal, Ein Irrtum in der Diagnose bei einem 9jährigen Knaben, der das Krankheitsbild der multiplen Sklerose darbot, Charité-Annalen, Berlin 1889, 18. — [331]) Cramer, Lokalbeschränkter Hydrokephalus und seine klinischen Folgen. Monatsschr. f. Psych. u. Neurolog. 1904, Bd. XVII. — [332]) Bruns und Stölting, Ueber Erkrankungen des Sehnerven im Frühstadium der multiplen Sklerose. Monatsschrift für Psychiatrie u. Neurologie 1901. Bd. 2, S. 89. — [333]) Rosenfeld, Ueber Stauungspapille bei multipler Sklerose. — [334]) Crawtord Thomson, Brit. medic. Journ., May 1894. Fall schwerer Chlorose. — [335]) Jollye, Brit. med. Journ., Juni 94. Fall schwerer Chlorose. — [336]) Schönthal, Beitrag zur Symptomatologie der Hirntumoren. Berl. klin. Wochenschr., 1891, No. 10. — [337]) Ueber chronische, nicht vaskuläre Hirnerweichung. S. Wernicke, No. 8. — [338]) Oppenheim, Die Prognose der akuten, nicht eitrigen Enzephalitis. Deutsche med.

Wochenschr., 1895, No. 6. — [339]) A. Strümpell, Ueber primäre akute Enzephalitis. Deutsch. Arch. f. klin. Med., XLVII, Heft 1 und 2. — [340]) Knaggs and Brown, On diffuse Encephalitis with an account of a case, in which the patient survived. Brain, XIV. — [341]) H. Oppenheim, Weiterer Beitrag zur Prognose der akuten nicht eitrigen Enzephalitis und der Polienzephalomyelitis. Deutsche Zeitschr. f. Nervenheilkunde, Bd. XV, 1899. — [342]) Nonne, Zur Pathologie der nicht eitrigen Enzephalitis. Deutsche Zeitschr. f. Nervenheilkunde, Bd. XVIII, 1900. — [343]) Friedmann, Ueber eine besonders schwere Form von Folgezuständen nach Gehirnerschütterung und über den vasomotorischen Symptomenkomplex bei derselben im Allgemeinen. Arch. f. Psych., 23, p. 230. — [344]) Sharkey, A fatal case of tumour of the left auditory newe. Brain 1889, S. 97. Postepileptisches Irresein bei Tumor.

K. Therapie, chirurgische. [345]) Bennet u. Godlee, Medic. chirurg. Transactions 1885, 243 u. Lancet 1884, p. 1090. — [346]) Macewen, An Address on the surgery of the brain and spinal cord. Brit. med. Journ. 1888, p. 312. — [347]) Macewen, The surgical treatment of the cerebrospinal lesions. The Canada Lancet, 1883. — [348]) Horsley, Remarks of three consecutive cases of operation upon the brain and cranial cavity to illustrate the safety of the method employed. Boston med. Journ., 1887. — [349]) Horsley, Remark of the surgery of the central nervous system. Brit. med. Journ. 6. Dezember 1890. — [350]) Horsley, Verhandl. d. X. internat. med. Kongr. Berlin 1890. — [351]) Horsley, Behandlung der Hirntumoren. Vortrag und Diskussion. Brit. med. Journ. 23. Dezember 1893. — [352]) v. Bergmann, Die chirurgische Behandlung der Hirnkrankheiten. 2. Aufl., Berlin 1899, Hirschwald. — [353]) Sahli, Ueber hirnchirurgische Operationen vom Standpunkte der inneren Medizin. v. Volkmanns Samml. klin. Vorträge. — [354]) Krönlein, Ueber den gegenwärtigen Standpunkt der Hirnchirurgie. Korrespondenzbl. f. Schweizer Aerzte, 1891, XXI. — [355]) Chipault, Chirurgie cérébrale. — [356]) Erb, Zur Chirurgie der Hirntumoren. Deutsche Zeitschr. f. Nervenhk., 1892, IV, p. 409. — [357]) Séguin, Medic. Record. Febr. 1886. — [358]) Séguin u. Weir, Americ. Journal of medic. Sciences. July, August, Septbr. 1888. — [359]) E. Hitzig, Ein Beitrag zur Hirnchirurgie. Berliner klin. Wochenschr., 1892. — [360]) v. Bramann, Ueber Exstirpation von Hirntumoren. Verhandlungen der deutschen Gesellschaft für Chirurgie. Berlin 1892. — [361]) Hale White, On hundred cases of cerebral tumour with reference to cause, operative treatment, mode of death and general symptoms. Guys Hosp. reports, 1896, XL, III. — [362]) Seidel, Verhandlungen der deutschen Gesellsch. f. Chir., Berlin 1892. — [363]) Ferrier, Cerebral localisations and its practical relations. Brain 1889. — [364]) Charles K. Mills, Cerebral localisations and its practical relations. Brain 1890, XII. — [365]) Coombs Knapp, The diagnosis and treatment of intracranial growth. Boston 1891. — [366]) Navratil, Beiträge zur Hirnchirurgie. Stuttgart 1889. — [367]) Péan, Gilbert, Ballet, Gélineau, Operation eines Tumors im motorischen Zentrum. Neurol. Zentralbl. 1889, 8. — [368]) Putnam, Notes on brain surgery. New-York med. Record, 1889, 41. — [369]) Durante, Contribution to endocranial surgery. Lancet 1889, II, p. 651. — [370]) Oppenheim und Köhler, Kasuistische Beiträge zum Kapitel der Hirnchirurgie. Berliner klin. Wochenschr. 1890, 30. — [371]) Allen Starr, Brain Tumors in childhood from the surgical standpoint. Med. News Liv. XXIX. — [372]) Allen Starr und M. Burney, A contribution to cerebral surgery etc. Kleinhirntumoren. The americ. Journ. of med. sciences, April 1893. — [373]) Allen Starr, Brain Surgery. London 1894; hier die übrige Literatur bis Anfang 1893. — [374]) Rossolymo, Zeitschrift für Nervenheilkunde. Bd. VI, 1894. — [375]) v. Bramann, Ueber Exstirpation von Hirntumoren. Arch. f. klin. Chirurgie, 1893, 48, p. 365. — [376]) L. Bruns, Ueber Hirntumoren mit spezieller Berücksichtigung ihrer chirurgischen Behandlung. Neurol. Zentralbl. 1893, p. 386. — [377]) Bremer und Carson, Americ. Journal, Sept. 1890. — [378]) Riegner, Deutsche mediz. Wochenschr., 1894, No. 23. — [379]) Byron Bramwell, On intracranial surgery. Brit. med. Journ. Juni, 1894, 39. — [380]) W. Keen, 4 cases of brain tumour: on 3 of which operation was done: 2 operative recoveries, ultimate death in all. Americ. Journ. of med. sciences 1894, 107, p. 605. [381]) Annandale, On intracranial surgery. Edinburgh med. Journ., August 1894, 39. — [382]) Birdsall and Weir, Philadelphia medic. News. 16. April 1897. — [383]) Nixon, Removal of tumour of the brain. Dublin med. Journ., Januar 1894, 97, p. 7. — [384]) Richardson und Walton, Contribution to the study of cerebral surgery etc. Americ. Journ. of med. sciences. December 1893, 106. — [385]) Albertoni e Brigatti, Glioma de la regione Rolandica, exstirpazione, guaregione. Rivista sper. di freniatria e di med. leg. XIX. — [386]) Sciammanna e Postemski, Arch. di Psich. 1891. No. 12. — [387]) Pel, S. No. 100. — [388]) Troje, Chirurg. Beiträge zur Lokalisation in der Grosshirnrinde. Deutsche med. Wochenschr., 1894, Nr. 5 u. 6. Zystizerkenoperation. — [389]) Mc. Burney, A contribution to cerebral surgery, diagnosis, localisation and operation of 3 tumours of the brain etc. Americ. Journ. of the med. sciences. April 1893, CV. —

[383]) Parey. Case, in which a tumour was removed by operation from the cerebellum of a child who suffered from hydrocephalus. Glasgow med. Journ., 1893, XL, p. 36. — [384]) Leo Stieglitz, E. Arpad und L. Gerstel. Report of a case of a cystic tumour of the brain operated upon with success. Americ. Journ. of the med. sciences. Juni 1893, CL. — [385]) Chipault. Revue Neurologique. 1893. No. 23. p. 497. — [386]) v. Beck. Beiträge zur Pathologie und Chirurgie des Gehirnes. Tübingen 1894. — [387]) S. Hermanides, Operative Behandlung von Hersengezwellen. Utrecht 1894. [388]) Bruzelius und Berg. Fall of hjerntumor; operation; förbättring. Higiea. 1894, LVI, 12. p. 529. — [389]) Sänger, Deutsche med. Wochenschr., 1894. — [390]) Lépine, Haematome de la dure mère guéri par la trépanation. Clinique de l'hôtel Dieu de Lyon, 1896. — [391]) Krogius, The surgical treatment of tumours of the middle cranial fossa. Rev. de Chirurgie. June 1896. — [392]) Seydel, Operative Entfernung eines intracraniellen Tumors. Zentralbl. f. Chirurgie. Bd. 23. — [393]) v. Bergmann, Ueber einige Fortschritte der Hirnchirurgie. Berl. klin. Wochenschr., 1895. No. 16. — [394]) Kraske, Erfolgreiche operative Eingriffe bei zerebralen Störungen. 19. Wanderversammlung der südwestdeutschen Neurologen und Irrenärzte 1894. Neurol. Zentralbl., 1894. S. 502 — [395]) E. Hitzig, Ueber hirnchirurgische Misserfolge. Therap. Wochenschr., 1896. No. 18 und 19. — [396]) F. Schultze, Beitrag zur Diagnostik und zur chirurg. Behandlung der Gehirntumoren und der Jacksonschen Epilepsie. Deutsche Zeitschr. f. Nervenheilkunde. 9. Bd. S. 217. — [397]) E. Graser, Eine operativ behandelte Hirnzyste zystisch entartetes Perithelsarkom. Langenbecks Arch., Bd. I. S. 9.1. — [398]) Stolk, Entfernung eines Hirntumors durch Trepanation. Deutsche med. Wochenschr. 1897. No. 2. — [399]) Parkin, Removal of cerebellar tumour; no return of symptoms for two and half years. Brit. med. Journ., 1896. S 1776. — [400]) Jaffe, Kleinhirntumor. (Operationsversuch.) Deutsche med. Wochenschr., 1897. No. 5. — [401]) Rossolymo, Ueber Resultate der Trepanation bei Hirntumoren. Arch. f. Psych. u. Nervenkrankh., Bd. 10. — [402]) Barr u. Nicoll, Brit. med. Journ. Oktober 1897. — [403]) Starr u. Weed, Medic. News, 1892. — [404]) Friedländer u. Schlesinger, Mitteilungen aus den Grenzgebieten der Medizin und Chirurgie. 1898. — [405]) Henschen (Upsala. Ebenda. — [406]) Farrar. A discussion of treatment of intracranial tumours. Brit. med. Journ. 1898. — [407]) Sänger, Neurol. Zentralbl., 1898. — [408]) Hitzig, Mitteilungen aus den Grenzgebieten der Medizin und Chirurgie. 1898. Bd. 3. — [409]) v. Bergmann, Die chirurgische Behandlung der Hirngeschwülste. Volkmanns Sammlung. 1892. — [410]) H. Oppenheim, Mitteilungen aus den Grenzgebieten. 1900. Bd. II. — [411]) Silberthal, Neurolog. Zentralbl. 1900. — [412]) Jolly, Berl. klinische Wochenschr. 1900. — [413]) Nonne, Neurol. Zentralblatt 1900. — [414]) Doyen, Arch. für klinische Medizin. Bd. VII. — [415]) Schede, Deutsche med. Wochenschr. 1900. No. 3. — [416]) Lucas. Progres medical 1899. — [417]) Heidenhain, Archiv für klinische Chirurgie. Bd. — Heft 4. — [418]) Mingazzini, Zeitschr. f. Nervenheilkunde. Bd. — [419]) v. Bergmann. Zur Kasuistik operierter Hirntumoren. Arbeiten aus der chirurgischen Klinik 1902. — [420]) Ransohoff. Trepanning for brain tumour. Report of two successful cases etc. The Journal of the Americ. med. Association. 1902. — [421]) Ch. K. Mills. The surgery of the brain tumors etc. Philad. med. Journal. Vol. IX. 1902. — [422]) W. Die operative Behandlung der Hirngeschwülste. Sammlung zwangloser Abhandlung. C. Marhold. Halle 1901. — [423]) Hahn. A contribution to the surgery of the brain etc. Two cases of tumour of the cerebellum. Annals of the med. Science. 1902. — [424]) Allen Starr. The results of surgical treatment of brain tumours. The American nervous and mental diseases. 1902. Vol. 2. — [425]) Lucas. Tumours of the cerebellum. Rapport au congrès de chirurgie. 1904. — [426]) Borchardt. Zur Symptomatologie des Kleinhirnbrückenwinkels. Berl. klin. Wochenschr. 1904. — [427]) Kümmell. Lehrbuch, Wien 1901. — [428]) Neisser und Pick. Die Hirngeschwülste. Mitteilungen aus den Grenzgebieten etc. 1904. Bd. — [429]) Verhandlungen der Naturforscherversammlung zu Stuttgart 1906. Deutsche Zeitschr. f. Chirurgie. Bd. 85. Heft 1. auch 21, 24, 25, 27.

L. Lumbalpunktion. Medizinische Bemerkungen. 10. Kongresses für innere Medizin. den chirurgischen des XII. Kongresses punktion, Spinalpunktion. [449]) Diller. The 1894, VI. — [450]) bei Gehirn- und [451]) 8. No. 2, N

M. Kraniozerebrale Topographie. [443]) Ferrier, The functions of the Brain. London, 1886. Methode von Reid, S. 390. — [444]) Seeligmüller, Arch. f. Psychiatrie. Bd. VIII, S. 327. — [445]) Horsley, Americ. Journ. of medic. Sciences. 1887, No. IV. — [446]) Chipault, Chir. operat. du système nerveux Paris, 1894, Bd. I. — [447]) Krause, S. No. 169. — [448]) Duret, No. 24. — [449]) Kocher, No. 434.

N. Röntgenuntersuchung. [450]) Fürnrohr, Die Röntgenstrahlen im Dienste der Neurologie. Berlin S. Karger, 1906. Hier die gesamte zugehörige Literatur.

O. Exploratiopunktion. [451]) Neisser u. Pollack, Die Hirnpunktion, Probepunktion und Punktion des Gehirnes und seiner Häute durch den intakten Schädel. Grenzgeb. der Med. und Chirurgie, XIII. Bd. — [452]) B. Pfeifer, Ueber explorative Hirnpunktion nach Schädelbohrung. Arch. für Psych. u. Nervenk., Bd. 42.

II. Geschwülste der Wirbelsäule und des Rückenmarkes und seiner Häute (Rückenmarkstumoren).

Einleitung.

In noch höherem Masse als die Hirngeschwülste haben die Rückenmarkstumoren, und speziell die der Häute und des Rückenmarkes selbst, bis zum Ende des 19. Jahrhunderts im wesentlichen nur ein pathologisch-anatomisches Interesse gehabt, und alles, was wir aus früherer Zeit von ihnen wissen, verdanken wir eigentlich den Vertretern der pathologischen Anatomie (Hasse, Lebert, Cruveilhier, Virchow). Das lag erstens daran, dass die Rückenmarksgeschwülste bei weitem seltener als die Hirntumoren sind, nach Schlesinger 1 : 6; so selten, dass sie vielen beschäftigten Praktikern, bewusst wenigstens, während der ganzen Dauer ihres Berufes nicht begegnen[1]), zweitens daran, dass auch die Diagnose der Rückenmarkstumoren eine schwierigere ist, als die der Hirngeschwülste, bei denen die Allgemeindiagnose, wenigstens wenn Stauungspapille vorhanden ist, doch einen hohen Grad von Sicherheit besitzt, und drittens an der, wie es schien, vollständigen Aussichtslosigkeit praktisch therapeutischer Bestrebungen bei dieser Krankheit, einer Eigenschaft, die früher allerdings den Hirn- und Rückenmarkstumoren gemeinsam zukam. Zwar hat Leyden das grosse Verdienst, schon im Jahre 1872 bei einem von ihm — auch darin war er wohl einer der ersten — richtig, auch auf seinen Sitz diagnostizierten Rückenmarkstumor die Möglichkeit einer Operation erwogen zu haben, und er hat schon im Jahre 1874, wesentlich gestützt auf die Erfahrung in diesem Falle, in mehr allgemein theoretischer Weise die Bedingungen für die operativen Massnahmen in solchen Fällen auseinandergesetzt. In ähnlicher theoretischer Weise haben Erb 1878 und Gowers 1886 bei sicherer Diagnose des Rückenmarkstumors die Operation empfohlen; ich werde auf die Bemerkungen dieser Autoren weiter unten noch zurückkommen. Aber auch hier war es wieder Victor Horsley in Gemeinschaft mit Gowers, der durch den im Jahre 1887 richtig diagnostizierten und mit glänzendem Heilerfolge operierten, allgemein bekannt gewordenen Fall aus theoretischen Erwägungen zu praktischen Taten überging. Erst jetzt war der Beweis geliefert, dass, was die früheren Autoren nur gehofft hatten, wirklich praktisch ausführbar war, dass

[1]) Auch hier zeigt sich übrigens die in der Medizin oft gemachte Erfahrung, dass, nachdem man die Fälle besser erkennen und bei ihnen auch Hilfe leisten kann, sie doch viel häufiger zur Beobachtung kommen, als man früher ahnen konnte.

es mit Hülfe der Chirurgie gelingen konnte, auch auf diesem schwierigen und bisher therapeutisch aussichtslosen Gebiete schöne Erfolge zu erzielen. Damit mussten die Rückenmarkstumoren trotz ihrer Seltenheit für jeden tüchtigen Arzt ein hervorragendes Interesse gewinnen, und den Bemühungen, die Schwierigkeiten der Diagnose immer mehr zu überwinden, ein besonderer Nachdruck verliehen werden. Horsleys Verdienste gingen aber noch weiter. Er hat bei der Veröffentlichung seines schönen Falles auch die bisher in der Literatur mitgeteilten Fälle von Rückenmarkstumor einer sorgfältigen kritischen Sichtung unterzogen; er hat damit, ebenso wie durch seinen eigenen Fall, einmal bewiesen, dass es in viel mehr Fällen, als man bis dahin gedacht hatte, gelingen kann, bei genauer klinischer Beobachtung des Einzelfalles zunächst einmal die allgemeine Diagnose: Geschwulst im oder am Rückenmarke auch frühzeitig richtig zu stellen; er hat ferner gezeigt, dass eine nicht kleine Zahl der bisher beschriebenen Fälle von Rückenmarkstumor operierbar, und zum Teil sogar leicht operierbar gewesen wäre. Dann hat er aber gerade wieder, mit Rücksicht auf die eigene Operationsgeschichte, mit Nachdruck darauf hingewiesen, dass es jetzt vor allen Dingen darauf ankäme, die sogenannte Segmentdiagnose des Tumors, dass heisst, die Diagnose, in welcher Höhe des Markes eine diagnostizierte Geschwulst ihren Sitz hat, zu einer immer sichereren zu machen. Dazu musste man vor allem immer genauere Kenntnisse von den Funktionen der einzelnen Rückenmarkssegmente und der von ihnen ausgehenden Wurzeln erlangen; ferner genaue Untersuchungen anstellen über die Verhältnisse der einzelnen Rückenmarkssegmente und ihrer Wurzeln zur Lage der einzelnen Wirbel und speziell ihrer Dornfortsätze, und zwar, was die Wurzeln anbetrifft, sowohl bei ihrem Austritte aus dem Marke, als während ihres intraspinalen Verlaufes; und drittens, an möglichst vielen Einzelfällen die hier nicht so seltenen individuellen Varietäten studieren, damit man im gegebenen Falle mit aller nur möglichen Sicherheit und Schärfe dem Chirurgen Ort und Stelle, wo er die Wirbelsäule öffnen soll, angeben kann. In allen diesen Dingen haben uns nun die letzten Jahre ganz erhebliche Fortschritte gebracht — dem gesteigerten praktischen Bedürfnisse entsprechend haben Anatomen, Physiologen und Kliniker gewetteifert, uns auf die zitierten Fragen immer präzisere Antworten zu geben — ich will nur Namen, wie Ross, Sherrington, Thorburn, Reid, Patterson, Eisler, Mackenzie, Allen Starr, Egger, Chipault, Oppenheim, Böttiger nennen; in bescheidener Weise hat sich auch der Autor an der Erforschung dieser Dinge beteiligt, er hat auch zuerst alle die hier speziell für den Rückenmarkstumor in Betracht kommenden Umstände ausführlich kritisch beleuchtet und zusammengestellt (1895). Nach alledem waren wir trotz aller Schwierigkeiten bald imstande, in nicht allzu abnorm verlaufenden Fällen auch die Segmentdiagnose eines Rückenmarkstumors mit einer vor einigen Jahren nicht geahnten Schärfe stellen zu können, wenn uns die neuere Erfahrung auch stets neue Abweichungen von den Regeln und damit neue Fallstricke und Fehlerquellen für unsere Allgemein- und Segmentdiagnosen aufdeckt. Es war deshalb nicht verwunderlich, dass, nachdem einmal Bahn gebrochen war und jeder Tag neue diagnostische Erfolge brachte, auch die praktischen, die Heilerfolge, sich beim Rückenmarkstumor rasch mehrten — schon bei Drucklegung der ersten Auflage

dieses Werkes vor 10 Jahren verfügten wir über eine grössere Anzahl von richtig diagnostizierten und mit Glück operierten Fällen, und in nicht wenigen, prozentisch hier entschieden viel häufigeren als bei den Hirntumoren, war auch der Heilerfolg ein sehr erheblicher. In den letzten 10 Jahren sind aber gerade auf diesem Gebiete die Fortschritte geradezu erstaunliche gewesen. Die Beiträge zur Literatur, soweit sie das ganze Gebiet der Geschwülste „im Umkreise des Rückenmarkes" betreffen, gehen in die Hunderte, aber auch der chirurgisch in Angriff genommenen Fälle sind jetzt schon so viele, dass, sie alle anzuführen, kaum mehr möglich ist. Was aber das erfreulichste ist, die schon vor 10 Jahren von mir und noch früher von Gowers geäusserte Ansicht, dass hier die glücklichen Erfolge viel häufiger seien, als bei den Hirntumoren, hat sich durch die weiteren Erfahrungen vollständig sicher stellen lassen, in vielen Fällen ist sogar nach glücklicher Operation volle Heilung eingetreten, was bei den Hirntumoren eine sehr seltene Ausnahme ist. Teilgenommen an dem weiteren Ausbau unserer diagnostischen und therapeutischen Kenntnisse auf diesem Gebiete in den letzten Jahren haben alle Kulturnationen; aber man wird, ohne Widerspruch zu erfahren, behaupten können, dass deutschen Aerzten hierbei bei weitem die erste Stelle gebührt, und dass diese stolz auf ihre Erfolge sein können. Um nur die hervorragendsten zu nennen, führe ich F. Schulze und Schede und aus den allerletzten Jahren Oppenheim, Krause und Borchardt an; alle anderen Arbeiten finden sich auch in den einzelnen Jahrgängen des Jahresberichtes für Neurologie und Psychiatrie eingehend, meistens von mir selbst, besprochen. Nur natürlich ist es auch, dass gerade die Operationsfälle, die ja besonders intensiv, nach allen Richtungen hin, studiert sind, unsere klinischen und auch unsere physiologischen und pathologisch-anatomischen Kenntnisse über die Rückenmarkstumoren erheblich erweitert und vertieft haben.

Einteilung.

Wie ich in der Ueberschrift schon ausgesprochen habe, will ich in dem folgenden Abschnitte nicht nur die eigentlichen Rückenmarkstumoren behandeln — man rechnet dahin erstens die im Rückenmarke selbst entstehenden, zweitens die, die ihre Matrix in den Häuten des Markes und eventuell auch am Periost des Wirbelkanals haben —, sondern ich will auch die in der knöchernen Wirbelsäule primär sich etablierenden Geschwülste mit in den Kreis meiner Betrachtung ziehen. Diese Geschwülste der Wirbelsäule weichen zwar, abgesehen von den Endstadien, wo ja auch sie meist das Mark beteiligen, häufig in ihrer Symtomatologie, vor allem aber auch in bezug auf ihre Art und ihren Verlauf, und nicht zum wenigsten heute auch in ihrer Prognose sehr erheblich von den erwähnten eigentlichen Rückenmarksgeschwülsten ab, andererseits aber haben beide doch wieder so viele Berührungspunkte, das wenigstens differentielldiagnostische Erwägungen, ob es sich um die eine oder die andere dieser beiden Lokalisa[illegible]alt, fast in jedem einzelnen Falle

angestellt werden müssen. Es ist deshalb praktisch richtig, beide Geschwulstformen in einem grossen Abschnitte, wenn auch gesondert von einander, zu besprechen. Unser Thema: „Rückenmarkstumoren" zerfällt daher in folgende natürliche Gruppen:

I. Geschwülste, die primär in den Hüllen des Rückenmarkes ihren Sitz haben und das Mark erst bei weiterem Wachstum sekundär in Mitleidenschaft ziehen.

Untergruppe a.

Tumoren mit primärem Sitze in der knöchernen Wirbelsäule oder in den Weichteilen ihrer Umgebung:

vertebrale Tumoren,

Untergruppe b.

Tumoren der häutigen Umhüllungen des Markes:

intravertebrale Tumoren.

Auch hier gibt es zwei Untergruppen.

1. Geschwülste, die vom Perioste des Wirbelkanales, von der Aussenfläche der Dura oder vom extraduralen Fettgewebe ausgehen, resp. hier ihren Sitz haben,

   extradurale Tumoren,

   als eine besondere Unterart sind hier Tumoren zu nennen, die teils ausserhalb, teils innerhalb der Wirbelsäule liegen; zwischen beiden Teilen findet sich dann ein schmaler Zusammenhang meist im Zwischenwirbelloch — Sanduhrgeschwülste; — es kommen solche Formen bei Echinokokken, Sarkomen, Enchondromen und auch bei Lipomen vor. (Schlesinger).

2. Geschwülste, die von der Innenfläche der Dura, der Arachnoidea, dem Ligamentum denticulatum, den Nervenwurzeln oder der Pia ausgehen:

   intradurale Tumoren.

II. Geschwülste, die im Rückenmarke selbst entstehen:

intramedulläre Tumoren.

Die Gruppe Ia, die vertebralen Tumoren, nehmen, wie gesagt, in vieler Beziehung eine Sonderstellung ein und sollen auch besonders besprochen werden; nach Schlesinger sind sie die häufigsten. Gruppe Ib, 1 und 2 und II bilden zusammen die eigentlichen Rückenmarksgeschwülste. Uebergänge zwischen Ib 2 und II kommen vor, wenn z. B. in der Pia entstehende Geschwülste diese durchbrechen und ins Mark eindringen, oder auch auf umgekehrtem Wege; — dass extradurale Geschwülste nach Durchbruch der Dura zu intraduralen werden, ist jedenfalls sehr selten. Am häufigsten von den eigentlichen Rückenmarkstumoren ist nach Schlesinger die Gruppe II, **die intramedullären Geschwülste;** die in praktisch therapeutischer Beziehung bei weitem wichtigste Gruppe ist aber die Ib 2, **die intraduralen Tumoren;** von klinisch viel geringerer Bedeutung sind die extraduralen Tumoren; sie sind auch viel seltener als die intraduralen und öfter bösartige Metastasen.

Erstes Kapitel.

Wirbelsäulentumoren.

a) Pathologische Anatomie und Physiologie.

Wenden wir uns zunächst den eigentlichen Wirbelsäulengeschwülsten, den vertebralen Tumoren, zu. Folgende Arten kommen vor, ich ordne sie gleich nach ihrer Wichtigkeit: Karzinome, Sarkome resp. Osteosarkome; diese Sarkomarten auch in myxomatöser Degeneration oder als Melanosarkome, ferner Fibrosarkome und Alveolarsarkome; dann Exostosen, besonders multiple Exostosen, Osteome oder als Tumor wirkende luxurierende Kallusmassen, ferner Enchondrome, Myelome, Echinokokkusblasen und schliesslich sehr selten Gummata. Ueber das histologische Verhalten dieser Geschwülste werde ich hier nichts bringen, das meiste muss ich als bekannt voraussetzen; in bezug auf Einzelheiten verweise ich auf das Kapitel: Pathologische Anatomie im Abschnitte Hirntumoren. Die malignen Wirbelsäulengeschwülste sind sicher viel häufiger als die benignen — nach Schlesinger ist das Verhältnis etwa 10 : 1. — Die bei weitem häufigste und darum wichtigste Geschwulstform der Wirbelsäule ist das Karzinom. Das Karzinom tritt in den Knochen der Wirbelsäule nie primär auf; was man früher als primäre Karzinome der Wirbelsäule beschrieben hat, sind wohl Alveolarsarkome oder Endotheliome gewesen, die histologisch erst in neuerer Zeit streng vom Karzinom geschieden werden. Meist gelangt das Karzinom in die Wirbelsäule auf dem Wege der Metastase; selten kommt es vor, dass Karzinome des Oesophagus, des Magens oder prävertebraler Lymphdrüsen direkt auf die Wirbelknochen übergehen. Metastatisch geht das Wirbelkarzinom am häufigsten vom Mammakarzinom aus; das geht auch aus einer Zusammenstellung von Schlesinger hervor, dessen Erfahrungen in dieser Beziehung ganz mit den meinigen übereinstimmen; bei einer Anzahl der von der Mamma ausgehenden Fälle von Wirbelkrebs, die Schlesinger anführt, handelt es sich übrigens um Männer. Sehr nahe stehen nach Schlesinger diesem primären Sitze an Häufigkeit die Speiseröhre und die Schilddrüse; dann folgen Uterus, Bronchien, Magen, Prostata und Gallenblase; andere primäre Sitze finden sich nur vereinzelt. Dass das so seltene primäre Bronchialkarzinom so häufig zum Wirbelkarzinom führt, ist besonders auffällig. Uebrigens sind diese statistischen Angaben mit etwas Vorsicht aufzunehmen, da im allgemeinen von den pathologischen Instituten wohl nur dann auf Wirbelkrebs untersucht wird, wenn klinisch Verdacht auf eine solche Metastase vorliegt. Wie mir aus persönlichen Mitteilungen bekannt ist, werden im Krankenhaus Hamburg-Eppendorf, wo in jedem Falle von Krebs vom Pathologen auch die Wirbelsäule durchsägt wird, bei jedem primären Sitze recht häufig Krebsherde in den Wirbelknochen gefunden, in Fällen, wo im Leben gar keine Erscheinungen bestanden, weil der Tod eher eintrat, als die Wirbelkrebsherde eine erhebliche Ausdehnung gewonnen hatten.

Bei der Häufigkeit der Metastasen in die Wirbelsäule von einem primären Mammakarzinom aus ist es leicht erklärlich, dass das Wirbelkarzinom bei Frauen sehr viel häufiger ist als wie bei Männern. Ich habe unter 16 Fällen, bei denen ich bisher diese Diagnose stellte — eine grössere Zahl wurde durch die Sektion bestätigt — nur einen Mann; und hier war die

Diagnose sowohl in bezug auf das Karzinom der Wirbelsäule wie auf den primären Herd zweifelhaft; die übrigen 15 waren Frauen, davon 12 primäre Mammakarzinome, je eines des Magens, der Schilddrüse, der Supraklavikulargrube. Das Intervall zwischen dem Auftreten des Mammakarzinoms und deutlicher Symptome des Wirbelkrebses war in meinen Beobachtungen ein sehr verschiedenes; in einem Falle lagen zwischen der Amputation der l. krebsig erkrankten Mamma und den Wirbelsymptomen ein Zeitraum von 10 Jahren; in einem andern Falle bestanden schon bei der Operation des Brustkrebses Erscheinungen eines Lendenwirbelkrebses; auch noch in mehreren anderen Fällen musste der Krebs sich an beiden Orten ungefähr gleichzeitig entwickelt haben; dazwischen lagen dann Fälle mit Intervallen von Monaten bis Jahren.

Der Wirbelsäulenkrebs sitzt am häufigsten zunächst in den Wirbelkörpern und zwar in der Spongiosa derselben. Er kann hier bei weiterer Ausdehnung die Spongiosa fast ganz zerstören und ersetzen, sodass manchmal nur eine fast papierdünne knöcherne Hülle übrig bleibt (osteoklastische Karzinome), oder aber er kann zu diffuser Knochenneubildung und Sklerose der Spongiosa führen (osteoplastische Karzinome). Nach meinen Erfahrungen ist die erstere Form die bei weitem häufigere; vielleicht führt sie aber nur leichter zu Rückenmarks- und Wurzelsymptomen. Später greift der Krebs natürlich auch auf die Seitenteile, speziell die Intervertebrallöcher und die Bogen der Wirbel über. In selteneren Fällen werden diese Teile auch zuerst ergriffen, dann pflegen die Nervenwurzelsymptome sehr frühzeitig und sehr stark aufzutreten.

Der metastatische Wirbelkrebs kann in allen Teilen der Wirbelsäule auftreten; bei der grossen Ausdehnung des dorsalen Anteiles ist dieser wohl am häufigsten ergriffen; doch scheint mir, wenigstens nach meinen Erfahrungen, auch der Lendenanteil bevorzugt zu sein, sodass die nervösen Symptome sich oft im lumbalen und sakralen Gebiete abspielen. Im weiteren Verlaufe beschränkt der Krebs sich fast niemals auf einen einzelnen oder auch nur auf wenige Wirbelkörper; wenigstens in den Fällen, die ich zur Sektion bekam, waren zu dieser Zeit immer ein grosser Teil oder fast alle Wirbelkörper von der Halswirbelsäule bis zum Kreuzbein krebsig entartet. Dabei waren fast immer die Zwischenwirbelscheiben wenigstens zum grössten Teil erhalten, sodass der Krebs in jedem einzelnen Wirbelkörper einen isolierten Herd bildete; nur selten standen einzelne dieser Herde durch die ebenfalls zerstörten Zwischenwirbelscheiben in kontinuierlicher Verbindung (s. Fig. 38 nach Schlesinger). Die Knochenhülle der Wirbelkörper war meist so dünn, dass man diese mit dem Messer vom Hals- bis zum Lendenmarke ohne Mühe durchschneiden konnte. Auch bei dieser so ausgedehnten Karzinomatose der Wirbelsäule können die Symptome speziell von seiten der Knochen und Wurzeln sehr umschrieben sein, auch kann trotz dieser Dünne und Brüchigkeit die Konfiguration der Wirbelsäule im ganzen und die der einzelnen Wirbel in normaler Weise erhalten sein; vielleicht deshalb, weil die Kranken in ihren letzten Lebensmonaten zu dauernder Bettruhe gezwungen sind. In anderen Fällen tritt aber eine Kompression oder eine Verschiebung der Wirbel auf einander ein; meist, da es sich fast immer um mehrere erkrankte Wirbel handelt, in der Form eines runden Buckels; manchmal — und das ist sehr charakteristisch gerade für das Wirbelkarzinom — kommt es auch zu einer seitlichen Verschiebung der Wirbel-

dornen an einander; seltener und dann wohl meist akut tritt ein eigentlicher

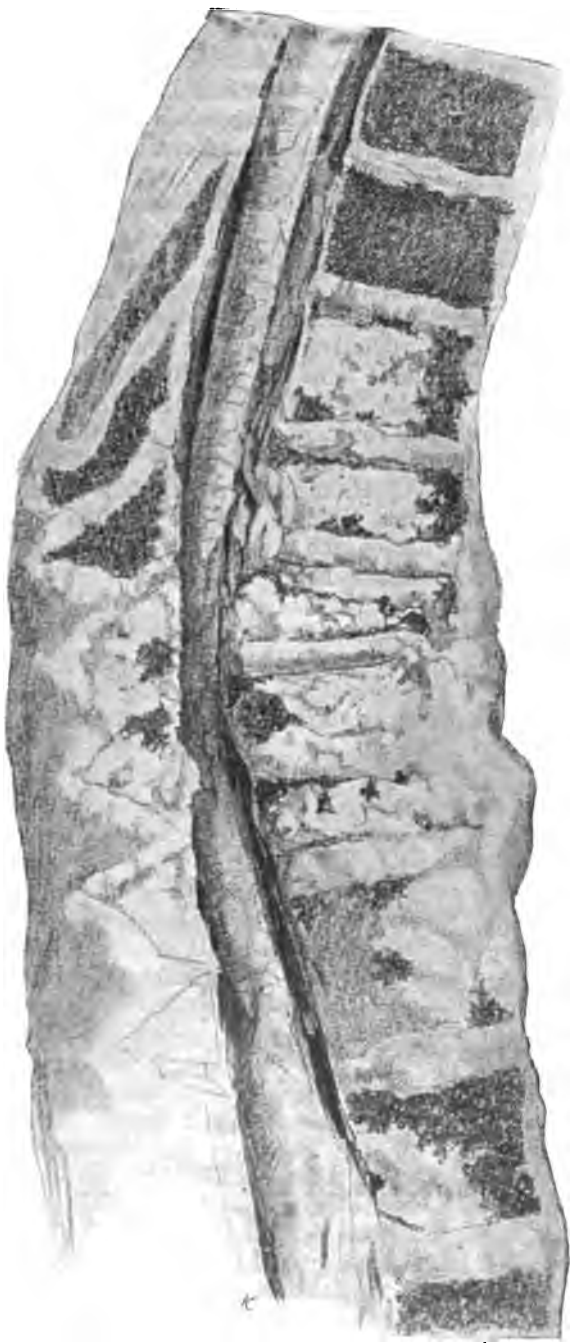

Figur 38. Karzinom der Wirbelsäule mit hochgradiger, ziemlich gleichförmiger Kompression der am schwersten erkrankten Wirbel. Nach Schlesinger.

Gibbus ein, wie in einem meiner Fälle. Die Verschiebungen und Diffor-

mierungen der Wirbelsäule treten besonders am Dorsalteile deutlich hervor. Bei Kranken, die noch stehen können, kann bei starker Erkrankung der Spongiosa der Wirbelkörper und noch eben haltender Rinde ein Zusammendrücken der Wirbelkörper bei aufrechter Stellung eintreten, sodass die Kranken dann in dieser Stellung wesentlich kleiner sind als im Liegen — Entassement der Franzosen. Sehr selten jedenfalls kommt es nur vor, dass Krebsmassen an Bögen und Dornen der Wirbel direkt zu fühlen sind.

Von den Wirbelkörpern aus dringen nun die karzinomatösen Massen teils in die Seitenteile der Wirbel und speziell in die Zwischenwirbellöcher, teils in das extradurale Gebiet ein. In den Zwischenwirbellöchern kommt es entweder zu einer Kompression der Nervenwurzeln mit den entsprechenden Erscheinungen, oder die Karzinommassen dringen direkt in die Nerven oder auch in die Intervertebralganglien ein und fressen sie sozusagen auf. Im extraduralen Raume können die Krebsmassen lange Strecken des Markes wie ein Zylinder umgeben; sie können dann sowohl durch Kompression wie durch ein kollaterales Oedem das Mark und die Nervenwurzeln schädigen; doch soll diese Schädigung nach Schlesinger oft lange auf sich warten lassen. Häufiger wird jedenfalls gerade beim Wirbelkrebs das Mark auch durch Kompression von seiten der difformierten Wirbelsäule angegriffen, namentlich wenn diese Difformierung mit Gibbusbildung — z. B. nach einem Fall oder Stoss — akut eintritt. Ein Durchbruch der extraduralen Krebsmassen durch die Dura kommt kaum vor. Histologisch gleicht der metastatische Wirbelkrebs natürlich in jedem Falle dem primären.

Von Sarkomen kommen an der Wirbelsäule alle möglichen Formen sowohl primär wie sekundär vor, die Melanosarkome allerdings nur sekundär. Sie gehen sehr viel seltener als die Karzinome vom Marke der Wirbelkörper aus, viel häufiger vom Periost und auch nicht sehr viel seltener von den Querfortsätzen und Wirbelbögen resp. -dornen als wie vom Wirbelkörper. Sie sind deshalb häufiger im Rücken deutlich zu fühlen, wozu noch kommt, dass viele dieser Geschwülste gar nicht in der eigentlichen Wirbelsäule selbst, sondern in den Weichteilen ihrer Umgebung entstehen und von da aus erst in die Wirbelsäule und weiter dringen; hier kommen sowohl die Muskeln, wie z. B. am Kreuzbein die Beckenorgane in Betracht. Auch die Haut des Rückens können sie schliesslich durchbrechen und dann offen zu Tage liegen. Das primäre Sarkom der Wirbelsäule kann an jeder Stelle derselben vorkommen; entweder werden nur ein oder zwei Wirbel ergriffen, oder gleich eine grosse Anzahl. In einem von mir beobachteten Falle bestanden zahlreiche Sarkomherde im ganzen Knochensystem, und auch die nicht davon ergriffenen Knochen waren sehr brüchig. Sekundäre Sarkome der Wirbelsäule gehen nach Schlesinger am häufigsten von andern Knochen aus; in einem meiner Fälle von der Prostata; im übrigen verhalten sie sich wie die primären. Das Sarkom soll nach Schlesinger prozentual noch häufiger Metastasen in der Wirbelsäule machen, als das Karzinom; absolut ist aber das Wirbelkarzinom viel häufiger. Auch die Sarkome durchbrechen die Dura nur selten, aber immerhin etwas häufiger als die Karzinome; im übrigen können sie das Mark auf dieselben verschiedenen Weisen schädigen, wie das Karzinom. In histologischer Hinsicht kommen sowohl Spindel-, wie Rund- und Riesenzellensarkome vor.

Exostosen und Osteome — es handelt sich um sogenannte periostale Exostosen im Sinne Marchands — sind an der Wirbelsäule mehrfach beobachtet. Sie kommen sowohl an den Querfortsätzen, wie an den Wirbelbögen, wie schliesslich am Wirbelkörper vor. Entweder wachsen sie nach aussen und haben dann keine grosse klinische Bedeutung, oder aber von der Hinterseite der Wirbelkörper oder der Vorderseite der Bögen in den Wirbelkanal hinein, wo sie dann zu Läsionen des Markes und der Wurzeln führen können. Der einzige Fall, den ich gesehen, sass

Figur 39. Ossifizierendes Enchondrom der Wirbelsäule und der Rippen mit Eindringen in den Wirbelkanal und Verengung des Lumens. Nach Schlesinger.

am Kreuzbein (auch nach Schlesinger bildet das Kreuzbein und die Lendenwirbelsäule die Prädilektionsstelle für diese Geschwülste) und hatte zu einer Kompression der Cauda equina geführt. Hier, wie in den meisten Fällen dieser Art, fanden sich an anderen Teilen des Knochensystems — Supraorbitaldach, Rippen, Wirbelbögen — ebenfalls Exostosen und ermöglichten eine ganz bestimmte Diagnose der Art des Tumors. Dass

auch ein luxurierender Kallus nach Wirbelbrüchen zu Kompression des Markes führen kann, ist schon erwähnt.

Enchondrome der Wirbelsäule sind sehr seltene Geschwülste. Sie entstehen an den äusseren Teilen der Wirbel und dringen öfters durch ein Zwischenwirbelloch in den Wirbelkanal ein (Sanduhrform). Einen schönen Fall dieser Art gibt Fig. 39 nach Schlesinger.

Häufiger sind die multiplen Myelome der Wirbelsäule. Bei dieser Geschwulstform sind meist die Markhöhlen einer grossen Anzahl von Wirbeln durchsetzt von einer Masse, die den Bau des lymphatischen Knochengewebes zeigt. Die Knochen werden dadurch sehr weich, die Wirbelsäule kyphoskoliotisch. Manchmal führen aber auch diese Geschwülste zur Bildung neuer elfenbeinharter Knochenmassen. Das Rückenmark wird in diesen Fällen fast immer geschädigt, entweder durch Kompression von seiten der difformierten Wirbelsäule oder durch Geschwulstmassen, die vom Knochen in den Wirbelkanal eindringen. Klinisch und speziell diagnostisch bemerkenswert ist das Vorkommen von Albumose im Harn in diesen Fällen; auch kann Fieber auftreten, und meist sind neben der Wirbelsäule auch noch andere Knochen erkrankt.

In sehr seltenen Fällen sind die Wirbelkörper der primäre Sitz einer Echinokokkusblase. Ist diese sehr gross und hat schliesslich den Körper sehr verdünnt, so kann auch hier, wie bei Echinokokken anderer Knochen, plötzlich ein Zusammenbrechen und dann eine akute Kompression des Markes erfolgen. Ob das aber in Wirklichkeit schon beobachtet ist, weiss ich nicht. Oder ein primär im Knochen sitzender Echinokokkussack bricht schliesslich an der Hinterwand des Wirbelkörpers durch und führt zur Kompression des Markes und der Wurzeln. Häufiger als primär im Knochen sitzen diese Blasen erst in den weichen Geweben vor, subpleural und subperitoneal, oder hinter der Wirbelsäule und dringen erst allmählich, durch die Zwischenwirbellöcher, zwischen die einzelnen Wirbel und von da in den Wirbelkanal. Auch dabei können die Wirbelknochen stark angegriffen werden. Die Echinokokkenblasen der Wirbelsäule können wallnussgross und grösser werden; sie sind schon in jeder Höhe der Wirbelsäule beobachtet.

Die sehr seltenen Gummata der Wirbelknochen sitzen am häufigsten in den Körpern der oberen Halswirbel und sollen nach Gowers meist mit Pharynxgeschwüren zusammenhängen. Einmal habe ich gummöse Prozesse am Atlas oder Epistropheus und zwar an ihrer hinteren Peripherie beobachtet, die zu einseitiger Hypoglossuslähmung geführt hatten. In einem 2. Falle fanden sich bei einem Knaben dicke Geschwulstmassen an der linken Seite der Halswirbelsäule zugleich mit den Symptomen der Halbseitenläsion, beides ging auf Quecksilbereinreibungen zurück. Es wird immer sehr schwer sein, diese Fälle von der Caries der Wirbelsäule zu unterscheiden.

b) Aetiologie und Vorkommen.

Nach dem Vorausgegangenen brauche ich über ätiologische Verhältnisse bei den Wirbelsäulentumoren kaum mehr etwas zu sagen. Für das Gumma und die Echinokokkusblase sind diese ätiologischen Verhältnisse ohne weiteres klar; spezielleres in bezug auf den Echinokokkus möge man unter Hirntumoren nachlesen. Das Karzinom ist immer, das Sarkom häufig sekundär; über die eigentliche Ursache der

primären Sarkome, Osteome, Enchondrome und Myelome der Wirbelsäule weiss man ebensowenig Sicheres, wie bei den meisten Geschwülsten überhaupt. Sicher ist wohl, dass beim Sarkom manchmal ein Trauma ätiologisch wirkt; namentlich können bei Wirbeltraumen Metastasen von primären Tumoren an der verletzten Stelle auftreten; so sehr deutlich in einem meiner Fälle, wo das primäre Sarkom in der Prostata sass. Klar ist natürlich auch die traumatische Aetiologie der Kalluswucherungen.

Vom Wirbelkarzinom habe ich oben schon erwähnt, dass es aus ätiologischen Gründen bei Frauen viel häufiger ist als bei Männern. Da das Wirbelkarzinom das Gros aller Wirbelgeschwülste ausmacht, müssen wohl die Frauen überhaupt bei diesem Leiden prävalieren. Wirbelsarkome habe ich mehr bei Männern gesehen (Trauma?). Aus der Häufigkeit des Wirbelkrebses ist zugleich zu ersehen, dass die meisten Wirbeltumoren im höheren Lebensalter vorkommen; die Sarkome kommen aber auch bei Kindern, selbst Säuglingen, und die Exostosen fast immer schon im Kindesalter zur Erscheinung.

c) Symptomatologie und Verlauf des Leidens.

Die Krankheitssymptome, die durch Wirbelsäulengeschwülste hervorgerufen werden, und den Verlauf dieses Leidens will ich hier zunächst nur unter Berücksichtigung der häufigsten Art derselben, des Wirbelkarzinoms, schildern und auf einige Besonderheiten, es sind nur wenige, die die andern Geschwulstformen in dieser Beziehung zeigen, weiter unten eingehen. Wir haben oben gesehen, dass das Karzinom zunächst die Knochen der Wirbelsäule affiziert, dass es später die spinalen Wurzeln und die Spinalnerven bei ihrem Durchtritte durch die Wirbelsäule lädieren und schliesslich das Mark selber in Mitleidenschaft ziehen kann. Ebenso habe ich oben schon erwähnt, wann in der Regel, in welcher Häufigkeit und auf welche Art im speziellen diese einzelnen Läsionen beim Wirbelkrebs zustande kommen. Aus alledem kann man schliessen, dass die Symptome des Wirbelsäulenkrebses zerfallen werden in die von seiten der Knochen, der Wurzeln und des Rückenmarkes selbst ausgelösten, und dass das im allgemeinen auch die Reihenfolge sein wird, in der die betreffenden Symptome eintreten. Freilich kommen in dieser Beziehung auch alle nur möglichen Varitäten vor; auf diese soll sowohl bei den einzelnen Symptomengruppen, wie unten noch einmal im Zusammenhange eingegangen werden.

Die Erscheinungen von seiten der Wirbelsäulenknochen werden zunächst aus mehr oder weniger lokalisierten Schmerzen in der Wirbelsäule bestehen; diese können beständig vorhanden sein oder nur bei besonderen Gelegenheiten. Zu letzteren Umständen gehört es, dass sie nur bei der Untersuchung, wenn auf die Wirbelsäule gedrückt oder geklopft wird, auftreten, oder wenn der Körper heftig erschüttert wird, wie beim Husten oder Niessen, oder schliesslich bei bestimmten Bewegungen. In diesen letzteren Fällen pflegen sie dann bei ihrem Auftreten sehr heftig zu sein, und der Kranke sucht dann jede Bewegung oder Erschütterung der Wirbelsäule möglichst zu vermeiden, wodurch alle seine Bewegungen, besonders auch die Haltung seines Kopfes, etwas Steifes annehmen können. Ich habe oben schon darauf hingewiesen, dass auch bei sehr ausgedehntem Karzinom der Wirbelsäule die Krankheitssymptome auf einen sehr umschriebenen Herd hindeuten können; ganz besonders brauchen auch

nur einzelne Spinae dorsales auf Druck schmerzhaft zu sein, während schon fast alle Wirbelkörper vom Karzinom durchsetzt sind. Bei Beschränkung der Krebsmetastasen auf das Mark des Wirbelkörpers können die Schmerzen auch ganz fehlen; die Schmerzen bei Bewegungen werden besonders deutlich auftreten, wenn die seitlichen und hinteren Teile der Wirbel ergriffen werden.

In zweiter Linie kommen als Symptome von seiten der Wirbelsäulenknochen die durch das Zusammensinken und Verschieben der Wirbel eintretenden Difformitäten in Betracht. Als auf ein sehr wichtiges Zeichen müsste man wohl mehr als bisher auf das Entassement achten; eine allmähliche Verringerung der Körperlänge der betreffenden Person in aufrechter Stellung würde in verdächtigen Fällen wohl von grösster Wichtigkeit für die Diagnose sein. Ebenso natürlich ein rasch oder langsam eintretender Gibbus, der beim Karzinom meist nicht so spitz sein soll, wie bei Caries, wegen der Beteiligung vieler Wirbelkörper an der Karzinomatose; vor allem nach Schlesinger auch eine Verschiebung einzelner Wirbeldornen seitlich von einander. Am seltensten wird man beim Karzinom an den Spinae oder den Bögen direkt Karzinommassen fühlen können; manchmal fand sich Oedem der Haut über den erkrankten Wirbeln.

Die Knochensymptome würden speziell für die Frühdiagnose eines Wirbelkarzinoms — denn meist sind sie ja wohl die ersten Symptome — eine noch viel grössere Bedeutung haben, — wir haben ja oben schon erwähnt, dass Wurzel- und Marksymptome oft sehr lange auf sich warten lassen, — wenn sie immer vorhanden wären. Es muss aber bestimmt hervorgehoben werden, dass sie auch ganz fehlen können, auch in Fällen, wo Wurzel- oder Marksymptome schon ganz deutlich sind; fehlt in diesen Fällen auch die Karzinomanamnese, so wird man wohl über die Diagnose Neuritis oder Myelitis nicht hinauskommen.

Die Wurzelsymptome, die zweite Hauptgruppe der Erscheinungen beim Wirbelkarzinom, entstehen meist durch Kompression oder direkte karzinomatöse Infiltration der betreffenden Nervenwurzeln und der Spinalganglien in den Intravertebrallöchern. Da hier hintere und vordere Wurzeln ganz dicht zusammenliegen oder aber die Kompression sogar erst an einer Stelle eingreift, wo sich beide Wurzeln schon zum gemischten spinalen Nerven vereinigt haben, so sind die Wurzelsymptome wohl immer aus motorischen, sensiblen und trophischen gemischt. Aber selbst wenn, wie in selteneren Fällen, das Wirbelkarzinom auf die Aussenfläche der Dura übergreift, wird es hier wohl nie allein nur die vorderen oder hinteren Wurzeln, sondern meist beide zusammen affizieren.

Die Erscheinungen von seiten der spinalen Wurzeln lassen sich, soweit sie sensible oder motorische sind, in Reiz- und Ausfalls- resp. Lähmungssymptome einteilen. Die Reizsymptome gehen den Lähmungssymptomen immer voraus und sind häufig noch früher vorhanden, als die Knochensymptome. Am wichtigsten, weil am häufigsten und frühesten vorhanden, sind die sensiblen Reizsymptome, die Schmerzen, die in sehr vielen Fällen das Krankheitsbild beherrschen und zu den furchtbarsten gehören, die wir überhaupt kennen. Sie können in ihrer Art recht verschieden sein; meist haben sie wohl einen typisch neuralgischen Charakter, sind reissender oder bohrender Natur und von [illegible]ntensität

und Dauer; häufig wird auch über ein sehr schmerzhaftes Brennen in der Haut geklagt. Dieses Brennen ist dann nicht selten mit einer erheblichen Hyperästhesie der Haut verbunden, so dass schon das Tragen der Kleider oder leichtes Streichen über die Haut als schmerzhaft empfunden wird und sozusagen die Schmerzen objektiviert. Manchmal handelt es sich im Anfang auch nur um Parästhesien, wie Kriebeln, Jucken, Gefühl von Eingeschlafensein etc. Häufig werden auch diese neuralgischen Schmerzen durch Bewegungen, speziell der Wirbelsäule, erheblich gesteigert.

In den meisten Fällen sind die Schmerzen bilateral, ja, diese Bilateralität ist bis zu einem gewissen Grade charakteristisch, da sie bei einfachen Neuralgien und Neuritiden zwar nicht ausgeschlossen, aber selten ist. Charcot geht sogar soweit, doppelseitige Schmerzen im Ischiadikusgebiete immer für auf Wirbelsäulenkarzinom verdächtig zu erklären. Natürlich ist die Bilateralität der Schmerzen, wie überhaupt der Wurzelsymptome, nicht unbedingt notwendig beim Wirbelkarzinom; beginnt das Karzinom einseitig, z. B. an den Querfortsätzen der Wirbel, so können auch die Wurzelerscheinungen lange einseitig sein, doch ist das ja im ganzen selten.

Von motorischen Reizerscheinungen sind zu erwähnen: Crampi oder Kontrakturen in einzelnen Muskelgebieten; sie sind meist mit Schmerzen verbunden. Es ist heute wohl sicher, dass Crampi direkt durch Reizung motorischer Wurzelfasern hervorgerufen werden können; da sie in den Fällen von Wirbelkarzinom aber immer mit Schmerzen verbunden sind, so ist es ebenso möglich, dass sie hier reflektorisch durch primäre Reizung sensibler Wurzeln ausgelöst werden. Am häufigsten kommen die Crampi in den Bauchmuskeln vor und führen zu kahnförmigem Einziehen des Leibes.

Lähmungs- und Ausfallssymptome sind durch alleinige Läsion der Rückenmarkswurzeln, wie überhaupt, so auch beim Karzinom der Wirbelsäule deshalb seltener, weil, wie wir jetzt wissen, bei der erheblichen Anastomosierung der einzelnen Wurzeln unter einander erst eine grössere Anzahl von Wurzeln lädiert sein muss, um in der Peripherie einen Ausfall in deutlicher Weise zu bewirken, während natürlich zum Hervorrufen von Reizerscheinungen die Läsion einer einzigen Wurzel genügt. Dazu kommt, dass unter Umständen selbst bei sehr grosser Ausdehnung des Karzinoms in der Wirbelsäule nur einzelne Wurzeln direkt lädiert werden. Doch ist das natürlich nicht immer so; kommt eine Läsion einer Anzahl von benachbarten Wurzeln beim Wirbelkarzinom zustande, so können natürlich Ausfallssymptome auch hier eintreten und sind hier auch tatsächlich häufiger als bei Caries, (Schlesinger) — umgekehrt wie die Reizerscheinungen werden diese Ausfallserscheinungen meist deutlicher auf motorischem wie auf sensiblem Gebiete sein. Auf sensiblem Gebiete handelt es sich um mehr oder weniger deutliche Herabsetzung des Gefühls bis zur vollständigen Anästhesie; aber auch partielle Empfindungslähmungen — Erhaltenbleiben der Tast- bei Verlust der Schmerz- und Temperaturempfindung — hat man bei Wurzelläsionen beobachtet. Die motorischen Ausfallssymptome zeigen sich in Paresen und Paralysen gewisser Muskelgruppen; manchmal besteht im Anfange auch ein paretischer Tremor; die Lähmungen sind immer schlaffe, es tritt Atrophie der Muskulatur ein; häufig sind fibrilläre Zuckungen und Störungen der elektrischen Erregbarkeit in Form partieller oder totaler

nur einzelne Spinae dorsales auf Druck schmerzhaft zu sein, während schon fast alle Wirbelkörper vom Karzinom durchsetzt sind. Bei Beschränkung der Krebsmetastasen auf das Mark des Wirbelkörpers können die Schmerzen auch ganz fehlen; die Schmerzen bei Bewegungen werden besonders deutlich auftreten, wenn die seitlichen und hinteren Teile der Wirbel ergriffen werden.

In zweiter Linie kommen als Symptome von seiten der Wirbelsäulenknochen die durch das Zusammensinken und Verschieben der Wirbel eintretenden Difformitäten in Betracht. Als auf ein sehr wichtiges Zeichen müsste man wohl mehr als bisher auf das Entassement achten; eine allmähliche Verringerung der Körperlänge der betreffenden Person in aufrechter Stellung würde in verdächtigen Fällen wohl von grösster Wichtigkeit für die Diagnose sein. Ebenso natürlich ein rasch oder langsam eintretender Gibbus, der beim Karzinom meist nicht so spitz sein soll, wie bei Caries, wegen der Beteiligung vieler Wirbelkörper an der Karzinomatose; vor allem nach Schlesinger auch eine Verschiebung einzelner Wirbeldornen seitlich von einander. Am seltensten wird man beim Karzinom an den Spinae oder den Bögen direkt Karzinommassen fühlen können; manchmal fand sich Oedem der Haut über den erkrankten Wirbeln.

Die Knochensymptome würden speziell für die Frühdiagnose eines Wirbelkarzinoms — denn meist sind sie ja wohl die ersten Symptome — eine noch viel grössere Bedeutung haben, — wir haben ja oben schon erwähnt, dass Wurzel- und Marksymptome oft sehr lange auf sich warten lassen, — wenn sie immer vorhanden wären. Es muss aber bestimmt hervorgehoben werden, dass sie auch ganz fehlen können, auch in Fällen, wo Wurzel- oder Marksymptome schon ganz deutlich sind; fehlt in diesen Fällen auch die Karzinomanamnese, so wird man wohl über die Diagnose Neuritis oder Myelitis nicht hinauskommen.

Die Wurzelsymptome, die zweite Hauptgruppe der Erscheinungen beim Wirbelkarzinom, entstehen meist durch Kompression oder direkte karzinomatöse Infiltration der betreffenden Nervenwurzeln und der Spinalganglien in den Intravertebrallöchern. Da hier hintere und vordere Wurzeln ganz dicht zusammenliegen oder aber die Kompression sogar erst an einer Stelle eingreift, wo sich beide Wurzeln schon zum gemischten spinalen Nerven vereinigt haben, so sind die Wurzelsymptome wohl immer aus motorischen, sensiblen und trophischen gemischt. Aber selbst wenn, wie in selteneren Fällen, das Wirbelkarzinom auf die Aussenfläche der Dura übergreift, wird es hier wohl nie allein nur die vorderen oder hinteren Wurzeln, sondern meist beide zusammen affizieren.

Die Erscheinungen von seiten der spinalen Wurzeln lassen sich, soweit sie sensible oder motorische sind, in Reiz- und Ausfalls- resp. Lähmungssymptome einteilen. Die Reizsymptome gehen den Lähmungssymptomen immer voraus und sind häufig noch früher vorhanden, als die Knochensymptome. Am wichtigsten, weil am häufigsten und frühesten vorhanden, sind die sensiblen Reizsymptome, die Schmerzen, die in sehr vielen Fällen das Krankheitsbild beherrschen und zu den furchtbarsten gehören, die wir überhaupt kennen. Sie können in ihrer Art recht verschieden sein; meist haben sie wohl einen typisch neuralgischen Charakter, sind reissender oder bohrender Natur und von grosser Intensität

und Dauer: häufig wird auch über ein sehr schmerzhaftes Brennen
Haut geklagt. Dieses Brennen ist dann nicht selten mit einer
Hyperästhesie der Haut verbunden, so dass schon das Tragen
oder leichtes Streichen über die Haut als schmerzhaft empfunden
und sozusagen die Schmerzen objektiviert. Manchmal handelt
Anfang auch nur um Parästhesien, wie Kriebeln, Jucken,
Eingeschlafensein etc. Häufig werden auch diese neuralgischen
durch Bewegungen, speziell der Wirbelsäule, erheblich

In den meisten Fällen sind die Schmerzen
Bilateralität ist bis zu einem gewissen Grade charakteristisch.
einfachen Neuralgien und Neuritiden zwar nicht ausgeschlossen,
ist Charcot geht sogar soweit, doppelseitige Schmerzen
gebiete immer für auf Wirbelsäulenkarzinom verdächtig
Natürlich ist die Bilateralität der Schmerzen, wie überhaupt der Wurzel-
symptome, nicht unbedingt notwendig beim Wirbelkarzinom; beginnt
das Karzinom einseitig, z. B. an den Querfortsätzen der Wirbel, so können
auch die Wurzelerscheinungen lange einseitig sein, doch ist das ja im
ganzen selten.

Von motorischen Reizerscheinungen sind zu erwähnen: Crampi
oder Kontrakturen in einzelnen Muskelgebieten, sie sind meist
mit Schmerzen verbunden. Es ist heute wohl sicher, dass
durch Reizung motorischer Wurzelfasern hervorgerufen werden;
da sie in den Fällen von Wirbelkarzinom aber immer mit
verbunden sind, so ist es ebenso möglich, dass sie hier reflektorisch
primäre Reizung sensibler Wurzeln ausgelöst werden. Am
kommen die Crampi in den Banchmuskeln vor und
förmigem Einziehen des Leibes.

Lähmungs- und Ausfallssymptome sind
Läsion der Rückenmarkswurzeln, wie überhaupt,
der Wirbelsäule deshalb seltener, weil, wie wir
erheblichen Anastomosierung der einzelnen Wurzeln
eine grössere Anzahl von Wurzeln lädiert sein muss,
einen Ausfall in deutlicher Weise zu bewirken,
Hervorrufen von Reizerscheinungen die Läsion
genügt. Dazu kommt, dass unter Umständen
Ausdehnung des Karzinoms in der Wirbelsäule
direkt lädiert werden. Doch ist das natürlich
eine Läsion einer Anzahl von benachbarten Wurzeln
zustande, so können natürlich Ausfallssymptome
sind hier auch tatsächlich häufiger als
gekehrt wie die Reizerscheinungen werden
deutlicher auf motorischem wie auf sensiblem
Gebiete handelt es sich um mehr oder weniger
des Gefühls bis zur vollständigen Anästhesie
Empfindungslähmungen — Ertaubungen
Schmerz- und Temperaturempfindung
beobachtet. Die motorischen Ausfallserscheinungen
und Paralysen gewisser Muskelgruppen
auch ein paretischer Irritativzustand
tritt Atrophie der Muskulatur ein.
Störungen der elektrischen Erregbarkeit

Die Symptomatologie des Wirbelkrebses wird nicht so selten auch noch durch einige andere Dinge kompliziert. Erstens kann natürlich der primäre Krebs sehr erhebliche Beschwerden machen; doch habe ich es selber zweimal gesehen, dass der primäre, aber sich gleichzeitig entwickelnde Krebs einer Brust erst deutlich zu fühlen war, als die Symptome des Wirbelkrebses schon auf ihrer Höhe standen. Bei Krebs an der Dorsalwirbelsäule wuchern manchmal die Massen die Rippen entlang und können zu blutigen Ergüssen in die Pleura führen, ebenso kommt es bei Krebs der Lendenwirbelsäule zu solchen Ergüssen ins Peritoneum. Häufig werden bei entsprechendem Sitze auch die Zervikaldrüsen stark infiltriert; Verschiebungen der Halswirbel wird man auch wohl vom Rachen aus erkennen können. Mehrmals von Oppenheim, mir selbst und Nonne sind bulbärparalytische Erscheinungen beobachtet worden, für die die Autopsie keine Aufklärung gab; in einem meiner Fälle beherrschten sie geradezu das Krankheitsbild; Oppenheim führt diese Symptome auf toxische Wirkungen des Karzinoms zurück; Sänger hat in entsprechenden Fällen leichte diffuse Karzinose der Pia gefunden.

Wie man sich wohl selber aus dem bei der Symptomatologie Gesagten abstrahieren kann, kann der Verlauf des Leidens beim Wirbelkarzinom, wie die Aufeinanderfolge der Symptome und der schliessliche Ausgang des Leidens ein sehr verschiedener sein. Namentlich findet es sich nicht selten, dass nicht alle 3 Kardinalsymptome in der typischen Reihenfolge auftreten, sondern, wenigstens während des grössten Teiles der Beobachtungszeit, nur eines oder zwei in verschiedener Kombination. So können Knochensymptome, speziell Schmerzen, durch lange Zeit fast das einzige, dann oft schwer zu deutende Symptom sein — wie in einem meiner Fälle, wo daneben nur Bulbärparalyse und ganz isolierte Schmerzen im linken 7. Interkostalraume bestanden. Nicht so selten ist es auch, dass lange Zeit Wurzelsymptome allein bestehen; besonders scheint mir das im Lumbosakralgebiete vorzukommen; so war es in 2 Fällen, die ich sah, wenigstens solange ich sie beobachtete; später kam es hier auch zu Marksymptomen, aber nicht zu deutlichen Knochensymptomen. Am seltensten werden wohl ganz isolierte Mark- ohne Knochen- und Wurzelsymptome zur Beobachtung kommen; am ersten ist das noch am Dorsalmark möglich, oder in solchen Fällen, wo frühzeitig, ohne dass bisher Knochensymptome deutlich waren, vielleicht durch ein Trauma eine akute Verschiebung der Wirbelsäule mit schwerer Zerquetschung des Markes auftritt; in diesen Fällen kann der Tod so rasch eintreten, dass es eventuell nicht gelingt, die Wirbelverschiebung festzustellen. Von den möglichen Kombinationen zweier Kardinalsymptome werden bei langsam chronischem Verlaufe die Kombination von Knochen- und Mark- ohne Wurzelsymptome wohl kaum vorkommen, möglich wäre das bei den oben erwähnten akuten Verschiebungen. Ein langdauerndes Beschränktbleiben auf Knochen- und Wurzel- ohne Marksymptome, oder auf Mark- und Wurzel- ohne Knochensymptome ist beim Wirbelkarzinom recht gewöhnlich, und überhaupt sind alle diese Kombinationen nicht einfach theoretisch ersonnen, sondern fast alle von mir selbst beobachtet (Archiv für Psychiatrie Band 31). Am häufigsten aber wird der Verlauf wohl der sein, dass, nachdem eine Zeit lang nur Knochen- und Wurzelsymptome, mit sehr grossen individuellen Unterschieden in Intensität, Ausdehnung und Dauer, bestanden haben nun entweder plötzlich — das ist die Regel — oder langsam eine

Paraplegie durch Markkompression eintritt. Dann pflegt, wenigstens wenn die Markkompression eine erhebliche bis totale ist, das letale Ende nicht mehr lange auf sich warten zu lassen; seine letzten Ursachen sind dann wohl meist allgemeine Erschöpfung, Dekubitus, Zystitis oder Nephritis. Doch sind, wenn die plötzlich eingetretene Paraplegie nicht durch Zerquetschung des Markes, sondern etwa durch kollaterales Oedem bedingt war, auch erhebliche vorübergehende Besserungen möglich. In andern Fällen aber kann auch durch das direkte Ergreifen lebenswichtiger Zentren im Marke selber, vor allen Dingen durch Lähmung der Atmungsmuskulatur, der Tod rasch eintreten. Haben Knochen- und Wurzelsymptome nur in sehr geringem Masse bestanden, was nicht so selten ist, sitzt der Tumor ziemlich hoch an der Halswirbelsäule, und tritt etwa durch ein leichtes Trauma ein plötzlicher Zusammenbruch derselben ein, so kann der Tod auch, in überraschender Weise, plötzlich kommen. Wichtig ist, zu wissen, dass auch beim Wirbelkarzinom, selbst von der Zeit an gerechnet, wo man berechtigt ist, eine bestimmte Diagnose zu stellen, die Krankheit, abgesehen auch von den oben angegebenen kleinen Schwankungen, nicht immer rapide zum Tode zu verlaufen braucht; sie kann sich Monate bis zu einem Jahr hinziehen.

Das wäre alles, was ich über die Symptomatologie und den Verlauf eines Wirbelsäulenkarzinomes allein zu sagen habe. Ich habe oben schon erwähnt, dass die Symptome der übrigen Wirbelsäulentumoren, der Sarkome, Enchondrome, Exostosen, Myelome, Echinokokken und Gummata, sich nicht wesentlich von denen der Karzinome unterscheiden werden. Am deutlichsten werden noch Unterschiede in den Knochensymptomen sein. Karzinome, Sarkome und Myelome können kontinuierlich eine ganze Anzahl von Wirbelkörpern ergreifen, Echinokokken, Enchondrome und Gummata werden meist an umschriebener Stelle sitzen; Exostosen können vereinzelt oder an mehreren, ganz von einander entfernten Stellen der Wirbelsäule vorkommen. Bei letzteren werden die Knochenschmerzen auch bei Bewegungen und auf Druck nicht sehr erheblich sein, und plötzliche oder langsame Gibbusbildung kommt nicht vor. Wichtig zur Unterscheidung der jedenfalls häufigsten Karzinome und Sarkome ist, dass bei letzteren sich öfter Tumormassen in der Umgebung des Knochenherdes fühlen lassen, so an der Dorsalwirbelsäule hinten in der Gegend der Querfortsätze, wo sie auch die Haut durchbrechen können; und am Kreuzbein vor allen Dingen vom Rektum aus, so dass man die rektale Untersuchung in keinem der hierher gehörigen Fälle unterlassen darf. In einem meiner Fälle hatten vor der Halswirbelsäule liegende Sarkommassen den Rachen ganz verstopft, verhinderten die Nasenatmung und führten zu Schluckbeschwerden. In einem andern von mir beobachteten Falle von Wirbelsarkom, das zunächst nur schwere Rückenmarkssymptome machte, traten dicht vor dem Tode sarkomatöse Geschwülste auch am Brustbein und an den Rippen auf. Wichtig ist auch noch, dass das Wirbelsarkom ein primäres sein kann und schon im frühen Kindesalter vorkommt.

Ueber die besondere Symptomatologie der Myelome habe ich oben alles gesagt.

Beim Echinokokkus finden sich meistens nicht nur Blasen in den Wirbelknochen, sondern auch paravertebral am Rücken oder im retroperito-

nealen oder retropleuralen Gewebe. Die Natur dieser Zysten ist dann wohl durch Punktion sicher festzustellen.

Die Symptome von seiten der Wurzel- und Markläsion, sowie der ganze Verlauf des Leidens werden sich im allgemeinen bei den verschiedenen Geschwulstformen der Wirbelsäule kaum von einander unterscheiden; beim Enchondrome, den Exostosen, dem Gumma und dem Echinokokkus werden auch diese Symptome zuerst umschriebene sein. Der Verlauf dürfte am langsamsten wohl bei den Exostosen sein, sehr rapide bei den diffusen Sarkomen. Totale Durchwachsungen des Markes selbst kommen am häufigsten noch bei den Sarkomen vor, deshalb ist bei ihnen ein allmähliches Eintreten totaler Querschnittsunterbrechung und der dadurch bedingten Symptome wohl häufiger als bei den Karzinomen. Oppenheim sah in einem sehr interessanten Fall von Sarkom der oberen Dorsalwirbelsäule eine Erweiterung der Venen der Haut an der entsprechenden Thoraxseite; das kann beim Sarkom eher vorkommen als beim Karzinom, da ersteres ja öfter von den die Wirbelsäule umgebenden Weichteilen und nicht immer vom Knochen selbst ausgeht; natürlich ist das Vorkommen dieses Symptomes aber auch beim Karzinom nicht ausgeschlossen (Oedem in der Umgebung).

Kurz: der Unterschiede zwischen Symptomen und Verlauf des Wirbelsäulenkarzinoms und der übrigen Wirbeltumoren sind nur wenige und wenig sichere, und von dieser Stelle an werden sich meine Bemerkungen wieder auf alle Wirbeltumoren gemeinsam, vor allem allerdings auf die Karzinome und Sarkome beziehen.

d) Diagnose.

Die Diagnose eines Wirbelsäulentumors kann unter Umständen leicht sein, sie kann aber auch zu den allerschwierigsten gehören, die von der ärztlichen Kunst verlangt werden. Namentlich kann sie oft lange Zeit hindurch eine zweifelhafte sein. Wir haben gesehen, dass wenigstens in den typisch verlaufenden Fällen zuerst die Wirbelsäulen-, dann die Wurzel- und schliesslich die Marksymptome einsetzen. Die Wirbelsäulensymptome werden im Anfang sehr vage sein; in bezug auf ihren Ort unbestimmte oder mehr umschriebene Schmerzen, die bei Bewegungen zunehmen und infolgedessen steife Haltung des Rückens bedingen. Sehen wir hier zunächst davon ab, dass uns auch in dieser Zeit schon die Anamnese eines etwaigen operierten Brustkrebses den Verdacht einer ähnlichen Wirbelsäulenerkrankung nahelegen könnte, so wird in diesem Stadium eine auch nur annähernde Wahrscheinlichkeitsdiagnose unmöglich sein; mehrfach habe ich es selber erlebt, dass die armen Kranken — es handelte sich immer um Frauen —, als Hysterische angesehen und entsprechend gequält wurden. Auch das Hinzutreten von Wurzel- und speziell von Markerscheinungen zu diesen vagen Wirbelsäulen- resp. Rückenschmerzen wird uns nicht viel weiterhelfen; es kann sich dann vor allem auch noch um eine Pachymeningitis hypertrophica oder syphilitica oder schliesslich auch um eine einfache chronische Myelitis handeln. Erst wenn mit diesen Symptomen sich deutliche Erscheinungen von seiten der Wirbelsäule verbinden, also scharf umschriebene Druckempfindlichkeit in der Tiefe und vor allem Difformitäten, ist soviel wenigstens höchst wahrscheinlich, praktisch sogar sicher, dass es sich um das Uebergreifen eines in der Wirbelsäule beginnenden Prozesses auf die Wurzeln und das

Mark, um eine sogenannte Kompressionsmyelitis handelt. Die häufigste Ursache der Kompressionsmyelitis ist nun die Caries der Wirbelsäule, und die differentielle Diagnose der Wirbelsäulentumoren wird sich fast immer nur um die Unterscheidung von der Tuberkulose der Wirbelsäule drehen.

Im allgemeinen ist die Pottsche Krankheit ja eine Erkrankung der Jugend und Kindheit, wie die Knochentuberkulose überhaupt; aber gerade die Lokalisation der Tuberkulose in den Wirbelkörpern scheint von Knochentuberkulosen im höheren Alter noch am häufigsten vorzukommen. Andererseits kommt zwar das Karzinom kaum, das Sarkom der Wirbelsäule aber nicht so selten schon in der Kindheit zur Beobachtung. Ziemlich unsicher sind im allgemeinen die von Gowers angegebenen Unterschiede, die sich auf das Verhalten der Wurzel- und Marksymptome bei den beiden Krankheitsformen beziehen. Es ist wohl richtig, dass beim Karzinom und wohl auch beim Sarkom die Wurzelsymptome im allgemeinen heftiger und vor allen Dingen dauernder sind als bei der Caries, wo sie, wie der ganze Prozess, einen schnelleren Verlauf nehmen müssen. Deshalb haben namentlich ausgesprochen atrophische Störungen der Muskulatur, wie ich sie selber beim Wirbelkarzinom mehrfach gesehen habe, bei der Caries kaum Zeit sich auszubilden; doch sind sie, wie Schlesinger hervorhebt, auch hier nicht ausgeschlossen. Herpes zoster allerdings, der bei Wirbeltumor, resp. Karzinom nicht so ganz selten ist, scheint bei der Caries der Wirbelsäule noch nicht beobachtet zu sein. Besonders wichtig erscheint es mir, dass infolge des Umstandes, dass beim Karzinom meist eine grosse Anzahl von Wirbeln ergriffen sind, Wurzelsymptome, spez. Schmerzen und Muskelatrophien sich oft auf ausgedehnte Gebiete erstrecken; namentlich fanden sie sich oft auch weit oberhalb und unterhalb einer deutlichen Wirbeldifformität und Kompression des Markes, was bei Caries wohl nie der Fall ist. Die Intensität der durch die Wurzelläsion bedingten Schmerzen (beim Karzinom speziell kommen auch spontane Schmerzen in Wirbeln vor, die auf Druck nicht empfindlich sind) kann dagegen nach meinen eigenen Erfahrungen bei der Caries eine ebenso grosse sein, als wie beim Wirbeltumor. Uebereinstimmend mit Gowers gibt auch Schlesinger an, dass häufiger als bei der Caries beim Karzinom sowohl durch einfaches Zusammenknicken der Wirbelsäule als durch kollaterales Oedem eine plötzliche Paraplegie eintritt; aber auch bei der Caries ist das jedenfalls auf beide erwähnte Weisen möglich und speziell an der Halswirbelsäule beobachtet. Schliesslich sind halbseitige Kompressionen des Markes eher beim Karzinom und Sarkom möglich, aber sie sind auch hier sehr selten, und ausgeschlossen sind sie auch bei der Caries der Wirbelsäule nicht; ich selbst habe einen Fall von Halswirbelcaries mit Brown-Séquardschen Symptomen gesehen.

Am wichtigsten sind jedenfalls zur Unterscheidung zwischen Caries und vertebralen Tumoren die Erscheinungen an der Wirbelsäule selbst, wenn sie zu deutlich erkennbaren Difformitäten geführt haben. Typisch für Caries ist der Gibbus, der spitze Buckel; für Karzinom eher eine runde Form oder eine Verkürzung der ganzen Wirbelsäule, das Entassement; ferner ganz besonders eine seitliche Verschiebung der Wirbeldornen aneinander (Schlesinger). Dieser Autor hebt auch hervor, dass man

nealen oder retropleuralen Gewebe. Die Natur dieser Zysten ist dar
wohl durch Punktion sicher festzustellen.

Die Symptome von seiten der Wurzel- und Markläsio
sowie der ganze Verlauf des Leidens werden sich im allgemeinen bei d
verschiedenen Geschwulstformen der Wirbelsäule kaum von einan
unterscheiden; beim Enchondrome, den Exostosen, dem Gumma und
Echinokokkus werden auch diese Symptome zuerst umschriebene sein.
Verlauf dürfte am langsamsten wohl bei den Exostosen sein, sehr r
bei den diffusen Sarkomen. Totale Durchwachsungen des Markes
kommen am häufigsten noch bei den Sarkomen vor, deshalb ist bei
ein allmähliches Eintreten totaler Querschnittsunterbrechung u
dadurch bedingten Symptome wohl häufiger als bei den Kar
Oppenheim sah in einem sehr interessanten Fall von Sarkom de
Dorsalwirbelsäule eine Erweiterung der Venen der Haut an der ent
den Thoraxseite; das kann beim Sarkom eher vorkommen
Karzinom, da ersteres ja öfter von den die Wirbelsäule u
Weichteilen und nicht immer vom Knochen selbst ausgeht; n
das Vorkommen dieses Symptomes aber auch beim Karzinom
geschlossen (Oedem in der Umgebung).

Kurz: der Unterschiede zwischen Symptomen und V
Wirbelsäulenkarzinoms und der übrigen Wirbeltumoren sind
und wenig sichere, und von dieser Stelle an werden sich meine B
wieder auf alle Wirbeltumoren gemeinsam, vor allem alle
Karzinome und Sarkome beziehen.

d) Diagnose.

Die Diagnose eines Wirbelsäulentumors kann unter U
sein, sie kann aber auch zu den allerschwierigsten gehör
ärztlichen Kunst verlangt werden. Namentlich kann sie
hindurch eine zweifelhafte sein. Wir haben gesehen,
in den typisch verlaufenden Fällen zuerst die Wirbels
Wurzel- und schliesslich die Marksymptome einsetzen.
symptome werden im Anfang sehr vage sein; in bez
unbestimmte oder mehr umschriebene Schmerzen, die
zunehmen und infolgedessen steife Haltung des Rücken
wir hier zunächst davon ab, dass uns auch in dies
Anamnese eines etwaigen operierten Brustkrebses
ähnlichen Wirbelsäulenerkrankung nahelegen könnte.
Stadium eine auch nur annähernde Wahrscheinlichkei
sein; mehrfach habe ich es selber erlebt, dass die a
handelte sich immer um Frauen —, als Hysterische
sprechend gequält wurden. Auch das Hinzutreten vo
von Markerscheinungen zu diesen vagen Wirbel
schmerzen wird uns nicht viel weiterhelfen; es ka
auch noch um eine Pachymeningitis hypertro
oder schliesslich auch um eine einfache chroni
Erst wenn mit diesen Symptomen sich deutliche
der Wirbelsäule verbinden, also scharf umschrie
in der Tiefe und vor allem Difformitäten, ist
wahrscheinlich, praktisch sogar sicher, dass es
eines in der Wirbelsäule beginnenden Prozesse

...
...n
...en
...ang
...Auge
...den-
...gegen
...ression
...doch zu
...bestehen,
...ten eines

...hmerzen in
...gleichzeitiger
...nen; ebenso

...a im hinteren
... Wirbelsäulen-
...retenden Nerven
...lis angreifen und
...ren. Schliesslich
...das Mark lädieren,
...Wirbelsäulentumoren
Im Becken handelt
...me der präsakralen
...r Rectum oder per Va-
...n Aortenaneurysma
...ide Dinge komme ich
...pheren Nerven" zurück.
...eidung der vertebralen
... der Verlauf der Wirbel-
...t es zunächst zu deutlichen
...Marksymptomen — so kann
... nicht zweifelhaft sein. Beim
...te die Wurzelsymptome die
...die viel häufiger und viel
...sein können; erst zuletzt die
...m intravertebralen Tumor meist
...n Schmerzen bei Perkussion und
...Schlesinger auch Tumoren der
...n an der Wirbelsäule hervorrufen
...r gar geschwulstartige Verdickun-
...nahmen abgesehen, nur vorkommen,
...ein intravertebraler Tumor die
Dann sind natürlich die Symptome
...ner der Wirkelsäulenknochen oder
...allen diesen Dingen sehr wohl zu
...n Tumor die Erscheinungen von seiten
können, und dass sogar medulläre
...s solche der Wirbelsäule, währe
neuere Kasuistik lehrt, dass auc

bei Wirbelkrebs nicht so selten Druckschmerzhaftigkeit mehr neben der Mittellinie in der Gegend der Querfortsätze finde, als bei Druck auf die Spinae. Entscheidend für den Tumor ist der Befund von Geschwulsthöckern neben oder vor der Wirbelsäule, speziell im Becken, was am häufigsten beim Sarkom gelingt; am meisten entscheidend für Caries ist der Nachweis von Senkungsabszessen und paravertebralen Abszessen; doch habe ich es hier einmal erlebt, dass ein Sarkom hinten an der Wirbelsäule als Eiterherd angesehen und inzidiert wurde. Tuberkulose anderer Organe, namentlich Lungenphthise oder Knochen- und Gelenktuberkulose, spricht natürlich für Caries. Fieber kann aber auch bei Wirbelkarzinom und Sarkom vorkommen. Peptonurie und Leukozytose fallen nach Schlesinger für Caries ins Gewicht, hereditäre Belastung für Tuberkulose oder für Tumoren kann diagnostisch entsprechend verwertet werden. Bei Sarkom findet man manchmal abnorme Brüchigkeit auch an den Röhrenknochen. Für das Karzinom der Wirbelsäule, das immer metastatisch ist, und für das metastatische Wirbelsarkom ist natürlich fast entscheidend der Nachweis primärer anderer gleicher Geschwülste, speziell der Nachweis eines, vielleicht schon vor Jahren operierten Mammakarzinomes. Doch ist auch hier noch Vorsicht nötig, denn erstens können bei allgemeiner Karzinose auch einfache dyskrasisch myelitische Prozesse im Rückenmarke vorkommen (Oppenheim), dann lehrt ein Fall Schlesingers, dass, was ja a priori nicht zu bestreiten war, auch bei vorhandenem Mammakarzinom eine Kompressionsmyelitis einmal nicht durch Metastasen des Tumors, sondern durch Caries bedingt sein kann. Ein Ausgang in Heilung, der bei Caries der Wirbelsäule häufig, bei Karzinom und Sarkom unmöglich ist, würde natürlich bestimmt die diagnostische Frage zu Gunsten einer Tuberkulose entscheiden.

Beschränken sich die Symptome eines Wirbeltumors lange auf die durch die Wurzelläsionen bedingten und speziell auf Schmerzen, so kann unter Umständen natürlich eine Verwechslung mit einfachen Neuralgien oder mit neuritischen Prozessen vorkommen. Die inkomplizierten Interkostalneuralgien, wenn sie nicht von den Eingeweiden reflektierte Schmerzen im Sinne Heads sind, sind nach meiner Erfahrung meist hysterischer oder hysterisch-anämischer Natur; sie können, wie alle hysterischen Erscheinungen, sehr heftig sein, drücken aber dem Kranken niemals so den Stempel des Leiden auf, wie die organisch bedingten Schmerzen, und sind psychisch beeinflussbar. Trotzdem kommt hier, wie gesagt, eine Verwechslung mit Hysterie nicht so selten vor. Schwieriger ist es, einfache, aber echte Neuralgien und neuritische Schmerzen an Armen und Beinen im Beginne von den durch Wirbeltumoren bedingten Schmerzen am gleichen Orte zu unterscheiden; man tut bei diesen Dingen immer gut, zuerst mit seiner Diagnose zurückhaltend zu sein — über die Verdächtigkeit doppelseitiger ischiadischer Schmerzen habe ich oben schon gesprochen. Aber selbst wenn sich zu den Neuralgien trophische Störungen der Muskulatur und Muskelparesen gesellen, kann es sich immer noch um eine einfache chronische, z. B. eine senile Neuritis handeln. Nur das stete Fortschreiten der Erkrankung beim Wirbeltumor ist wohl bei den Neuritiden nicht häufig, die schliesslich doch einmal zum Stillstand oder sogar zur Heilung kommen. Auch in diesen Fällen ist natürlich der Nachweis früher vorhandener operierter Geschwülste oder der Nachweis von Tumormassen direkt an den in



penheims).
belkörper oft
enen dunkle

einmal ab-
hen Erfolgen,
die Myelome
unabweisbare
durchbrechen
erlebt. Auch
den Exostosen
ten, und der
cht immer ein

ise nur sehr
will, aufzu-
isyphilitische
auf Gumma;
an wird es
hon weil die
lingen wird;
sche Arsen-
zielt haben.
nomen zu
on Wirbeln,
ausserdem
Wirbeler-
Dasselbe
aber nur
nan wohl
manchen
an eine
Tumoren
ehreren
st nach
i rasch
neben
Stelle
ohne
irbel-
vor-
koms
effen
heim
auf
vor-
erg,

Tumor der Häute Abweichungen vom Typus des Verlaufs recht häufig sind. Wichtiger vielleicht als alle diese Dinge ist deshalb zur Unterscheidung oft wohl der sichere Nachweis der metastatischen Natur des eventuellen Rückenmarks- oder Wirbelsäulenleidens, wenigstens insoweit Karzinome und Sarkome in Betracht kommen, da das Karzinom der Wirbelsäule immer, das Sarkom oft, die Geschwülste der Häute sehr selten und die des Markes fast nie metastatischer Natur sind; fehlen die primären Geschwülste, so bleibt die Differentialdiagnose immer zweifelhaft, wie auch in mehreren von mir zur Operation gebrachten Fällen.

Die Höhendiagnose eines Wirbelsäulentumors ist deshalb meist eine leichte, weil ja die Diagnose in den häufigsten Fällen erst eine sichere ist, wenn deutliche Erscheinungen von seiten der Wirbelsäule vorhanden sind. Da, wo sie sitzen, ist dann natürlich auch wenigstens das Zentrum des Tumors resp. sein Hauptangriffspunkt; beim Karzinom, Sarkom und Myelom können aber Schädigungen an Mark und Wurzeln auch noch darüber und darunter stattfinden. Fehlen Wirbelsymptome, so muss die Höhendiagnose natürlich aus den Symptomen der Wurzel- und Markkompression gemacht werden — den Segmentsymptomen und den durch die Leitungsunterbrechung bedingten — davon unten Genaueres.

Ueber die Diagnose der Art des Tumors der Wirbelsäule ist oben schon vieles gesagt. Die Karzinome erkennt man daran, dass sie immer Metastasen sicher gestellter Karzinome mehr peripheren Sitzes sind. Gleiches kommt bei Sarkomen vor, diese sind aber auch dadurch, dass sie öfter durch die Wirbelsäule nach aussen durchbrechen oder fühlbare Geschwulstmassen, manchmal mit Gefässgeräusch, an der hinteren oder vorderen Peripherie der Wirbelsäule, z. B. im Becken und Rachen, erzeugen, oft charakterisiert, auch kommen sie schon im Kindesalter vor. Echinokokken kann man vermuten, wenn man im übrigen Organismus solche nachweisen kann; sicher sind sie als Ursache der Erkrankung zu erkennen, wenn neben dem Sacke im Knochen sich an einer für die Punktion erreichbaren Stelle, z. B. hinten neben der Wirbelsäule, nach aussen ein zweiter verwölbt, was relativ häufig ist, und die Punktion Echinokokkusblasen oder die charakteristisch geschichteten Häute ergibt. Die Osteome und Exostosen sind wohl ganz sicher zu erkennen, wenn sich multiple Exostosen an anderen Körperstellen finden, wie in dem von mir beobachteten und zitierten Falle; auch fehlen hier, wie schon erwähnt, öfter die lebhaften Knochenschmerzen, speziell bei Bewegungen und die Gibbusbildung. Luxurierende Callusmassen können nur aus der Anamnese eines Wirbeltraumas erschlossen werden. Das multiple Myelom charakterisiert sich durch osteomalazische Symptome an andern Knochen und durch Albumose im Urin. Das Gumma der Wirbelsäulenknochen kann man wohl nur diagnostizieren, wenn Anamnese und sonstiger Befund einen deutlichen Beweis für eine syphilitische Infektion gibt, und die Erscheinungen für einen Sitz hoch oben an der Wirbelsäule sprechen; selbstverständlich kommt hier auch der etwaige therapeutische Effekt in Betracht. Dass auch die Röntgographie bei den Tumoren der Wirbelsäule wichtige Aufschlüsse geben kann, ist mehrfach festgestellt, doch kann sie auch bei gröberen Wirbelgeschwülsten im Stich lassen, wenn es sich um zu korpulente Personen handelt. Namentlich deutlich sind in dies[illegible] die Bilder, wenn die Tumoren nicht nur in den Wirbelkö[illegible]ern auch

daneben z. B. in den Rippen sitzen (z. B. in einem Falle Oppenheims). Namentlich bei multiplen Karzinommetastasen sind die Wirbelkörper oft eigentümlich aufgehellt und können nur die gesund gebliebenen dunkle Schatten geben (Fall Nonne).

e) Prognose.

Die Prognose eines Wirbelsäulentumors ist, zunächst einmal abgesehen von den im ganzen auch sehr dürftigen therapeutischen Erfolgen, wenigstens für die Karzinome und Sarkome, auch wohl für die Myelome eine absolut schlechte — der Tod nach elendem Leiden das unabweisbare Ende. Dass Echinokokkussäcke der Wirbel nach aussen durchbrechen können und so der Prozess heilen kann, hat Hasse einmal erlebt. Auch Gummata der Wirbel sind natürlich einer Heilung fähig. Bei den Exostosen kann doch vielleicht ein Stillstand im Wachstume eintreten, und der Prozess dauert hier immer ziemlich lange, was allerdings nicht immer ein Vorzug sein dürfte.

f) Therapie.

Die Therapie der Wirbeltumoren hat natürlicher Weise nur sehr dürftige Resultate, wenn man von solchen überhaupt reden will, aufzuweisen. Bei Gummen ist selbstverständlich eine energische antisyphilitische Kur am Platze, ihre Wirkung sichert auch die Diagnose auf Gumma; auch bei den Exostosen ist Jodkali wohl angezeigt, und man wird es auch wohl bei den Sarkomen und Karzinomen versuchen, schon weil die Ausschaltung der Lues doch wohl oft nicht ganz sicher gelingen wird; für die Lymphangiome empfiehlt Schlesinger eine energische Arsenbehandlung und will damit mehrfach sehr günstige Resultate erzielt haben.

Chirurgische Eingriffe sind bei den Karzinomen zu verwerfen. Diese durchsetzen meist eine so grosse Anzahl von Wirbeln, dass eine volle Entfernung alles Kranken unmöglich ist, und ausserdem lässt sich aus den Symptomen fast nie die Ausdehnung der Wirbelerkrankung erkennen; meist wird sie zu gering geschätzt. Dasselbe gilt für einen Teil der Sarkome, in andern Fällen sind hier aber nur einzelne oder einige wenige Wirbelkörper ergriffen, sodass man wohl berechtigt ist, diese zu entfernen. Dazu kommt noch, dass in manchen dieser Fälle die Wirbelsymptome nicht so starke sind, dass man eine sichere Entscheidung zwischen vertebralen und intravertebralen Tumoren treffen kann; bei Zweifeln dieser Art wird man sich aber (so in mehreren meiner Fälle) immer zur Operation entschliessen. Indiziert ist nach Schlesinger die Operation eines Wirbelsarkomes, wenn sich bei rasch zunehmender Kompression des Rückenmarkes Tumormassen hinten neben der Wirbelsäule fühlen lassen; ist ein primäres Sarkom an anderer Stelle sicher gestellt, so kann man die Diagnose in solchen Fällen auch wohl ohne deutliche Wirbelsymptome wagen. Dagegen darf die Zerstörung der Wirbelsäule noch nicht so weit gegangen sein, dass erhebliche Dislokationen vorliegen, anderweitige Organmetastasen des eventuellen primären Sarkoms müssen fehlen, und der Patient darf nicht zu kachektisch sein. Treffen alle diese Umstände zusammen, so kann man den Eingriff, selbst beim metastatischen Sarkom der Wirbelsäule, wenigstens mit der Aussicht auf vorübergehende günstige Erfolge wagen, da Rezidive ja immer leicht vorkommen werden (Collier, Kümmel, Oppenheim und Sonnenberg, Israel, Thomas, Sick und Stertz).

Bei den meist nicht sehr ausgedehnten Enchondromen kann man sich, wenn man sie erkennt, verhalten wie bei umschriebenen Sarkomen; die multiplen Myelome sind chirurgisch kaum angreifbar (doch s. Thomas ref. Neurologisch. Zentralblatt 1902 No. 21). Echinokokkusblasen bilden unter Umständen ein sehr günstiges chirurgisches Objekt — die Diagnose kann ganz sicher sein, und sie gehen auch nie weiter als in den extraduralen Raum, auf der andern Seite sind sie aber oft multipel, sitzen auch vor der Wirbelsäule an unerreichbaren Stellen, und die Knochenzerstörungen sind oft erhebliche. Sehr günstig liegen auch für die Operation an sich die multiplen Exostosen, ihre Artdiagnose ist sicher, sie können am Bogen der Wirbel sitzen und gleich bei der Trepanation mit entfernt werden, oder wenn sie an der Hinterseite der Körper sitzen, nach Opferung einiger Wurzeln erreicht und abgemeisselt werden. In dem von mir beobachteten Falle, der noch besonders günstig lag, weil die Exostosen die Cauda equina komprimiert hatten, wurde mir die Operation verweigert; — Caselli hat einen solchen Fall zur Heilung gebracht. Etwas getrübt werden hier allerdings die günstigen Aussichten, weil bei den multiplen Exostosen nach Exstirpation der vorhandenen immer neue nachwachsen können. In dieser Beziehung würde sich ein luxurierender Callus günstiger verhalten, nur ist er wieder schwerer zu diagnostizieren.

Mehrfach ist vorgeschlagen, bei Fällen, in denen erst die Operation die Diagnose eines inoperablen Wirbeltumors stellen liess, eine Anzahl hinterer Wurzeln zu durchschneiden; das kommt wohl in der Hauptsache für das Sarkom in Betracht; in einem meiner Fälle von metastatischem Wirbelsarkom hat Kredel diese Durchschneidung ausgeführt; die Schmerzen waren dann längere Zeit erträglich.

Kann man, wie in den meisten Fällen, weder arzneilich noch operativ helfen, so suche man die Leiden der Kranken wenigstens nach Kräften zu mildern. Das kann vor allen Dingen durch eine möglichst gute sichere Lagerung und Vermeidung jeder Erschütterung geschehen; manchmal muss der Kranke auch auf dem Bauche lagern. Wichtig ist, dass eine Streckung durch Gewichte, die bei der Caries der Wirbelsäule meist die Schmerzen lindert, sie bei Tumoren fast immer erheblich vermehrt; das ist so häufig, dass es sogar zur Differentialdiagnose verwendet werden kann (Oppenheim). Man vermeide Dekubitus solange wie möglich, sorge in jeder Weise für Sauberkeit, frische Luft, gute Ernährung und spare bei der Aussichtslosigkeit des Leidens Antineuralgika und Narkotika, speziell Morphium, und Schlafmittel nicht. Schlesinger hat in einigen Fällen auch gute Erfolge von Kälteapplikationen auf die Wirbelsäule bei gleichzeitiger Bauchlage gesehen.

Anhangsweise will ich hier noch auf ein Leiden hinweisen, das manchmal eine zeitlang mit Wirbelsäulentumoren, speziell mit Osteosarkomen, verwechselt werden kann, die Arthritis deformans der Wirbelsäule. Diese kann zu starken Missgestaltungen und Verdickungen speziell der Wirbelbögen und Querfortsätze, ferner zu Verwachsungen und Ankylosierungen einer grossen Anzahl kleiner Gelenke führen. Die Verwechslung mit Knochengeschwülsten ist namentlich möglich, wenn die Arthritis deformans sich an der Halswirbelsäule etabliert. Das Leiden ist ein sehr schmerzhaftes, weil die Knochenwucherungen meist zur Verengung der Intervertebrallöcher und zur Kompression der Rückenmarks-

nerven führen. In einem solchen Falle an der Halswirbelsäule sah ich einen kolossal ausgebreiteten und äusserst schmerzhaften Herpes zoster im Gebiete des linken Plexus cervicalis superior sich entwickeln. Das Rückenmark wird bei der Wirbelgicht selten oder nie beteiligt. Die Schmerzen können auch bei der chronisch progressiven Wirbelankylosierung, der Spondylose rhizomélique (Marie) sehr erheblich sein.

Zweites Kapitel.

. Die intravertebralen Geschwülste.

a) Pathologische Anatomie.

Die innerhalb der Wirbelsäule sich entwickelnden Geschwülste zerfallen, wie wir oben ausgeführt haben, in die Geschwülste des Markes selbst und in die der Häute — letztere wieder in extradural und intradural sitzende. Die häufigsten sind nach Schlesinger die intramedullaren, die praktisch wichtigsten aber die Geschwülste der Häute und von diesen wieder die intraduralen, die auch unter den Geschwülsten der Häute die Mehrzahl bilden; so fand Horsley unter 58 Geschwülsten der Häute 38 intra- und nur 20 extradurale. Hier sei zunächst von diesen Geschwülsten der Häute, die also intravertebral, aber extramedullär sitzen, die Rede.

Die Geschwülste im extraduralen Raume sind oft metastatische Tumoren, nach Schlesinger sogar meist; die intradural sitzenden sind meist primäre. Gleichzeitiges Vorkommen von Hirn- und Rückenmarkstumoren ist nicht selten; echte Metastasen von primären Rückenmarkstumoren in andere Teile des Zentralnervensystems oder in andere Organe kommen kaum vor, eher noch gleichzeitige Erkrankung an den Häuten resp. Wurzeln des Rückenmarkes und an anderen Stellen, so bei den Neuromen besonders in der Haut.

Von primären extraduralen Geschwülsten sind am häufigsten Lipome, die im hier normal vorhandenen Fettgewebe ihren Mutterboden haben; dann folgen vom Periost der Wirbelsäule ausgehende Sarkome (das sind eigentlich vertebrale Tumoren); von der Aussenfläche der Dura stammen Endotheliome; sehr selten sind Enchondrome. Auch primär hier entstehende den Knochen und die weichen Häute resp. das Mark nicht beteiligende, aber eventuell (s. Fig. 40) sehr lang ausgedehnte Tuberkelmassen und Gummata kommen vor, aber äusserst selten. Die Sarkome, Lipome und manchmal auch die Enchondrome haben öfters die oben beschriebene Sanduhrform, sie liegen also extra- und intravertebral. Von Parasiten kommt am häufigsten ebenfalls in Sanduhrform der Echinokokkus vor, einfach oder multipel, erbsen- bis wallnussgross; selten sind Echinokokkusblasen, nur im extraduralen Raume oder primär in den Knochen der Wirbelsäule und von da auf den extraduralen Raum übergehend. Zystizerkusblasen sind extradural erst einmal beobachtet.

Metastatisch kommen Sarkome vor, die dann wie ein Zylindermantel lange Strecken des Markes umgeben können, ohne dasselbe oder auch die Wurzeln wesentlich zu schädigen; selten sind metastatische

Karzinome im extraduralen Raume; in einem meiner Fälle handelte es sich um ein metastatisches Teratom mit primärem Sitze im Hoden.

Speziell diese metastatischen extraduralen Geschwulstformen, aber auch, wie gesagt, primär hier sich entwickelnde Sarkom- und Tuberkelmassen haben die Neigung, in flacher Weise, ohne das Mark stark zu komprimieren, sich auszubreiten; sie umgeben dann in Form eines vorn meist offenen Zylindermantels das Mark oft auf lange Strecken, wie ich es selbst in meinem Falle von Teratom gesehen und wie es sehr schön die Figur 40, die Leyden entlehnt ist, für primäre Tuberkelmassen des extraduralen Raumes zeigt.

Die extraduralen Geschwülste sind fast immer nur in einem Exemplar vorhanden. Dass sie die Dura durchbrechen und in den intraduralen Raum gelangen, ist sehr selten.

Die intraduralen Geschwülste gehen aus von der Innenfläche der Dura, dem arachnoidalen Gewebe, der Oberfläche der Pia oder dem Ligamentum denticulatum. Gar nicht selten nehmen sie ihren Ursprung auch von den einzelnen Nervenwurzeln resp. ihren Hüllen, so dass eine solche Wurzel direkt das Zentrum der Geschwulst bilden kann. In ihrer Art sind die intraduralen Geschwülste etwas mannigfaltiger, als die extraduralen. Zunächst kommen alle Formen der Bindegewebsgeschwülste von den Fibromen über die Fibrosarkome zu den Sarkomen vor, auch Angiosarkome, Myxosarkome und Alveolarsarkome. Vereinzelt sind Angiome gefunden. Zu den Sarkomen gehört auch das mehrmals beobachtete Psammom — die Sandgeschwulst — das Sarcome angiolithique der Franzosen, — das sich durch besonders langsames Wachstum auszeichnet, aber doch eine ziemliche Ausdehnung erreichen kann. Endotheliome kommen an der Innenfläche der

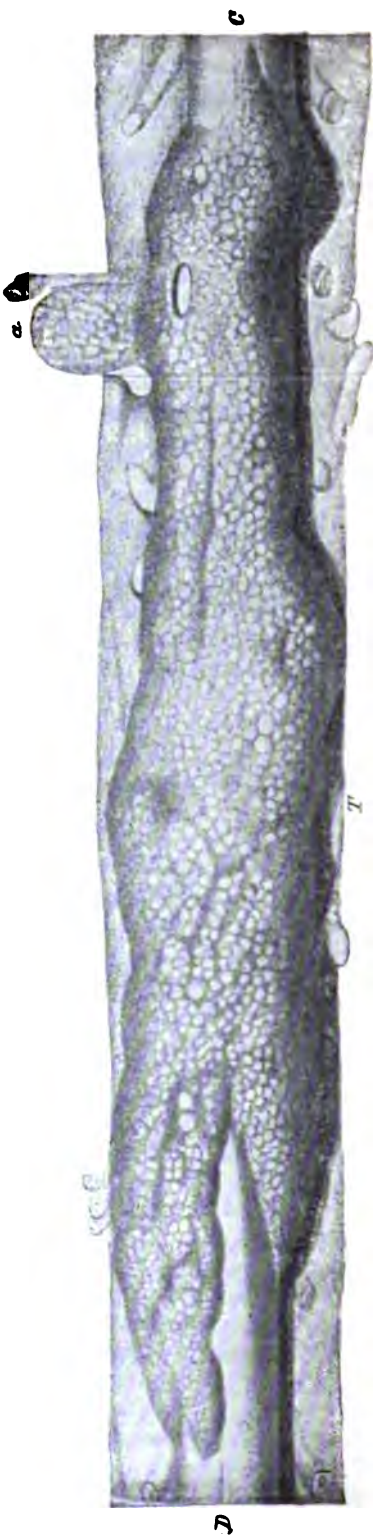

Figur 40. Langgestreckter extraduraler Tumor in natürlicher Natur. Nach Leyden.
C. unteres Zervikalmark. D. unteres Dorsalmark. Bei a. Heraustreten des Tumors aus den Zwischenwirbellöchern. Die Dura ist vorn aufgeschnitten und zur Seite gelegt. Das Bild zeigt die hintere Ansicht des Rückenmarkes.

Dura als multiple kleine Geschwülste vor, die dann nur die Wurzeln schädigen; es gibt aber auch grössere isolierte im intraduralen Raume. Ein Cholesteatom ist in intraduralen Räumen bisher ein einziges Mal ge-

Figur 41. Neurome der Cauda equina nach Lancereaux.

funden. Nicht so selten sind bei Kindern in den unteren Dorsal- und oberen Lendenteilen Lipome im Zusammenhang mit einer Spina bifida beobachtet; in einem von mir behandelten Falle von Myelomen-

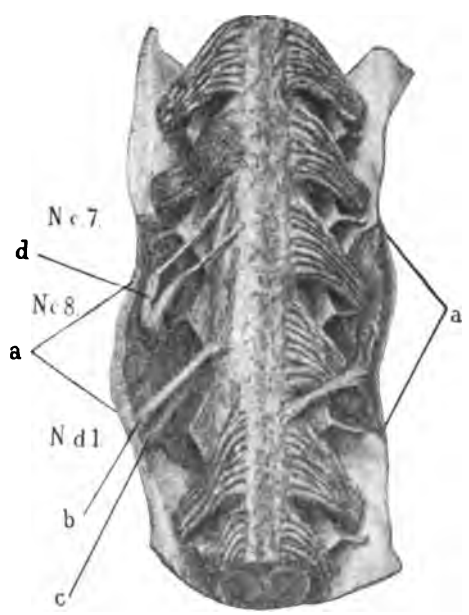

Figur 42. Unteres Hals- und oberes Dorsalmark eines Falles von metastatischem Karzinom an den l. Wurzeln und an der Innenfläche der Dura mater. Natürliche Grösse. a die durch Auflagerung der Karzinommassen an der Innenseite verdickte Durapartie. b Radix posterior dorsalis I sinistra. c Radix ant. dorsalis I sinistra. d Krebsknoten am intraduralen Teile der hinteren achten zervikalen Wurzeln. — Die erkrankten Wurzeln stark atrophisch. Eigene Beobachtung.

ingocele am unteren Dorsalmarke reichte ein Lipom einerseits durch den Wirbelspalt in die Wirbelsäule, andererseits griff es subkutan liegend über die linke Seite des Bauches weg und gelangte bis fast an den Nabel. Das

Rückenmark reicht in diesen Fällen bis in den Sakralkanal, sodass die lumbalen Wurzeln einen Verlauf nach aufwärts haben. Statt einfacher Lipome findet man hier auch Mischgeschwülste — Myofibrolipome — und echte parasitäre Doppelbildungen. Teratome sind im unteren Teile des Wirbelkanals auch ohne Spina bifida gefunden. Neurofibrome und Neurosarkome der Nervenwurzeln sind meist multipel — s. z. B. die Abbildung Figur 41 mit multiplen Neuromen an der Cauda equina —; manchmal verbinden sie sich mit gleichzeitigen Tumoren der Hirnnerven, der Plexus, der spinalen Nerven und der Nervenendigungen in der Haut zu sogenannter allgemeiner Neurofibromatose. In diesen Fällen kann ein oder auch mehrere Tumoren so gross werden, dass sie das Mark komprimieren (s. Fig. 58). Tuberkelmassen kommen intradural sowohl in Form umschriebener echter Solitärtuberkel vor, wie in Form einer tuberkulösen käsigen Meningitis, die dicke flache Auflagerun-

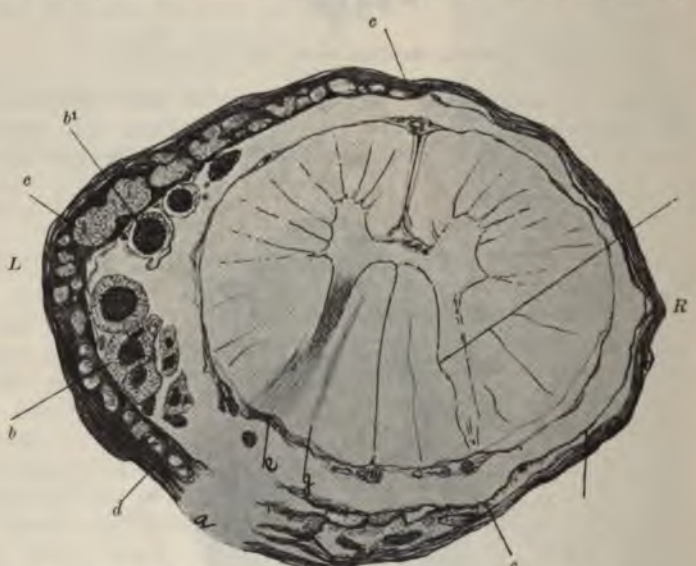

Figur 43. Querschnitt des Markes, der Dura und der intraduralen Wurzeln in der Höhe der Karzinomknoten in der l. 8. Zervikalwurzel (s. Fg. 42) und des ersten Dorsalsegmentes. *a*. Schnitt durch die hintere Partie der Dura. *b*. hintere von Karzinom ergriffene 8. zervikale Wurzel. b^1. 8. vordere Wurzel. *c*. karzinomatös erkrankte Durapartien. *e*. sekundäre Degeneration in der Lissauerschen Rand-, der Wurzeleintrittszone und im Hinterhorne. *g*. Schultzesche absteigende Hinterstrangsbahn degeneriert. Eigene Beobachtung. Präparat von Stroebe.

gen auf und in der Pia bildet; dann finden sich oft auch intramedullare Tuberkel. Umschriebene Gummata sind sehr selten, meist handelt es sich um mehr diffuse gummöse Meningitiden. Echinokokken sind jedenfalls innerhalb der Dura äusserst selten; häufiger, und dann meist in mehreren Exemplaren, werden hier, im arachnoidalen Raume schwimmend, oder irgendwo festsitzend, Zystizerken angetroffen. Auch der Cysticercus racemosus ist mehrfach beobachtet. Aneurysmen der spinalen Arterien sind kaum beobachtet, wenigstens nicht von solcher Grösse, dass sie Symptome machten. Von metastatischen Tumoren s[illegible] traduralen Raume Karzinome gefunden; s[illegible] sehr selten, [illegible] multipel,

und beteiligen dann fast immer zu gleicher Zeit das Gehirn und das Mark selbst, doch sah ich selber einen Fall und habe ihn beschrieben, wo ein von der linken Mamma ausgehendes Karzinom nur die Innenfläche der Dura und die Wurzeln im untersten Gebiete der Halsanschwellung links beteiligte (Fig. 42 u. 43). Auch multiple Melanosarkome sind intradural beobachtet; ferner multiple Gliome der Häute und des Markes als Metastasen von retinalen

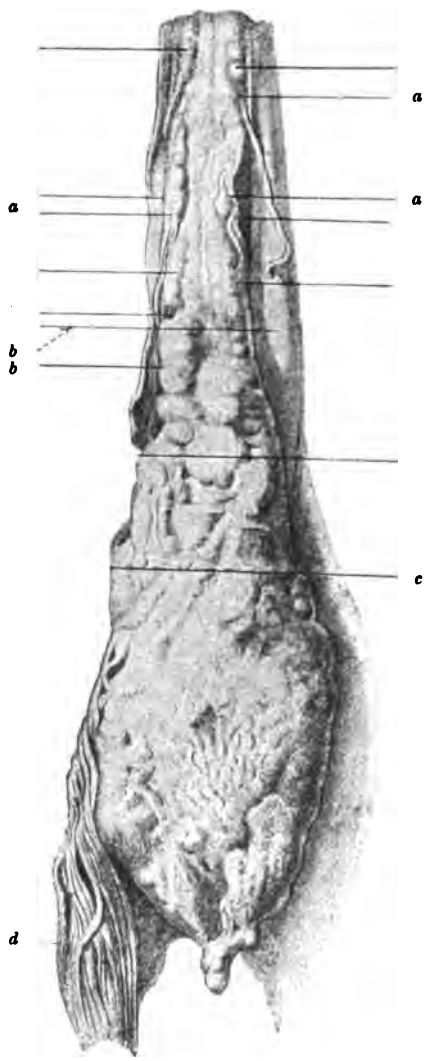

Figur 44. Multiple Sarkome und diffuse Sarkomatose der Pia.
Eigene Beobachtung.
Lendenmark in einen dicken Geschwulstknoten verwandelt. *a* Kleine Knoten an den Wurzeln, z. T. perlschnurartig aneinandergereiht. *b* Dickere Knoten der Pia. *c* Geschwulstknoten an Stelle des Lendenmarkes. *d* Cauda equina.

Gliomen. Auch die intraduralen Geschwülste sind meist nur in einem Exemplare vorhanden; Ausnahmen bilden die metastatischen, die Endotheliome,

die Neurome und die Zystizerken, ferner nicht selten die Tuberkel und schliesslich vor allem eine **Sarkomform**, die sich entweder in mehr diffuser Weise als diffuse Sarkomatose der weichen Häute spez. an der hinteren Peripherie oder auch in Form unzähliger Knötchen und Knoten an der Pia und den Nervenwurzeln entwickelt und meist auch das Gehirn beteiligt, namentlich das Kleinhirn und die anderen Gebilde der hinteren Schädelgrube. Einen solchen Fall eigener Beobachtung stellen Figur 44 und 45 dar. In den meisten Fällen dringt, wie A. Westphal gezeigt hat, dieses Sarkom der Häute nicht durch die Pia in das Mark ein; dass das aber nicht immer so ist, beweist auch mein Fall. Hier war, wie Figur 44 zeigt, das Lenden- und Sakralmark schliesslich in einen diffusen Sarkomknoten verwandelt, und man konnte auf Querschnitten deutlich nachweisen, wie das Eindringen der Sarkommassen in das Mark wesentlich mit den hinteren Wurzeln erfolgt war (Fig. 45 g), so dass zunächst namentlich die Hinterstränge sarkomatös durchsetzt waren (Fig. 45 h);

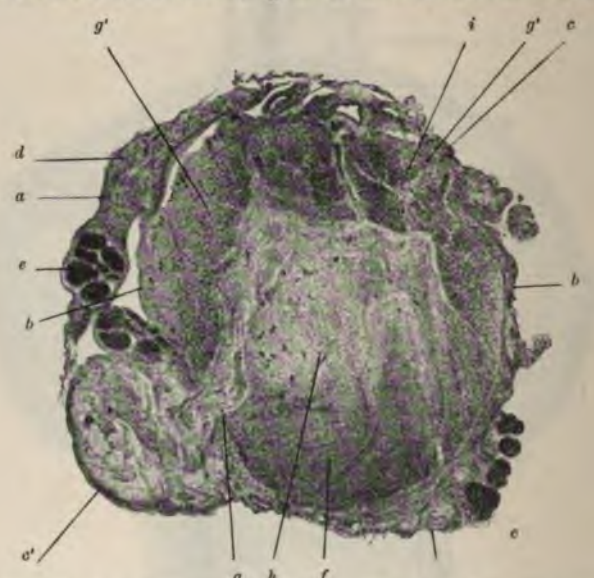

Figur 45. Querschnitt von Figur 44 in der Höhe des 9. Dorsalsegmentes.
Eigene Beobachtung.
a Flacher Tumor im arachnoidealen Raume links. *b* Epipiale Tumormassen. *c* Knotige Tumoren an hinteren und vorderen Wurzeln besonders gross bei *c'*. *d* Degenerierte, *e* erhaltene vordere Wurzeln in den Tumormassen. *f* Von Tumor freies Gebiet der Hinterstränge. *g* Eindringen des Tumors in den l Hinterstrang und *g'* in beide Vorderstränge. *h* Zentrale Tumormassen in den Hintersträngen. *i* Rest des rechten Vorderhorns.

dass aber z. B. an der vorderen Peripherie des Markes das Sarkom auch direkt die Pia durchbrochen hatte (Fig. 45 g'). Diese Patientin hatte zu gleicher Zeit ein Sarkom vor dem rechten Ohr. Doch ist jedenfalls hier, wie bei den sonstigen intraduralen Geschwülsten der Häute das direkte Eindringen des Tumors ins Mark ein seltenes Vorkommnis, meist hält die Pia Stand; am häufigsten dringen noch gummöse Massen durch dieselbe hindurch. In wieder anderen Fällen hat es sich um zentrale Gliome gehandelt, die die Pia von Innen nach Aussen durchbrachen und sich diffus in ihr verbreiteten[1]).

[1]) Auch mein Fall wird von anderer Seite so gedeutet. (Pels Leusden Grund.)

Ueber das histologische Verhalten der einzelnen extraduralen und intraduralen Tumoren brauche ich wohl nichts zu sagen; sie unterscheiden sich in ihrer Struktur in nichts von den gleichen Geschwulstformen anderer Körpergegenden. Ihre Konsistenz ist meist eine ziemlich derbe; sie sind härter als das Mark, nur die diffusen extraduralen Sarkome sind oft sehr weich und blutreich.

Praktisch viel wichtiger ist es, etwas über die Form dieser Geschwülste zu sagen. Abgesehen von den erwähnten langausgedehnten flachen oder zylindermantelförmigen Geschwülsten des extraduralen Gebietes, haben die Geschwülste der Häute — und zwar stimmt das vor allem wieder für die intraduralen Geschwülste — häufig eine Form, die dem Raume angepasst ist, in dem sie sich entwickeln. Dieser ist an sich eng und bietet freien Raum zur Ausdehnung vor allem in der Längsrichtung. Die intraduralen Geschwülste sind deshalb erstens meist klein, selten über taubeneigross. Dann sind sie zunächst meist sphärisch, ihr Zentrum kann dann, wie gesagt, eine spinale Wurzel bilden; später wachsen sie hauptsächlich in der Längsrichtung, werden unregelmässig zylindrisch und liegen am häufigsten seitlich oder hinten seitlich, seltener direkt hinten, am seltensten vorn am Marke, durch dessen Kompression sie sich dann Raum verschaffen. Sehr schön zeigt diese typische Form und Lage der intraduralen Geschwülste die Abbildung Figur 46 (Tumor an den Nervenwurzeln

Figur 46. Intraduraler Tumor an den Wurzeln der oberen Lendenanschwellung. Nach Gowers.

der Lendenanschwellung), die ich Gowers Lehrbuch entnommen habe; noch besser die naturgetreue Nachbildung der nach Oppenheims Diagnose zur Operation gebrachten Tumoren (s. Fig. 52). Natürlich gibt es aber auch im intraduralen Raume Tumoren anderer Form; so z. B. langgestreckte strangförmige mit sehr geringer Dickenausdehnung (Beobachtungen von Oppenheim, Stertz u. A.). Nur wenn, was sehr selten ist, ein Tumor der Häute die Wirbelsäule durchbricht und nach aussen wächst, kann er natürlich grösser werden. Dem in Figur 44 dargestellten Tumor hatten wir durch Trepanation soviel Raum geschafft, dass er 14 Monate nach

derselben kleinapfelgross war; bei der Operation hatten wir die flachen Wucherungen der Pia und die kleinen Knoten der Wurzeln garnicht gesehen. Nur an der Cauda equina hat der Tumor auch ohne Zerstörung der Wirbelsäule Platz, um ziemlich stark anzuwachsen; hier kommen auch gerade die allerverschiedenartigsten und besonders bösartigen Geschwulstformen vor.

Die Geschwülste der Häute des Rückenmarkes üben einen schädigenden Einfluss nach drei Richtungen aus; auf die Knochen der Wirbelsäule, auf die Nervenwurzeln und auf die Rückenmarkssubstanz. Die Reihenfolge, in der dies geschieht, ist in der Regel die, dass erst die Wurzeln, an denen die Geschwülste sich ja auch primär entwickeln können, dann das Mark, erst zuletzt, wenn überhaupt, die Knochen geschädigt werden. Die Knochenläsionen sind übrigens gewöhnlich nicht stark, meist kommt es nur zu einer leichten Arrosion der Knochen an der Innenfläche des Wirbelkanals oder zu leichten periostitischen Prozessen, da wo der Tumor dem Knochen direkt anliegt; der Wirbelkanal kann an dieser Stelle ausgeweitet werden. Doch kann es nach Schlesinger auch ohne dass der Knochen von der Geschwulst direkt arrodiert wird, auf neuropathischem Wege zu trophischen Knochenerkrankungen kommen, die auch zu spitzwinkeliger Kyphosebildung Anlass geben können. Die flachen, aber ausgedehnten extraduralen Geschwülste können leicht während ihrer ganzen Dauer nur zu Wurzelläsionen führen, da sie das Mark erst dann affizieren, wenn sie eine gewisse Dicke erreichen; dagegen werden sie leichter von Anfang an Schmerzen und Steifigkeit der Wirbelsäule bedingen und so besonders die Vermutung auf Caries der Wirbelsäule aufkommen lassen. Typisch, also zunächst mit Läsion der Wurzeln, dann des Markes, verlaufen vor allen Dingen die umschriebenen runden oder zylindrischen Tumoren innerhalb des Durasackes. Das ist ein Unterschied gegen die extraduralen Tumoren natürlich nur solange, als diese das Mark nicht schädigen. Die Rückenmarkswurzeln können zunächst durch den Tumor gereizt, dann komprimiert und zum Druckschwunde gebracht werden; ferner kann die Geschwulst in sie hineinwachsen, sie infiltrieren und zerstören, wie Figur 42, 43, 44 und 45 an den verschiedensten Stellen zeigen, und schliesslich können auch die Geschwülste, wie z. B. die Neurome, sich primär in den Nerven entwickeln und sie aufsplittern, manchmal ohne im Anfang die Funktionen derselben dadurch wesentlich zu stören. Bei den diffusen Sarkomen der Häute erweisen sich die Nervenwurzeln oft sehr resistent, wie das Erhaltenbleiben gesunder Nerven mitten im Sarkomgewebe — Figur 45 e — zeigt, andere — Figur 45 d — sind allerdings degeneriert.

Sehr verschieden ist die Wirkung eines Tumors der Häute auf das Mark. Im allgemeinen verhält sich das Rückenmark gegen es bedrängende Geschwülste ebenso und ebenso wechselnd, wie das Gehirn speziell gegen extrazerebrale Sarkome (s. deshalb Genaueres beim Hirntumor). In vielen und in prognostisch günstigen Fällen wird die Masse des Rückenmarkes nur auf einen engeren Raum zusammengedrängt, verliert zwar während dieser Kompression allmählich ihre Leitungsfähigkeit ganz oder teilweise, oft zuerst nur auf der Seite des Tumors, das Mark kann aber, wie die Fälle von Wiedereintritt der Funktion nach Aufhebung des Druckes zeigen, anatomisch wenigstens ziemlich erhalten bleiben und seine

Regenerationsfähigkeit bewahren. Wahrscheinlich bleiben in diesen Fällen die Achsenzylinder lange erhalten. Ewig kann natürlich eine solche Kompression auch nicht dauern, ohne die Struktur des Markes so zu zerstören, dass eine Wiederherstellung und damit eine Wiederaufnahme der Funktion nicht mehr möglich ist; aber immerhin kann eine Leitungsunterbrechung von vielen Monaten bestanden haben, ohne dass man deshalb den Fall für unheilbar in bezug auf die Wiederherstellung der Leitung anzusehen braucht. In anderen Fällen aber bringt der das Rückenmark bedrängende Tumor ebenso wie der analoge Hirntumor nicht eine einfache Kompression, sondern sofort, oder nachdem eine zeitlang eine Kompression bestanden hat, eine Erweichung des Rückenmarkes zustande, die dann bei der geringen Ausdehnung des Querschnittes des Rückenmarkes meist sehr bald zu einer totalen Querläsion des Markes führt, so dass beim Durchschnitt der ganze Inhalt des Piasackes ausfliessen kann. Ist die Erweichung nur partiell, so ist sie meist im Zentrum des Markes am stärksten. Die Erweichung wird ebenso, wie beim Gehirn, entweder die Folge eines kollateralen Oedemes, das natürlich auch lange bestehen kann, ohne zu wirklicher Erweichung des Markes zu führen, oder einer Verstopfung von Blutgefässen mit nachfolgender Ischaemie des Markes, oder auch direkter kleinerer Blutungen sein können. Manchmal hat man aber auch den Eindruck, als wenn der Druck des Tumors auf das Mark allein wirksam gewesen sei. Bei den infektiösen Granulomen — dem Tuberkel speziell — können natürlich auch echte Entzündungen mitspielen, die manchmal vielleicht auch, spez. bei malignen Tumoren, von Tumortoxinen ausgelöst werden. Diese Entzündungen können eventuell auch die Meningen beteiligen. Sowohl die Erweichungen des Markes, wie das Oedem, wie die Entzündung der Meningen können sich eine Strecke weit nach oben oder unten über das eigentliche Tumorgebiet hinaus erstrecken; namentlich durch die Ausdehnung nach oben kann, wie wir noch näher sehen werden, die Höhendiagnose eines Tumors sehr erschwert werden. Warum im übrigen ein Tumor der Häute in einem Falle nur zur Kompression des Markes führt, in anderen zur totalen Erweichung, lässt sich, ebenso wie in den analogen Fällen beim Hirntumor, nicht immer mit Bestimmtheit sagen, — ein sehr harter Tumor wird wohl eher zur Erweichung führen, besonders wenn er auch rasch wächst oder schon sehr lange besteht; ebenso scheinen mir, wie gesagt, bösartige Tumoren leichter Erweichung zu veranlassen. Histologisch unterscheidet sich die Erweichung bei Tumoren nicht von der bei sonstigen Kompressionen des Markes; von Interesse ist vielleicht noch, dass auch bei Druck durch Tumoren auf dem Querschnitte umschriebene, aber manchmal lang ausgedehnte Nekroseherde auftreten können, die später auch eine Höhlenbildung veranlassen können.

Die dritte Art der Schädigung des Markes durch den Tumor der Häute ist dann noch das direkte Hineinwuchern des Tumors durch die Pia in das Mark. Es handelt sich hier wesentlich nur um Tumoren, die direkt in der Pia entstehen. Ich habe schon gesagt, dass das Eindringen in das Mark selten bei den Sarkomen der Pia vorkommt, häufiger geht eine gummöse Meningitis auf das Mark über und kann hier echte Gummaknoten erzeugen; ebenso wird das bei Tuberkulose beobachtet, schliesslich auch in ganz seltenen Fällen von pialen Karzinomen und Melanosarkomen. Die übrigen Tumoren der Häute, speziell die der

arachnoidalen Räume und die an den Nervenwurzeln entstehenden, respektieren die Piagrenze fast immer.

Die hier geschilderte Art, wie ein Tumor der Häute auf die Hüllen und den Inhalt der Wirbelsäule einwirkt, erleidet, sowohl was die Aufeinanderfolge der einzelnen Schädigungen an sich, wie das Tempo derselben anbetrifft, vielfache Ausnahmen. Auf diese wird im Kapitel „Symptomatologie und Verlauf" näher eingegangen werden.

Im Marke selbst — als intramedulläre Tumoren — kommen eine ganze Anzahl von verschiedenen Tumorarten vor. Am häufigsten sind die Tuberkel, sehr viel seltener schon die Gummata, die fast immer von der Pia ausgehen; dann folgen Gliome und Gliomatose, sehr selten sind primäre zentrale Sarkome (Fig. 47); Unika sind Angiome. Einmal ist auch ein zentrales Cholesteatom des Markes beobachtet, etwas häufiger sind Zystizerken. Metastatisch kommen Karzinome (meist mit Hirnkarzinomatose und solcher der Pia) verbunden vor; dann Sarkome und Melanosarkome und metastatische retinale Gliome. Direkt in der Marksubstanz selbst entstehen zunächst die Gliome und vereinzelt Sarkome (s. Fig. 47); ferner

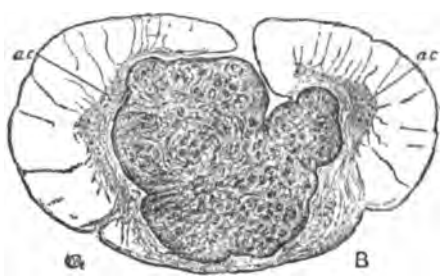

Figur 47. Intramedulläres Spindelzellensarkom nach Gowers.
ac Vorderhornreste.

können hier natürlich Zystizerken vorkommen, und nicht selten finden sich hier auch von den Blutgefässen ausgehende Tuberkelknoten; die Gummata hängen, wie gesagt, gewöhnlich an irgend einer Stelle, von der sie dann ausgehen, mit der Pia zusammen; das zentrale Gumma entsteht sogar meist von einer gummösen Meningitis der Pia aus. Die Gliome entstehen mit besonderer Vorliebe in den Rückenmarksteilen hinter dem Zentralkanale, vielleicht von abgeschnürten Divertikeln des Zentralkanales aus. Die Tuberkel sollen nach Gowers gern in der grauen Substanz einer Seite, nach Schlesinger in einem Hinterhorn beginnen; vielleicht hängt diese Vorliebe für die graue Substanz mit dem grossen Blutgefässreichtum derselben zusammen; in einem schönen Falle von Müller war die ganze eine Hälfte des Markes ergriffen, die andere komprimiert; es bestand typische Brown-Séquardsche Lähmung (s. Fig. 48). Einer besonderen histologischen Beschreibung bedürfen die Tuberkel, Sarkome, Zystizerken, Cholesteatome und Karzinome nicht; sie sind alle wie die gleichen Formen im Gehirn gebaut und unterliegen auch denselben degenerativen Vorgängen. Auch die Gliome des Rückenmarkes unterscheiden sich im groben und feinen Bau in keiner Weise von denen des Gehirnes. Sie zeigen, vor allem die ganz zentral entstehenden, eine starke Neigung zum Zerfall und zur Höhlenbildung und erzeugen dann, wenn sie, wie so oft, sich über weite Strecken der Längsax[illegible] [illegible]ückenmarkes ausdehnen,

das bekannte Krankheitsbild der Syringomyelie, das wenig Züge des Tumors hat und deshalb hier unberücksichtigt bleibt. Manchmal aber bleiben sie mehr kompakt und machen dann auch echte Geschwulsterscheinungen. Gegen die Umgebung verhalten sie sich ganz wie die Hirngliome; sie verdrängen und erweichen sie nicht, sondern sie infiltrieren sie, zeigen deshalb ganz diffuse Uebergänge zum gesunden Gewebe und sind nicht aus diesem herauszulösen. Aehnlich können sich diffuse gummöse Wucherungen verhalten, doch verdrängen diese auch die Markmassen. Die übrigen Geschwülste, also die Sarkome, Cholesteatome, Angiome, die Zystizerken und die Tuberkel, haben dagegen gegenüber der Nervensubstanz scharfe Grenzen, verdrängen diese z. T. (s. Fig. 48),

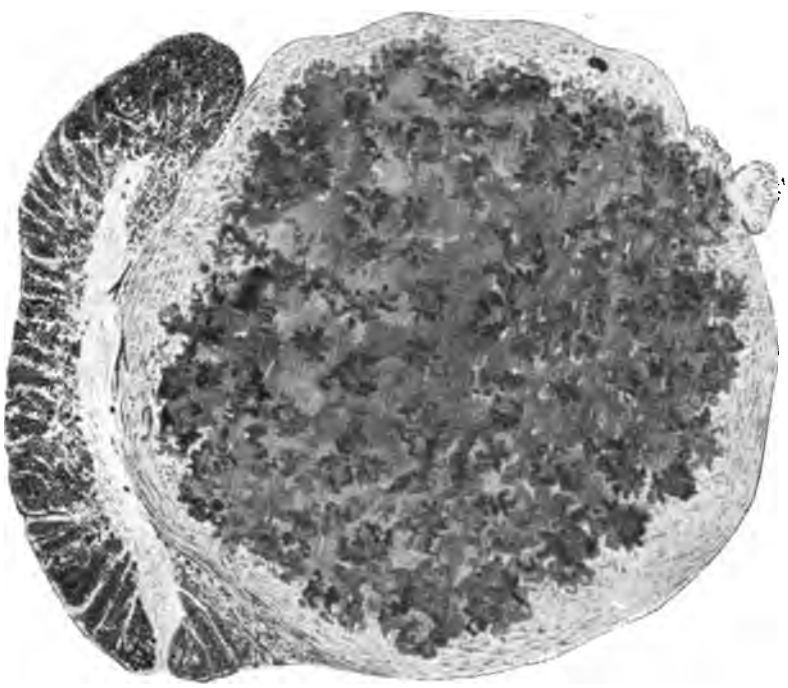

Figur 48. Tuberkel im Rückenmark. Nach Müller.
Fast vollständige Zerstörung einer Hälfte des Markes.

zeigen aber in ihrer Peripherie auch oft eine schmale Erweichungszone des Markes, die in derselben Weise entstehen wird, wie die in der Umgebung intrazerebralen Tumoren. Die scharfen Grenzen der intramedullären Sarkome zeigt sehr deutlich die Fig. 47 nach Gowers, die der Tuberkel die Fig. 49 nach Schlesinger.

Dieses letztere Bild zeigt auch, eine wie grosse Ausdehnung intramedulläre Tuberkel auf dem Querschnitte erreichen können; es ist hier nur ein schmaler Saum des Markes unter der Pia übrig geblieben. Interessant war, dass in diesem Falle die absteigende Degeneration der Pyramidenbahn nur wenig ausgeprägt war; in dem abgebildeten Falle Müllers aus der Erlanger Klinik (Fig. 48) waren im Zentrum des Käseherdes

noch Axenzylinder erhalten geblieben. Die Tuberkel werden sich also bis zu einem gewissen Grade gegenüber den Nervenfasern ähnlich verhalten, wie die Gliome. Im übrigen gehen natürlich von dem Sitze der Geschwulst aus, wenn diese Nervenfasern zerstört hat, sekundäre Degenerationen im Marke nach oben und nach unten, wie bei anderen Läsionen der Medulla. Dass an Ort und Stelle die Tumoren des Markes die Nervensubstanz entweder durch Kompression und Verschiebung oder durch direkte Zerstörung und Infiltration, in der nächsten Umgebung vor allem durch Erweichung und kleine Blutungen schädigen, brauche ich wohl nur nochmal anzudeuten. Später können die zentralen Tumoren natürlich auch die extramedullaren Nervenwurzeln angreifen und sogar die Rückenmarkshäute und die Wirbelknochen lädieren.

Figur 49. Intramedullärer Tuberkel. Nach Schlesinger.

Meist sind die intramedullären Geschwülste, wenigstens die primären, nur in einem Exemplare vorhanden. Ausnahmen machen vor allem die Tuberkel; hier kommen neben grossen Knoten viele kleinere vor; dann natürlich die Zystizerken; sehr selten die Gummata. Die metastatischen Karzinome, Melanosarkome und retinalen Gliome sind dagegen fast immer multipel. Meist sind die zentralen Geschwülste nicht gross, doch können sie sich in der Längsaxe sehr ausdehnen, was vor allem die Gliome tun; rascher manchmal noch die zentralen Sarkome (Nonne). Die Gliome können übrigens manchmal auch den Querschnitt des Markes sehr vergrössern; so sah Gowers am obersten Halsmarke eine so starke gliomatöse Verdickung, dass der Rand des Foramen occipitale noch tief in das Mark einschnitt.

Wir haben gesehen, dass auch manche intramedulläre Tumoren zuerst mehr in der Peripherie sitzen, in den Wurzelzonen; und sie machen deshalb hier auch anfangs oft einseitige Wurzelsymptome. Beginnen sie allerdings zentral im Marke, so kann zunächst ganz das Bild einer zentralen, später transversalen Myelitis entstehen; bei Tuberkeln mit Sitz in den Vorderhörnern auch das einer rasch progressiven spinalen Muskelatrophie.

b) Vorkommen und Aetiologie.

Im ganzen sind die Geschwülste des Rückenmarks und seiner häutigen Hüllen seltene Vorkommnisse. Hirntumoren kommen ungefähr sechsmal so häufig vor als Rückenmarkstumoren.

Unter einem Obduktionsmaterial von 35000 Fällen (Schlesinger) kam etwa auf 330 Fälle ein solcher Tumor, also etwa in 0,3%. Dabei sind aber die Wirbeltumoren mitgerechnet, die mehr als das Doppelte der intravertebralen Geschwülste ausmachen. Unter demselben Material fanden sich Geschwülste überhaupt in etwa $^1/_5$ der Fälle (6540); nur in 2% von diesen waren aber Wirbel, Rückenmarkshäute oder Rückenmark betroffen. Dabei ist allerdings zu beachten, dass die in den pathologisch-anatomischen Instituten gefundenen Zahlen der Rückenmarkstumoren nur Minimalzahlen sind. In Wirklichkeit sind sie wohl häufiger, wie Schlesinger überzeugend ausführt und wie auch die klinischen Erfahrungen der neueren Zeit beweisen.

Die intravertebralen Tumoren kommen in jedem Alter vor. Dagegen finden sich, wie das a priori plausibel, in gewissen Lebensaltern gewisse Tumorarten besonders häufig, andere kaum oder sehr selten. Ich halte mich in dieser Beziehung ganz an die Angaben von Schlesinger.

Bei Kindern unter 10 Jahren kommt als intramedullare Geschwulst am häufigsten der Solitärtuberkel, als extramedullare bis zu 5 Jahren das Lipom oder Mischgeschwülste, auch echte parasitäre Doppelbildungen (Spina bifida) oder die metastatische Gliosarkomatose, später multiple metastatische Sarkome vor. Im zweiten Dezennium überwiegen intramedullare Tuberkel und Gliome. Sehr selten sind hier primäre intramedulläre Sarkome. Extramedullär findet sich häufig, besonders bei Frauen, multiple Sarkomatose und bei Männern Echinokokken. Auch die multiplen Neurome bevorzugen dieses Alter. Dasselbe trifft auch noch für das Alter von 20—40 Jahren zu. Vom 40.—60. Jahre überwiegt intramedullär das Gumma den Tuberkel. Extramedullär finden sich in diesem Alter besonders die verhältnismässig gutartigen, langsam wachsenden, isolierten und deshalb gut operablen Geschwülste: Sarkome, Psammome, Fibrome, Echinokokken, Zystizerken. Metastatische und diffuse Tumoren treten zurück. Im Alter über 60 Jahre findet man besonders extramedulläre Psammome und Fibrome; erstere besonders bei Frauen, letztere bei Männern. Im ganzen sind also die prognostisch günstigeren Formen um so eher zu erwarten, je älter das betreffende Individuum ist.

Ein sehr auffallender Unterschied in der Häufigkeit der Tumoren der Häute zwischen beiden Geschlechtern tritt nicht hervor. In bezug auf geringe solche Differenzen bei den einzelnen Tumorformen ist oben schon einiges angeführt. In Schlesingers Materiale überwiegen dagegen bei den intramedullären Tumoren sehr die Männer und dadurch natürlich überhaupt bei allen intravertebralen Geschwülsten zusammengenommen. Alle diese Angaben sind auch in diagnostischer Beziehung von Bedeutung.

Nach Schlesingers Zusammenstellung ist von allen intravertebralen Tumoren am häufigsten der intramedulläre Tuberkel; dann folgt das Gliom an gleicher Stelle. In dritter Linie stehen die Sarkome, die aber viel häufiger in den Häuten vorkommen. Alle anderen Formen sind sehr selten.

Die verschiedenen Formen der Tumoren finden sich in den einzelnen Abschnitten der Wirbelsäule in verschiedener Häufigkeit. Am Halsmark finden sich intramedullär Tuberkel, Gliome, Gummen, in den Häuten Sarkome, Fibrome, Psammome, Myxome. Am Dorsalmark finden sich besonders Geschwülste in den Häuten, extra- und intradural, so Sarkome, Myxome und Echinokokken. Hier sind intramedulläre Tumoren selten. Häufig finden sich diese, also spez. Tuberkel, auch Gummata, wieder im Lendenmark; extradural kommen in dieser Höhe Sarkome, Psammome, Echinokokken, Lipome vor. Besonders häufig kommen überhaupt, und gerade sonst sehr seltene Tumoren an der Cauda equina vor (Zylindrome, Myolipome, Lymphangiome, Angiome). Nicht selten finden sich dabei noch andersartige Geschwülste an anderen Orten des Rückenmarks (Schlesinger).

In ätiologischer Beziehung wissen wir von den Rückenmarksgeschwülsten ebensowenig Sicheres, wie von denen anderer Organe. Einigermassen klar sind die ursächlichen Verhältnisse ja für die infektiösen Granulome die Tuberkel und Gummata, dann für die parasitären und schliesslich überhaupt für die metastatischen Geschwülste. Aber meist bleibt uns auch hier der Grund verborgen, warum die betreffenden primären Geschwülste oder die Metastasen gerade das Mark oder seine Hüllen angreifen. Die wichtigste Frage in dieser Beziehung bildet wohl heute die nach den ursächlichen Verhältnissen von Traumen zu den Rückenmarkstumoren. Was zunächst die im weiteren Sinne primären Geschwulstarten anbetrifft, so kann man wohl sicher sagen, dass Tuberkel und Gummata bei sonst tuberkulösen, resp. syphilitischen Individuen sich gern in von einem Trauma betroffenen Gewebe entwickeln, also im Rückenmark, resp. in den Wirbeln bei Traumen des Rückens. Schlesinger nimmt dasselbe sogar für die Echinokokken an. Von den sonstigen primären Rückenmarksgeschwülsten hat besonders nahe Beziehungen zum Trauma das Gliom, spez. allerdings das mit Höhlenbildung. Man muss zwar mit Bestimmtheit annehmen, dass bei diesem Tumor die Anlage zur Entwicklung angeboren ist, oder dass vielleicht sogar kleine in der Nähe des Zentralkanals liegende, symptomenlose Gliomherde schon von frühester Jugend vorhanden sind. Aber diese Disposition kann latent bleiben oder die Herde sich nicht weiter entwickeln, bis ein Trauma mit Blutungen und Zertrümmerungen im Marke einen Locus minoris resistentiae schafft, resp. die kleinen Gliomherde zum Wachstum anregt. Das Trauma ist dann zwar nicht im eigentlich wissenschaftlichen, wohl aber im praktischen Sinne — z. B. vom Standpunkt der Unfallgesetzgebung — die Ursache der Tumorbildung. Zweifelhaft ist nur, auch nach den neuesten Angaben von Schlesinger, ob ohne die angeborene Disposition aus traumatischer Hämatomyelie mit Höhlenbildung fortschreitende Syringomyelie entstehen kann, wie das Minor annimmt. Dagegen ist vor allem sicher, dass schon vorhandene grössere gliomatöse Wucherungen, die aber vielleicht erst sehr geringe Symptome bedingten, durch ein Trauma zum raschen Auslösen schwerwiegender Symptome gebracht werden können. Wenn dann erst nach dem Trauma die Arbeitsfähigkeit des betreffenden Individuums abnimmt, muss man auch hier das Trauma nach den Unfallgesetzen für die Schädigung verantwortlich machen.

Von den übrigen primären Rückenmarkstumoren kann man nur sagen, dass ihre Symptome besonders oft nach Traumen manifest werden, dass also auch hier vielleicht durch das Trauma ein beschleunigtes

Wachstum bedingt wird. Für die malignen, Metastasen bildenden Tumoren scheint es aber sicher zu sein, dass ein Trauma, wenn ich so sagen darf, eine Metastase an den vom Trauma geschädigten Ort, also bei Rückentraumen an das Rückenmark, leiten kann. Praktisch kommen, was das Rückenmark angeht, hier allerdings vor allem die malignen Wirbeltumoren, die Karzinome und vielleicht noch öfter die Sarkome der Wirbel in Betracht. Ich selber sah ein metastatisches Sarkom in den unteren Dorsalwirbeln von einem primären Prostatasarkom aus nach Fall vom Wagen eintreten.

Von Interesse ist auch, dass nicht selten die Symptome eines Rückenmarkstumors nach Infektionskrankheiten und nach schweren Entbindungen mit Blutungen und puerperalen Infektionen einsetzten. Eine familiale, resp. erbliche Disposition scheint manchmal bei diffuser Sarkomatose der Häute zu bestehen.

c) Symptomatologie.

Die Symptomatologie der im ganzen seltenen extra- und der sehr viel häufigeren intraduralen Tumoren am Rückenmarke ist im allgemeinen die gleiche; auf geringe Unterschiede, die mit Vorsicht unter Umständen zur differentiellen Diagnose verwertet werden können, will ich unten noch zu sprechen kommen. Es handelt sich im allgemeinen um eine langsame Kompression der Wurzeln und dann des Markes selbst, ganz ähnlich wie bei den Wirbelsäulentumoren, wenn diese überhaupt erst die nervösen Teile angreifen; die differentialdiagnostischen Momente zwischen vertebralen und intravertebralen Tumoren habe ich oben schon hervorgehoben. Die ersten Symptome sind fast immer die einer Läsion der Wurzeln, ein Umstand, den man sich sehr wohl erklären kann, wenn man sich nur die obenstehenden Abbildungen, speziell die Figur 46, aber auch Figur 40 und 44 näher ansieht und wenn man ausserdem weiss, dass die Tumoren ihren Ausgang oft ganz direkt von einzelnen Wurzeln nehmen. Zuerst und lange Zeit handelt es sich nur um Reizsymptome, und zwar überwiegen auch hier die von seiten der sensiblen Wurzeln: die Schmerzen. Das liegt erstens wohl daran, dass, vor allem die intraduralen Geschwülste, sich sehr viel häufiger hinten oder hinten seitlich am Marke entwickeln als vorn vor demselben, dann aber auch daran, dass die Reizung der motorischen Nerven viel seltener zu deutlichen und erkennbaren Symptomen zu führen pflegt, während die Reizung der sensiblen sich gleich durch Schmerz äussert. Die Schmerzen bilden deshalb auch bei den Rückenmarkstumoren meist das erste Symptom und sie können, in typischen Fällen, lange das Krankheitsbild als einziges vollständig beherrschen. In ihrer Art und ihrer grossen Intensität, sowie in ihrer oft furchtbaren Dauerhaftigkeit unterscheiden sich natürlich die Wurzelschmerzen bei intravertebralen Tumoren in keiner Weise von denen bei den Wirbeltumoren; es handelt sich meist um Schmerzen von typisch neuralgischem Charakter, wobei aber die Druckpunkte der peripheren Neuralgien fehlen; sie sind lanzinierend, reissend, häufig aber auch in flächenhafter Ausdehnung an bestimmten Stellen festsitzend, wie bei der Tabes; hier handelt es sich oft um ein sehr schmerzhaftes Brennen in den betreffenden Hautstellen, und dieses verbindet sich dann mit so beträchtlicher aber umschriebener Hyperästhesie der Haut, dass oft eine leise Berührung schon

unerträglich schmerzhaft ist. Die Schmerzen steigern sich gewöhnlich auch hier bei Bewegungen der Wirbelsäule oder bei Erschütterungen des Körpers, z. B. beim Husten oder Niesen; sie sind sonst neben ihrer ausserordentlichen Intensität auch von einer furchtbaren Hartnäckigkeit, können Tage und Wochen ohne eine Linderung andauern. Doch kommen natürlich auch Pausen in den Schmerzperioden vor, namentlich am Dorsalmarke kann der Tumor, wenn er eine Wurzel ganz zerstört hat, immerhin einige Zeit gebrauchen, ehe er soviel grösser geworden ist, dass er die nächst gelegene erreicht; in dieser Zeit werden die Schmerzen fehlen oder geringer sein; ebenso kann ein Tumor, wie F. Schultze das ausgeführt hat, nachdem er einige Zeit durch Reizung gewisser Wurzeln Schmerzen erzeugt hat, durch Markkompression die Leitung von diesen Wurzeln nach oben unterbrechen — dann werden die Schmerzen aufhören.

Sehr viel seltener als beim Wirbeltumor wird in den schmerzenden und hyperästhetischen Partien Herpes zoster beobachtet; vielleicht beruht das darauf, dass die Wirbeltumoren direkt die Intervertebralganglien angreifen. Während beim Wirbeltumor die Schmerzen meist von Anfang an bilateral sind, was sogar für diese Geschwülste bis zu einem gewissen Grade charakteristisch ist, sind sie bei der häufigen Lage, speziell des intraduralen Tumors, an einer Seite des Markes hier fast immer zuerst einseitig, — den Uebergang auf die andere Seite verhindert eben das dazwischenliegende Mark selbst. Selbstverständlich können aber auch Tumoren der Häute, wenn sie in der hinteren Peripherie des Markes von Anfang an bilateral liegen, auch schon im Anfang doppelseitige Schmerzen hervorrufen oder das tun, wenn sie anfangen, auch das Mark und die ihnen gegenüber liegenden Wurzeln zu komprimieren. Der Sitz der Schmerzen und Hyperästhesien wie der übrigen Wurzelsymptome hängt natürlich vor allem davon ab, welche Wurzeln der Tumor im bestimmten Falle lädiert hat, — davon unten Genaueres. Hier nur soviel, dass die Schmerzen am häufigsten sich als Neuralgien über dem Rumpfe, speziell in der Form interkostaler Neuralgien äussern, ferner als solche brachialen, zervikobrachialen, lumbalen oder sakralen Sitzes. Im allgemeinen beschränken sie sich, wie alle Wurzelsymptome, auf das Gebiet der direkt vom Tumor lädierten Wurzeln; doch kommen hier, wie gerade aus Beobachtungen von F. Schultze hervorgeht, wunderbare und schwer zu erklärende Ausnahmen vor; so Irradiierung der Schmerzen weit über das Gebiet der lädierten Wurzeln hinaus, und häufiger Wechsel in der Lokalisation derselben bei ganz bestimmtem Tumorsitze; in manchen Fällen kann es sich hier aber auch wohl nicht um eigentliche Wurzelschmerzen, sondern um exzentrisch projizierte Schmerzen durch Druck auf das Mark handeln; diese sind dann natürlich für die Segmentdiagnose gar nicht zu verwerten.

Selten, aber auch schon mehrfach beobachtet ist es, dass die Wurzelschmerzen beim Tumor der Häute ganz fehlen oder wenigstens für den grössten Teil der Dauer des Leidens. Das kann vorkommen, wenn der Tumor so liegt, dass er die hinteren Wurzeln gar nicht trifft, so vorn vor dem Marke oder genau hinten in der Mittellinie; oder am Dorsalmarke in dem hier ziemlich weiten Raume zwischen 2 Wurzeln (Böttiger und Krause); oder aber, wenn der oben nach Schultze erwähnte Prozess der zentralen Leitungsunterbrechung schon eingetreten ist, ehe die entsprechende Wurzel vom Tumor erreicht wurde. In einem von Oppen-

heim und Cassirer mitgeteilten Falle wurde derselbe Effekt durch zwei Tumoren erreicht, von denen der obere die Leitung von darunter gelegenen, vom zweiten Tumor ergriffenen Wurzel verhinderte.

Reizerscheinungen von seiten der motorischen Wurzeln sind im ganzen selten; es kommen schmerzhafte Crampi einzelner Muskeln oder mehr tonische Spannungen, z. B. der Bauchmuskeln oder der Muskeln der Halswirbelsäule mit Tortikollis vor. Einmal bei einer tuberkulösen Auflagerung auf der Pia im Gebiete der vorderen Wurzeln des Brachialplexus sind auch tetanusähnliche Krämpfe der Arme beschrieben worden (Remak, Goldscheider). Bei den meisten dieser Spasmen und Krämpfe kann es sich aber auch um reflektorisch von der Läsion sensibler Wurzeln ausgehende motorische Symptome handeln; auf diese Weise werden wohl auch manchmal mit Schmerzen verbundene Zuckungen ganzer, speziell unterer Extremitäten hervorgerufen.

Was die durch reine Wurzelläsion bedingten sensiblen und motorischen Ausfallserscheinungen, die Lähmungen und Anästhesien anbetrifft, so kann ich in bezug auf die Tumoren der Häute nur das wiederholen, was ich von den Wirbeltumoren gesagt habe. Sie treten jedenfalls sehr viel später auf als die Reizsymptome. Um sie deutlich hervortreten zu lassen, müssen immer schon eine Anzahl von Nervenwurzeln, zum mindesten wohl drei, erheblich lädiert sein, und es steht jedenfalls soviel fest, dass auch die volle Zerstörung einer einzigen sensiblen oder motorischen Wurzel durch einen Tumor der Häute erfolgt sein kann, ohne dass sich einerseits die geringste Anästhesie, andererseits eine deutliche Lähmung in irgend einem Muskelgebiete findet. Trophische Störungen der Muskeln und Veränderung ihrer elektrischen Erregbarkeit pflegen sogar noch später als die Lähmungen einzutreten; mit anderen Worten, zu ihrem Auftreten ist im bestimmten Falle eine noch ausgedehntere Wurzelläsion nötig als für die Lähmungen allein. Mir wurden alle diese Dinge sehr deutlich illustriert durch die Beobachtung des Falles von Sarkomatose der weichen Häute, von dem Figur 44 eine Abbildung gibt. Ich bekam diese Patientin etwa 2 Jahre vor ihrem Tode in Behandlung, als ausser den Schmerzen nur eine schlaffe Lähmung im rechten Tibialis posticus- und Peroneusgebiete bestand. Danach mussten also schon mehrere sakrale und lumbale Wurzeln erheblich lädiert sein; dennoch fand sich, bis viel später Erscheinungen der Läsion des Markes eintraten, niemals irgend eine Anästhesie, und die Ernährung der gelähmten Muskeln und ihre elektrische Erregbarkeit blieb eine normale. Damals kam mir deshalb immer wieder der Gedanke an Hysterie. Mit dem Eintritt der Paraplegie kam es dann mit einem Schlage zu Anästhesie der Beine, zu Atrophie und elektrischen Störungen in den Muskeln, zu schweren Blasen- und Mastdarmstörungen. Diese Kranke hat auch Oppenheim mit mir untersucht und gerade er hat später mehrmals mit Nachdruck auf das Fehlen von trophischen und elektrischen Störungen bei spinalen Wurzellähmungen hingewiesen.

Selbstverständlich, zerstört ein Tumor der Häute, z. B. ein solcher, der sich flächenhaft auf lange Strecken extradural ausdehnt, allmählich eine ganze Anzahl von Rückenmarkswurzeln, ohne das Mark zu lädieren, dann müssen, auch infolge reiner Wurzelaffektionen schliesslich Hypaesthesien und Anästhesien, totale oder partielle, und

Lähmungen mit Atrophie der Muskeln und Entartungsreaktion auftreten. Dann sind meist die motorisch-trophischen Symptome stärker als die sensiblen. Diese Ausfallserscheinungen werden dann aber nur im Gebiete der direkt vom Tumor ergriffenen Wurzeln sitzen, also da, wo vorher die hauptsächlichsten Schmerzen bestanden haben; ihr spezieller Sitz hängt natürlich wieder davon ab, welche Wurzeln ergriffen sind. Die Lähmungen und Anästhesien sind an Armen und Beinen dann nach den Gesetzen der peripheren Ausbreitung der einzelnen spinalen Wurzeln gruppiert (s. u.). Aber, wie gesagt, deutlich sind die Ausfallserscheinungen, so lange der Tumor allein die Wurzeln affiziert, nur in seltenen Fällen, am ersten noch bei Affektionen am unteren Halsmarke, wo Ausfalls- und trophische Erscheinungen in den Muskeln der Hand und des Armes bei deren sehr spezifischer Funktion sich am leichtesten erkennen lassen.

Anders wird das und meist sehr ausgebreitet werden sofort die Anästhesien und die Lähmungen, wenn der Tumor, was er über kurz oder lang stets tut, in irgend einer der oben beschriebenen Weisen auf das Mark selbst übergreift und hier mit einem Worte gesagt, zur Leitungsunterbrechung führt. Dann beschränken sich die durch ihn hervorgerufenen Funktionsstörungen nicht mehr auf die direkt von ihm ergriffenen Wurzelgebiete, sondern verbreiten sich auf alle die Gebiete, deren Nervenfasern durch die komprimierte Stelle hindurchgehen. Da der Tumor sehr oft an einer Seite des Markes sitzt, so ist die Läsion des letzteren zuerst nicht selten nur eine halbseitige, und gerade Tumoren der Häute sind recht häufig die Ursache zu der genannten Halbseitenläsion des Markes gewesen, die Brown-Séquard zuerst beschrieben hat. Vor allem kommt diese Lähmungsform bei Geschwülsten am Dorsal-, dann am unteren Halsmarke vor, aber auch noch bei Sitz derselben am oberen Lendenmarke. Wir haben bei solcher halbseitigen Kompression: 1. Auf der Seite der Geschwulst: — ich nehme als Beispiel den Fall eines Tumors am Dorsalmarke — in den Hautgebieten, die von den direkt dem Tumor anliegenden Wurzeln und Segmenten versorgt werden, eine Hyperästhesie-, dicht darunter eine schmale Anästhesiezone; in allen, von den unterhalb der Kompression liegenden Markteilen abhängigen Gebieten eine motorische Lähmung ohne Anästhesie der Haut, aber mit Muskelsinnstörung. Die Lähmung ist im Beginn immer eine spastische und die Sehnenreflexe sind erhöht — nur selten wird sie später eine schlaffe mit Verlust der Sehnenreflexe. 2. Auf der dem Tumor abgekehrten Seite: eine vollständige oder öfter eine partielle, die Temperatur- und Schmerzempfindung betreffende Anästhesie in allen Hautgebieten, die vom Marke unterhalb der Kompressionsstelle versorgt werden. Natürlich wird bei langsam wachsendem Drucke dieser ganze Symptomenkomplex nach und nach eintreten, etwa ebenso, wie ich es gleich für die Paraplegien schildern werde. Auch sind namentlich in der letzteren Zeit genugsam Fälle beschrieben worden, von sonst typischem Verlaufe, wo die Brown-Séquardsche Halbseitenläsion fehlte; manchmal hat sie wohl nur sehr kurze Zeit bestanden und ist nicht durch Untersuchung festgestellt worden; in anderen Fällen bei sehr medianem Sitze des Tumors traten gleich paraplegische, oder bei median hinterem spastisch-ataktische (Oppenheim) Symptome auf; in vielen Fällen ist aber das Fehlen nicht recht zu erklären. Interessant ist noch, dass z. B. in dem Falle Auerbach-Brodnitz die Marksymptome zuerst auf der

dem Tumor gegenüberliegenden Seite vorhanden waren. Wenn aber auch typische Halbseitenläsion auf der Seite des Tumors nachgewiesen werden konnte, meist beschränkt sich die Kompression und namentlich eine etwaige Erweichung durch den Tumor nur kurze Zeit auf die eine Rückenmarkshälfte; wuchert die Geschwulst weiter, so kommt auch die andere Seite des Markes daran, und aus der Halbseitenläsion wird allmählich eine vollständige Paraplegie. Diese pflegt natürlich in den meisten Fällen bei langsamer und auch bei ziemlich rascher Zunahme der Kompression nur allmählich einzutreten, nur bei Oedem oder Erweichungen rascher. Lähmung und Anästhesie schreiten dann am Körper langsam von unten nach oben bis zum Sitze des Tumors fort; erst werden die Füsse, dann die Knie- und Hüftgelenke, schliesslich die Rumpfmuskulatur und die Arme, je nachdem, ob bei dem Höhensitze der Geschwulst diese noch mitbetroffen werden können oder nicht, gelähmt. In manchen Fällen können aber auch bei sonst voller Lähmung die Zehen etwas bewegt werden, was wohl darauf beruht, dass zu ihrer Lokomotion keine grosse Muskelkraft gehört. Dabei pflegt die Lähmung des Gefühles der motorischen etwas langsamer nachzufolgen, — so können schon alle die von den unterhalb der Kompressionsstelle, z. B. im oberen Dorsalmarke, liegenden Rückenmarksteilen abhängigen Muskeln gelähmt sein, während die Anästhesie erst bis zur Hüftbeuge oder bis zum Nabel geht. Auch kann die Anästhesie in einzelnen Gebieten zuerst eine partielle sein. Schliesslich pflegen sich aber motorische und sensible Störungen zu decken. Die Sehnenreflexe an den Beinen sind ausser beim Sitze des Tumors in den unteren Rückenmarksteilen meist zunächst erhöht und die Lähmung ist eine spastische; — ausserordentlich quälend sind oft von Beginn der stärkeren Kompression an, noch vor der Halbseitenläsion bestehende, ruckartige spastische Beuge- und Streckbewegungen der unteren Extremitäten, die allein schon durch die Erschütterung des Körpers sehr lästig werden und z. B. den Schlaf sehr stören können; manchmal sind sie aber auch mit Schmerzen verbunden. — Bei kompletter Leitungsunterbrechung können die Sehnenreflexe aber auch fehlen — davon später mehr. Blase und Mastdarm sind schliesslich immer schwer geschädigt.

Immer, sowohl im hemiplegischen, wie im paraplegischen Stadium der Markaffektion werden wir von den Symptomen unterscheiden können, diejenigen, die der Tumor direkt an Ort und Stelle durch Wurzel- und Markkompression auslöst — die Segmentsymptome — und diejenigen, die Folge der Leitungsunterbrechung des Markes sind. Diese Unterscheidung ist namentlich für die Diagnose des Sitzes des Tumors ausserordentlich wichtig. Zu den Segmentsymptomen gehören vor allem die Schmerzen, dann die je nach dem Sitze des Tumors mehr oder weniger deutlich hervortretenden, aber immer nicht sehr ausgedehnten, schlaffen atrophischen Lähmungen mit Aenderungen in der elektrischen Erregbarkeit der Muskeln; — zu denen der Leitungsunterbrechung die nicht atrophischen, meist wenigstens im Beginne spastischen Lähmungen, speziell der Beine und die ausgebreiteten Sensibilitätsstörungen in denselben Gebieten, meist auch die Blasen- und Mastdarmstörungen. Ist die Leitungsunterbrechung eine vollständige geworden, so wird ein weiteres Wachstum der Geschwulst zu den Symptomen unterhalb der Kompressionsstelle nur bei bestimmten Sitzen der Tumoren noch neue Symptome in eng begrenzter Weise hinzufügen können, während natürlich ein weiteres Wachstum nach oben

sich durch Auftreten von Schmerzen an bisher davon freien Gebieten und durch Zunahme der Anästhesie, Muskellähmung und Muskelatrophie ausdrücken kann. Erwähnt mag nur noch werden, dass in nicht so ganz seltenen Fällen auch in den durch Leitungsunterbrechung fast ganz anästhetischen Teilen nach dem Gesetze der exzentrischen Projektion noch Schmerzen empfunden werden können, eine Abart der sogenannten Anästhesia dolorosa. Auch ein Teil der oben beschriebenen krampfhaften Zuckungen der Beine kann wohl noch bei schwerer Lähmung durch Reizung langer motorischer Bahnen zu stande kommen; werden dabei auch sensible mit gereizt, so kann der Spasmus mit Schmerzen verbunden sein. In vielen anderen Fällen handelt es sich hier aber auch wohl um die Folgen der lebhaft gesteigerten Hautreflexerregbarkeit.

Wächst der Tumor der Häute nicht nur nach der Mark-, sondern nach der Knochenseite, so führt er auch zur Arrosion, nur selten zum Durchbruch der Wirbel, speziell der Wirbelbögen, und die Folgen davon sind die Wirbelsäulensymptome, die dritte Gruppe der Erscheinungen beim intravertebralen Tumor: also Schmerzen und Steifigkeit der betreffenden Wirbelsäulenpartien, die sich bei Bewegungen, beim Husten und Niesen steigern und manchmal schon beim Aufsitzen unerträglich werden. Manchmal ist auch eine Schmerzhaftigkeit bei Druck auf oder zwischen die Spinae oder auf die Querfortsätze in sehr umschriebener Weise und deutlich vorhanden, was man sich wohl erklären kann, wenn man weiss, dass die meisten Tumoren an der hinteren Peripherie des Markes sitzen. Dass auch Knochenaffektionen, z. B. Gibbusbildung, auf rein trophischem Wege ohne direkten Angriff des Tumors auf den Knochen entstehen können, ist oben schon ausgeführt. Oppenheim weist darauf hin, dass über Tumoren der Häute der Perkussionsschall gedämpft sein kann. In diesem Stadium pflegen dann auch die schweren trophischen Störungen meist nicht mehr lange auf sich warten zu lassen, die die Folge der totalen Leitungsunterbrechung des Markes sind — Dekubitus, Zystitis, Pyelitis und Nephritis treten ein, und sie sind es, die dann meist rasch das letale Ende herbeiführen.

Das wäre in möglichst kurzen Worten etwa die typische Symptomatologie und der Verlauf eines Tumors der Häute, sei er extra- oder intraduralen Sitzes, und in vielen Fällen auch die eines intramedullären Tumors. Abweichungen von diesem typischen Bilde können natürlich nach den verschiedensten Richtungen hin vorkommen. Sehr wechselnd ist namentlich die Raschheit, mit der die einzelnen Perioden des Leidens, namentlich die Periode der Wurzel- und der Markläsion auf einander folgen, und ganz speziell die Schnelligkeit, mit der nach kurzem oder langem Bestande reiner Wurzelläsionen eine Markläsion eintritt. Im allgemeinen — Genaueres sehe man noch unten im Abschnitte „Verlauf" nach — pflegen Wurzelsymptome, speziell Schmerzen, die ersten und für lange Zeit die einzigen Symptome zu sein. Wächst der Tumor der Häute dann langsam direkt ins Mark hinein, was aber sehr selten ist, oder komprimiert er dasselbe allmählich immer mehr, so wird in der typischen Weise erst eine Halbseitenläsion, dann eine vollständige Paraplegie ganz langsam eintreten. Kommt es aber, was, wie wir gesehen haben, leicht möglich ist, zu einer ischämischen oder einfachen Druckerweichung des Markes, zu einem Oedem oder zu einer Blutung in dieses oder in den Tumor, wodurch die Kompression der Medulla rasch zunimmt, oder

zu einer Entzündung, so können die Symptome der Markläsion sehr rasch, fast apoplektiform eintreten. Waren in diesem Falle überhaupt noch keine Erscheinungen von seiten der Medulla selbst vorhanden, so folgt also hier eine Paraplegie rasch auf die bisher einzig bestehenden Wurzelsymptome; war schon Halbseitenläsion durch langsame Kompression zustande gekommen, so geht diese akut in Paraplegie über. Im ersteren Falle fehlt also dann, wie schon erwähnt, das Stadium der Halbseitenläsion, da bei der geringen Ausdehnung des Markes eine akut einsetzende, sich auf die Hälfte des Markes beschränkende Läsion kaum vorkommt. Tritt diese rasche Querschnittserkrankung in Fällen ein, wo auch die Wurzelsymptome — speziell die Schmerzen — erst kurze Zeit bestanden haben, so kann das Krankheitsbild sehr dem einer akuten oder subakuten transversalen Myelitis gleichen (Fall Stertz); ja, wir haben gesehen, dass unter Umständen die Schmerzen auch ganz fehlen (in 5 pCt. der Fälle Malaisé), und der Tumor als erste Symptome langsam oder rasch solche der Leitungsunterbrechung setzen kann.

Ausserdem ist der Verlauf, wie er oben geschildert, also der Beginn mit halbseitigen Wurzelsymptomen und deren allmählicher Verbindung mit zunächst halbseitigen, dann doppelseitigen Marksymptomen, beides manchmal verbunden mit Symptomen von seiten der Wirbelsäule, am meisten charakteristisch für die Tumoren der Häute und zwar speziell die intraduralen und wird hier am häufigsten in typischer Weise beobachtet. Die einzelnen Differenzpunkte bei den verschiedenen Sitzen — extra- oder intradural resp. intramedullär — des Tumors hat neuerdings Malaisé genauer erörtert. Am meisten von dem typischen Verlaufe abweichen werden wohl die intramedullären Tumoren. Denn wenn diese sich auch häufig zunächst in der Peripherie des Markes, an den Häuten, entwickeln, so dass halbseitige Wurzelsymptome, speziell Schmerzen, auch hier die ersten Erscheinungen sein können, so werden sie meist doch sehr früh und fast in gleichem Schritte mit den Wurzelsymptomen eine Leitungsunterbrechung des Markes herbeiführen und bei einseitigem Sitze, aber nur kurze Zeit, Brown-Séquardsche Symptome bedingen. Hier fehlt also in den meisten Fällen das Stadium der reinen Wurzelsymptome, aber dieser Umstand wird allein nach dem oben ausgeführten spez. in Rücksicht auf die Ausnahmefälle doch wohl kaum genügen, um diese Tumoren des Markes klinisch von denen der Häute zu unterscheiden. Noch mehr wird sich das eigentliche Bild des Tumors verwischen können, wenn die Geschwulst primär sich zentral im Marke entwickelt; wir haben dann bei zentraler Gliose das Bild einer Syringomyelie, oder wenn ein Tumor, z. B. ein Tuberkel oder ein Sarkom zuerst die Vorderhörner zerstört und sich, wie diese Geschwülste oft, rasch in der Längsachse ausdehnt, das einer rapide fortschreitenden spinalen Muskelatrophie (Schlesinger); wenn er Vorder- und Hinterhörner ergreift, ebenfalls das Bild der Syringomyelie, wenn er ganz diffus sitzt, das einer mehr oder weniger vollständigen transversalen Myelitis. Fast immer sind in diesen Fällen dann also auch die Symptome von Anfang an doppelseitige im Gegensatze zu den typischen Tumoren der Häute. Radikuläre, segmentäre angeordnete Schmerzen können hier sehr zurücktreten und sogar ganz fehlen, und man wird meist eine irgendwie sichere Tumordiagnose nicht stellen können. Nur wenn später der zentrale Marktumor so gross wird, dass

er auch auf den Knochen übergreift und hier Wirbelsäulensymptome der oben beschriebenen Art hervorruft, was, wenn überhaupt, sehr spät eintreten wird, kann man dann wieder an die Tumornatur des Leidens denken; Wurzelschmerzen werden auch hier meist nicht eintreten, da ja die intramedullären Leitungsbahnen der etwa vom Tumor ergriffenen Wurzeln schon vorher zerstört sein können. Dagegen pflegen gerade bei Marktumoren zentral entstehende und exzentrisch projizierte Schmerzen sehr häufig zu sein, nicht selten handelt es sich hier um Kälte- und Wärmeschmerzen; aber diese Schmerzen sind nicht auf bestimmte Gebiete beschränkt, können vielmehr das ganze Gebiet, das segmentär unterhalb des Tumors liegt, ergreifen und ausserordentlich andauernd und intensiv sein. Was die Anästhesien anbetrifft, so sind dissoziierte Empfindungslähmungen jedenfalls bei Marktumoren am häufigsten, kommen aber auch bei extramedullären sowohl durch Mark- wie Wurzelläsion vor. Malaisé hebt noch für die Marktumoren, spez. die Gliome, die starke Neigung zu erheblichen Remissionen hervor, sie haben das mit den Syringomyelien gemein, in einem meiner Fälle kann man von fast vollkommener dauernder Heilung sprechen; auf der anderen Seite spricht aber auch ein rasches Fortschreiten der Symptome der Längsachse des Markes entsprechend wieder für zentralen Sitz, da gerade z. B. zentrale Sarkome oft rasch in dieser Weise wachsen, während die extramedullären Geschwülste meist sehr langsam an Grösse in der Längsrichtung zunehmen. Freilich können auch sie, wie spez. einige neuere Beobachtungen Oppenheims und Flataus beweisen, sich schliesslich als lange zylindrische Gebilde über ein ausgedehntes Gebiet der Medulla erstrecken und dann können auch Segmentsymptome von einer grösseren Anzahl von Segmenten sich finden; doch zeigt gerade ein in letzter Zeit von Oppenheim publizierter Fall wieder, dass auch solche Tumoren nur an ihrem oberen Teil das Mark so drücken können, dass sie segmentäre Symptome bedingen, darunter aber Mark und Wurzeln wenig schädigen; das hatte ich schon früher hervorgehoben. Langgestreckte intramedulläre Tumoren werden eine solche Beschränkung der Schädigungen auf einzelne Segmente nicht erkennen lassen. In einem gewissen Gegensatze zu den Verhältnissen, speziell bei den Marktumoren, etwas auch bei den intraduralen Geschwülsten können wieder bei den extraduralen Tumoren die Knochensymptome sehr früh und sehr intensiv eintreten, ja sogar als die ersten, wie bei den Wirbeltumoren; sie können bei der oft langgestreckten Art dieser Geschwülste auch sehr ausgedehnt sein, und bei diesen intravertebralen Geschwülsten wird man am ehesten auch perkutorische und Druckschmerzhaftigkeit der Wirbelsäule erwarten können. Auch die Vermehrung der Schmerzen bei Husten, Niesen, Bewegungen wird hier besonders deutlich sein. Ebenso haben wir schon gesehen, dass bei der Bauart mancher dieser Tumoren — der langgestreckten, — hier die Wurzelsymptome sehr ausgedehnt sein können und auch schon erhebliche Ausfallssymptome bewirken können, ehe eine Markläsion mit ihren sicher zu deutenden Folgen eintritt. Schliesslich kann die Art des Tumors, wenn man sie erkennen kann, Anhaltspunkte für die spezielle Diagnose des Sitzes in den Hüllen und im Marke geben. Metastatische Tumoren, — speziell Karzinome und Sarkome — sitzen höchst selten im Mark, am häufigsten in dem Knochen; auch parasitäre betreffen fast nur die Hüllen des Markes; Neurome sind intradurale Geschwülste; Tuberkel oder Gummate bevorzugen das Mark

selber, aber nicht ausschliesslich. Ich brauche nach allem kaum zu sagen, dass alle diese Unterscheidungsmomente ziemlich vage sind und für die differentielle Diagnose, ob Tumor der Häute oder des Markes, und ob, wenn ersteres, intraduralen oder extraduralen Sitzes, nur mit grosser Vorsicht zu gebrauchen sind; namentlich ist es a priori natürlich, dass sich zwischen den Tumoren der verschiedenen Sitze und deren Symptomen alle nur möglichen Uebergänge werden finden können.

Ich habe bei der bisherigen Beschreibung der Symptomatologie der intravertebralen Rückenmarkstumoren, in der Hauptsache wenigstens und mit Ausnahme ganz allgemein gehaltener Bemerkungen, keine Rücksicht genommen auf die spezielle Gruppierung der einzelnen Symptome, wie sie durch den jedesmaligen Höhensitz des Tumors bedingt wird, sondern von der Symptomatologie nur das hervorgehoben, was bei jedem Sitze des Tumors vorkommen kann. Das liess sich auch nicht anders machen, da sich über die Gruppierung der Symptome bei den verschiedenen Sitzen des Tumors in der Längsaxe des Rückenmarkes allgemeines überhaupt nicht sagen lässt, sondern hier die einzelnen Lokalisationen und ihre Erkennungszeichen gesondert besprochen werden müssen, da die Symptome ja, namentlich in ihrer Ausdehnung, je nach dem Höhensitze des Tumors sehr verschieden sein müssen. Ich will jetzt das bisher Versäumte nachholen und hier zunächst einmal im Groben diejenigen Symptomenkomplexe anführen, wie sie bei Tumoren des Hals-, Dorsal-, Lumbosakralmarkes und endlich der Cauda equina vorkommen. Bei dieser Beschreibung ist vorausgesetzt, dass der Tumor, speziell der der Häute, neben Wurzel- und etwaigen Wirbelsäulensymptomen, auch schon durch Läsion des Markes zu Erscheinungen der Leitungsunterbrechung geführt hat, dass er also sozusagen auf der Höhe seiner Entwicklung steht; wegen der allmählichen Entwicklung dieses Symptomenkomplexes, die in jedem einzelnen Falle sehr verschieden sein kann, muss auf den allgemeinen Teil verwiesen werden. Auch hier wieder müssen wir die sehr wichtige Unterscheidung machen zwischen denjenigen Symptomen, die der Tumor, wie übrigens jede andere Läsion des Markes an Ort und Stelle durch Reizung oder direkte Zerstörung der ihm direkt anliegenden Wurzeln und Rückenmarksteile macht, das sind die sogenannten Segmentsymptome, und denjenigen, die die Zerstörung des Markes in allen denjenigen Regionen, die in Beziehung zu den unter der Kompressionsstelle liegenden Rückenmarksteilen stehen, dadurch hervorruft, dass sie die Leitung zum und vom Gehirn und zu und von anderen Rückenmarksteilen zu diesen Teilen unterbricht. Die Segmentsymptome werden deshalb immer nur beschränkte, je nach der Grösse der Tumoren, sein und immer der Ausbreitung der direkt ergriffenen Nerventeile entsprechen; die Symptome der Leitungsunterbrechung sind immer ausgedehnte, desto mehr, je höher am Marke die Kompression einsetzt. Andererseits werden, wie leicht ersichtlich, die Segmentsymptome für jeden einzelnen Sitz in ihrer Gruppierung spezifische sein, die der Leitungsunterbrechung vor allem in ihrer Art für ganze Gruppen von Tumoren dieselben; die ersteren sind deshalb für die Höhendiagnose von ganz besonderer Wichtigkeit. Dass gewisse Symptome nur durch die direkte Läsion des Tumors an Ort und Stelle zustande kommen, andere nur durch die Leitungsunterbrechung, habe ich oben schon angedeutet; dann tragen sie ihren diagnostischen

Wert in sich. Solche spezifische Segmentsymptome sind Schmerzen und Hyperästhesien durch Wurzelläsion und vor allem schlaffe Lähmungen mit Muskelatrophie durch Läsion des ersten motorischen Neurones. Charakteristisch für die Leitungsunterbrechung sind spastische Lähmungen durch Läsion des zweiten motorischen Neurones und ausgebreitete Anästhesien. Von den sehr komplizierten und im einzelnen Falle sehr verschiedenartigen weiter unten zu erörternden Störungen der Blasen-, Mastdarm- und Geschlechtsfunktionen können einzelne als Symptome der Leitungsunterbrechung, andere nur als Segmentsymptome der untersten Partien des Rückenmarkes auftreten. Alles das ergibt sich aus den bekannten Lehren der Physiologie des Rückenmarkes von selber und braucht hier nicht ins einzelnste besprochen zu werden. Etwaige Wirbelsymptome können natürlich immer nur direkt an dem Sitze des Tumors zu finden sein; an welchen Wirbeldornen sie im einzelnen Falle zu suchen sind, davon weiter unten. Das sei im allgemeinen gesagt; es sollen nun die speziellen Symptomenkomplexe bei den erwähnten besonderen Lokalisationen des Tumors folgen.

A. Tumoren des oberen Halsmarkes: Im Beginne eventuell spastische Hemiplegie des Armes und Beines auf der Seite des Tumors, zum Unterschiede von zerebraler Hemiplegie ohne Beteiligung des Fazialis und Hypoglossus und eventuell mit partieller Anästhesie der gekreuzten Seite (Brown-Séquard). Später spastische motorische Parese oder Paraplegie aller vier Extremitäten — (doch siehe in bezug auf den Spasmus hier wie bei den Dorsaltumoren die Bemerkungen über Sehnenreflexe weiter unten). Ein- resp. doppelseitige Pupillen- und Lidspaltenenge. Das sind die Symptome der Leitungsunterbrechung. Der Hemi- und Paraplegie vorhergehend Schmerzen und eventuell umschriebene Anästhesien im Plexus cervicalis, also im Gebiete der Nervi supraclaviculares, des occipitalis minor, auricularis magnus und vielleicht auch occipitalis major, und atrophische Lähmungen der Musculi sternocleidomastoidei und cucullares, der tieferen vorderen Hals- und Wirbelsäulenmuskeln und der oberflächlicheren und tiefen Nackenmuskeln (Segmentsymptome). Paraplegisches Stadium wohl nur von sehr kurzer Dauer, da die Affektion der Phrenici rasch den Tod herbeiführt.

B. Tumoren der Halsanschwellung: Zunächst Brown-Séquardsches Stadium. Bei Hemiläsion der ganzen Halsanschwellung Atrophie und schlaffe Lähmung, Anästhesie und Schmerzen im Arm der den Tumor beherbergenden Seite (Segmentsymptome); spastische Lähmung und Störung des Muskelgefühles am gleichseitigen Beine; meist partielle Anästhesie in der gekreuzten unteren Extremität, der gekreuzten Rumpfhälfte und der ulnaren Seite des gekreuzten Armes (Leitungsunterbrechung). Später bei totaler Querläsion spastische Paraplegie und Anästhesie beider Beine, Lähmung der Rumpfmuskeln und Anästhesie des Rumpfes bis zur Höhe der zweiten Rippe (Leitungsunterbrechung); atrophische, schlaffe Lähmung der oberen Extremitäten, bei Ausdehnung des Tumors über die ganze Halsanschwellung in allen Muskeln der oberen Extremitäten mit totaler Anästhesie beider Arme (Segmentsymptome); bei direkter Beteiligung nur der oberen Hälfte Atrophie der Oberarm- und Schultermuskulatur (Segmentsymptome) bei spastischer Lähmung der Hand und der Finger (Leitungsunterbrechung) Anästhesie wie bei totaler Läsion; bei alleiniger Beteiligung der unteren Hälfte der Halsanschwellung Freibleiben der Schulter- und Oberarm-

muskulatur, bei schlaffer atrophischer Lähmung der Unterarm- und Handmuskulatur und Anästhesie nur der ulnaren Hälfte der Arme (Segmentssymptome). (Aehnliche Anordnungen in der Gruppierung der Symptome, besonders auch der Anästhesien, müssen auch bei der Halbseitenläsion vorkommen, wenn die Tumoren nur Teile der Halsanschwellung in der Längsrichtung einseitig treffen; so muss bei Halbseitenläsion im oberen Teile der Halsanschwellung der radiale Teil der gleichseitigen oberen Extremität, der ulnare Teil des gekreuzten mit Rumpf und Bein derselben Seite anästhetisch sein; doch werden sich solche Feinheiten bei Tumoren sehr selten finden). Schliesslich Miosis und Pupillenstarre; wenn einseitig, auf Seite des Tumors mit den sonstigen Symptomen der Halbseitenläsion, später doppelseitig. Die betreffenden Fasern treten hauptsächlich mit der 1. Dorsalwurzel aus, teilweise auch mit der 8. zervikalen.

C. Tumoren des Dorsalmarkes. Meist besonders deutlich ausgeprägtes Brown-Séquardsches Stadium (siehe oben Seite 348). Später zunächst spastische Paraplegie der Beine und der Bauchmuskulatur und Anästhesie am Rumpfe bis zu einer dem Tumor entsprechenden Höhe (Leitungsunterbrechung). Zuerst halbseitige, dann vollständig gürtelförmige Schmerzen und Hyperästhesien an den oberen Tumorgrenzen um den Thorax oder um den Leib, aber nicht entsprechend einzelnen Interkostalräumen, sondern mit mehr horizontalen Grenzen. Atrophische Lähmungen in den Interkostalmuskeln entsprechend der Höhe des Tumors sind nicht nachzuweisen; wohl aber in den Bauchmuskeln, wenn der Tumor, was relativ häufig vorkommt, in der Höhe der unteren Dorsalsegmente vom 8. an sitzt; es fehlt dann die Bauchpresse auf der Seite des Tumors; der Nabel ist nach der gesunden Seite verzogen, schon in der Ruhe und noch mehr bei Expirationsbewegungen; es besteht Hypästhesie, aber auch Schmerzen und Parästhesien im Gebiet der betroffenen Wurzeln und Fehlen der Abdominalreflexe, auch elektrische Störungen der Bauchmuskeln sind nachweisbar (Abdominaler Symptomenkomplex. Oppenheim).

Ich füge hier einiges noch über das Verhalten der Sehnenreflexe der Beine, des Patellar- und Achillessehnenreflexes, einiger Hautreflexe und über trophische Störungen der Haut bei Geschwülsten des Hals- und Dorsalmarkes bei, da diese Verhältnisse bei all diesen verschiedenen Sitzen dieselben sind und sich gemeinsam besprechen lassen. Im Beginne der Kompression und solange diese noch keine vollständige ist, was man am besten aus noch vorhandenen Resten des Gefühles in den mit dem unterhalb der Kompression liegenden Rückenmarke zusammenhängenden Hautpartien ersehen kann, sind die Sehnenreflexe unterhalb der Kompression erhöht; es finden sich Patellar- und Achillesklonus, auch Zehenklonus und häufig bei jeder Berührung der unteren Extremitäten ein ausgeprägter Schüttelklonus, den Brown-Séquard mit dem Namen Epilepsie spinale belegt hat. Wird die Läsion des Querschnittes allmählich eine komplette, so können die Sehnenreflexe abnehmen, und ist sie ganz total, so fehlen die Sehnenreflexe jedenfalls meist unterhalb der Läsionsstelle ganz, trotz absteigender Degeneration der Pyramidenbahn, beim Tumor ebenso, wie bei anderer totaler Querschnittsunterbrechung in oberen Teilen des Markes. Doch ist das nicht immer der Fall. Namentlich wenn, wie bei Tumoren in der Regel, die totale Querläsion des Markes langsam eintritt, können sich scheinbar die betreffenden Reflexzentren im Lenden- und Sakralmarke auf die Trennung von gewissen zerebralen

Wert i
Schm e
schla f
ersten
unterbr
motoris
kompli
zu erö
könne
als S
Alles
Rücl
zu w
an
im
all
de

s
z
t

[illegible]

[illegible] Querlasion können die Reflexe [illegible] seiten [illegible] am seitensten kommt es zu einem Erlöschen [illegible] solange er vorhanden, dann auch noch immer [illegible] den Charakter des Babinskireflexes zeigt.

[illegible] neuerdings die Tatsache, dass in der ersten Zeit nach Ope- [illegible] am Dorsalmarke mit spastischen Symptomen die Lähmung

Schwere trophische Störungen und namentlich eine qualitative Aenderung der elektrischen Erregbarkeit der gelähmten Muskeln im Sinne der Entartungsreaktion treten auch in den Fällen schlaffer Lähmung unterhalb der Kompressionsstelle nicht ein; wohl kann eine erhebliche Abmagerung und eine leichte quantitative Herabsetzung der Erregbarkeit der Muskeln resultieren. Manchmal ist aber auch eine schwere Herabsetzung bis zum Verlust der elektrischen Erregbarkeit der gelähmten Muskeln in diesen Fällen gefunden worden; nach meiner Ansicht ist sie aber öfters dadurch vorgetäuscht, dass infolge eines leicht eintretenden Oedemes der Haut, die ausserdem stark schuppt und trocken ist, der Leitungswiderstand derselben so erhöht wurde, dass z. B. faradische Ströme überhaupt nicht hindurchdrangen. Ich habe mich jedenfalls mehrmals überzeugt, dass in diesen Fällen galvanische Ströme, wenn sie nur stark genug waren, immer und zwar kräftige blitzartige Muskelzuckungen in den gelähmten Muskeln hervorriefen, und in einem von mir beobachteten, oben zitierten Falle von Karzinom der oberen Dorsalwirbelsäule und apoplektiform eingetretener Paraplegie mit ganz schlaffer Lähmung und Verlust der Patellarreflexe brachte auch der vorher wirkungslose faradische Strom kräftige Zuckungen wieder hervor, nachdem durch vorherige kräftige Galvanisation und warme Salzkompressen der enorme Widerstand der Haut vermindert war. Ich will aber nicht behaupten, dass diese meine Erklärung für alle derartigen Fälle stimmt; F. Schultze hat sich für einen seiner Fälle gegen dieselbe gewehrt; er kann aber die Tatsache des Verlustes der elektrischen Erregbarkeit in seinem Falle auch nicht erklären und ist jedenfalls nicht geneigt, das Fehlen der Sehnenreflexe damit in Verbindung zu bringen. Im übrigen kann auf die viel diskutierte Frage des Fehlens der Patellarreflexe bei hohen Querläsionen des Markes hier nicht weiter eingegangen werden.

Dekubitus fehlt bei hochsitzenden Tumoren meist solange, als die Anästhesie der unteren Körperhälfte nicht total ist. Bei vollständiger Querläsion tritt er in gleicher Weise und an gleichen Stellen auf wie bei den Lendenmarkstumoren.

Von der Häufigkeit des Oedemes der gelähmten Beine, das wohl durch vasomotorische Lähmung bedingt ist, war schon die Rede; die Trockenheit und Schuppung der Epidermis kann zur ausgeprägten Ichthyosis führen. Auch die Gelenke können trophische Störungen erleiden, ihre Bänder sich verkürzen, so dass im allerletzten Stadium bei langer Dauer der Krankheit es sogar zu Ankylosis der Gelenke kommen kann.

Von den Störungen der Blasen- und Mastdarmtätigkeit und denen der geschlechtlichen Funktionen beim Manne beim Rückenmarkstumor und seiner verschiedenen Ausdehnung auf dem Querschnitte und bei verschiedenem Höhensitze wird am Schlusse dieses Kapitels im Zusammenhange die Rede sein.

Wir kommen nun zur Symptomatologie der Tumoren an den unteren Teilen des Rückenmarkes:

D. Tumoren des Lendenmarkes. (Kleine Tumoren können hier den Sakral- oder Lumbalteil allein treffen; beide Symptomenkomplexe sollen deshalb gesondert besprochen werden).

1. Sitz des Tumors am Sakralmarke bei Freibleiben des Lendenmarkes[1]). Atrophische Lähmung der Muskeln des Unterschenkels und

[1]) Die 5. Lumbalwurzel tritt ganz, von der 4. ein Teil zum Sakralplexus; diese Anteile werden also mit zum Sakralmarke gerechnet.

des Fusses, der Hinterseite des Oberschenkels (?), der Glutäal- und der Perinealmuskulatur, erst ein- dann doppelseitig; Anästhesie am Fusse, an der Hinterseite des Unter- und Oberschenkels, am Damm und an den Genitalien. Verlust des Achillessehnenreflexes, Erhaltenbleiben des Patellarsehnenreflexes. Initiale Schmerzen im Gebiete des Sakralplexus der zuerst ergriffenen Seite. Früh Dekubitus und Cystitis (Alles Segmentsymptome).

2. Tumoren am Lumbalteil der Lendenanschwellung. Initiale Schmerzen meist einseitig im Gebiete des Plexus lumbalis, also an Vorder- und Innenseite des Oberschenkels und Unterschenkels und in der Schenkelbeuge. Atrophische Lähmungen ebenfalls zuerst im Lumbalplexusgebiete, also im Iliopsoas, Quadriceps, den Adduktoren, ev. im Tibialis anticus und den Flexoren des Knies (?). Sehr selten bei reiner Wurzelläsion in diesem Gebiete auch Anästhesien im Ausbreitungsgebiete der lumbalen Wurzeln (Segmentsymptome). Bei Beginn der Markläsion aber, solange sie in bezug auf den Querschnitt unvollständig ist, eventuell im Gebiete des Lumbalplexus totale Anästhesie (Segmentsyptome), in dem des Sakralplexus partielle (Leitungsunterbrechung), nur für Temperatur- und Schmerzreize; diese Gruppierung ein fast sicherer Beweis für die Entwicklung des Tumors am Lendenmarke selbst (siehe unten Cauda equina-Tumoren). Auch Brown-Séquardsche Symptome können bei halbseitiger Affektion des oberen Teiles der Lendenanschwellung noch ausgelöst werden; gekreuzte, meist partielle Anästhesie findet sich dann im Sakralgebiete. Später bei totaler Querschnittsunterbrechung besteht vollständige Lähmung und Anästhesie der unteren Extremitäten, aber erstere nur im Gebiete des Lumbalplexus mit Atrophie und Entartungsreaktion (Segmentsymptome), an Unterschenkeln und Füssen eventuell mit spastischen Symptomen. Dabei kann auch Achillesklonus und Babinski-, Oppenheim- und Mendel-Bechterewreflex (s. o.) bestehen (Leitungsunterbrechung), während die Patellarreflexe fehlen (Segmentsymptom).

Gerade die Lendenanschwellung ist sehr kurz und ihre Wurzeln liegen in dichten Haufen zusammen. Tumoren der Häute werden deshalb nur für einige Zeit reine Sakral- oder Lumbalerscheinungen machen können, (gerade das letztere sah ich aber vor kurzem in einem Falle, bei dem später auch Sakralsymptome hinzukamen), meist aber sind die Unterschiede von Anfang an undeutlich oder verwischen sich bald. Es bestehen dann gleichzeitig Segmentsymptome von der ganzen Lendenanschwellung, die Schmerzen treten vor allem im Gebiete der höchsten ergriffenen Wurzeln auf. Sehr selten werden auch Tumoren so klein sein, dass sie nur das unterste Ende des Sakralmarkes, den Conus medullaris, treffen; doch habe ich das 2mal in nur klinisch beobachteten Fällen gesehen. Die Symptome wären in diesen Fällen Schmerzen am Damm, den Genitalien und eventuell an der Hinterseite der Ober- und Unterschenkel; ebenda auch Anästhesie; Lähmung der Muskeln des Dammes und der quergestreiften Muskulatur für die Blase und den Mastdarm; auch sonst schwere Blasen- und Mastdarmstörungen. Ich rechne, wie Raymond, Schiff und Minor, den Conus medullaris vom 3. Sakralsegmente nach abwärts. Minor trennt das Gebiet der 4. und 5. Lendenwurzel und der 1. und 2. Sakralwurzel resp. ihrer Segmente als Gebiet des Epikonus vom Konus ab. Die bei Läsion dieses Gebietes, das namentlich oft bei Traumen und auch bei der Poli[illegible]litis anterior infantum isoliert betroffen w[illegible]stehenden Muskell

Sensibilitäts- und Reflexstörungen kann man sich aus dem oben Gesagten leicht konstruieren. Tumoren werden das Bild der Epikonusläsion selten rein und dann wohl nur für kurze Zeit hervorrufen.

E. Tumoren der Cauda equina. Das Lumbosakralmark reicht im menschlichen Wirbelkanale etwa vom oberen Rande des 12. oder vom untersten Drittel des 11. Dorsal- zum untersten Rande des ersten Lumbalwirbelkörpers oder höchstens bis zur Mitte des zweiten Lumbalwirbels. Der Lumbalteil der Lendenanschwellung liegt etwa dem 12. Brustwirbelkörper, der Sakralteil dem ersten Lendenwirbelkörper gegenüber. Etwa von der Mitte des zweiten Lendenwirbelkörpers an beherbergt der Wirbelkanal also kein Mark mehr, sondern nur die dicht aneinander gelagerten Wurzeln von der zweiten Lumbal- bis zur letzten Steissbeinwurzel, die in diesem Kanal von der Austrittsstelle aus dem Marke bis zur Austrittsstelle unter den ihnen zugehörigen Wirbeln verlaufen: die sogenannte Cauda equina. Einzelne von diesen Wurzeln, besonders die sakralen müssen dabei, wie man sieht, eine lange Wegstrecke zurücklegen. In der Cauda liegen naturgemäss die am höchsten aus der Wirbelsäule austretenden lumbalen Wurzeln am meisten lateral, die sakralen, die weiter unten austreten median. Bei der bedeutenden Höhendifferenz, die zwischen dem Austritte dieser Wurzeln aus dem Marke und aus dem Wirbelkanal besteht, wäre es besonders für operative Zwecke von grosser Bedeutung, wenn man immer bestimmt sagen könnte, ob ein Tumor die Lendenanschwellung oder die Wurzeln in der Cauda equina lädiert hat. Nun ist es a priori leichtverständlich, dass wenigstens in den durch die Nerven- oder Markläsion selbst bedingten Erscheinungen zwischen den Tumoren der Cauda und denen der zugehörigen Teile des Lumbosakralmarkes wesentliche Differenzen nicht bestehen können, da ja die Wurzeln des Pferdeschweifes und ihre Segmente die gleichen Funktionen haben. Dennoch gibt es einige differentielldiagnostisch zu verwendende Momente zwischen den Tumoren beiden Sitzes, die z. T. mit Wahrscheinlichkeit, z. T. auch mit Sicherheit zu verwerten sind, und von denen einige sich aus den anatomischen Verhältnissen der Cauda und des Lendenmarkes herleiten, einige aus der praktischen Erfahrung entnommen sind. Zunächst die ersteren. Wir haben gesehen, dass bei den Tumoren der Häute, soweit sie im Bereiche des Rückenmarkes selbst liegen, die ersten Erscheinungen meist in einseitigen Wurzelsymptomen bestehen, da ja das Mark selber den Uebergang des Tumors auf die andere Seite hindert. Bei den Tumoren in der Caudagegend fällt dieses Hemmnis fort und es pflegen deshalb von Anfang an doppelseitige Erscheinungen vorhanden zu sein. Selbstverständlich kann ein Tumor der Cauda bei besonderem Sitze auch einmal mit einseitigen Symptomen beginnen; wird er dann auf die andere Seite übergreifen, so werden paraplegische Symptome meist wohl langsam und allmählich eintreten; ein rasches Einsetzen der Paraplegie, wie es am Marke selbst durch ein akutes Oedem oder eine Erweichung möglich und oft beobachtet ist, kann hier kaum vorkommen, würde also immer für einen Lendenmarkstumor sprechen. Die durch Affektionen des Lumbosakralmarkes hervorgerufene Paraplegie wird ferner immer auf beiden Seiten eine ziemlich vollständige Symmetrie der Lähmungen und Anästhesien zeigen; ganz so bestimmt wird das bei Caudatumoren wohl nicht der Fall sein. Bei Caudatumoren sind die Schmerzen von ganz besonderer Intensität, Dauer und Ausdehnung; sie können natürlich im Gebiete aller

für einen Tumor am unteren Ende des Rückenmarkes selbst, da Wurzelsymptome leichter bei Läsion der Wurzeln dicht bei ihrem Ursprunge aus dem Marke, als während ihres intraspinalen Verlaufes ausgelöst werden. Noch wahrscheinlicher wird dieser Sitz, wenn die Lendenmarksymptome überwiegen oder die ersten im Krankheitsbilde waren. Sicher ist dieser Sitz an dem Lumbalteile der Lendenanschwellung, wenn die Sakralsymptome die Zeichen der Leitungsunterbrechung tragen oder wenn Brown-Séquardsche Symptome bestehen. Alle anderen oben erwähnten Momente sind nur mit Vorsicht zu verwerten, und im allgemeinen wird man gut tun, bei etwaigen Operationen so zu verfahren, dass man, wenn man nicht ganz sicher ist, sowohl die Lendenanschwellung wie die Cauda equina zu Gesicht bekommt. Die Lendenanschwellung wenigstens ist ja ziemlich kurz und ihre Freilegung würde eine allzugrosse Erweiterung der Trepanationsöffnung nicht erfordern; für die Freilegung der Cauda würde allerdings manchmal eine sehr lange Strecke in Betracht kommen, aber dafür führt die Eröffnung des Sakralkanals nicht zu dauernden Schwierigkeiten für die aufrechte Haltung des Körpers, wie es sonst ausgedehnte Wirbelresektionen wohl tun könnten.

Es bleibt noch übrig, einiges über die bei Tumoren des Rückenmarks und seiner Hüllen eintretenden Störungen in der Blasen- und Mastdarmtätigkeit und in den geschlechtlichen Funktionen des Mannes zu sagen. Bis vor kurzem galt es als unbedingt sicher, dass im untersten Teile des Rückenmarkes — im Conus medullaris — sich die Reflexzentren befänden, die für die wichtigsten Funktionen der Blase und des Mastdarms, für die Erektion des Penis und für die Ejaculatio seminis in Betracht kämen. Eine Folge dieser Annahme war es, dass weiter die Lehre bestand und angeblich durch klinische Erfahrungen gestützt war, dass ein wesentlicher Unterschied in den Störungen dieser Mechanismen bestände, je nachdem es sich um Verletzungen des Rückenmarks oberhalb des Conus medullaris handele, oder an diesem selber; in letzterem Falle namentlich sollte es sich stets um besonders schwere Erscheinungen handeln, wie man sich ausdrückte: um totale Blasen- und Mastdarmlähmung, um Fehlen der Erektion und volle Impotenz. Neuere Erfahrungen haben diese Lehre nun sehr erheblich erschüttert; namentlich ist es L. R. Müller gewesen, der, gestützt auf physiologische Experimente von Goltz und Ewald, die er durch eigene bestätigen konnte, ferner auf Grund genauer klinischer Beobachtungen, die Lehre aufgestellt hat, dass die eigentlichen und hauptsächlichsten Reflexzentren für die betreffenden Funktionen resp. Mechanismen nicht im Rückenmark, sondern in den sympathischen Ganglien des Beckens lägen. Er führt für diese Annahme zunächst an, dass die meisten in Betracht kommenden Muskeln glatte Muskeln seien, die von sympathischen Fasern innerviert werden; und dass auch die zentripetal leitenden Fasern für die meisten in Betracht kommenden Teile sympathische seien — Blasen- und Mastdarmschleimhaut; — dass ferner die Entleerung der Blase und des Mastdarmes nur bis zu einem gewissen Grade und bis zu einer gewissen Grenze ein willkürlicher Akt sei, während für die Erektion und Ejakulation eine „willkürliche" Tätigkeit überhaupt nicht in Frage komme, und anderes mehr. Nur die bei den verschiedenen Funktionen

stände zutreffen, die differentielle Diagnose zwischen Tumor der Cauda oder des Sakralmarkes immer schwierig sein wird. Sind dagegen lumbale Symptome mit den sakralen verbunden, so ist die Sache meist leichter und spricht der Befund mehr für einen Tumor in der Höhe der Lendenanschwellung selbst. Denn erstens ist das Vorkommen lumbosakraler Symptome bei Caudatumoren zwar möglich, aber bisher nicht sicher beobachtet. Zweitens würde auch in diesen Fällen wohl im Beginne eine Beschränkung auf sakrale Symptome vorhanden gewesen sein, ein Beginn der Symptome im Lumbalgebiete würde also schon mit grösserer Sicherheit für den Sitz des Tumors an der Lendenanschwellung selbst sprechen. Ebenso auch der Befund, dass zwar lumbale und sakrale Symptome vorhanden sind, aber die lumbalen stärker ausgeprägt als die sakralen, etwa wie ich, Allen Starr und Schlesinger es mehrmals beobachtet haben, dass bei einem Tumor am lumbalen Teile der Lendenanschwellung im Sakralgebiete partielle Anästhesie mit Erhaltenbleiben des Tastgefühles, im lumbalen Teile totale Anästhesie bestand. Hier spricht die partielle Empfindungslähmung im Sakralgebiete an und für sich schon eher für eine zentrale Affektion, als für eine solche der Wurzeln, und der Befund ist wohl kaum anders zu erklären, als dass hier die Leitung für Reize aus dem Lumbalgebiete durch Läsion lumbaler Wurzeln an der Austrittsstelle derselben aus dem Marke unterbrochen war, während die Reize aus sakralem Gebiete noch teilweise durch das nicht ganz komprimierte Rückenmark geleitet werden konnten. Ausschlaggebend für eine Markläsion, und zwar im lumbalen Teile des Markes, ist es natürlich, wenn die Symptome im sakralen Gebiete im Beginne solche der Leitungsunterbrechung waren, wenn also spastische Lähmung am Unterschenkel, Achillesklonus und die oben beschriebenen besonderen Hautreflexe etwa mit Verlust des Patellarreflexes bestand. Und ebenso beweisend für den Tumor in der oberen Partie der Lendenanschwellung ist natürlich ein Vorkommen Brown-Séquardscher Symptome, wie ich es oben (sub D. 2 Seite 358) erwähnt, da solche Symptome bei Cauda- und auch schon bei Sakralmarkaffektionen unmöglich sind.

Ueber alle Schwierigkeiten der Differentialdiagnose zwischen Cauda- und Lendenmarktumoren sind wir hinaus, wenn sich in solchen Fällen eine deutliche perkutorische oder Druckschmerzhaftigkeit oder gar eine Difformität der Wirbelsäule vom dritten Lendenwirbeldorn nach abwärts findet. Dann kann der Tumor nur die Cauda oder muss wenigstens diese mit getroffen haben. Die Druckschmerzhaftigkeit, wenn sie deutlich umschrieben ist, ist bei intravertebralen Tumoren noch beweisender als bei Traumen, da bei Traumen Wirbel- und Nervenverletzungen sich topographisch nicht ganz zu decken brauchen.

Kurz: Die Differentialdiagnose zwischen Cauda equina- und Lenden- speziell Sakralmarktumoren ist immer eine schwierige. Bestehen nur Symptome von seiten des Sakralplexus, so muss sie meist unentschieden bleiben, wenn nicht eine ganz umschriebene Difformität- oder Schmerzhaftigkeit der Wirbelsäule unterhalb des zweiten Lendenwirbels den Sitz der Affektion an der Cauda, oder darüber, etwa am ersten Lendenwirbel, den Sitz am Sakralmarke selbst, beweist. Deutliche Symptome von seiten des Lumbalplexus sprechen auch ohne Wirbelsymptome immer mehr

Caudatumor auch Störungen der elektrischen Erregbarkeit im Sphincter und Levator ani gefunden. Die Blasen- und Stuhlentleerung kann natürlich bei tief sitzenden Rückenmarksläsionen auch noch durch die Bauchpresse willkürlich unterstützt werden.

Was schliesslich den Geschlechtsakt anbetrifft, so ist sowohl bei hochsitzender wie bei Konusläsion eine Erektion, sowie unter Umständen durch den Koitus, durch onanistische Manipulationen oder auf dem Wege der Pollution eine Ejakulation möglich; bei Konusläsionen wird der Same aber, da die Kontraktionen des Bulbo- und Ischiokavernosi fehlen, nicht vor die Mündung der Harnröhre, sondern nur bis in die hinteren Teile derselben gebracht, das geschieht durch Zusammenziehungen der Samenblasen auf dem Wege des sympathischen Reflexes. In beiden Fällen fehlt natürlich ein Wollustgefühl, auch die Erektionen werden nicht gefühlt.

Das sind in der Hauptsache die von Müller hervorgehobenen Tatsachen und Schlüsse — auf alle Einzelheiten kann hier nicht eingegangen werden — doch kann ich die tatsächlichen klinischen Befunde Müllers aus eigener Erfahrung bestätigen und glaube, dass er in der Hauptsache recht hat. Nach diesen mehr physiologischen Voraussetzungen lässt sich über die tatsächlich bei Rückenmarkstumoren zur Beobachtung kommenden Störungen der Blase, des Mastdarms und der Geschlechtsfunktionen in Kürze folgendes sagen: in bezug auf die spärlichen Unterschiede bei Konusläsionen, die natürlich auch für die Cauda equina stimmen, und solchen des Markes darüber, muss ich auf das oben gesagte zurückverweisen; im übrigen aber werde ich hier über die für die einzelnen Störungen zu postulierenden Läsionen spezieller Bahnen und Zentren nur das Notwendigste anführen. Bei langsam auf das Rückenmark einwirkenden Schädigungen in jeder Höhe hängen die Schädigungen der Blasenfunktion in ihrer Art von der mehr oder weniger vollständigen Querläsion ab; zuerst pflegt eine Erschwerung der Harnentleerung einzutreten; der Mechanismus der Entleerung wird schwer ausgelöst, die Kranken müssen länger darauf warten und die Bauchpresse stärker anstrengen; die Kraft des Strahles nimmt ab. Tritt zugleich eine Schwäche in den willkürlichen oder vom Sympathikus innervierten Schliessmuskeln der Blase ein, so wird es den Kranken unmöglich, bei eintretendem Harndrange den Harn so lange zu halten, bis eine Gelegenheit zur Entleerung da ist; dieselbe muss sofort erfolgen, sonst nässt der Kranke ein (imperativer Harndrang). Wirkt die Schädigung so, dass zuerst die sensiblen Nerven der Blasenschleimhaut leiden, so wird die Anfüllung der Blase nicht gefühlt; der Kranke kann den Urin abnorm lange halten, schliesslich aber wird auch hier unter Umständen die Entleerung gegen den Willen des Kranken erfolgen, ev. aber noch unterbrochen werden können. Eine Reizung sensibler Blasennerven während ihres intramedullären Verlaufes bewirkt vielleicht das Gefühl eines immer wiederkehrenden schmerzhaften Harndranges; ich habe das besonders in einem Falle intramedullaren Tumors — wahrscheinlich Gliom — gesehen. Bei totalen Querläsionen — jeden Sitzes — namentlich allerdings, wenn sie rasch auftreten, besteht zunächst Retentio urinae, oft durch längere Zeit; wird der Urin dann nicht mit Katheter entleert, so kann die Blase schliesslich überlaufen — Ischuria parodoxa —, dann erfolgt also langsames Abträufeln bei ganz voller Blase. Schliesslich aber stellt sich in diesen Fällen der sympathische Reflexmechanismus wieder her; es erfolgt mehr oder weniger häufig eine willkürliche und nicht zu hemmende Entleerung,

aber nicht in Tropfen, sondern auch hier in grösseren Mengen — in Güssen, wie die Engländer sagen. Ganz entleert wird die Blase dabei nicht, es bleibt Residualharn zurück. Eine Blasenlähmung besteht also eigentlich gar nicht (Müller). Der Sphincter vesicae kann auch eine grössere Menge Urin immer noch zurückhalten. Schliesslich aber scheint mir — und darin stimme ich nach meinen Erfahrungen nicht ganz mit Müller überein — dieser Verschluss nicht mehr ganz zu halten; namentlich bei Bewegungen des Körpers, auch bei lebhaften Darmbewegungen, beim Husten kann dann auch bei kleinen Mengen Urins in der Blase derselbe langsam und tropfenweise ausfliessen; vor allem sieht man das bei Frauen. Die Blase ist dann auch ausdrückbar (Wagner). Die bei totaler Querläsion eintretenden reflektorisch erfolgenden Blasenentleerungen können dem Kranken, vor allem bei tief sitzenden Läsionen, etwas vorher, durch eine dumpfe Empfindung in der Blasengegend angekündigt werden; ist ein Geschirr dann gleich zur Hand, so kann das Einnässen vermieden werden.

Was die Stuhlentleerung anbetrifft, so besteht vom Beginn der Rückenmarkskompression an Obstipation. Bei totaler Querläsion jeden Sitzes ist diese eine sehr hartnäckige; nur alle paar Tage tritt bei stark gefülltem Darme allmählich die Kotsäule vor den Sphincter externus, meist muss aber noch durch Klysmata oder Abführmittel nachgeholfen werden. Der äussere Sphinkter ist natürlich gelähmt; der innere hält aber bei festem Stuhl den Kot zurück; nur bei Durchfällen liegt der Kranke stets schmutzig, weil hier natürlich die auf sympathischem Reflexe beruhende Entleerung öfters stattfindet. Auch hier kann bei Konusläsionen sich die Stuhlentleerung etwas vorher durch ein dumpfes Dranggefühl anmelden, dann muss der Kranke aber schnell den Nachtstuhl erreichen können; nach Einnahme von Abführmitteln kann er diesen dann oft stundenlang nicht verlassen.

Die Geschlechtsfunktionen eines an Tumor des Rückenmarkes leidenden Kranken werden natürlich schon dadurch schwer beeinträchtigt, dass bei der grossen Schwere des Leidens meist die Libido sexualis stark eingeschränkt wird. Doch können namentlich sexuelle Vorstellungen sinnliche Triebe entwickeln und, wie schon ausgeführt, ist auch bei totalen Querläsionen selbst im Conus medullaris eine Erektion, die auch zur Kohabitation genügt, möglich; und auch eine Ejakulation erfolgt, wenn auch bei Konusläsion nur bis in die Pars prostatica urethrae. Das mangelhafte Gefühl am Penis, das Nichtempfinden der Erektion und des Orgasmus vor und bei der Ejakulation wird allerdings den Geschlechtsgenuss sehr verringern und damit auch wieder schädigend auf alle in Betracht kommenden Funktionen wirken. Bei Tumor am Halsmark und solchen am oberen und mittleren Dorsalmarke kann auch dauernder Priapismus bestehen; oft ist die Erektion aber nur eine unvollkommene, und wird dann stärker bei Manipulationen am Penis, wodurch z. B. das Katheterisieren sehr erschwert werden kann.

Schwere Blasenstörungen führen auch bei grösster Sorgfalt immer zu Zystitis, später dann auch zu Pyelitis und Nephritis; auch dadurch kann das letale Ende bedingt werden.

d) Verlauf und Ausgang.

Der Tumor des Rückenmarkes, vor allem der intradurale, ist im allgemeinen ein eminent chronisches Leiden. Namentlich können die Wurzel-

symptome, vor allem die Schmerzen, oft Jahre lang allein bestehen, ehe es zu Erscheinungen von seiten des Markes oder gar zu solchen von seiten der Wirbelsäule kommt. So bestanden z. B. in dem berühmten Falle von Horsley und Gowers drei Jahre lang nur Interkostalneuralgien, dann erst trat als erstes medullares Symptom Retentio urinae ein. In dem von mir beobachteten Falle von Sarkomatose der Häute, von dem die Figuren 44 und 45 stammen, dauerte diese Periode der reinen Wurzelsymptome zwei Jahre; ähnliches ist in vielen anderen Fällen beobachtet. Sind erst einmal Erscheinungen der Markkompression eingetreten, so wird der Verlauf gewöhnlich ein rascherer, namentlich ist der Uebergang von einer Halbseitenläsion zur transversalen Läsion oft ein sehr rapider (Erweichung, Oedem), und wenn die Unterbrechung der Leitung erst einmal eine komplette geworden ist, lässt der letale Ausgang meist nicht allzu lange mehr auf sich warten. Doch vergingen immerhin in dem Falle der Figur 44, nachdem zwei Jahre nach Beginn der Wurzelsymptome die Erscheinungen der Markkompression sehr rapide eingetreten waren, 14 Monate, ehe der Tod die Kranke erlöste. Ja, wenn der Tumor sehr langsam wächst und die Kompression des Markes sehr lange Zeit gebraucht, ehe sie vollständig wird, wie in einem Falle Gehrhardts, bei dem es sich aber um einen Wirbeltumor handelte, kann auch die Periode der Markkompression sehr lange währen; so in Gehrhardts Falle $4^1/_2$ Jahre. Selbstverständlich hängt in der Hauptsache die Dauer des Verlaufes von der Schnelligkeit des Wachstumes des Tumors ab, und da bösartige Geschwülste meist schneller wachsen als gutartige, so wird bei ersteren der Tod schneller eintreten; darüber unten noch genaueres.

Nach Horsley sollen die extraduralen Geschwülste im Durchschnitt etwa 1 Jahr schneller zum Tode führen als die intraduralen, hier natürlich abgesehen von operativen Eingriffen — erstere in einem Jahre einem Monate, letztere in zwei Jahren drei Monaten. Das liegt wohl daran, dass gerade unter den extraduralen Tumoren sehr häufig bösartige und metastatische vorkommen (Sarkome, Teratome etc.). Auch Schlesinger hat an einem grossen Materiale festgestellt, dass die längste Dauer die intraduralen, die kürzeste die extraduralen Tumoren haben; dazwischen stehen nach ihm die intramedullären. Er rechnet für die intraduralen Geschwülste eine Durchschnittsdauer von etwa 26 Monaten, für die extramedullären eine solche von nur etwa 14, für die intramedullaren von 17 Monaten; eine länger als drei Jahre dauernde Geschwulst wird also wohl sicher intraduralen Sitz haben. Die längste Dauer von den intraduralen Tumoren haben die isolierten Sarkome, Fibrome und die Psammome; hier sind Verlaufszeiten von 24,8 und 14 Jahren beobachtet und Durchschnittsdauern von etwa 3 Jahren; kürzer ist die Verlaufszeit bei multiplen Sarkomen, Neurofibromen und parasitären Zysten. Von den extraduralen Tumoren dauert am längsten das Lipom. Von den intramedullären Geschwülsten verlaufen bei weitem am schnellsten Tuberkel und Gummata (9 und $7^1/_2$ Monate); Sarkome und Gliome dauern an 2 Jahre oder darüber.

Im Verlaufe des Leidens, wieder speziell beim intraduralen Tumor, können nun vielfache Varietäten entstehen erstens in bezug auf die Raschheit, in der die Kardinalsymptome — Wurzeln-, Mark- und Knochenerscheinungen — aufeinander folgen, zweitens darin, dass einzelne dieser Symptome ganz ausbleiben oder sehr zurücktreten können. Auf alle diese

Varietäten ist meist oben schon eingegangen, auch auf die Art, wie sie entstehen können. So kann es vorkommen, dass Wurzelsymptome nur ganz kurze Zeit bestehen, und dass auf sie sofort eine komplette transversale Läsion des Markes folgt — dann ist das Krankheitsbild kaum von einer transversalen Myelitis zu unterscheiden. In nicht so ganz seltenen Fällen treten die Wurzelsymptome, speziell die Schmerzen, im Krankheitsbild dauernd oder intermittierend ganz zurück — wie das zu erklären ist, habe ich oben ausgeführt — in andern Fällen erstrecken sie sich auf weite, von den direkt angegriffenen Wurzeln entfernt liegende Gebiete und wechseln auch den Ort in verschiedenen Zeiten der Krankheit, auch bei isoliertem und nicht rasch wachsendem Tumor. Brown-Séquardsche Symptome können fehlen oder werden nicht beobachtet; es bestehen von Anfang an paraplegische Erscheinungen oder solche der kombinierten Strangerkrankung; manchmal bestehen sogar halbseitige Symptome auf der vom Tumor abgewandten Seite (Auerbach und Brodnitz). Knochensymptome sind bei Tumoren der Häute, speziell intraduralen, oft in nur sehr geringem Masse vorhanden.

Der Tod ist, auch hier zunächst abgesehen von der Möglichkeit operativer Erfolge, natürlich die so gut wie unausbleibliche Folge des Rückenmarkstumors und lässt, wenn die Querläsion des Markes erst einmal komplett geworden ist, wie gesagt, auch nicht mehr lange auf sich warten. Oft erfolgt er dann an schwer abzuwendenden Komplikationen — Dekubitus, Zystopyelitis oder Nephritis, auch wohl an einer Pneumonie. Bei sehr hoch sitzenden Tumoren kann auch eine Atemlähmung durch Läsion des Phrenikus rasch zum Tode führen. Doch kommen auch hier, allerdings sehr seltene, Ausnahmen vor. So hat Henschen einen Fall genau beschrieben, dessen Symptome die klassischen des intraduralen Tumors waren, aber langsam sich ganz wieder verloren. Er nimmt an, dass es sich um ein, später resorbiertes Neurom gehandelt habe. Ich selbst sah einen Fall, bei dem ich und auch Oppenheim, der ihn mit mir untersuchte, beide die Diagnose eines intramedullären Gliomes stellten — spastische Parese der Beine, Wurzelschmerzen, ausgebreitete Gefühlsstörungen, schwere Blasenstörungen —; auch hier trat im Laufe von etwa einem Jahre eine jedenfalls an Heilung grenzende Besserung auf, die nun durch Jahre besteht. (NB. Ich habe die Kranke jetzt wiedergesehen, aber leider nicht genau untersuchen können.) In einem 2. Falle, wo ich die Diagnose erst auf ein Gliom im Lumbosakralmark gestellt hatte, — atrophische Lähmungen mit Entartungsreaktion in den Peroneusgebieten, Fehlen der Patellar- und Achillessehnenreflexe, ausgebreitete partielle Anästhesien in den Beinen und unteren Rumpfpartien — fand sich später spastische Parese der Beine, keine Entartungsreaktion mehr im Peroneusgebiete, Achilles- und Patellarklonus, dagegen jetzt atrophische Lähmung der Arme und Ansteigen der Gefühlsstörungen bis in obere Teile des Rumpfes. Auch hier muss also der ursprünglich im Lendenmark sitzende Prozess ausgeheilt sein.

e) Diagnose.

1. Allgemeine Diagnose.

Die Diagnose eines Rückenmarkstumors wird immer eines der schwierigsten Probleme sein, die uns überhaupt gestellt werden können. Zunächst ist zu konstatieren, dass keines der bei den Tumoren der Häute

vorkommenden Symptome, weder die Wurzel-, noch die medullären, noch die Wirbelsäulenerscheinungen, etwa für den Rückenmarkstumor spezifisch ist. Charakteristisch ist erst die Aufeinanderfolge der Symptome und der gesamte Verlauf, der ja in typischen Fällen, speziell bei den intraduralen Tumoren der Häute, der einer langsamen, von den Wurzeln der einen Seite auf das Mark dieser und dann beider Seiten übergehenden Kompression, manchmal verbunden mit Erscheinungen von seiten der Wirbelsäule ist; also ein Beginn mit einseitigen Schmerzen und Hyperästhesien, dann einseitige Crampi, Paresen und Atrophien, dann Symptome der Halbseitenläsion des Markes und schliesslich meist rascheres Eintreten des paraplegischen Stadiums; alles das eventuell früher oder später verbunden mit umschriebenen Schmerzen oder gar Difformitäten der Wirbelsäule. Die erste Forderung für die Möglichkeit der Stellung einer Diagnose ist also hier, wie ja bei so vielen organischen Erkrankungen des Nervensystems, dass wir eine möglichst genaue Kenntnis von der Aufeinanderfolge der Symptome haben; denn man wird leicht einsehen, dass wir, wenn wir ohne jede Anamnese vor einem Fall von Rückenmarkstumor im ausgeprägten paraplegischen Stadium des Leidens gestellt werden, in sehr vielen Fällen kaum imstande sein werden, eine andere Diagnose, als ganz allgemein die einer transversalen Leitungsunterbrechung des Markes oder etwa die Verlegenheitsdiagnose einer transversalen Myelitis zu stellen, dass wir aber in diesen Fällen über die eigentliche Natur des Leidens ganz im Unklaren bleiben müssen; während wir bei Kenntnis von dem event. typischen Verlaufe uns vielleicht sehr bestimmt in dieser Beziehung aussprechen können. Die zweite Forderung, die wir hier, wie bei den meisten chronischen Krankheiten überhaupt, stellen müssen, wenn wir mit einiger Sicherheit eine bestimmte Diagnose stellen wollen, ist die, dass das Krankheitsbild nicht mehr in seinem allerersten Beginne ist, sondern schon einen gewissen Grad der Ausdehnung erreicht hat. Wir werden die Berechtigung dieser Forderung leicht einsehen, wenn wir uns noch einmal die Aufeinanderfolge der Symptome beim Rückenmarkstumor mit spezieller Rücksicht auf die diagnostische Frage ansehen; wir werden hier übrigens fast dieselben Erwägungen anstellen müssen, wie bei den Wirbeltumoren. Die ersten Symptome des Leidens sind, wie wir wissen, neuralgische Schmerzen und Hyperästhesien in irgend einem Wurzelgebiete, je nach dem Sitze des Tumors in den Armen, Beinen oder am Rumpfe. In diesem Stadium werden wir sehr häufig nicht über die Diagnose einer einfachen, brachialen, kruralen oder interkostalen Neuralgie oder Neuritis hinwegkommen, oder aber auch, bei den Brachial- und Rumpfneuralgien, an von Krankheiten der Brust- und Bauchhöhle, speziell von seiten des Herzens, reflektierte Schmerzen denken müssen, bei solchen in den Beinen an Erkrankungen der Beckenorgane, die direkt die Plexus lädieren. Bei genauem Nachsehen und bei, aber nicht immer vorhandenen, sehr konstanten und sehr bestimmtem Sitze der Schmerzen wird es vielleicht manchmal auffallen, dass die Schmerzen und Hyperästhesien den uns bekannten Ausbreitungsbezirken der einzelnen spinalen Wurzeln und nicht der peripheren Nerven entsprechen, dass sie also z. B. am Rumpfe nicht einfach in einem Interkostalraume sitzen, sondern mit horizontalen Grenzen über mehrere Interkostalräume hinweglaufen. Gegenüber der hysterischen Neuralgie

und auch den meisten reflektierten Schmerzen (Head) kommt wohl die Hartnäckigkeit und die grosse, furchtbare Intensität der Tumorschmerzen sehr in Betracht, so dass man auch in diesem Stadium meist wenigstens die organische Natur des Leidens erkennen wird. Von grosser Bedeutung für die Diagnose, auch in diesem Stadium schon ist es, wenn Bewegungen der Wirbelsäule oder Husten und Niesen die Schmerzen steigern; doch kommt das auch bei einfachen Neuralgien, spez. bei der Ischias, und beim Lumbago vor. Kommen zu den subjektiven Schmerzen bei Läsion der hinteren Wurzeln durch Läsion der vorderen Lähmungen, Atrophien und Entartungsreaktion in bestimmten Muskelgebieten, oder gar bei Läsion einer Anzahl von hinteren Wurzeln radikulär angeordnete Anästhesien hinzu, dann rückt die Möglichkeit einer Diagnose schon näher. Am wichtigsten für die Diagnose des Sitzes des Leidens würden natürlich Anästhesien bestimmter Wurzelgebiete sein, aber sie sind, wie wir wissen, bei reinen Wurzelläsionen doch sehr selten. Aus den Lähmungen mit Atrophien und elektrischen Störungen kann man zunächst jedenfalls schliessen, dass es sich um ein organisches Leiden handelt, aber diese Symptome können, wie wir sahen, auch bei durch Wurzelläsion bedingten Lähmungen fehlen und gerade bei dem häufigen Sitze des Tumors am mittleren Dorsalmarke sind sie nicht nachweisbar, während sie allerdings bei etwas ausgedehnteren Geschwülsten am Hals-, Lenden- und unteren Dorsalmarke wohl stets vorhanden und dann für die Diagnose von grösster Bedeutung sind. Auch ist es in diesem Stadium nicht immer leicht, wenn nicht die Anordnung der Wurzellähmungen sehr bestimmt einen radikulären Typus hat, eine einfache chronische periphere Neuritis und noch weniger Läsionen der Brachial- und Lumbosakralplexus oder der betreffenden Wurzeln ausserhalb der Wirbelsäule, etwa durch retropharyngeale Tumoren, Mediastinaltumoren, Aortenaneurysmen, Beckengeschwülste differentialdiagnostisch auszuschliessen. Einen Teil der letzteren Dinge kann man ja allerdings durch genaue Untersuchung, eventuell auch mit Zuhülfenahme der Röntgenstrahlen ausschalten. Sicher für einen Sitz des Leidens an oder in der Wirbelsäule selbst würde unter solchen Umständen eine einseitige Miosis und Lidspaltenenge sprechen; jedenfalls würde sie einen ganz peripheren Ursprung der betreffenden Symptome ausschliessen lassen. Ebenso würden in dieser Zeit deutliche Wirbelsäulenerscheinungen von erheblicher Bedeutung sein, wenn sie nur nicht in diesem Stadium noch so selten wären; sind sie vorhanden, entsprechen sie in ihrem Sitze den Wurzelsymptomen und haben die motorischen und sensiblen Wurzelsymptome in ihrer Ausbreitung einen deutlich radikulären Charakter, so kann man wohl jetzt schon mit einiger Wahrscheinlichkeit an einen Tumor denken. Geht nun die Krankheit langsam und allmählich oder aber auch mehr oder weniger rapide von ihrem ersten Stadium, dem der Wurzelsymptome, das meist ein sehr lange dauerndes ist, in das zweite, das der Markläsion über, kommt es also in wechselnder Raschheit zu Erscheinungen der Leitungsunterbrechung, zuerst zu halb-, dann zu doppelseitigen, so ist es nun jedenfalls sicher, dass wir es mit einem organischen Leiden zu tun haben, das an der Wirbelsäule oder im Wirbelkanale seinen Sitz hat, allmählich zunimmt und dadurch Schritt für Schritt immer ausgedehntere Teile des Inhaltes des Wirbelkanales, erst die Wurzeln,

dann das Mark, in seinen Bereich zieht. Zu dieser Zeit, also in der Zeit des ersten Ueberganges der reinen Wurzelerscheinungen in die der Leitungsunterbrechung des Markes, ist, wenn die Dauer, Art und Reihenfolge der einzelnen Symptome eine typische war, so wie ich es oben angegeben — also Beginn mit halbseitigen Wurzelsymptomen, lange Dauer dieser als alleiniger Symptome, grosse Intensität derselben; später erst halbseitige, dann doppelseitige Marksymptome — und wenn dieser Verlauf entweder vom Arzte selbst beobachtet ist oder sich aus der Anamnese klar erkennen lässt, — so ist, sage ich, dann manchmal nicht nur die oben gegebene unbestimmte Diagnose des Leidens, sondern eine ziemlich bestimmte auf die Tumornatur desselben möglich, und die Diagnose Rückenmarkstumor ist gerade zu dieser Zeit in den glücklich operierten Fällen der letzten Jahre vielfach mit Bestimmtheit richtig gestellt worden. Es bleibt dann, ebenso wie für die vertebralen Tumoren, abgesehen von einzelnen, ganz besonderen und unten noch zu erörternden Prozessen, vor allem noch übrig, die häufigste zur Kompression des Markes führende Erkrankung, die Caries der Wirbelsäule, auszuschliessen. Es handelt sich da um die nicht so seltenen Fälle von Caries, bei denen die Erscheinungen von seiten der Wurzeln oder des Markes schon sehr ausgeprägte sind, während Wirbelsäulensymptome sehr gering oder garnicht vorhanden sind; denn sind diese letzteren, vor allen Dingen ein Gibbus, sehr erheblich, so spricht das allein schon für Tuberkulose und gegen intravertebralen Tumor. Es wird sich in den meisten Fällen, wo die differentielle Diagnose Schwierigkeiten macht, wenn Caries vorhanden ist, um eine vom Wirbelkörper aus von vorn gegen das Mark andringende tuberkulöse Masse handeln — von den Fällen, wo diese Massen sich primär, ohne Knochenerkrankung extra- oder intradural entwickeln, sehe ich natürlich ab, da diese ganz zu den Tumoren der betreffenden Orte gerechnet werden müssen. Ich brauche, da ich oben genaueres über die Differentialdiagnose zwischen Caries und Tumor der Wirbelsäule gebracht habe, hier in dieser Beziehung nicht viel mehr zu sagen. Ich will es noch einmal erwähnen, dass ich die speziell von Gowers urgierten Differenzpunkte, auch der Diagnose zwischen Caries und intravertebralen Tumoren gegenüber, alle für ziemlich vage halte, namentlich habe ich, wie wohl jeder Erfahrene, auch bei Caries der Wirbel in diesen Fällen ohne deutliche vertebrale Erscheinungen, sehr starke, auch einseitige Wurzelschmerzen gesehen, ebenso auch einmal Brown-Séquardsche Symptome. Wichtiger erscheint mir der Unterschied im Verlaufe der beiden Krankheiten für diese Differentialdiagnose zu sein. In den Fällen von Caries der Wirbelsäule, die ich sah, und die überhaupt zum letalen Ende verliefen, war der Verlauf, nachdem einmal deutliche Wurzel- oder Marksymptome eingetreten waren, fast immer ein rapider, wie das wohl in der entzündlichen Natur des Leidens begründet ist; kaum sah ich einen Fall, der länger als ein Jahr andauerte. Die jahrelange Dauer der Wurzelläsionsperiode, wie sie gerade für den Tumor der Häute charakteristisch ist, dürfte bei Caries wohl kaum vorkommen und würde immer für Tumor sprechen. Dass das rapide Eintreten der Marksymptome auch nach kurzen Wurzelsymptomen an sich kein Unterscheidungsmerkmal

zwischen Tumor und Caries darstellt, geht aus dem mehrfach hervorgehobenen Vorkommen raschen Einsetzens der Paraplegie bei Tumoren der Häute wohl hervor. Natürlich braucht auch nach dem Einsetzen und auch nach erheblicher Ausbildung von Wurzel- und Marksymptomen bei Caries der Ausgang des Leidens nicht immer der Tod zu sein; ein Ausgang in Heilung würde natürlich die Diagnose so gut wie immer für Caries zur Entscheidung bringen.

Ganz sicher wird die Diagnose Tumor des Rückenmarkes in dem erwähnten Stadium und bei typischer Art des Verlaufes, wenn sich entweder zu gleicher Zeit an anderen Körperstellen des Patienten Tumoren vorfinden, wie sie auch am Rückenmarke vorkommen, oder wenn es sich um echte Metastasen handelt. Im Falle der Fig. 44 fand sich z. B. ein Fibrosarkom vor dem rechten Ohre der Patientin. In einem zweiten von mir zur Operation gebrachten Falle handelte es sich um ein extradural sitzendes metastatisches Sarkom; doch sind diese Fälle, wie die weitere Erfahrung gelehrt hat, abgesehen vielleicht von den Fällen allgemeiner Neurofibromatose, bei denen dann aber auch die Neurome am Rückenmarke meist multipel sind, ausserordentlich selten; ausserdem handelt es sich hier natürlich immer um prognostisch ungünstige Fälle, sodass man auf die Erleichterung der Diagnose in diesem Sinne gern verzichten wird. Auf der anderen Seite würde z. B. eine Lungen- oder Knochentuberkulose, und mit Sicherheit Senkungsabszesse, wieder für Caries sprechen. Wir haben also, wenn wir alles in Betracht ziehen, jedenfalls in den meisten Fällen genügende Anhaltspunkte zur Differentialdiagnose zwischen endovertebralem Tumor und Wirbelcaries; dennoch kann, wie noch neuerdings Auerbach und Brodnitz hervorhoben, im Einzelfalle die Diagnose in suspenso bleiben müssen.

Zusammenfassend lässt sich also über die allgemeine Diagnose eines Tumors des Rückenmarkes, speziell der Häute und ganz speziell der intraduralen Tumoren der Häute folgendes sagen:

Die Diagnose eines Tumors der Rückenmarkshäute kann schon möglich sein, wenn deutlich organisch bedingte und radikulär angeordnete Wurzelsymptome und leichte Knochensymptome vorhanden sind und beide lokal sich decken; sie wird höchst wahrscheinlich, wenn zu diesen Wurzelsymptomen die ersten Erscheinungen einer Rückenmarkskompression treten und ist es namentlich dann, wenn die halbseitigen Wurzelsymptome lange Zeit isoliert — vielleicht jahrelang — bestanden haben und die ersten Erscheinungen der Markkompression langsam, der Höhe der Wurzelsymptome entsprechend, und vor allem in Form einer halbseitigen Läsion auftreten. Meist kann man dann auch die Caries der Wirbelsäule ausschliessen. Eine weitere Ausdehnung der Markkompression, speziell eine transversale Läsion braucht man dann glücklicherweise nicht noch abzuwarten. Gebunden ist die Diagnose nicht einmal an diese typischen Fälle, da, wie wir sahen, in manchen Fällen die Wurzelsymptome, speziell auch die Schmerzen, sehr zurücktreten oder ganz fehlen, oder aber auch so diffus und variabel, oder gleich doppelseitig auftreten können, dass sie ihren

Wert für die Diagnose verlieren; da ferner die Symptome der Halbseitenläsion nicht selten vermisst werden, und schliesslich auch beim Tumor der Häute eine Querläsion des Markes rapide nach kurzen Wurzelsymptomen eintreten kann. Natürlich ist in diesen atypischen Fällen die Diagnose: Rückenmarkstumor weniger sicher und gerade um so schwerer zu stellen, je erheblicher die Drucksymptome von seiten des Markes schon sind. Wird man in solchen Fällen operieren, so wird es sich oft nur um eine Explorativoperation handeln. Wenn schliesslich auch das Vorhandensein von Tumoren, wie sie auch im Rückenmarke vorkommen, an andern Stellen bei dem betreffenden Patienten die Diagnose speziell gegen Caries ganz sicher stellen kann, so ist dieser Befund jedenfalls sehr selten, — speziell bei den meist primären intraduralen Tumoren — und in prognostischer Beziehung sehr wenig wünschenswert.

Ich habe oben schon erwähnt, dass die Tumoren der Cauda equina dadurch vor allem von denen in und an der Medulla selbst abweichen, dass bei ihnen die Symptome, speziell die Schmerzen, oft gleich doppelseitig einsetzen; die sonstigen für die Diagnose der Tumoren dieses Sitzes gegenüber denjenigen am Lumbosakralmarke in Betracht kommenden Krankheitsmomente sind ebenfalls eingehend besprochen worden. Auch habe ich schon alles erwähnt, was sich über die unter Umständen sehr schwierige Differentialdiagnose zwischen vertebralen und intravertebralen und hier wieder zwischen extra- und intraduralen und schliesslich intramedullären Geschwülsten sagen lässt. Ich habe hervorgehoben, dass die letzteren Geschwülste, wenn sie auch sehr häufig bei Beginn in der Wurzelzone der einen Seite zuerst einseitige Schmerzen und halbseitige Marksymptome in der Art der Tumoren der Häute machen können, doch manchmal auch, bei mehr zentralem Sitze, nur wenige für die Geschwulst charakteristische Züge an sich tragen und etwa die Symptome einer transversalen Myelitis, einer progressiven Muskelatrophie oder auch, ohne dass es sich dabei um Gliose zu handeln braucht, einer Syringomyelie vortäuschen. Ich will nur noch das eine sagen, dass, wie ein sehr interessanter Fall von Gowers zeigt, ein Fehler in der Diagnose auch einmal in umgekehrter als hier erwähnter Richtung möglich sein kann; es handelte sich in diesem Falle um eine chronische, fast rein einseitige Myelitis, die mit Tumor deshalb leicht verwechselt werden konnte, weil bei ihr die einseitigen sensiblen Wurzelerscheinungen, die Schmerzen, sehr intensiv waren. Die durch den Druck des Tumors selbst manchmal in rapider Weise eintretende Querschnittserweichung des Markes, die man nicht ganz richtig mit dem Namen einer Kompressionsmyelitis belegt, wird sich immer in ihrer Art und Ursache erkennen lassen, wenn vorher schon deutliche auf einen Tumor der Häute hindeutende Erscheinungen vorhanden waren; aber auch wenn dieses nicht der Fall war, wenn vorher nur unsicher zu deutende und kurzlebige Symptome von seiten der Wurzeln, etwa heftige Schmerzen, bestanden hatten, wird das Eintreten einer akuten Leitungsunterbrechung im Anschluss an diese unbestimmten Symptome oft die Diagnose eines Tumors nahelegen müssen, wie ein schon zitierter interessanter Fall von Stertz zeigt, dessen Symptome sehr denen einer subakuten Myelitis entsprachen. Noch eine andere sehr

seltene und in ihrer eigentlichen Natur oft dunkle Erkrankung, die Pachymeningitis hypertrophica, meist aber nicht ausschliesslich mit zervikalem Sitze — F. Schultze sah sie auch am Lumbosakralmarke —; nach neueren Forschungen besonders von Köppen handelt es sich vielleicht oft um syphilitische Prozesse und gehörte dann die Erkrankung vielleicht direkt unter die luetischen Geschwulstbildungen — kann wenigstens zu Zeiten ihres Verlaufes wohl zu Verwechslungen mit einem Tumor der Häute Anlass geben. Die hypertrophischen, zu Verwachsungen aller Häute und des Rückenmarkes führenden Wucherungen lädieren, wie gesagt, am häufigsten die Wurzeln am unteren Teile der Halsanschwellung, also die letzten Zervikal- und ersten Dorsalnerven, und in ihren Gebieten treten vor allem Schmerzen, Muskellähmungen und Muskelatrophien in langsam progressiver Weise ein. Zum Unterschiede von den Tumoren der Häute beginnen aber die Wurzelsymptome bei der Pachymeningitis immer gleich auf beiden Seiten, da die Wucherung das ganze Mark umgibt, und sie betreffen auch von Anfang an eine ganze Anzahl von Wurzelgebieten, so dass es sich um einen in der Längsaxe sehr ausgedehnten Tumor handeln müsste, was ja in den meisten Fällen für die Tumoren der Häute, wenigstens im Beginne, nicht zutrifft. Dabei kann es bei der Pachymeningitis, was bei ihrer anatomischen Grundlage leicht verständlich ist, vorkommen, dass bei Vorhandensein schwerer und ausgedehnter doppelseitiger Wurzelsymptome Symptome der Leitungsunterbrechung des Markes noch ganz fehlen; das ist beim Tumor schwer möglich, denn ein Tumor der Häute, der, wie das allerdings nicht immer der Fall ist, einseitig beginnt, kann doppelseitige Erscheinungen wohl nur durch Kompression des Markes machen, und ein im Marke selbst sitzender Tumor, der von Anfang an doppelseitige Symptome, ähnlich wie die Pachymeningitis hervorrufen könnte, würde natürlich noch eher zu Erscheinungen der Leitungsunterbrechung führen. Das wird meist zur Unterscheidung genügen.

Ich habe oben bei den Ausführungen über die für die Differentialdiagnose zwischen Tumoren des Markes und der Häute in Betracht kommenden Momente schon hervorgehoben, dass zentrale Tumoren, und zwar nicht nur Gliome, auch das Symptomenbild der Syringomyelie hervorrufen können. Hier möge auch erwähnt sein, dass umgekehrt dieses Leiden unter Umständen auch dem des Tumors der Häute sehr ähneln kann. So können hier, allerdings selten, radikuläre Schmerzen vorhanden sein; auch Schmerzen bei Bewegungen und eine Art Rückensteifigkeit kann eintreten wenn die Gliose sich mit Pachymeningitis verbindet. Nach Oppenheim fehlen bei der Gliose die krampfhaften Muskelspasmen, die beim Tumor so häufig sind und schon im Beginn der Rückenmarkskompression auftreten; ferner sprechen schwere trophische Störungen, speziell solche der Knochen und Gelenke für Syringomyelie, ebenso vasomotorische Erscheinungen. Auch die Ausbreitung der Anästhesien ist bei beiden Leiden verschieden, namentlich kommen sehr ausgedehnte auf eine Körperhälfte beschränkte partielle Anästhesien, entsprechend dem Sitze der Gliose in weiten Gebieten der gleichseitigen Hinterhörner wohl nur bei diesem Leiden vor; überhaupt weisen die Symptome der Gliose, was gerade gegenüber der Unterscheidung von einem Tumor der Häute von Wichtigkeit ist, meist auf eine ziemliche Längsausdehnung des Krankheitsprozesses hin. Stärkere Verbiegungen der Wirbelsäule werden im Zweifelsfalle auch für Syringomyelie sprechen, ebenso ein sehr

schleppender Verlauf, vor allem ein solcher mit öfteren Remissionen (Oppenheim).

Bei der multiplen Sklerose können in seltenen Fällen Wurzelschmerzen sehr schwer und hartnäckig sein, ebenso kommen hier manchmal Symptome der Halbseitenläsion vor. Wenn beide Symptome segmentär sich decken, kann man wohl eine Zeitlang an einen Tumor der Häute denken; der weitere Verlauf des Leidens, das Vorhandensein spinaler Symptome anderen, ganz entfernten Sitzes oder noch mehr das zerebraler — hier kommen vor allem Sehstörungen mit oder ohne Neuritis optica, resp. Sehnervenatrophie in Betracht — wird aber bald Aufklärung bringen.

Die in neuerer Zeit besonders reichlichen operativen Eingriffe haben uns auch ein Krankheitsbild kennen gelehrt, das an sich schwer zu erklären ist, das aber in geradezu klassischer Weise die Symptome eines Tumors der Häute vortäuschen kann. Es handelt sich um eine zirkumskripte Ansammlung von Zerebrospinalflüssigkeit — um eine Meningitis serosa spinalis circumscripta. Solche Fälle sind von Oppenheim, Krause, Sänger und auch von mir beobachtet; bei der Eröffnung der Dura an der Stelle des vermuteten Tumors spritzte die Flüssigkeit unter starkem Drucke heraus. In einzelnen Fällen z. B. von Oppenheim und Krause fanden sich entzündliche Prozesse (z. B. Wirbelcaries) in der Nähe dieser Ansammlungen; in anderen, z. B. auch in meinen, aber nichts davon. In meinem Falle ist jetzt durch 6 Monate langsam Besserung eingetreten, es hatten die Symptome eines Tumors rechts am Halsmarke bestanden: entsprechende atrophische Muskellähmungen und Schmerzen im r. Arme, am Halse und Nacken; Miosis und Pupillenenge rechts, spastische Parese der Beine, besonders des rechten, das auch ataktisch war, und gekreuzte Hypalgesie links am Rumpf und am linken Beine. Diese Fälle bedürfen noch sehr weiterer Klärung[1]).

Kann man multiple Tumoren des Rückenmarkes erkennen? An den Häuten sind sie zunächst selten, am ersten kommen noch multiple Neurome bei allgemeiner Neurofibromatose vor; auch Endotheliome auf der Innenfläche der Dura und Zystizerken können multipel sein; stets multipel sind die Geschwulstknoten bei Sarkomatose der Häute und oft bei metastatischen Tumoren. Im Marke sind Tuberkel am häufigsten multipel; manchmal auch Gummata. Sitzen multiple Geschwülste dicht neben einander, z. B. in der Massenhaftigkeit, wie es Fig. 44 zeigt, so wird man meist wohl nur die Diagnose eines einzigen, dann allerdings ausgedehnten Krankheitsherdes stellen können. Ebenso werden z. B. zwei nicht weit entfernt von einander liegende Geschwülste, von denen jede einzelne vielleicht nur eine halbseitige Läsion des Markes bedingt hat, den Eindruck machen, als handele es sich um einen einzigen Tumor, der zur totalen Querläsion geführt hat. Sitzen zwei Geschwülste weit auseinander, haben sie vielleicht zunächst nur zu Wurzelsymptomen geführt, die aber als solche und in ihrer Lokalisation gut zu erkennen sind, und ist aus anderen Gründen, z. B. wenn es sich um Metastasen oder um eine zu diagnostizierende Neurofibromatose handelt, die Tumornatur des spinalen Leidens sicher, so kann man natürlich auch erkennen, dass es

[1]) Ein ganz ähnlicher Prozess ist neuerdings von Placzek und Krause in einem Falle mit den Symptomen des Kleinhirnbrückenwinkeltumors an den Häuten der Basis einer Kleinhirnhälfte beobachtet und als umschriebene Arachnitis adhaesiva cerebralis bezeichnet worden.

sich um zwei oder mehrere getrennt von einander sitzende Geschwülste handelt. Manchmal sind Rückenmarktumoren, speziell die multiple Sarkomatose der Häute, auch die multiplen Neurome, mit Hirntumoren kombiniert, dann ist oft die Diagnose beider Geschwulstsitze sehr schwierig, und namentlich, wenn, wie zumeist, die Symptome des Hirntumors hervorragend in die Erscheinung treten, und wenn es sich vielleicht sogar um doppelseitige Unterbrechung zerebrospinaler Bahnen durch den Hirntumor handelt, also z. B. bei Tumoren des Hirnstammes, kann ein grosser Teil der durch den Rückenmarktumor bedingten Symptome ganz unerkennbar werden.

2. Segmentdiagnose.

Wir sind nun soweit, dass wir die Diagnose eines Rückenmarktumors, in specie eines solchen der Häute, im allgemeinen gestellt haben. Nun kommt die zweite Frage: in welcher Höhe, welchen speziellen Rückenmarksteilen gegenüber sitzt der Tumor? Nach einer Zusammenstellung von Horsley sind die Halsanschwellung, dann die Grenze zwischen Hals- und Dorsalmark Prädilektionsstellen für die Entwickelung von Geschwülsten der Häute, nach Horsleys Ansicht deshalb, weil hier die Hüllen des Markes weit sind und weiten Spielraum lassen. Derselbe Grund dürfte wohl für die relative Häufigkeit der Tumoren an der Cauda equina zutreffen. Nach Schlesinger sitzen die Geschwülste der Häute weitaus am häufigsten am Dorsalmarke, relativ oft — was auch mit Angaben Oppenheims übereinstimmt — an der Grenze zwischen dem Lumbal- und Dorsalmarke, weniger oft am Zervikal- oder Lumbosakralmarke, welche Teile wieder von den intramedullären Tumoren bevorzugt werden. Schon diese Angaben geben uns vielleicht einige Anhaltspunkte für die Höhendiagnose der Rückenmarksgeschwulst. Ich habe ausserdem oben im Groben die spezielle Symptomatologie der Tumoren des Hals-, Dorsal-, Lumbosakralmarkes und der Cauda equina auseinandergesetzt. Diese Angaben, so eingehend sie auch zum Teil schon sind, können aber für unsere heutigen Ansprüche an die Höhendiagnose der Rückenmarksgeschwulst, die immer mit ganz bestimmtem Hinblick auf eine etwaige operative Entfernung des Tumors gestellt werden muss, in keiner Weise mehr genügen; wir müssen heute verlangen, dass die Diagnose uns ganz bestimmte Angaben über die Wurzel- respektive Segmenthöhen, in denen der Tumor sitzt, oder wenigstens bis zu denen er noch oben reicht, zur Verfügung stellt. Wir haben nun oben gesehen, dass man die allgemeine Diagnose speziell eines Tumors der Häute des Rückenmarkes zu der Zeit mit einiger Sicherheit stellen kann, wenn zu den Wurzelsymptomen die ersten Symptome der Kompression des Markes kommen, und es frägt sich, ob zu dieser Zeit auch schon eine Segmentdiagnose möglich ist. Das ist nun keineswegs immer der Fall. Für den glücklichen Erfolg einer Operation muss es aber darauf ankommen, dieselbe möglichst frühzeitig zu machen; denn wenn eine langsame Kompression vom Marke oft auch lange ertragen wird, ehe sie zu irreparablen, auch nach Aufhören des Druckes nicht zurückgehenden Schädigungen führt, so kann man ein solches günstiges Verhalten doch nicht in jedem Falle erwarten, ja, bei etwas rascher wachsenden, malignen und speziell vielleicht zu Gefässverlegung führenden Geschwülsten kann von Anfang an an die Stelle der einfachen Kom-

pression eine Erweichung treten, die dann jeden Erfolg einer sonst wohlgelungenen Operation illusorisch macht. Trotzdem habe ich früher — vielleicht etwas zu sehr vom neurologischen Standpunkte aus — die Ansicht vertreten, man solle erst bei, soweit möglich, sicherer Segmentdiagnose an eine Operation herangehen, und eine solche liesse sich meist erst stellen, wenn auch die Kompression des Rückenmarkes schon eine ziemlich vollständige sei. In tatsächlicher Beziehung muss ich auch heute noch an dieser Ansicht festhalten; aber speziell nach den neueren Resultaten von Schultze, Allen Starr, Eskridge, Oppenheim und vielen anderen im Literaturverzeichnis erwähnten Autoren glaube ich doch, dass man in seinen Forderungen an die Sicherheit der Segmentdiagnose nicht zu streng sein darf; auf alle sicheren Zeichen warten, heisst auch hier, den Erfolg einer Operation aufs Spiel setzen, die bei einiger Kühnheit und etwas weniger Angekränkeltsein von der Blässe des Gedankens eine ganz glückliche hätte sein können. Die Frage spitzt sich im speziellen Falle darauf zu, ob die primären Wurzelsymptome so bestimmt lokalisierte waren, dass aus ihnen eine einigermassen ausreichende Segmentdiagnose zu stellen war, und in dieser Beziehung muss ich im allgemeinen auf das in früheren Abschnitten Gesagte verweisen. Ganz sicher in dieser Beziehung zu verwertende Wurzelsymptome sind nur die atrophischen Muskellähmungen; Anästhesien sind nur selten bei reinen Wurzelläsionen deutlich; viel weniger zu gebrauchen sind die leider Gottes meist im Vordergrund der Symptome stehenden Schmerzen; erstens, weil es rein subjektive Symptome sind, und zweitens, weil gerade unsere neuesten Beobachtungen von Tumoren der Häute gezeigt haben, dass sie sich oft in weit von den erkrankten entfernte Wurzelgebiete ausbreiten und in ihrem Sitze sehr wechseln können. Da wir nun deutliche, auf Wurzelläsion beruhende atrophische Muskellähmungen fast nur im Gebiete des Plexus brachialis und lumbosacralis, nach Oppenheim allerdings auch noch am unteren Ende des Dorsalmarkes (abdominaler Symptomenkomplex) nachweisen können, so kann auch nur hier in auch sonst günstigen Fällen der Diagnose des erkrankten Segmentes schon bei Beginn der Rückenmarkskompression sicher sein; namentlich kann man hier aber auch unter Umständen aus reinen Wurzelsymptomen eine genaue Diagnose der Längsausdehnung des Tumors machen.

Im Dorsalmark beschränken sich die Wurzelsymptome auf die segmentär unsicheren Schmerzen, und auch sie können fehlen; hier müssten wir, wenn wir ganz sicher gehen wollen, so lange warten, bis die Symptome der Leitungsunterbrechung an das erkrankte Segment heranreichen. Das tun sie aber erst bei einigermassen starker Kompression; bei partieller im oberen Dorsalmarke können z. B. Sensibilitätsstörungen an den Beinen ganz fehlen oder nur den Fuss und Unterschenkel betreffen, so dass man bei Schlüssen aus ihnen die Segmentläsion viel zu tief lokalisieren würde. Auch exzentrisch projizierte Schmerzen können, wenn sie in ihrer Art nicht erkannt werden, dann die Segmentdiagnose sehr irreleiten. Trotzdem, ich wiederhole es, wird man, will man seinen Kranken wirklich helfen, gut tun, auch hier schon zu operieren, wenn die Allgemeindiagnose der Geschwulst eine sichere ist und man aus andauernden und konstant lokalisierten Schmerzen oder deutlich segmentär begrenzten Anästhesien wenigstens einigermassen bestimmte Anhaltspunkte für den Höhensitz der Läsion hat.

Selbstverständlich wird unter diesen Umständen die Niveaudiagnose fast immer nur einen annähernden Grad von Sicherheit erreichen können, und namentlich über einen für die Prognose der Operation und für die chirurgische Technik sehr wichtigen Punkt, über die etwaige Ausdehnung des diagnostizierten Tumors in der Längsrichtung wird man zu dieser Zeit, abgesehen von sehr günstigen Fällen, auch nur annähernde Angaben zu machen kaum in der Lage sein. Will man das erreichen, so weit es möglich, so wird man schon verlangen müssen, dass neben den Wurzel- auch Symptome der Markkompression in ausreichender Weise vorhanden sind; und namentlich allgemeine Regeln in dieser Beziehung können wir wohl nur aufstellen, wenn wir uns an solche ausgeprägteren Symptomenkomplexe halten und nicht auf jede mögliche Ausnahme Rücksicht nehmen; selbstverständlich werden diese Ausführungen dadurch etwas schematisiert und müssen für den einzelnen Fall modifiziert werden. Wir nehmen also den Fall, dass ein Tumor in der Höhe seines Sitzes eine mehr oder weniger totale Leitungsunterbrechung des Markes hervorgerufen hat. Wir haben dann, eine Unterscheidung, deren Wichtigkeit ich vielfach hervorgehoben habe, vom Sitze des Tumors selbst ausgehend, die Wurzel- und Segmentsymptome: das sind die Schmerzen, eventuell radikulär angeordnete Hyperästhesien und Anästhesien, Krampi und Spasmen, schlaffe, ebenfalls radikulär angeordnete, umschriebene Muskellähmungen und Muskelatrophien; unter dem Tumor die Symptome der Leitungsunterbrechung in allen zu den unterhalb der Leitungsunterbrechung liegenden Rückenmarksteilen in Beziehung stehenden Körperregionen, die bei den verschiedenen Sitzen des Tumors in ihrer Art stets dieselben sind: das sind spastische oder schlaffe, aber meist ausgedehnte Lähmungen, ebensolche Anästhesien, Steigerung oder Fehlen der Sehnenreflexe, trophische Störungen und meist auch Blasen- und Mastdarmstörungen. Die Wurzel- und Segmentsymptome sind es ja natürlich, die uns, auch bei schwerer Läsion des Markes an irgend einer Stelle, die bestimmtesten Anhaltspunkte für die Niveaudiagnose geben, da sie ja direkt von der Wirkung des Tumors an Ort und Stelle abhängen. Sind wir nun unter diesen Verhältnissen, also dann, wenn die Markunterbrechung an irgend einer Stelle eine hochgradige ist, in der Lage, die durch die direkte Läsion der Wurzeln und des Markes am Orte des Tumors bedingten sogenannten Segments-Erscheinungen, die ja in ihrer Art charakteristisch sind, als solche auch immer in ihrer ganzen Ausdehnung zu erkennen; das heisst, können wir in einem solchen Falle erkennen, wie weit nach oben und nach unten von der Stelle der schwersten Kompression des Markes, die sich wohl meist dadurch erkennen lassen wird, dass von ihrem Niveau ab mehr oder weniger alle Funktionen des betreffenden und der darunter liegenden Segmente schwer geschädigt oder aufgehoben sind, sich der Tumor selbst noch erstreckt und direkt Läsionen bedingt? Praktisch würde es ja, wie angedeutet, sehr wichtig sein, wenn wir zur Beantwortung dieser Frage imstande wären, da wir dann vor einer etwaigen Operation schon mit Sicherheit sagen könnten, wie gross die zur Entfernung der Geschwulst in der Wirbelsäule nötige Oeffnung gemacht werden müsste. Wir müssen nun bei der Beantwortung dieser Frage scharf zwischen denjenigen Symptomen unterscheiden, die der Tumor durch eine direkte Affektion der Wurzeln und des Markes unterhalb der Querläsion und denen,

die er oberhalb derselben oder an ihrer oberen Grenze hervorzurufen imstande ist. Für die Erkennung der ersteren Symptome, unterhalb der Leitungsunterbrechung, würde die ganze Frage sich dahin zuspitzen, ob ein Tumor durch seine Ausdehnung unterhalb der stärksten Kompressionsstelle imstande sein wird, den immer vorhandenen ausgedehnten, durch die Leitungsunterbrechung hervorgerufenen Lähmungen und Anästhesien im ganzen Gebiete unterhalb der Kompressionsstelle noch neue Symptome hinzuzufügen, die an sich deutlich als durch Segmentsläsion des Tumors selbst bedingte zu erkennen sind? Wir müssen leider gestehen, dass das in den meisten Fällen nicht der Fall sein wird, und dass es deshalb häufig ganz unmöglich ist, über die Ausdehnung des Tumors nach unten unter die Stelle einer stärkeren Markkompression etwas auszusagen. Das trifft besonders für die Tumoren des oberen Dorsalmarkes zu, und ich will deshalb die Verhältnisse bei einem Tumor dieses Sitzes zunächst als Beispiel und als Beweis für die aufgestellte Behauptung wählen. Ein Tumor am oberen Dorsalmarke erzeugt, wenn er zu schwerer Kompression des Markes an seinem Sitze geführt hat, als Segmentsymptome gürtelförmige Schmerzen und Hyperästhesien, sowie eine radikuläre Anästhesiezone, dagegen fehlen oder sind vielmehr nicht nachweisbar segmentäre Muskellähmungen mit Atrophie und elektrischen Störungen, da diese in den für das Auge und die elektrische Untersuchung unzugänglichen Interkostalmuskeln sitzen würden; unterhalb der Kompression bedingt er bei totaler Unterbrechung eine Aufhebung aller Rückenmarksfunktionen, also mit einem Wort eine totale motorisch-sensible Paraplegie. Beide Symptomenreihen gehen regionär ineinander über. Welche neuen und charakteristischen Symptome können nun zu den Leitungsunterbrechungssymptomen unterhalb der Kompression des Markes hinzutreten, wenn die Geschwulst sich weiter nach abwärts über die mehr oder weniger totale Markkompression, deren Höhe wir ja meist dann bestimmen können, erstreckt? Was zunächst die Gefühlslähmungen anbetrifft, die bei Dorsalmarktumoren mit schwerer Kompression des Markes das wichtigste Symptom für die Segmentdiagnose sind, so sind wir ja überhaupt in keinem Falle imstande zu sagen, wo in ihrem Gebiete die Grenze liegt zwischen denen, die durch Leitungsunterbrechung, und denen, die durch die direkte Segmentläsion hervorgerufen sind. Beide Arten von Anästhesien unterscheiden sich in keiner Weise von einander; das Gesamtbild der Anästhesien wird sich also nicht ändern, ob der Tumor von der totalen Läsionsstelle des Markes noch weiter nach unten reicht und hier Wurzeln und Mark lädiert oder nicht. Die Muskellähmungen, die durch Segmentläsion entstehen, unterscheiden sich allerdings dadurch, dass es schlaffe, atrophische, in der Regel mit elektrischen Störungen verbundene sind, von den oft spastischen und nie atrophischen, meist elektrisch normalen, die die Leitungsunterbrechung bedingt; aber bei den Geschwülsten des oberen und mittleren Dorsalmarkes ist an der Kompressionsstelle selbst in den allein in Betracht kommenden Interkostalmuskeln dies für die Segmentläsion charakteristische Verhalten der Lähmung nicht zu konstatieren und natürlich auch nicht an denjenigen Interkostalmuskeln, deren Kerne oder Wurzeln der Tumor eventuell noch unterhalb der schweren Kompression ergreift. Damit fällt also auch für die Lähmungen die Unterscheidung der segmentär bedingten von den durch die Leitungsunterbrechung hervorgerufenen in diesem Falle fort. Einen gewissen Anhaltspunkt für die Ausdehnung eines Tumors im Dorsalmarke unterhalb

einer schweren Markläsion würde es ja wohl geben, wenn sehr deutliche Schmerzen sich in Gebieten weit unterhalb dieser Läsionsstelle zeigen würden. Nun wird das erstens sehr selten sein, denn wenn ein Tumor, der sich unterhalb einer schweren Kompression des Markes nach unten erstreckt, hier Wurzeln ergreift, die zu Hautgebieten unterhalb der Kompressionsstelle in Beziehung stehen, so wird das meist nicht zu Schmerzen in diesen Gebieten führen, da durch die Markkompression die Leitung in diesen Nervenwurzeln zum Zentrum unterbrochen ist. Ausserdem können solche Schmerzen unterhalb der Kompressionsstelle auch, selbst bei totaler Querläsion, einmal exzentrisch projizierte Schmerzen sein und dann garnichts für die Ausdehnung des Tumors nach unten hin beweisen. Dass auch die Hautreflexe, von denen man früher glaubte, dass sie zur Entscheidung der vorliegenden Frage von grosser Bedeutung sein müssten, da doch die, deren Reflexbögen durch die direkt lädierten Wurzel- oder Markgebiete gingen, aufgehoben wären, aber nicht die mit Reflexbögen unter der Markkompression, nicht sicher in dieser Beziehung zu verwerten sind, geht erstens daraus hervor, dass die einzelnen Hautreflexe spez. die hier am meisten in Betracht kommenden Bauchreflexe überhaupt zu inkonstant und individuell verschieden sind, und zweitens daraus, dass, wie wir jetzt wissen, viele von ihnen auch unterhalb der direkten Segmentläsion, wenn sie total ist, erloschen sein können. Das letztere gilt auch für die Sehnenreflexe. Kurz, bei den Tumoren des Dorsalmarkes fügt, wenn der Tumor irgendwo zu einer totalen Kompression des Markes geführt hat, ein Hinauswachsen der Geschwulst unter diese Kompressionsstelle den ausgedehnten Symptomen, die eine schwere Kompression selbst in allen Gebieten erzeugt, die in Beziehung zu dem Marke unterhalb der Kompressionsstelle stehen, neue charakteristische Züge nicht hinzu; es ist deshalb hier eine Bestimmung der unteren über die Kompressionsstelle des Markes nach unten reichenden Grenze des Tumors fast nie möglich.

Auch für die gleiche Frage bei den Tumoren des Hals- und Lendenmarkes treffen viele der hier für die Dorsalmarkstumoren erörterten Schwierigkeiten in gleichem Masse zu, so die Nichtunterscheidbarkeit der segmentär und durch Leitungsunterbrechung bedingten Anästhesien, das Fehlen der Schmerzen unterhalb der Kompressionsstelle trotz Läsion der Wurzeln daselbst, das Verhalten der Reflexe. Dagegen liegt die Sache deshalb hier sehr viel günstiger, weil wir an Armen und Beinen mit Bestimmtheit den atrophischen Charakter der Lähmungen erkennen können und hier also ganz sicher zu sagen imstande sind, die im bestimmten Falle vorhandenen Lähmungen mit Atrophie, Entartungsreaktion und fibrillären Zuckungen müssen direkt durch die Segmentläsion hervorgerufen sein, die Leitungsunterbrechung kann sie nicht bedingt haben. Haben wir hier also aus den übrigen Symptomen, speziell den Anästhesien, die Höhe der totalen Leitungsunterbrechung des Markes bestimmt erkannt, und betrifft die atrophische Muskellähmung noch eine Anzahl von Muskeln, deren Kerne und Wurzeln unterhalb dieser Unterbrechung liegen, so können wir allerdings bestimmt sagen, dass die direkte Läsion der Wurzeln oder des Markes durch den Tumor selbst noch unter die schwere Querschnittsunterbrechung sich erstrecken muss; ja, wir sind in günstigen aber seltenen Fällen dann sogar imstande ganz bes

sagen, wie weit diese Wirkung des Tumors nach unten greift; und wir können das, wie schon erwähnt, in diagnostisch besonders günstig gelagerten Fällen auch bei Geschwülsten, die überhaupt noch nicht zu anderen als Wurzelläsionen geführt haben; ja hier manchmal noch besser als bei solchen mit gleichzeitiger Markkompression[1]). Erschwert wird die Sache unter Umständen nur dadurch, dass ein Tumor der Häute an ihm vorbeistreichende Wurzeln oft auffallend schont und deshalb zu trophischen Störungen in den Muskelgebieten derjenigen, die er unterhalb der Markkompression trifft, nicht immer zu führen braucht, dass ferner auch, wie Erfahrungen von mir und Oppenheim lehren, radikuläre Muskellähmungen, Atrophie und Entartungsreaktion vermissen lassen können, was noch leichter der Fall ist, wenn der Tumor unterhalb der totalen Läsion das Mark selber noch teilweise lädiert hat. Kurz auch in diesen Fällen ist eine bestimmte Angabe über die Ausdehung des Tumors unterhalb einer schweren Markkompression nicht immer möglich, weil auch hier die durch die Leitungsunterbrechung selbst erzeugten Lähmungen und Anästhesien an sich sehr ausgedehnte sind, und die direkte segmentäre Wirkung des Tumors nicht immer imstande ist, diesen ausgedehnten Leitungsunterbrechungs-Symptomen neue für sie charakteristische Merkmale hinzufügen. Damit fehlt auch hier oft die Möglichkeit, den Höhensitz des unteren Randes einer Geschwulst zu erkennen, wenn diese Geschwulst an irgend einer Stelle, wie wir postulierten, schon zu schwerer Markkompression geführt hat.

Ganz anders liegt die Sache für die Bestimmung des oberen Randes der Geschwulst. Eine Geschwulst, die zur Kompression des Markes an irgend einer Stelle geführt hat, macht zwar auch aufsteigende Degenerationen im Rückenmarke, aber Symptome in Gebieten, die zu Rückenmarksteilen oberhalb der Läsionsstelle durch den Tumor in Beziehung stehen, werden dadurch nicht hervorgerufen. Nach oben hin kann der Tumor also in der Norm und abgesehen von unten noch zu erörternder durch Komplikationen bedingten Abweichungen nur soweit Symptome machen, als seine direkte Wirkung auf das Rückenmark und seine Wurzeln selbst noch reicht, — immer wird es sich dabei um segmentäre, niemals um Symptome der Leitungsunterbrechung handeln, mag nun das obere Ende der Geschwulst mit der Stelle der stärksten Kompression des Markes selbst zusammenfallen, was selten ist, oder aber darüber hinaus noch eine partielle Mark- oder Wurzelläsion hervorrufen. Niemals werden also in diesen die Regel bildenden Fällen, um ein konkretes Beispiel zu nennen, etwaige durch Wurzelreizung bedingte Schmerzen — sie sind meist die höchstgelagerten Symptome über das Gebiet der höchsten, gerade noch vom Tumor erreichten Wurzeln hinausgehen; exzentrisch projizierte Schmerzen oberhalb der Stelle der Markkompression kommen ja nicht vor. Mit einem Worte, die im betreffenden Falle vorhandenen segmentär am höchsten zu lokalisierenden Symptome werden, ganz im Gegensatze zu den Erscheinungen

[1]) Auf die neuerdings von H. Head und Th. Thompson (Brain 1906 CXVI) nachgewiesenen Unterschiede in der Anordnung der Anästhesien bei Wurzel- und Markläsionen, die möglicherweise eine Unterscheidung beider gestatten könnten, konnte ich hier nicht mehr eingehen.

unterhalb des Tumorsitzes, in der Regel dem Höhensitze des obersten Endes des Tumors selber entsprechen; über das hinaus macht der Tumor an sich keine Symptome. Ist man imstande, was ja wohl häufig gelingt, die Stelle der stärksten Kompression am Marke selbst zu erkennen, so wird man dann auch sagen können, ob diese höchst zu lokalisierenden Symptome direkt mit dieser stärksten Kompression segmentär zusammenfallen, oder ob sich die Wirkung des Tumors auch noch über diese Stelle hinaus in partieller Mark- oder Wurzelläsion äussert. In diesen segmentär höchsten Krankheitsgebieten werden auch die durch Weiterwachsen der Geschwulst entstehenden neuen Symptome zustande kommen. Mit einem Worte, die Diagnose des oberen Endes einer Geschwulst wird sich ganz im Gegensatze zu der des unteren Endes fast immer ziemlich leicht erreichen lassen. Wir brauchen, da ja der Tumor nach oben über seinen Sitz liegende Symptome abgesehen von noch zu erörternden Komplikationen überhaupt nicht macht, im einzelnen Falle nur die für diesen Fall höchst zu lokalisierenden Symptome, — in den meisten Fällen wird es sich um Schmerzen oder Hyperästhesien oder Muskelparesen mit Atrophien handeln, — genau zu bestimmen, und wir werden dann das obere Ende der Geschwulst an denjenigen höchst gelegenen Wurzeln und Segmenten suchen, die für die Hervorbringung dieser Symptome gerade noch in Betracht kommen. Aus dem oben ausführlich erörterten Grunde wird man sich meist mit dieser Bestimmung der oberen Grenze einer Geschwulst begnügen und auf eine Bestimmung der Höhenlage ihres unteren Endes und damit der Gesamtlänge der Geschwulst, abgesehen von seltenen, oben erwähnten, sehr günstig gelagerten Fällen, verzichten müssen. Die sogenannte Segmentdiagnose der Rückenmarksgeschwulst wird deshalb praktisch vor allem eine Diagnose ihres oberen Endes sein, wenn wir auch selbstverständlich dabei auch die Anhaltspunkte berücksichtigen, die uns die Stelle einer schweren Kompression, wenn sie vorhanden, in besonders sicherer Weise für den Höhensitz gibt. Für praktische, besonders operative Zwecke wird ja die Feststellung der oberen Grenze auch genügen; haben wir nur bei der Trepanation den oberen Rand der Geschwulst angetroffen, so können wir von da einfach soweit nach unten gehen, bis wir auch den unteren erreicht haben. Ja, da, wie wir sehen werden, in vielen Fällen von Operationen, namentlich in früheren Jahren, die Geschwülste nicht gefunden sind, weil man ihren Sitz zu tief vermutete, wird es auch aus diesem Grunde von grösster praktischer Bedeutung sein, immer zunächst nach dem obersten Ende des Tumors zu suchen. Hier ist aber der Ort, auf einige Ausnahmen in bezug auf die Sicherheit der Diagnose des oberen Randes einer Geschwulst aufmerksam zu machen, die uns die neuen Erfahrungen kennen gelehrt haben, und die auch alle schon weiter oben berücksichtigt sind. Ein Tumor kann nämlich auf verschiedene Weise das Mark und die Wurzeln auch noch in einiger Entfernung von den ihm direkt anliegenden Partien speziell nach oben von seinem oberen Rande lädieren; erstens, indem er hier eine ödematöse Erweichung oder Entzündung des Markes herbeiführt, zweitens dadurch, dass er eine weiter nach oben reichende Meningitis hervorruft, oder aber hier eine oben beschriebene umschriebene Meningitis serosa spinalis bedingt. Würde man in diesen Fällen die höchstsegmentären Symptome auf den ober[illegible] Tumors

selbst beziehen und diesen in der entsprechenden Segmenthöhe suchen, so würde man natürlich in umgekehrter Weise zu hoch operieren. Doch sind immerhin diese Fälle nur Ausnahmefälle und diagnostisch nicht zu erkennen; im allgemeinen bleibt es doch bestehen, dass der obere Rand des Tumors selbst für die höchstsegmentären Symptome verantwortlich zu machen ist, und dass es deshalb vor allem auf ihre Feststellung ankommt. Die Möglichkeit nun, aus den im speziellen Falle vorhandenen Symptomen die höchst zu lokalisierenden herauszuschälen und damit zu bestimmen, welche höchsten Rückenmarkssegmente oder Wurzeln im betreffenden Falle von Tumor ergriffen sein müssen, — wo also in der Regel der obere Rand des Tumors liegt, — gründet sich auf die Lehre von den Funktionen der einzelnen Rückenmarkswurzeln und der ihnen zugehörigen Segmente, die uns Aufklärung gibt über die bei Läsionen dieser Segmente resp. Wurzeln auftretenden Ausfalls- resp. Reizsymptome. Wir sind gerade in bezug auf diese Kenntnisse in den letzten Jahren sehr viel weiter gekommen und wissen z. B. für das Halsmark sehr genau, für das Lendenmark so ziemlich, welche Muskeln und Hautgebiete den einzelnen Segmenten und Wurzeln entsprechen, welche Reflexbogen durch sie verlaufen. Auch für das Dorsalmark sind diese Verhältnisse ziemlich einfach. Ich verweise in bezug auf Spezielleres auf die Zusammenstellungen von Allen Starr und Gowers, sowie auf die wichtigen und eingehenden Arbeiten von Türk, Thorburn, Ross, Herringham, Sherrington, Head und Makenzie und bringe hierneben eine Tabelle, die zunächst von Allen Starr auf Grund eigener und fremder Beobachtungen aufgestellt ist; später ist sie von Edinger übernommen; ich habe sie mehrmals auf Grund neuerer Beobachtungen modifiziert, so dass sie jetzt wesentlich geändert erscheint. Für die obersten Halssegmente habe ich wesentlich die Angaben von Risien Russel und die von Wichmann benutzt; für die unteren Segmente des Plexus brachialis kamen vor allem neuere Angaben von Kocher, Stewart und Turner und auch eigene Beobachtungen in Betracht; ebenso kann ich mich für manche Aenderungen im Gebiete des Plexus lumbosacralis auf eigene Beobachtungen berufen.

Wir wollen uns nun an der Hand nachstehender Tabelle die einschlägigen Verhältnisse etwas näher ansehen und wollen uns dabei zunächst an die Ausfallsymptome, die Anästhesien und Lähmungen halten, da sie ja, als objektiv nachweisbare Symptome, unserer Diagnose sicherere Anhaltspunkte bieten, als die fast ganz oder ganz subjektiven Reizsymptome. Auch hier will ich nochmals hervorheben, dass wir uns bei diesen Auseinandersetzungen aus didaktischen Gründen nur an Fälle halten wollen, bei denen der Tumor in einem bestimmten Niveau des Rückenmarkes schon eine schwere Leitungsunterbrechung herbeigeführt hat; die Verhältnisse, wie sie in Fällen mit reiner Wurzelläsion und mit Wurzel- und leichter Markläsion vorhanden sind, lassen sich aus dem Anzuführenden leicht abstrahieren, wobei ich nochmals hervorheben will, dass es für die Praxis gerade auf eine Diagnose in diesen noch leichten Fällen ankommt. Bei Erfüllung der obigen Bedingungen braucht man vor allem, um die obere Grenze des Tumors festzustellen, was, wie ausgeführt, genügt und oft allein möglich ist, nur die Ausdehnung der Lähmungen und Anästhesien im speziellen Falle ganz genau festzustellen und dann an der Hand der Tabelle nachzusehen, bis zu welcher dabei zum

Lokalisation der Funktionen in den verschiedenen Segmenten des Rückenmarkes.

Segmente	Muskeln	Gefühlsinnervation der Haut	Reflexe
1. Zervikalis	Musculus rectus capitis posterior minor[1]) M. rectus capitis posterior major M. obliquus cap. superior M. semispinalis capitis M. spinalis cap. (pars cranialis) M. rectus cap. anterior M. longus capitis M. rectus capitis lateralis M. geniohyoideus M. omohyoideus M. sternohyoideus M. thyreo-hyoideus M. sternothyreoideus Ein Ast zum Musculus intertransversarius posterior cervicalis		
2. Zervikalis	M. rectus cap. post. major M. obliquus cap. inferior M. semispinalis capitis M. spinalis cap. (pars cranialis) M. longus atlantis M. longus colli M. longus capitis M. geniohyoideus M. omohyoideus M. sternohyoideus M. thyreohyoideus M. sternothyreoideus M. splenius capitis et cervicis M. sternocleidomastoideus[2]) M. trapezius Zacken des Musculus longissimus und der intertransversarii	Haut am Hinterkopfe bis zum Scheitel; an den seitlichen Teilen des Kopfes vorn bis zur vorderen Ohrgrenze; Haut über dem Ohre; über den hintersten untersten Teilen des Unterkiefers, am Hals und Nacken, vorn nach abwärts bis zur 2. Rippe; hinten bis an die Spina scapulae (nach Wichmann wird der mittlere untere Teil dieses dorsalen Gebietes von den dorsalen Aesten des 5., 6. und ev. 7. Zervikalnerven versorgt). Die 2. Zervikalwurzel grenzt nach oben direkt an das Trigeminusgebiet; die 3. innerviert Hals u. Nacken bis zur Clavicula; die 4. von da bis zur 2. Rippe.	
3. Zervikalis	Platysma (Kocher) M. longus atlantis M. longus colli M. longus capitis M. diaphragma M. scalenus medius M. geniohyoideus M. omohyoideus M. sternohyoideus M. sternothyreoideus M. splenius capitis et cervicis M. sternocleidomastoideus M. trapezius M. levator scapulae		
4. Zervikalis	M. longus atlantis M. longus colli M. longus capitis M. diaphragma M. scalenus anterior M. scalenus medius M. sternothyreoideus M. splenius capitis et cervicis M. trapezius M. levator scapulae M. rhomboidei M. supra- und infraspinatus M. deltoideus M. biceps und coracobrachialis M. brachialis int. M. supinator longus		

[1]) Zervikales I—IV nach Risien Russel.
[2]) Durch Akzessorii.

Segmente	Muskeln	Gefühlsinnervation der Haut	Reflexe
5. Zervikalis	Musculus levator scapulae[1]) M. teres minor M. diaphragma M. rhomboidei M. deltoideus M. biceps u. coracobrachialis M. brachialis internus M. supra- u. infraspinatus. M. supinator longus u. brevis M. pectoralis (pars clavicularis) Vielleicht Extensoren der Hand M. serratus anticus major M. splenius	Aeussere Seite der Schulter, des Ober- und Vorderarmes	Skapularreflex. Von der 5. zervikalen bis 1. dorsalen Wurzel Sehnenreflexe der in ihnen repräsentierten Muskeln.
6. Zervikalis	M. deltoideus M. teres major u. minor M. biceps u. brachialis internus M. supra- u. infraspinatus M. supinator longus u. brevis M. subcapularis M. pronator quadratus u. teres **Extensoren und Flexoren der Hand.** Serratus anticus major Vielleicht lange Extensoren der Finger M. splenius M. scaleni	Aeussere Teile des Vorderarmes an Beuge- und Streckseite Radialisgebiet der Hand und der Finger	
7. Zervikalis	Pronatoren der Hand. M. subscapularis M. teres major Extensoren und Flexoren der Hand. M. triceps Pectoralis major (pars costalis) Latissimus dorsi **Lange Extensoren und Flexoren der Finger.** M. splenius M. scaleni Kleine Handmuskeln (Interossei und lumbricales (?))	Mittlere Teile des Vorderarmes an Beuge- und Streckseite Radialis- und Medianusgebiet von Hand und Fingern	Palmarreflex Schlag auf die Vola manus erzeugt Schliessen der Finger.
8. Zervikalis	M. triceps. Flexor carpi ulnaris Lange Extensoren und Flexoren der Hand. **Interossei und lumbricales.** Scaleni.	Ulnarseite der Hand, des Unter- und Oberarmes an Streck- und Beugeseite;	
1. Dorsalis	Lange Flexoren der Finger. Interossei u. lumbricales **Daumen- und Kleinfingerballen.** Scaleni (In der 8. zervikalen u. 1. dorsalen Wurzel begeben sich die Fasern für den Dilatator pupillae zum Grenzstrang.)	das betreffende oberste Oberarmgebiet wird noch von Dorsalis 2 versorgt.	

[1]) Ausserdem innervieren die einzelnen Halswurzeln auch noch die langen über die ganze Wirbelsäule sich erstreckenden Muskeln in der entsprechenden Höhe.

Segmente	Muskeln	Gefühlsinnervation der Haut	Reflexe
Dorsalis 2—12 resp. Lumbalis 1	Die entsprechenden langen Muskeln der Wirbelsäule M. serratus post. sup. 1—4 M. serratus post. inf. 9—12 M. intercostales intorni 2—11 M. intercostales externi 2—11 M. levat. cost. breves 2—11 M. infracostales 2—4 und 7—9 M. levat. cost. longi 8—10 M. transversus thoracis 3—6 M. transv. abdominis 7—12 M. obliq. abd. int. 7—12 M. obliq. abd. ext. 7—12 M. rectus abdominis 8—12 M. pyramidalis d. 12. Lumb. 1	Haut der Brust, des Rückens und des Bauches, oben von der unteren Grenze des oberen Zervikalgebietes an, unten nicht ganz bis zur Inguinalfalte reichend; Haut der oberen Glutaealgegend. Die 6. Wurzel erreicht vorn median das Gebiet des Epigastriums, die 8. und 9. liegen schon ganz über der Bauchhöhe (Brustwarze 4. dorsale Wurzel; oberes Epigastrium 6., Nabel 10.). Die Grenzlinien der einzelnen Hautbezirke laufen horizontal um den Rumpf; also am Thorax über mehrere Interkostalräume hinweg	Epigastrischer Reflex. 4.—7. dorsale Wurzel. Abdominalreflex. 7.—11. dorsale Wurzel.
Lumbalis 1[1]	Bauchmuskeln s. o. Iliopsoas Sartorius Cremaster Quadratus lumborum	Haut der Inguinalgegend, der obersten vorderen und äussoren Teile der Oberschenkel, Haut des Mons Veneris, der Wurzeln des Penis an der Dorsalseite, Sensibilität des Hodens, Samenstranges und der Tunica dartos, vermittelst des Sympathikus	Patellarreflex. 2.—4. Lumbalis, spez. Lumb. 4.
Lumbalis 2[1] **Lumbalplexus**	Iliopsoas Sartorius Quadriceps femoris Cremaster Quadratus lumborum	Aeussere und vordere Seite der Hüfte bis zum unteren Drittel des Oberschenkels	
Lumbalis 3	Kleine Beckenmuskeln M. iliopsoas M. sartorius M. quadriceps femoris M. adductores femoris M. quadratus lumborum	Vorderseite der Hüfte, teilweise mit 2 gemeinsam, innerste Teile der Hinterseite der Hüfte in ihren oberen Teilen und Innenseite des Unterschenkels	
Lumbalis 4	Kleine Beckenmuskeln M. quadriceps femoris M. adductores femoris	Untere Teile der Innen- und Vorderseite der Hüfte, Innenseite des Unterschenkels, teilweise auch hintere, Innenrand des Fusses ausser grosser Zehe	Glutaealreflex. 4. u. 5. Lumbalis. (? Wahrscheinlich tiefer.)
	Tibialis anticus (Extensor digitorum commun., Extensor hallucis)		
Lumbalis 5 **Sakralplexus**	Tibialis anticus Extensor hallucis Extensor digitorum communis Musculi peronei M. flexores cruris[2] Musculi Glutaei (Strecker) und Abductores der Hüfte Auswärtsroller der Hüfte	Vordere äussere Teile des Unterschenkels, äusserer und dorsaler Teil des Fusses mit Ausnahme der Zehenenden, innere Teile der Planta pedis (mit Sakralis I).	

[1]) Vielleicht enthalten das 1. u. 2. Lumbalsegment überhaupt keine Muskelkerne; dann würden die hier erwähnten Muskeln erst vom 3. Segment an ihre Nerven beziehen.

[2]) Die Segmente für die Flexores cruris und die Glutaei sind aber noch nicht ganz sicher. Sicher liegen die ersteren höher als die zweiten. Vielleicht die letzteren noch unter der Wadenmuskulatur. Sicher liegen sie aber beide unter den Peronei.

Segmente	Muskeln	Gefühlsinnervation der Haut	Reflexe
	(Plantarflexoren des Fusses (Wadenmuskulatur) und lange Zehenbeuger)		
Sakralis 1 u. 2	M. peronei Muscul. flexoris cruris Muscul. glutaei (Extensores) und Abductores der Hüfte Auswärtsroller der Hüfte Plantarflexoren des Fusses Lange Zehenbeuger	1. Sakralis. Aeussere u. mittlere Teile der Sohle, Hacken, Teile des Fussrückens (Innenseite), Zehenenden. Aeussere und hintere Seite der Wade	Plantarreflex.
	2 spez.: kleine Fussmuskeln, Interossei und Flexor digitorum brevis	2. Sakralis. Mittlerer Teil an der Hinterseite der Unter- und Oberschenkel	Achillessehnenreflex. (Nach Ziehen Sakralis 1. Nach Oppenheim 5 Lumbalis; 1 und 2 Sakralis.)
Sakralplexus			
Sakralis 3—5	Muskeln des Perineums und die quergestreifte Muskulatur der Harnröhre, (Compressor urethrae) und des Mastdarms, (Sphincter ani externus) u. der Geschlechtsorgane	3. Sakralis. Haut über dem Os sacrum, innerste oberste Partie der Oberschenkel 4. u. 5. Sakralwurzel. Perineum, Anus und konzentrische Teile der Haut über dem Os sacrum dicht an der Mittellinie, Hinterseite des Penis, Vorderseite mit Ausnahme der Wurzel des Penis, Haut des Skrotum. (Beim Weibe hintere Teile der grossen Labien.)	Zentrum f. Erektion 2. und 3. S. Ejakulation 3. S. Detrusor u. Sphincter vesicae, glatte Muskulatur des Rektum 3., 4., 5. S. Sphincter ani externus 4. u. 5. Sakralis. Analreflex 5. Sakralis. Nach Müller nicht im Conus gelegen (s. Text S. 367).

mindesten der Tumor mit seinen lähmenden Wirkungen nach oben reichen muss. Es ist wohl gut, das durch ein Beispiel etwas zu erläutern, das übrigens nicht ein fingiertes ist. Wir finden in einem bestimmten Falle eine schlaffe Lähmung der Beine, die allmählich, aber ziemlich rasch aus einer spastischen hervorgegangen ist, und eine ebensolche der Rumpfmuskulatur; Fehlen der Patellarreflexe, Anästhesie der Beine und des Rumpfes vorn bis zur zweiten Rippe, hinten bis zur Spina scapulae; schwere Blasen- und Mastdarmstörungen; an den Armen beiderseits, aber links deutlicher ausgeprägt eine atrophische Lähmung der Muskeln, die Hand und Finger bewegen, mit Entartungsreaktion in denselben; ferner eine Anästhesie der ulnaren Hälfte des Ober-, Unterarmes und der Hand, ebenfalls links deutlicher; dazu links eine Miosis und Lidspaltenverengung. Die den höchsten vom Tumor ergriffenen Rückenmarkssegmenten und Wurzeln in diesem Falle entsprechenden Symptome sind die Atrophie und die Lähmungen der Beweger der Hand und der Finger, die Anästhesie in der ulnaren Hälfte der Arme und die linke Miosis und Lidspaltenverengerung, und sie weisen nach der Tabelle alle darauf hin, dass der Tumor hier bis an das erste Dorsalsegment reichen muss; das Ueberwiegen resp. der alleinige Sitz dieser höchstlokalisierten, also Segmentssymptome, auf der linken Seite weist ferner darauf hin, dass die Geschwulst auf der linken Seite im oder am Marke ihren Sitz haben muss. Solche Beispiele liessen sich natürlich sowohl aus der Kasuistik, wie einfach durch Konstruktion sehr vermehren, auch für das Dorsal- und das Lendenmark; aber ich kann hier natürlich nicht auf jeden einzelnen Fall und seine von anderen immer differierenden Symptome eingehen. Hält man sich nur an die vorstehende Tabelle und lässt sich im einzelnen Falle keines der vorhandenen Symptome bei der Untersuchung entgehen, so wird man imstande sein, in jedem, diese Diagnose überhaupt erlaubenden Falle, auch die Diagnose

des Höhensitzes der Geschwulst, speziell ihres oberen Randes stellen zu können. Doch will ich hier im allgemeinen, und zum Teil, wenigstens für die Anordnung der sensiblen Bezirke der einzelnen Wurzeln, unter Hinweis auf Schemata von Seiffer (Figur 50), einige Andeutungen über die Verteilung der einzelnen Rückenmarkssegmente und ihrer Wurzeln geben. Halten wir uns zunächst an die Extremitäten und an die motorischen Wurzeln. Hier sind die Verhältnisse im ganzen

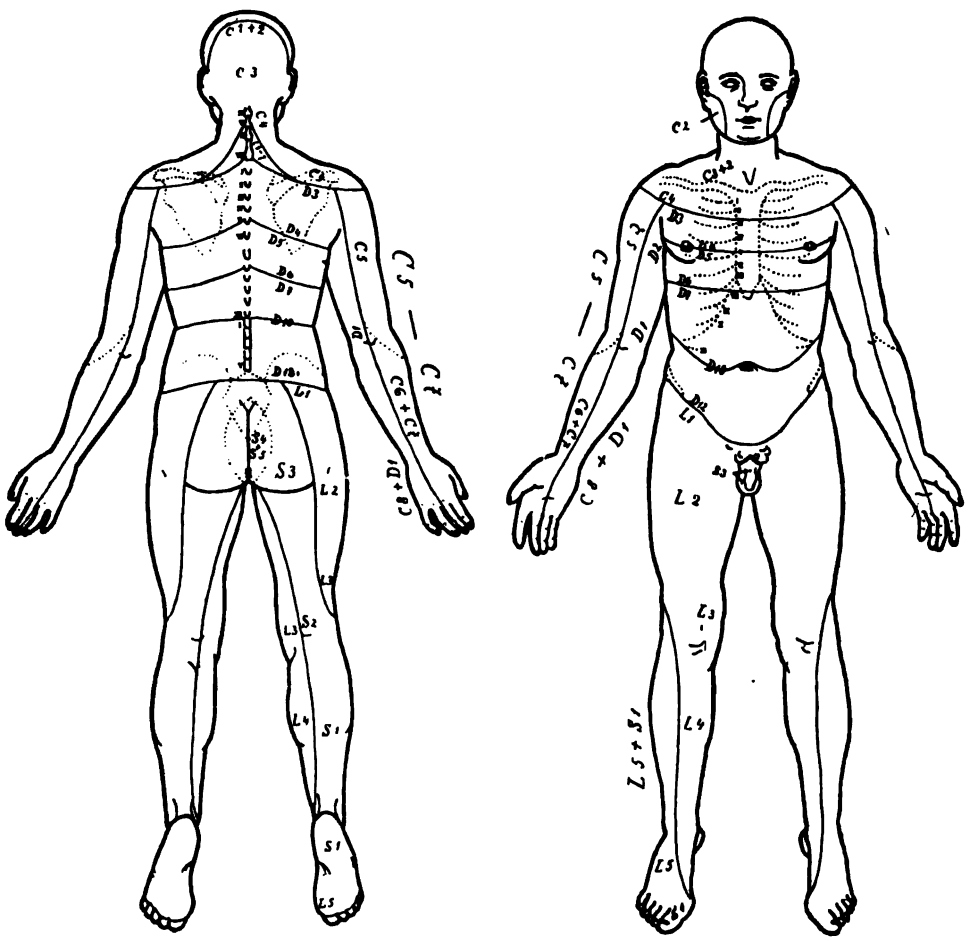

Figur 50. Schemata der Verteilung der einzelnen hinteren spinalen Wurzeln in der Haut. Nach Seiffer.

einfach. An den Armen werden die der Schulter am nächsten gelegenen Muskeln von den obersten Wurzeln der Halsanschwellung, die der Finger und der Hand vom ersten Dorsalsegment, dem untersten Teile der Halsanschwellung versorgt. Am Beine stehen vorn die obersten Muskeln mit den obersten Wurzeln des Lumbalplexus in Verbindung, so z. B. der Iliopsoas mit der 2. u. 3. Lumbalwurzel; hinten werden dagegen die obersten Muskeln von den tiefst gelegenen sakralen Wurzeln innerviert, also z. B. die Muskeln des Perineum von der dritten bis fünften Sakral-

wurzel. Dazwischen steigen die lumbalen Wurzeln an den Muskeln der Vorderseite der Beine allmählich herab, die sakralen an denen der Hinterseite allmählich hinauf. Doch sind gerade für die Beine manche Muskelgebiete — z. B. die Flexores cruris und die Glutaei — in bezug auf das Rückenmarkssegment, dem sie zugehören, noch unsicher; wie das auch die Tabelle erkennen lässt. Etwas verwickelter sind die Verhältnisse für die Bezirke der hinteren, sensiblen Wurzeln an den Extremitäten. Was den Arm anbetrifft, so kann man sagen, dass die Wurzeln der höchsten Teile des Plexus brachialis (vierte und fünfte zervikale) die am meisten radial- und schulterwärts gelegenen Hautpartien, und zwar an der Beuge- und Streckseite versorgen; dass sich die aus den tiefsten Teilen der Halsanschwellung (erste und zweite dorsale Wurzel) stammenden Fasern in dem ulnarsten Teile der Extremität verzweigen (die 2. Dorsalwurzel wieder am weitesten schulterwärts) und dass die anderen dazwischen liegenden Wurzeln intermediäre Partien der Unterarme und der Hand innervieren[1]).

Am Beine steigen wieder die Bezirke der einzelnen lumbalen und sakralen Hinterwurzeln an der Vorderseite allmählich herab, an der Hinterseite hinauf; die erste lumbale Wurzel versorgt die Inguinalgegend, die letzte sakrale den Damm. Im ganzen haben die Bezirke nach Angaben von Thorburn die Form von Dreiecken mit der Basis nach oben und mit langen Schenkeln, die zum Teil in einander geschachtelt sind. Im übrigen kann auch hier auf das Seiffersche Schema Fig. 50 verwiesen werden.

Für den Rumpf kommen ja hauptsächlich nur die Sensibilitätszonen in Betracht. Die Dorsalwurzelbezirke bilden am Rumpfe breite Streifen mit ungefähr horizontal verlaufenden Grenzen, eine Tatsache, die übrigens Hitzig schon vor mehr als 20 Jahren erkannt hat. Sie entsprechen keineswegs den ihnen nach der Zahl zugehörigen Interkostalräumen. Da sie horizontal verlaufen, die Rippen aber von hinten oben nach vorn unten stark abwärts, so müssen sie vorn viel höhere Interkostalräume bedecken als hinten; nach Kocher soll jeder Interkostalraum nur vorn, nahe der Mittellinie von der Wurzel versorgt werden, die ihm an Zahl entspricht. Da die einzelnen Dorsalwurzelbezirke auch viel breiter sind, als die Zwischenrippenräume, so werden für die Haut des Brustkorbes nur die 2.—9. Dorsalwurzel verbraucht, während die 10., 11. und 12. die Bauchhaut versorgen. Auch in dieser Beziehung sei auf die Schemata von Seiffer verwiesen, die alles nötige geben. Als besondere Anhaltspunkte können hier die Brustwarzen beim Manne (4. Dorsalsegment) und der Nabel (10. Dorsalsegment) dienen; Angaben, die übrigens nicht in jedem einzelnen Falle absolut sicher sind.

Die vorderen Wurzeln des 7. bis 12. Dorsalsegmentes versorgen die Bauchmuskulatur; die oberen Halswurzeln die Muskeln, die den Kopf bewegen und die Haut des Halses, Nackens, Hinterkopfes, unterer äusserer Teile des Gesichtes und des Rumpfes vorn bis zur 2. Rippe, hinten bis zur Spina scapulae; schliesslich die 4. vordere Zervikalwurzel das Diaphragma. Die glatten Muskeln der Orbita und der Dilatator pupillae werden von den sympathischen Fasern versorgt, die hauptsächlich in der 1. Dorsalwurzel, teilweise auch in der 8. Zervikalwurzel austreten.

Diese allgemeinen Angaben und das Spezielle, was die Tabelle und die Schemata anführen, wird in der Regel wohl genügen, um sich danach

[1]) Alles das lassen die Schemata Fig. 50 von Seiffer leicht erkennen.

in jedem einzelnen Falle, nach genauerer Konstatierung aller Funktionsstörungen, den Sitz der Geschwulst und speziell ihres oberen Randes dem Rückenmarke gegenüber sicher zu konstruieren. Nur auf eine, allerdings sehr wichtige Fehlerquelle, die wenigstens die Schemata, übrigens mit Wissen ihres Entwerfers, enthalten, will ich noch eingehen, eine Fehlerquelle, auf die namentlich auch, wie wir weiter unten sehen werden, praktische Erfahrungen bei Rückenmarkstumor-Operationen hingewiesen haben, deren volle Aufdeckung und damit die Möglichkeit sie zu vermeiden, wir aber erst ausgezeichneten experimentellen Arbeiten Sherringtons verdanken. Die Schemata fehlen darin, dass sie — das lässt sich übrigens in einem solchen Schema kaum vermeiden —, für die einzelnen spinalen Wurzeln die Hautbezirke viel zu bestimmt und zu scharf von einander abgegrenzt angeben; ebenso tut das für die radikulären Muskelgebiete die sonst sehr vertrauenswürdige Tabelle von Thorburn in seiner „Surgery of the spine"; in der von mir gebrachten Tabelle Allen Starr-Edinger-Bruns ist auf diese neueren Erfahrungen, speziell die Sherringtons, wenigstens was die Muskeln anbetrifft, schon einigermassen Rücksicht genommen, es sind die meisten Muskeln, speziell die segmentär gut bekannten in mehreren Segmenten, meist trisegmentär angeführt. Im allgemeinen wird dann das mittlere angeführte Segment für den betreffenden Muskel das Hauptsegment sein. Ausserdem sind in den einzelnen Segmenten die Muskeln, soweit das bekannt, so geordnet, dass zuerst die genannt sind, die ihre Nerven aus den höheren Teilen des betreffenden Segmentes beziehen. Für die einzelnen Hautgebiete habe ich aber, um allzuviel Wiederholungen zu vermeiden, nur eine Wurzel genannt, die dann die Hauptwurzel dieses Hautgebietes ist, das aber dann auch noch mindestens von einer darunter oder darüber liegenden Wurzel versorgt wird.

Sherrington hat nämlich durch Experimente am Affen mit aller Sicherheit nachgewiesen, dass von einer scharfen Abgrenzung der Innervationsgebiete der einzelnen Rückenmarksnerven, so, dass jede motorische Wurzel ganz bestimmte Muskeln, diese aber allein, jede sensible Wurzel bestimmte Hautgebiete ohne Konkurrenz anderer innerviere, nicht die Rede sein kann. In jedem Hautgebiete anastomosieren zu seiner Innervation die Endausläufer von drei spinalen Wurzeln — einer mittleren — diese ist in den Schematen von Seiffer allein angegeben, — und der darüber und darunter gelegenen Wurzel. Erst wenn alle diese drei Wurzeln zerstört sind, tritt im betreffenden Hautgebiete Anästhesie ein; die Erhaltung einer einzigen genügt zur Erhaltung des Gefühles in dem betreffenden Hautbezirke. Ebenso verhält es sich mit den vorderen Wurzeln. Jeder Muskel wird zum mindesten von drei Wurzeln innerviert, und eine Lähmung, vor allem aber, wie aus dem oben (Seite 347) angeführten Beispiele hervorgeht, eine Atrophie mit elektrischen Störungen tritt in bestimmten Muskeln erst auf, wenn alle drei für ihn in Betracht kommenden vorderen Wurzeln zerstört sind; das Erhaltenbleiben einer einzigen in Betracht kommenden vorderen Wurzel kann genügen, um alle diese Erscheinungen hintanzuhalten. Man sieht leicht, von welcher eminenten praktischen Bedeutung, für eine möglichst lange Erhaltung motorischer und sensibler Funktionen bei Wurzelerkrankungen, diese ausgiebige Anastomosierung der Fasern der einzelnen Rückenmarkswurzeln sein muss, — sie erklärt ohne weiteres, wie ich das in dem oben angeführten Falle selbst erlebt, dass z. B. eine Anästhesie durch Läsion einer

einzigen spinalen Wurzel nie entsteht; und sie begründet vollständig die Tatsache, dass gerade wegen dieses langen Fehlens objektiver Symptome reine Wurzelläsionen oft für die Stellung einer Segmentdiagnose nur ungenügende Anhaltspunkte geben. Nach eigenen Erfahrungen in einem Falle von Rückenmarkstrauma habe ich es sogar für möglich erklärt, dass beim Menschen die Anastomosierung der einzelnen Wurzeln noch weiter geht, dass vielleicht an der Innervation eines Muskels oder einer Hautpartie neben der mittleren noch je zwei obere und untere Wurzeln teilnehmen, und Schlesinger und Andere sind dieser Ansicht beigetreten.

Man wird ohne weiteres einsehen, von wie grosser Bedeutung alle diese Tatsachen für unsere Segmentdiagnose sind. Es wird sich dabei natürlich nur um die oberen oder die obere — wenn ich so sagen darf — Hilfswurzel handeln; denn halten wir an unserm Postulate für diese Auseinandersetzungen fest, dass der Tumor im speziellen Falle schon in irgend einem Niveau, also im Gebiete irgend einer bestimmten Wurzel, zu einer schweren Leitungsunterbrechung geführt hat, so kann eine darunter liegende Wurzel zum Erhaltenbleiben, der Sensibilität z. B., im Gebiete der lädierten nicht beitragen, da ja ihre Leitung nach dem Zentrum durch die Querläsion unterbrochen ist, wohl aber die erste oder die ersten zwei über der Querläsion liegenden Wurzeln. Ganz ähnlich wird sich die Sache natürlich für die Motilität verhalten. Sehen wir uns nach diesen neuen Erfahrungen noch einmal das von uns oben gewählte Beispiel für die Segmentdiagnose eines Rückenmarkstumors an. Wir hatten hier nach den Funktionsstörungen, deren höchstgelagerte in Lähmungen von Muskeln und Anästhesien in Hautpartien bestanden, die in der Hauptsache von der ersten Dorsalnervenwurzel versorgt werden, angenommen, dass der obere Rand der Geschwulst in diesem Falle bis an die erste Dorsalwurzel reichen müsse. Wir wissen jetzt, dass die betreffenden höchsten erkrankten Muskeln und Hautzonen zwar in der Hauptsache von der ersten dorsalen, daneben aber auch noch von der achten und vielleicht sogar siebenten Zervikalnervenwurzel versorgt werden, und dass volle Lähmung und Anästhesie in ihnen erst auftritt, wenn diese beiden oberen Hilfswurzeln oder wenigstens die eine von ihnen oder ihre Segmente mit zerstört sind. Da nun die Funktionsstörungen in den betreffenden Gebieten linkerseits in diesem Falle totale waren, so muss hier die Geschwulst mit ihrem oberen Rande links nicht nur bis an das erste Dorsal-, sondern mindestens bis an das achte, vielleicht sogar das siebente Zervikalsegment gereicht haben. Oder ein anderes Beispiel: Wir haben in einem bestimmten Falle eine fast komplette Anästhesie beider Beine, vorn bis etwas über die Inguinalgegend, hinten bis an den Darmbeinkamm nach oben reichend. Dazu atrophische Lähmung aller zum Plexus lumbalis gehörenden Muskeln mit Verlust der Patellarreflexe, spastische Lähmung der Unterschenkelmuskulatur mit Achillesklonus, Babinskis und Oppenheims Reflexen, und schwerer Blasen- und Mastdarmstörung. Die obere Grenze der Funktionsstörungen wird dann auf ein Gebiet hinweisen, das in der Hauptsache von der ersten Lumbalwurzel innerviert wird. Da aber hier die Sensibilitätsstörung im Inguinalgebiete, und von den Motilitätsstörungen die höchstsegmentäre, die Lähmung des Iliopsoas, noch fast vollständige sind, so wird die Geschwulst mit ihrem oberen Rande nicht nur bis an das erste Lumbal-, sondern bis an das 12. oder 11. Dorsalsegment hinaufreichen müssen.

Es ist namentlich die Unkenntnis dieser ausserordentlich wichtigen Tatsache der weitgehenden Anastomosierung der einzelnen Rückenmarkswurzeln in ihren peripheren Verbreitungsbezirken und, was vor allen Dingen für die hier vorliegende Frage in Betracht kommt, die Nichtbeachtung des Umstandes, dass, wenn in einem, in der Hauptsache von einer bestimmten Wurzel innervierten Muskel- oder Hautbezirke vollständige Lähmung oder Anästhesie besteht, dass dann die Läsion nicht nur diese Wurzel zerstört haben, sondern bis an die nächstobere oder die zweitobere Wurzel oder an das entsprechende Segment heranreichen muss, der Grund dafür gewesen, dass im Beginne der operativen Aera bei einzelnen Tumoroperationen die Wirbelsäule an einer zu tiefen Stelle eröffnet wurde, und der Tumor, der dicht über der Trepanationsöffnung sass, nicht gefunden wurde. Auch Horsley würde es in seinem berühmten Falle so gegangen sein, wenn er nicht seiner Diagnose so sicher gewesen wäre, dass er immer noch mehr Wirbelbögen nach oben opferte, bis er den Tumor viel höher, als er erwartet hatte, fand. Heute kann man bei genauer Rücksicht auf alle diese Dinge diesen Fehler vermeiden, und er ist schon bei den jüngeren Operationen fast immer vermieden worden. Man muss in jedem einzelnen Falle die oberste Grenze der Lähmung und Anästhesie ausfindig machen und das oberste Ende des Tumors in denjenigen höchsten Segmenten suchen, die nach den Untersuchungen Sherringtons und unter Rücksicht auf die beigegebenen Tabellen und Schemata im betreffenden Falle überhaupt noch in Mitleidenschaft gezogen sein können. Dass man allerdings, wenn man so verfährt, in Ausnahmefällen, auch den oberen Rand des Tumors zu hoch verlegen kann, und warum das möglich ist, habe ich oben genau ausgeführt und brauche das hier nicht zu wiederholen.

Auch auf das Vorkommen individueller Abweichungen in diesen Dingen ist noch hinzuweisen. Im allgemeinen wird zwar ein bestimmtes Hautgebiet und ein bestimmter Muskel immer von einer bestimmten Haupt- oder einer oder zwei oberen und unteren Nebenwurzeln innerviert werden, aber es ist doch möglich, dass die betreffenden Haupt- und dann natürlich auch die Nebenwurzeln einmal um ein Segment tiefer (oder höher?) entspringen. So haben Eisler und Patterson nachgewiesen, dass beim Menschen die Wurzelfasern für die Peroneusmuskulatur in der Regel aus der vierten, in selteneren Fällen aber aus der fünften Lumbalwurzel stammen. Aehnliches fand Sherrington bei Affen. In solchen Fällen verschiebt sich natürlich nicht nur die eine Wurzel, sondern die ganze benachbarte Wurzelgruppe nach oben oder nach unten — präfixierter oder postfixierter Typus nach der Nomenklatur Pattersons. Meist soll es sich allerdings nach Sherrington nur um die Verschiebung um ein halbes Segment handeln. Ich selber halte es für möglich, dass die kleinen Handmuskeln, die meist ihre Wurzelfasern aus dem ersten Dorsal- und achten Zervikalsegment beziehen, präfixiert sein können, und dass dann ihre Kerne in der Hauptsache im achten und siebenten Zervikalsegment liegen. Jedenfalls wird man gut tun auch auf diese vielleicht nicht so ganz seltenen Variationen in jedem Fall Rücksicht zu nehmen.

Noch ein a[illegible] Umstand ist für diese Dinge von

der allergrössten Wichtigkeit. Wir wissen, dass die Funktionen der einzelnen Wurzeln ganz genau dieselben sind wie die der ihnen zugehörigen Segmente[1]) (die meisten Autoren, wie auch ich, halten wenigstens trotz der zwar geistreichen, aber rein hypothetischen Lehre Brissauds von der Differenz dieser Funktion an dieser Ansicht fest), und ich habe deshalb bei den bisherigen Ausführungen ziemlich wahllos bald den Ausdruck Wurzel, bald den Segment gebraucht. Aus den Ausfallssymptomen allein lässt sich niemals schliessen, ob sie in einem bestimmten Falle durch die Läsion, speziell der höchsten in Betracht kommenden Wurzel oder des ihr zugehörigen Segments hervorgerufen sind. Wäre es nun so, dass jede spinale Wurzel am Rückenmarke in derselben Höhe entspränge, in der sie den Wirbelkanal verlässt, also entsprechend der Höhe des ihr zuständigen Foramen intervertebrale, so würde der Umstand, dass Segmente und Wurzeln die gleichen Funktionen haben, für die Niveaudiagnose Schwierigkeiten nicht bieten, da ja dann der obere Rand des Tumors in der Höhe eines bestimmten Segmentes auch nur die Wurzel des gleichen Segmentes als höchste lädieren könnte. So liegt die Sache aber nicht. Im Dorsalmarke z. B. entspringen die Wurzeln aus dem Marke etwa $1^1/_2$—2 Wirbelkörper höher, als sie aus der Wirbelsäule austreten; z. B. entspringt, wie das nebenstehende Schema (Fig. 51) von Gowers ohne weiteres erkennen lässt, die 6. Dorsalwurzel, die unter dem 6. Wirbel austritt, schon am oberen Rande des 5. Wirbelkörpers aus dem Marke. Ehe sie also unterhalb des 6. Wirbels austritt, muss sie im Wirbelkanale einen langen Weg zurücklegen, und sie berührt auf diesem Wege jedenfalls noch das 7., manchmal auch noch das 8. Dorsalsegment und die hier aus dem Marke austretenden Wurzeln. Noch viel entfernter von einander sind, wie bekannt, Mark- und Wirbelsäulenaustritt bei den lumbosakralen Wurzeln, so dass in der Höhe der Cauda equina etwa vom 3. Lenden- bis letzten Steissbeinwirbel überhaupt nur Wurzeln, kein Mark mehr angetroffen werden kann. In der Halswirbelsäule beträgt die Differenz zwischen Mark- und Wirbelsäulenaustritt der Wurzeln etwa einen Wirbelkörper; um diese Länge müssen die aus dem

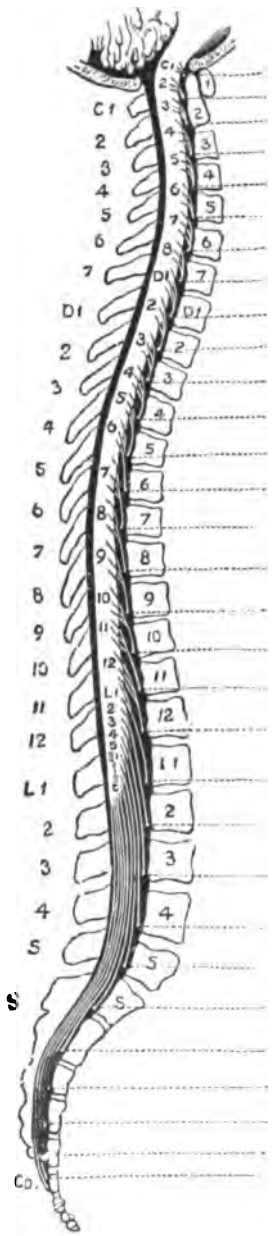

Figur 51. Schema zur vertebromedullaren Topographie; speziell zur Klarlegung der Verhältnisse des Markaustrittes der einzelnen Rückenmarkswurzeln zu den einzelnen Wirbelkörpern u. Wirbeldornen. Nach Gowers.

[1]) Siehe übrigens Anmerkung Seite 380.

Marke austretenden Wurzeln nach unten ziehen, um den Wirbelkanal zu verlassen. Halten wir uns an ein Beispiel vom Dorsalmark, so können, das lehrt ein einziger Blick auf das Schema Fig. 51, dieselben Symptome mit derselben oberen Grenze der Anästhesie und Lähmung entstehen, wenn der Tumor, in der Höhe des 7. Dorsalsegmentes sitzend, dieses und zugleich die an diesem Segmente zum Wirbelkanalaustritt vorbeilaufende 6. und vielleicht 5. Wurzel lädiert, als wie wenn ein Tumor, in der Höhe des 5. Segmentes sitzend, nur dieses und die hier aus dem Marke austretenden Wurzeln lädiert, die vorbeistreichende 4. und vielleicht 3. Dorsalwurzel aber verschont. Bei ganz gleichen Symptomen würde also in einem Falle die Geschwulst nur bis zum 7. Segmente nach oben reichen, im anderen bis zum 5., in dem einen Falle würde ihr oberer Rand dann am oberen Rande des 6., im anderen in der Mitte des 4. Dorsalwirbelkörpers sitzen. Das wäre bei ganz gleichen Symptomen eine Niveaudifferenz von $1^1/_2$ Wirbelkörpern. Ein Tumor am Conus terminalis würde in einem Falle, wenn er sich allein auf die Segmente des Konus beschränkte, Symptome nur in den untersten drei sakralen Wurzeln hervorrufen; im anderen, wenn er die vorbeistreichenden Wurzeln mitlädierte, das gesamte lumbosakrale Gebiet beteiligen. Man sieht leicht, dass an diesen Umständen bei alleiniger Rücksicht auf die nervösen Symptome, auf die wir ja oft allein angewiesen sind, alle unsere Bemühungen zur Erreichung einer sicheren Niveaudiagnose eines Rückenmarkstumors scheitern könnten. Da aber kommt uns nun eine sehr wichtige praktische Erfahrung zu Hülfe. Diese lehrt uns, dass der Tumor, wie das Trauma, eine auffällige Schonung gegenüber den intravertebral verlaufenden Wurzeln ausübt, speziell gegen solche, die aus Segmenten, die über dem eigentlichen Tumorsitz liegen, entstammen und am Tumor nur zu ihrem Wirbelaustritt vorbeistreichen, während er die in der Höhe seines Sitzes selber entspringenden Wurzeln stärker angreift und oft auch schon durch die Läsion des Markes mit zerstört. Daraus ergibt sich, und das ist für die Zwecke unserer Niveaudiagnose ein sehr wichtiges Gesetz, dass bei Geschwülsten fast immer die zweite, an dem obigen Beispiele erörterte Modalität zutrifft, dass also, wenn die höchst zu lokalisierenden Ausfallssymptome in einem bestimmten Falle auf die Läsion eines bestimmten Wurzelgebietes hinweisen, diese Läsion im allgemeinen an der Austrittsstelle dieser Wurzel aus dem Marke — in der Segmenthöhe — und nicht an der betreffenden Wurzel während ihres intraspinalen Verlaufes stattgefunden hat. Nach diesem Gesetze muss man seine therapeutischen Massnahmen einrichten: in der **Segmenthöhe** des höchsten im betreffenden Falle in Betracht kommenden Wurzelgebietes pflegt der obere Rand des Tumors zu liegen, nicht in der Höhe des Austrittes dieser Wurzeln aus dem Wirbelkanale; also nicht nur im höchsten in Betracht kommenden Wurzelgebiete muss man ihn suchen, sondern wieder im höchsten Punkte dieses höchsten Wurzelgebietes, in der Segmenthöhe und am Wurzelaustritte aus dem Marke. Selbstverständlich sind hier auch Ausnahmen möglich und kommen öfters vor, der Tumor kann sich direkt in mehr distalen Partien der betreff[illegible] entwickeln und nicht

jedem Drucke kann die intravertebral verlaufende, am Tumor vorbeistreichende Wurzel widerstehen; manchmal wird sie mit zerstört werden, und wir werden sehen, dass man das im einzelnen Falle sogar erkennen kann; aber in den meisten Fällen wird dieses Gesetz, das auch wieder dazu führt, den oberen Rand der Geschwulst möglichst hoch zu suchen, stimmen. Selbstverständlich machen hier Tumoren im Gebiete der Cauda equina eine Ausnahme; aber gerade deshalb ist ohne Knochensymptome auch ihre Niveaudiagnose immer eine so schwierige. Gut tun wird man aber auch hier, wenn man die Geschwulst in den in Betracht kommenden Wurzeln möglichst hoch sucht.

Ich habe bei meinen bisherigen Auseinandersetzungen immer angenommen, dass die Anästhesie bis in ihre segmentär oberste Grenze eine totale ist. Selbstverständlich kann aber zwischen totaler Anästhesie und normalem Gefühl eine hypästhetische Zone liegen. Für diese Hypästhesie braucht man natürlich nicht eine Läsion aller das betreffende Gebiet innervierenden Wurzeln anzunehmen, es genügt wenn die Hauptwurzel ergriffen ist, zumal da die untere Supplementwurzel bei der Annahme einer schweren Querläsion für das betreffende Gebiet auch nicht mehr in Betracht kommt. Wenn allerdings, wofür manches spricht, an der Innervation eines Hautgebietes 5 Wurzeln teilnehmen, so könnte auch bei seiner Hypästhesie der Tumor noch bis in die erste obere Supplementswurzel reichen. Im hypästhetischen Gebiete werden oft Schmerzen bestehen.

Wie ich ausdrücklich hervorgehoben, habe ich bisher für den Aufbau der Lehre von der Niveaudiagnose der Rückenmarkstumoren nur die Ausfallssymptome, die Lähmungen und die Anästhesien, in Betracht gezogen. Jedenfalls geben diese uns die sichersten Anhaltspunkte für diese Diagnose; sie sind erstens objektiv nachweisbar und hängen zweitens zum grossen Teile oft auch von der Läsion der Medulla selbst ab, wodurch sie an Schärfe und Sicherheit für die Diagnose nur gewinnen. Gerade bei den Tumoren der Häute spielen aber auch die Reizerscheinungen, speziell die Schmerzen, und die hyperästhetischen Gebiete der Haut im Krankheitsbilde schon früh eine grosse Rolle und sie sind vor allen Dingen für die Diagnose des Sitzes des oberen Endes der Geschwulst von der allergrössten Wichtigkeit. Sie sind zunächst mit seltenen Ausnahmen immer Segmentsymptome, die der Tumor direkt an Ort und Stelle erzeugt, und sie werden vor allen Dingen ausgelöst von der Reizung derjenigen sensiblen Nervenfasern, die der Tumor beim Weiterwachsen nach oben immer von neuem ergreift, denn wenn, wie wir postulierten, der Tumor an irgend einer Stelle schon zu Leitungsunterbrechung des Markes geführt hat, so kann ein Ergriffenwerden von hinteren Wurzeln unterhalb dieser Kompressionsstelle beim Weiterwachsen der Geschwulst zu Schmerzen in den betreffenden Gebieten doch nicht führen, da ja die darüber liegende Leitungsunterbrechung eine Leitung von Reizen dieser Wurzeln nach dem Zentrum verhindert. Anders ist das natürlich für die Nervenwurzeln am oberen Ende der Geschwulst. Deshalb werden gerade die Schmerzen meist die für die Niveaudiagnose so sehr wichtigen, höchstsegmentären Erscheinungen im betreffenden Falle sein **und sie werden meist segmentär direkt über einer Anästhesiegrenze liegen.** Denn beim Weiterwachsen eines Tumors nach oben hin werden die leisesten Reize der hinteren Wurzeln schon zu

Schmerzen in ihrem Gebiete führen können; zu Anästhesien aber kommt es in demselben Gebiete erst bei ausgedehnter Läsion der betreffenden Wurzeln oder ihrer Marksegmente. Können wir in einem bestimmten Falle die Grenze der schweren Läsion im Marke bestimmt feststellen und finden wir Schmerzen in Hautpartien, die von Segmenten über dieser Unterbrechung versorgt werden, so können wir mit Bestimmtheit sagen, dass der Tumor noch über der totalen Unterbrechung zu partieller Mark- oder wahrscheinlich zu reiner Wurzelläsion geführt hat, und meist lässt sich auch erkennen, bis zu welcher Höhe er das getan hat. Immer muss der Tumor aber die in Betracht kommenden Wurzeln selbst erreicht haben; nur in den Hautgebieten, die sie versorgen, kann er Schmerzen erzeugen. Im übrigen werden sich die Schmerzen, speziell in ihren Lokalisationen, im allgemeinen ebenso verhalten, und diese Lokalisationen sich nach denselben Gesetzen richten, wie wir sie für die höchstsegmentären Anästhesien und Muskellähmungen erkannt haben. Das wird ein Beispiel am besten erläutern. Wir haben z. B. in einem speziellen Falle Anästhesie bis ins Hauptgebiet der 5. Dorsalwurzel und darüber in dem Hauptgebiete der 4. Schmerzen. Dann können, da zum Zustandekommen einer totalen Anästhesie im 5. Dorsalgebiete auch noch eine totale Läsion des 4. Segmentes resp. der zugehörigen Wurzel gehört, die Schmerzen im 4. Segmente nicht mehr von der 4. Wurzel selbst ausgelöst sein. Wir müssen vielmehr in einem solchen Falle annehmen, dass die Läsion mit ihrer Reizung schon bis an die unteren Wurzelfasern der 3. Wurzel reicht, und dass diese Fasern, da sie sich nach Sherringtons Gesetz auch nach unten in der Hauptzone der 4. Wurzel verzweigen, die hier beobachteten Schmerzen erzeugen. Also ebenso, wie das für die Anästhesie stimmt, so müssen wir auch für die Schmerzen, wenigstens die, die segmentär direkt über der Grenze der Anästhesie in der nächst oberen Hautzone liegen, nicht die Hauptwurzel dieser Zone, die schon zerstört sein muss, sondern die nächst obere, die oberste, also die nach Sherringtons Gesetz überhaupt noch in diesem Gebiete sich verzweigt, verantwortlich machen. Und ebenso, wie wir für die höchstsegmentären Lähmungen und Anästhesien die lähmende Läsion nicht an den intravertebralen Verlauf der in Betracht kommenden Wurzeln, sondern an das betreffende Segment resp. den Austritt der betreffenden Wurzel aus dem Marke verlegen müssen, so werden wir gut tun, auch für die segmentär über der Anästhesie liegenden Schmerzen immer ein Heranreichen der Geschwulst an die Segmenthöhe der den Schmerz erzeugenden Wurzelfasern zu postulieren. Die Schmerzzonen werden deshalb, da sie ja immer bei Dorsalmarktumoren, die ich als Beispiel gewählt, über der segmentär bedingten Anästhesie und Lähmung liegen, zwar mit ihrer oberen Grenze in der Haut näher an das Niveau des oberen Randes des Tumors im Wirbelkanale heranreichen, aber auch sie werden wegen der Länge des intravertebralen Verlaufes der Wurzelfasern und des Einsetzens der Läsion selbst an der Segmenthöhe der betreffenden Wurzeln dieses Niveau nicht ganz erreichen.

Doch muss hier auf die Möglichkeit einer Ausnahme hingewiesen werden. Auch bei diesen Erörterungen werde ich mich am besten an das obige Beispiel halten. Wir haben oben angenommen, dass ein Tumor, der bis an das dritte Dorsalsegment reicht, nur im Hautgebiete des vierten — infolge der Verzweigung von Fasern der dritten Wurzel im vierten Hautgebiete — Schmerzen während von der

Hautzone des fünften Segmentes nach unten eine Anästhesie besteht. Das wird aber jedenfalls nur solange stimmen, als der betreffende Tumor nur die untersten, die dritte Wurzel zusammensetzenden Nervenfasern erreicht, die sich wahrscheinlich hauptsächlich als Supplementsfasern für die Hautzone des vierten Segmentes in dieser verzweigen. Greift er weiter nach oben, immer die betreffenden Wurzeln nur reizend, so werden die Schmerzen allmählich sich auch auf das Haupthautgebiet der dritten Wurzel und zuletzt sogar, wenn Supplementfasern der dritten Wurzel für die Hautzone des zweiten Segmentes ergriffen werden, bis in die Hautzone dieses zweiten Segmentes erstrecken können. In diesen Fällen also, bei sich über mehrere Hautzonen erstreckenden Schmerzen, wird man nur diejenigen, die in der untersten dieser Hautzonen direkt über der Anästhesie sitzen, auf die Läsion der nächst oberen Wurzel beziehen müssen, während die in der mittleren Zone sitzenden Schmerzen direkt auf die Wurzel, die in der Hauptsache dieses Gebietes innerviert, und die in der Zone darüber sitzenden auf dieselbe, also sogar auf eine um ein Segment tiefer liegende Wurzel als die es ist, die die Hauptwurzel dieses höchsten schmerzenden Gebietes ausmacht, bezogen werden müssen. Bleiben wir also sonst bei unserm obigen Beispiele, wo die Anästhesie bis an das obere Ende des fünften Segmentes reicht, — finden wir aber hier Schmerzen nicht nur im Hautgebiete des vierten, sondern auch in dem des dritten und gar zweiten Segmentes, so brauchen wir, wenn es sich um einfache Wurzelreizung handelt, deshalb doch ein Hinausgehen des Tumors über das obere Ende des dritten Segmentes nicht anzunehmen, da eine Wurzelläsion, die bis dahin reicht, auch noch im Hautgebiete des dritten und zweiten Dorsalsegmentes Schmerzen erzeugen kann. Es ist übrigens wahrscheinlich, dass die Schmerzen in diesem Falle im Gebiete des zweiten Dorsalsegmentes nur geringfügig sein werden, und dass zu gleicher Zeit auch schon im vierten Dorsalsegmente Anästhesie, also eine Art Anästhesia dolorosa beginnen wird, da die Läsion allmählich immer mehr Fasern der dritten Wurzel ergreift. Jedenfalls aber steht soviel fest, dass bei sehr ausgebreiteten Schmerzgebieten wir gut tun werden, die höchstsegmentären Schmerzen nicht auf eine Läsion der Hauptwurzel dieses höchsten Gebietes, sondern auf die nächst untere Wurzel, die in dieses Gebiet ja eine Supplementwurzel schickt, zu beziehen. Das wäre also der einzige Fall, wo wir bei der Segmentdiagnose einer Rückenmarksgeschwulst Symptome in einem bestimmten Segmente auf eine sogar tiefere Wurzel beziehen können, als auf die Hauptwurzel, resp. das Hauptsegment des betreffenden Gebietes; meist ist es ja, vor allem bei den Ausfallssymptomen, gerade umgekehrt. In diesen Fällen können dann auch am Rumpfe die Schmerzzonen bis ziemlich an die Höhe des Tumorsitzes in der Wirbelsäule selbst reichen, was für die Anästhesien immer ausgeschlossen ist. Das Sherringtonsche Gesetz erklärt übrigens diese Ausnahme leicht; natürlich widerspricht auch sie, wie gesagt, nicht der allgemeinen Regel, dass ein Tumor nach oben hin nur soweit Symptome macht, als das Ausbreitungsgebiet der höchsten Wurzeln sich erstreckt, die er überhaupt erreicht. Ich will aber nicht unterlassen, nochmals darauf hinzuweisen, was besonders Schlesinger wieder hervorgehoben hat, dass namentlich im Krankheitsbeginne bei Tumoren der Häute Schmerzen wahrscheinlich auch auf andere weit entfernte Nervengebiete, wie wir das ja auch auf anderen Gebieten der

Pathologie kennen, irradiieren können; namentlich die sehr genau durch Jahre beobachteten Fälle von Schultze zeigen dieses Verhalten sehr klar; auch in meinem ersten zur Operation gekommenen Falle war es sehr deutlich, wenn man hier auch vielleicht von Anfang an eine diffusere Ausbreitung der Sarkombildung annehmen kann. Die Folge ist, dass natürlich in solchen Fällen von einer Segmentdiagnose vorerst nicht die Rede sein kann und dass sogar in nicht seltenen Fällen die organische Natur des Leidens längere Zeit eine zweifelhafte ist; wir müssen also immer wieder betonen, dass es zwar unter Umständen möglich ist, die Segmentdiagnose eines Rückenmarkstumors zu machen, wenn zu den bestehenden Wurzelsymptomen die ersten Symptome der Markkompression kommen; aber wenn die Wurzelsymptome lediglich Schmerzen waren, nur dann, wenn diese dauernd sehr umschrieben und bestimmt lokalisiert waren.

Hyperästhesien der Haut finden sich fast immer mit Schmerzen verbunden und in denselben Hautgebieten wie diese. Sie sind noch wichtiger als die Schmerzen allein, da sie bis zu einem gewissen Grade objektiv sind, und ferner, weil zwar durch Reizung sensibler Leitungsbahnen an der Stelle der Kompression des Markes auch in Gebieten unterhalb derselben einmal sogenannte exzentrisch projizierte Schmerzen entstehen könnten, aber niemals in denselben Gebieten Hyperästhesien. Diese Hyperästhesien weisen also unbedingt auf eine direkte Läsion von Wurzelfasern hin, die in Beziehung zu den Hautgebieten stehen, in denen sie sich finden. Im übrigen lässt sich über ihre Lage und Anordnung sowie über ihre Verwertbarkeit für die Segmentdiagnose nichts anderes sagen, als was über die Schmerzen gesagt ist; sind die Hyperästhesiezonen deutlich ausgeprägt, so werden sie dieselben Begrenzungen haben, wie radikulär bedingte Anästhesien, meist werden sie segmentär direkt über der obersten Anästhesiegrenze liegen. Sie müssen danach, wie Allen Starr besonders hervorhebt, bei Tumoren in der Höhe des Plexus brachialis an den Armen in langen schmalen, der Längsaxe des Armes parallel laufenden Streifen auftreten, die immer radialwärts von der Anästhesiegrenze liegen. Sie können aber hier sehr schmal sein, und man muss, um sie zu finden, genau nach ihnen suchen.

Alle unsere bisherigen Ausführungen über die Niveaudiagnose haben sich nur darauf bezogen, aus den nervösen Reiz- und Ausfallsymptomen zu erkennen, an welchen Segmenten des Rückenmarkes der Tumor sitzt und speziell welche Segmente sein oberer Rand erreicht. Für den Neurologen ist damit eigentlich die Segmentdiagnose beendigt, nicht aber für den Chirurgen, der die Absicht hat, die diagnostizierte Rückenmarksgeschwulst operativ zu entfernen. Ihm kommt es nicht nur darauf an, zu wissen, bis an welches Segment am Rückenmarke ein diagnostizierter Tumor reicht, sondern er muss auch an der Wirbelsäule, speziell an den hier allein in Betracht kommenden Wirbeldornen die Stelle auffinden können, die dem betreffenden Segmente gegenüber liegt, wo er also den Wirbelkanal eröffnen muss, um auf den Tumor zu treffen. Wir müssen uns in dieser Beziehung an die Angaben halten, die uns die sogenannte vertebromedullare Topographie liefert, also die Lehre von den Verhältnissen der einzelnen Wirbelkörper und speziell der Dornen zu den einzelnen Rückenm[illegible]d ihrer

Wurzeln. Auch in bezug auf diese vertebromedullare Topographie sind unsere Kenntnisse in der letzten Zeit, wieder dem praktischen Bedürfnisse entsprechend, sehr erweitert. Die Grundlagen verdanken wir Gowers, die Kenntnis der auch hier vorhandenen individuellen Differenzen vor allem Reid. Zunächst kommt die uns schon bekannte Tatsache hier in Betracht, dass die Wurzelursprünge am Marke, deren Sitz ja für die Diagnose des oberen Randes einer Geschwulst von ausschlaggebender Bedeutung ist, nicht in der Höhe der ihnen an Zahl zugehörigen Wirbelkörper oder gar ihres unteren Randes liegen, sondern weit höher, im Dorsalmarke z. B. in der Höhe der Mitte des nächst oberen Wirbelkörpers; und ferner für die Spinae dorsales wieder, dass sie, wenigstens an der Dorsalwirbelsäule, meist über den unteren Rand ihres eigenen Wirbelkörpers bis etwa in die Mitte der nächst unteren nach unten ragen, während sie an der Hals- und Lendenwirbelsäule mehr horizontal stehen und also, in der Höhe, ihren eigenen Wirbelkörpern entsprechen. Auf diese beiden Weisen kommt es nun wieder zustande, dass die Höhenlage eines jeden Rückenmarksegmentes und der hier austretenden Wurzel nicht etwa der Spina dorsalis entspricht, zu der beide der Zahl nach gehören würden, sondern einer höheren, an der Dorsalwirbelsäule sogar einer weit höheren. Zur Erkenntnis dieser Dinge genügt wieder ein Blick auf das Schema Figur 51, das ich Gowers entlehnt habe; allzu weitläufige Auseinandersetzungen sind also nicht nötig. Wie man im Schema sieht, liegen die drei ersten Halswirbeldornen gegenüber dem Segmentursprunge des 3., 4. und 5. Zervikalnerven. Der 6. Zervikalnerv entspringt etwa im Zwischenraume zwischen 4. und 5., der 7. zwischen 5. und 6. Spina cervicalis. Der 6. Zervikaldorn selbst entspricht dem Ursprunge des 8. Halsnerven, die 7. Spina cervicalis dem des 1. Dorsalnerven. An der Dorsalwirbelsäule entsprechen ungefähr die Dornen dem der Zahl nach zweitnächsten Wurzelursprunge, also der 3. dem 5., der 4. dem 6. und so fort, der 10. dem 12. Paare. Der erste Brustwirbeldorn entspricht dem Zwischenraume zwischen 2. und 3. Dorsalwurzel, der 2. dem zwischen 3. und 4. Dorsalwurzelpaare. Die Wurzelursprünge des Lenden- und Sakralplexus liegen alle zwischen 11. Spina dorsalis und 1. Spina lumbalis. Alles das und auch die Verhältnisse der Segmente und Wurzeln zu den Wirbelkörpern ist auf der Zeichnung von Gowers leicht zu erkennen.

Die Zervikalanschwellung, die am 1. Dorsalnerven inklusive endigt, entspricht ungefähr den Dornfortsätzen der fünf unteren Halswirbel, die Lumbalanschwellung den Dornfortsätzen der letzten beiden Dorsal- und des ersten Lumbalwirbels.

Bemerkt sei noch, dass auch in der vertebromedullaren Topographie recht erhebliche individuelle Varietäten vorkommen können. So gibt z. B. Allen Starr ein Schema von Reid wieder, aus dem hervorgeht, dass die 7. Spina cervicalis manchmal dem 8. Zervikal-, beim anderen Extrem aber dem 3. Dorsalsegmente gegenüber sitzt, in den meisten Fällen aber dem 1. oder 2. Dorsalsegmente. Aehnliche Differenzen werden dann auch für andere Wirbeldornen und die ihnen gegenüber liegenden Segmente bestehen.

Dass eine Druckschmerzhaftigkeit der Wirbelsäule in bestimmter Höhe oder ein an derselben Stelle bei jeder Bewegung, beim Husten und Niesen, oder gar schon beim einfachen Aufsitzen sich findender Schmerz, besonders wenn er in einer Höhe sitzt, in die man auch nach

den sonstigen klinischen, also nach den nervösen Symptomen, und nach unseren Kenntnissen von der vertebromedullaren Topographie den Tumor verlegen würde, für die Niveaudiagnose natürlich von der grössesten Wichtigkeit ist, brauche ich hier wohl kaum zu erwähnen. So fand ich z. B. in einem Falle, wo der extradurale Tumor nach den nervösen Symptomen bis an das 2. Dorsalsegment reichen musste, die Lücke zwischen 1. und 2. Spina dorsalis ganz entsprechend der Wirbelsäulenhöhe dieser Symptome auf Druck äusserst schmerzhaft. Auch eine umschriebene Empfindlichkeit bei Perkussion und dumpfem Perkussionschall (Oppenheim) wird man in diesen Fällen manchmal finden. In diesen günstigen Fällen ist ja dann ohne weiteres die Diagnose fertig, welchen Wirbelteilen, speziell welchen Wirbeldornen, die hier allein in Betracht kommen, gegenüber die gesuchte Geschwulst liegt. Man braucht dann auch individuelle Differenzen nicht zu fürchten und sich auf eine mühsame Bestimmung des betreffenden Dornes nach den vertebromedullartopographischen Lehren kaum einzulassen. Häufiger aber wird dieser Anhaltspunkt an der Wirbelsäule selbst, spez. bei intraduralen Tumoren fehlen, und wir sind dann zur Bestimmung der Wirbelsäulenhöhe der Geschwulst ganz auf die oben angegebenen Daten angewiesen.

Das dürfte im allgemeinen wohl für unsere Ansprüche auf die vertebromedullare Topographie genügen und uns, wenn nicht sehr bedeutende individuelle Varietäten bestehen, in den Stand setzen, in jedem Falle denjenigen Dornfortsatz zu bestimmen, demgegenüber der obere Rand des Tumors liegt. Die Lehren der vertebromedullaren Topographie aber zeigen uns, wie wir gesehen, ebenfalls wieder, dass wir den oberen Rand eines Tumors auch der Wirbelsäule gegenüber viel höher verlegen müssen, als man annehmen würde, wenn man einfach die Nummer des Wirbeldornes und des Segmentes, dem der obere Rand des Tumors anliegt, einander gleichstellt, eine Annahme, zu der man a priori wohl geneigt sein würde. Es ist unter diesen Umständen vielleicht von Interesse, sich einmal ein Bild davon zu machen, wieviel höher im Niveau, z. B. am Rücken, die Läsion, spez. ein Tumor liegt, als die von ihm ausgehenden obersten Symptome, spez. die Anästhesie. Nehmen wir z. B. an, diese Anästhesiegrenze läge in einem Gebiet, welches das Hauptgebiet des 7. Dorsalsegmentes ist, dann muss sicher das 6. mit ergriffen sein, und dieses liegt der 4. Spina dorsalis gegenüber. Die Anästhesiegrenze liegt dann nach Kocher vorn im 7. Interkostalraume, verläuft horizontal um den Rumpf und erreicht hinten den 10. oder 9. Dorsalwirbeldorn. Sie liegt also an der Wirbelsäule mindestens 5 Dornen tiefer als die Läsion selbst, die eine naive Anschauung sehr geneigt sein würde, in die Höhe der Anästhesiegrenze zu verlegen. Würde man hier, wie das sicher öfter geschehen ist, operieren, so könnte man selbst noch unterhalb einer ziemlich lang ausgedehnten Geschwulst in die Wirbelsäule eindringen und diese verfehlen.

Dass und warum die Differenz zwischen Höhensitz des Tumors in der Wirbelsäule und höchstsegmentären Schmerzen und Hyperästhesien zumal am Rumpfe, wenn diese sich über mehrere Hautzonen erstrecken, geringer sein kann, als wenn die Schmerzen nur direkt über der Anästhesie sitzen, habe ich oben ausführlich besprochen. Eben dasselbe gilt, wie gesagt, für hyperästhetische Zonen. Erwähnen will ich hier noch, dass bei sehr ausgeprägten Wirbelsäulensymptomen, die direkt auf den Sitz des Tumors hinweisen, wir unter Umständen [illegible] seltenen Fall

diagnostizieren können, dass der Tumor in der Höhe seines Sitzes nicht nur die hier aus ihren Segmenten entspringenden Wurzeln, sondern ausnahmsweise auch die ein oder zwei aus höheren Segmenten entspringenden lädiert hat, die nur an ihm vorbeistreichen, um zu ihrer Austrittsstelle aus der Wirbelsäule zu gelangen. Nehmen wir z. B. den Fall, dass nach sehr deutlichen Wirbelsäulensymptomen in der Höhe der 5. Spina dorsalis der Tumor am 7. Dorsalsegmente sitzen müsste, dann würde unter gewöhnlichen Umständen, wenn nur die Wurzeln der in Tumorhöhe liegenden Segmente lädiert waren, erst im 8. Hautsegmente tief unter der Wirbelsäulenläsion die Anästhesie beginnen. Begänne sie schon im 7. oder gar im 6. Hautsegmente, so würden wir sicher sein, dass der Tumor neben dem 7. Rückenmarkssegmente selbst noch die während ihres intravertebralen Verlaufes in seine Höhe gelangenden 6. und 5. Wurzeln mit zerstört hätte.

Damit ist wohl alles für die Segmentdiagnose eines Tumors Notwendige erwähnt. Kurz zusammengefasst kann man über die Höhenbestimmung eines Rückenmarkstumors Folgendes sagen: Es ist, abgesehen von von Anfang sehr genau beobachteten, und prägnante Wurzelläsionen hervorrufenden Tumoren am Hals- und Lendenmarke, meist nur möglich und praktisch genügend, die Segmenthöhe des oberen Tumorrandes genau zu bestimmen. Dazu gilt es die obersten im betreffenden Falle vorhandenen Anästhesie-, Lähmungs- und Schmerzsymptome aufzusuchen und sie auf die höchsten noch in Betracht kommenden **Rückenmarkssegmente oder -Wurzeln gleich nach ihrem Austritte aus dem Marke** zu beziehen, und schliesslich die Spina dorsalis zu bestimmen, der dies oberste in Betracht kommende Segment resp. die oberste Wurzel entspricht. Ausnahmen von dieser Regel, alle Symptome immer auf die höchsten in Betracht kommenden Segmente zu beziehen, bilden, abgesehen von den Cauda-equinatumoren, wie gesagt, manchmal die höchstsegmentären Schmerzen, wenn sich solche über mehrere Hautsegmente erstrecken, dann Hypästhesiezonen und die eben erwähnten Fälle, bei denen man eine Mitläsion der Wurzeln während ihres intravertebralen Verlaufes sicher erkennen kann.

8. Diagnose der Art des Rückenmarkstumors.

Hat man die Allgemein- und die Niveaudiagnose einer Rückenmarksgeschwulst vollendet, so möchte man gern auch noch einiges über die Art der Geschwulst aussagen können. Doch lässt sich hier in den meisten Fällen Bestimmtes nicht aussprechen. Manchmal sind wir imstande, einige allerdings ziemlich unbestimmte Schlüsse auf die Art des Tumors zu machen, wenn wir erkennen können, ob derselbe intra- oder extradural oder intramedullär sitzt; in bezug auf die Möglichkeit dieser fast immer etwas zweifelhaften differentiellen Diagnose muss ich auf die Abschnitte „Symptomatologie und Diagnose“ verweisen; in bezug auf die spezielle Art der Tumoren dieses verschiedenen Sitzes und die Häufigkeit ihres Vorkommens auf den anatomischen Teil. Ebenso möge man in den Abschnitten „Vorkommen und Aetiologie“, sowie „Verlauf“ nachlesen, welche Schlüsse auf die Art des Tumors sich aus Alter und Geschlecht des Patienten, aus etwaigen ursächlichen Momenten, aus seinem Höhen-

sitze und der Dauer seines Verlaufes machen lassen. Im übrigen lässt sich vielleicht noch folgendes sagen: Handelt es sich um echte Metastasen oder um gleichzeitige Entwicklung von Geschwülsten in der Wirbelsäule und an anderen Körperstellen, so wird der intravertebrale Tumor wohl von derselben Natur sein, wie der ausserhalb der Wirbelsäule gelegene und vielleicht schon früher exstirpierte; doch ist hier zu bemerken, dass echte Metastasen in den Wirbelknochen viel häufiger sind als intravertebrale, und dass sie im letzteren Falle am ersten extradural sitzen. Haben wir eine Tuberkulose anderer Organe, so können wir mit einer gewissen Berechtigung auch einen Tuberkel im Wirbelkanale vermuten, und ebenso können wir gummöse Prozesse annehmen, wenn Anamnese und Untersuchung uns über die syphilitische Infektion des Patienten aufklären. Besteht eine Spina bifida zugleich mit Tumorsymptomen, so handelt es sich fast immer um ein Lipom oder eine Mischgeschwulst; die dann übrigens meist keine okkulte Geschwulst ist, sondern nach aussen zutage tritt. Bestehen neben Rückenmarkserscheinungen auch Symptome eines Hirntumors und sind die spinalen Symptome sehr ausgedehnt oder deuten sogar direkt auf multiple Herde hin, so handelt es sich entweder um multiple Sarkomatose der Hirn- und Rückenmarkshäute oder aber um eine Neurofibromatose; im letzteren Falle wird man oft auch Neurofibrome der Haut finden (s. Abschnitt III). Auch Echinokokken können in mehreren Exemplaren vorkommen. Der Nachweis von Echinokokken oder Zystizerken in anderen Organen wird vermuten lassen, dass auch etwaige Rückenmarkssymptome den gleichen Ursprung haben[1]).

f. Prognose.

Die Prognose einer Rückenmarksgeschwulst ist selbstverständlich eine sehr ernste. Wir haben ja allerdings gesehen, dass vor allem die Periode der Wurzelreizung oft jahrelang dauern kann, und dass auch nach einer Affektion des Markes selbst das letale Ende noch lange auf sich warten lassen kann. Bei den furchtbaren, schmerzhaften Leiden, die die Patienten aber, speziell während der Periode der Wurzelreizung, zu erdulden haben, kann diese Erkenntnis die Prognose nur verschlechtern. Sehen wir zunächst einmal von der Möglichkeit einer Operation ab, so können spontane oder medikamentöse Heilungen wohl nur ganz ausnahmsweise vorkommen, wenn wir von gummösen Prozessen der Häute absehen. So können tuberkulöse, auf der Dura oder Pia auflagernde Massen vernarben; ein Echinokokkus der Häute kann nach aussen durch die Wirbelsäule durchbrechen. Auch intramedulläre Zystizerken oder Tuberkel könnten einmal verkalken, dann wird aber nicht Heilung, sondern nur Stillstand des Leidens eintreten. Erwähnt habe ich schon den Fall von Henschen, der typisch die Symptome eines intraduralen Tumors darbot, aber zur Heilung kam und eigene Beobachtungen mit an Heilung grenzenden Besserungen in Fällen, die keine andere Diagnose als die eines intramedullaren Tumors zuliessen. Sonst ist der Rückenmarkstumor an sich ein unaufhaltsam und unter den scheusslichsten Qualen zum Tode führendes Leiden.

[1]) Vielleicht lässt sich auch hier im Sinne von Neisser und Pollack und Pfeifer durch Explorativpunktion Sitz und Natur des Tumors genauer präzisie[illegible] Oppenheims).

Sehr geändert hat sich seine Prognose zum Bessern aber dadurch, dass wir in den letzten 20 Jahren immer klarer gelernt haben, dass wir ihn unter günstigen Umständen operativ entfernen und dadurch oft, sehr viel öfter als bei den Hirntumoren eine volle Heilung des Kranken herbeiführen können. Doch nehmen an dieser Besserung der Prognose bis heute die Tumoren im Marke selbst nicht Teil[1]) und von denen der Häute wesentlich auch nur die meist primären intraduralen; vor allem diese sind im Verlaufe und Symptomen oft so typisch, dass wir die für einen operativen Eingriff unbedingt erforderliche sichere Allgemein- und Segmentsdiagnose in so frühem Stadium machen können, dass das Mark nur geringfügig in Mitleidenschaft gezogen ist; aber auch wenn es schon zu starken Marksymptomen gekommen ist, handelt es sich doch gerade bei diesen Tumoren, die auch die von Natur gutartigsten sind, oft um eine einfache Kompression, die nach Aufhören des Druckes zurückgeht, nicht um eine unheilbare Erweichung. Die extraduralen Tumoren sind oft in der Längsachse zu sehr ausgedehnt, um ganz entfernt werden zu können, und ausserdem handelt es sich hier sehr oft auch um bösartige Metastasen, sonst ist natürlich ihre operative Prognose mindestens ebenso gut wie die der intraduralen Geschwülste.

g) Therapie.

Eine wirkliche Therapie der echten Rückenmarksgeschwülste kann — ich sehe hier natürlich zunächst wieder von den gummösen Prozessen ab — nur eine chirurgische sein. Es ist jedenfalls eine der grössten Errungenschaften der modernen Medizin, dass es gelingen kann, in vielen diagnostisch nicht zu ungünstigen Fällen einen Rückenmarkstumor an sich und seinen segmentären Sitz mit solcher Sicherheit zu diagnostizieren, dass der Chirurge mit vollem Vertrauen zwecks seiner Entfernung an eine Eröffnung der Wirbelsäule herangehen kann, und dass diese Operation in einer grossen Zahl von Fällen eine volle Heilung, in anderen eine Besserung oder wenigstens einen Stillstand des Leidens, resp. eine Linderung der quälendsten Symptome herbeizuführen imstande ist. Auch diese Errungenschaft verdanken wir wieder dem Zusammengehen der Neurologie, die die Diagnose immer feiner ausgebildet hat, mit der Chirurgie, die in ihren Maassnahmen immer kühner und immer sicherer wird. Nur selten vereinigen sich wohl in einer Person die Eigenschaften eines erfahrenen Neurologen mit denen eines glücklichen Chirurgen und dazu noch eines genialen Physiologen, wie bei Victor Horsley. Ich habe übrigens schon erwähnt, dass für eine chirurgische Behandlung günstig nur die Tumoren der Häute und speziell wieder die intraduralen liegen; die intramedullären sind, nach meiner Ansicht, ebenso wenig einer erfolgreichen chirurgischen Behandlung zugänglich, wie der grösste Teil der Wirbelsäulentumoren. Es ist deshalb praktisch von grosser Wichtigkeit, dass die intraduralen Tumoren der Häute die extraduralen an Zahl bedeutend übertreffen; häufiger als diese sind allerdings noch die intramedullären Geschwülste — spez. die Tuberkel — und die Wirbelgeschwülste (Schlesinger).

Die Tumoren der Häute, und speziell die intraduralen, haben eine Anzahl von Eigenschaften, die für eine operative Entfernung sehr günstig

[1]) Rothmann hat ganz neuerdings auch ihre eventuelle Inangriffnahme vorgeschlagen. Siehe übrigens auch meine Bemerkung am Schlusse dieses Kapitels (Seite 411), die sich schon in der ersten Auflage fand.

sind. Diese günstigen Verhältnisse beruhen; 1. auf den anatomischen Verhältnissen bei dieser Krankheit im allgemeinen, 2. auf der speziellen pathologisch-anatomischen Natur der hier vorkommenden Geschwülste und 3., was sehr wichtig ist, auf unserer Kenntnis von der häufigsten Art der Einwirkung dieser Geschwülste auf das Mark.

Ad 1 kommt folgendes in Betracht: der Raum, in dem die intravertebralen Geschwülste und speziell wieder die intraduralen sich entwickeln können, ist ein beschränkter und nach Eröffnung der Wirbelsäule immer leicht zu übersehender. Die meisten dieser Geschwülste entwickeln sich an einer Seite des Markes und zwar mehr nach hinten; andere sitzen mehr median direkt auf den Hintersträngen, — in beiden Fällen werden sie ohne weiteres nach Eröffnung der Wirbelsäule und Dura zutage treten. Aber auch ein Tumor, der an der Vorderfläche des Markes sitzt, dürfte sich meist wohl deutlich bemerkbar machen, und zu erreichen ist auch er leicht, wenn das auch vielleicht das Opfer von ein oder zwei medullären Nervenwurzeln kostet, ein Opfer, das sich klinisch kaum bemerkbar machen würde. In dieser Beziehung, der geringen Ausdehnung und der leichten Ueberblickbarkeit des überhaupt in Betracht kommenden Raumes, unterscheiden sich die Rückenmarkstumoren sehr zu ihren Gunsten von den Hirntumoren; diese können, — und gerade, wenn die Lokaldiagnose ganz besonders sicher ist, tun sie das oft — überhaupt in chirurgisch unzugänglichen Regionen liegen; aber auch, wenn die Hirnpartie, in der sie sich entwickeln, an und für sich zugänglich ist — ich will z. B. die Stirn- oder Okzipitallappen nennen — können die Tumoren doch, statt wie man hoffte, in der Rinde, tief im Marke liegen, und dann findet man sie eventuell bei der Operation garnicht.

Ad 2 kommt in Betracht, — das haben die Rückenmarkstumoren, vor allem wieder die intraduralen, mit den meisten Hirntumoren gemeinsam — dass es sich in den meisten Fällen um primäre und sehr oft um isolierte gutartige und langsam wachsende Geschwülste handelt, die selbst jedenfalls zu Metastasen wenig neigen und meist auch nicht metastatisch entstanden sind. In dieser letzteren Beziehung machen auch die Sarkome — auch das haben sie mit den Hirnsarkomen gemeinsam — meist keine Ausnahmen; eine gleichzeitige Entwicklung vom Sarkomen am Rückenmarke und an anderen Körperstellen kommt allerdings vor, aber auch das nur selten. Ein Rezidiv an Ort und Stelle ist nach Exstirpation einer Rückenmarksgeschwulst kaum zu befürchten; am ersten noch, wenn der Tumor von der Innenfläche der Dura ausgeht und seine Grenzen nicht scharf zu erkennen sind. A priori von einer Operation auszuschliessen sind natürlich auch metastatische Tumoren der Häute nicht, wenn sie sicher diagnostiziert sind. Dazu kommt, dass die Geschwülste der Häute, wie sie es nach ihrer Lage im Wirbelkanale, solange sie die Wirbelsäule nicht zerstören, wohl sein müssen, meist klein sind, — selten über taubeneigross und dass sie sich auch in der Längsrichtung meist nicht sehr erheblich ausdehnen. In dieser Beziehung gibt uns eine klare Vorstellung die von Oppenheim entlehnte Abbildung der von ihm mit Erfolg zur Operation gebrachten intraduralen Tumoren in natürlicher Grösse (Fig. 52). Ferner hängen sie entweder mit den Häuten oder den Nervenwurzeln nur locker zusammen und sind leicht von ihnen loszulösen; oder, wenn sie inniger mit einer Wurzel verwachsen sind, die dann oft im Zentrum der Geschwulst sitzt, ist es ohne weiteres angängig, Tumor und Wurzel zusammen zu

exstirpieren. Breit auf der Innenfläche der Dura aufsitzende Tumoren kann man natürlich nur mit dem betreffenden Stück Dura zusammen entfernen. Auch die extrazerebralen Geschwülste sind ja meist nur locker mit den Hirnhäuten oder den Hirnnerven verwachsen, aber die die Hirnnerven lädierenden Geschwülste sitzen an der Basis cranii, — für das Messer des Chirurgen oft unerreichbar, — und eine eventuelle Opferung eines Hirnnerven, die man ja wohl mit in den Kauf nehmen würde, ist immerhin klinisch von ganz anderer Bedeutung, wie die einer spinalen Wurzel. Die geringe Ausdehnung in der Längsaxe trifft übrigens, wie schon erwähnt, in der Hauptsache nur für die intraduralen Tumoren der Häute und auch hier (siehe Mitteilungen von Oppenheim und Stertz) nicht immer zu, — die extraduralen sind, wie ich mehrfach erwähnt und durch eine Abbildung erläutert habe, oft von sehr erheblicher Länge. Zu ihrer vollständigen Ent-

Figur 52. Von Oppenheim diagnostizierte und operativ entfernte intradurale Tumoren des Rückenmarks.

fernung müsste man deshalb die Eröffnung des Wirbelkanales sehr lang machen, und das ist an sich und für die spätere Wundbehandlung gefährlich; auch für die Erhaltung einer aufrechten Körperhaltung sind allzu ausgedehnte Trepanationen bedenklich; und ausserdem können wir in diesen Fällen die Ausdehnung der Geschwulst unter das Niveau der totalen Querläsion vor der Operation in keiner Weise übersehen. Wie günstig aber oft die Fälle von intraduralen Geschwülsten in Lage und Ausdehnung und in ihrem Verhältnis zu Mark und Wurzeln für eine Operation liegen, zeigt am besten die Fig. 46, die ich Gowers Lehrbuch entnommen — hier finden sich auch noch eine Anzahl ähnlicher Abbildungen — ebenso geben die meisten neueren Publikationen über operative Behandlung dieser Geschwülste schematische oder naturgetreue Abbildungen, die dasselbe lehren.

Ad 3 kommt die Einwirkung des Tumors der Häute auf das Mark, und hier liegt ein besonders günstiger Umstand für die Prognose einer Rückenmarksgeschwulstoperation. Wir haben gesehen, dass, wenn der Tumor in seiner Wirkung ganz allmählich, wie das gerade die langsam wachsenden und gutartigen intraduralen Tumoren tun, von einer Kompression der Wurzeln zu der des Markes fortschreitet, eine eigentliche Strukturveränderung, eine Zerstörung des Markes, auch bei langdauernder Kompression nicht einzutreten braucht. Entweder kann der Tumor, ohne sie zu zerstören, die Markmassen einfach auf einen engeren Raum zusammendrängen, oder er kann im Gegenteil zu einem Oedem des Markes an der Kompressionsstelle führen; in beiden Fällen wird die Leitung unterbrochen. In beiden Fällen kann aber, wenn der komprimierende Tumor entfernt wird, anatomisch und funktionell auch wieder volle Heilung des Markes eintreten. Diese Möglichkeit einer Heilung nach langer Kompression ist uns bei der Wirbelkaries ja lange bekannt, für die Tumoren hat sie uns zuerst der Fall Horsley-Gowers bewiesen. Es geht daraus hervor, dass man auch da, wo man den Fall erst zu sehen bekommt, wenn schon eine erhebliche Kompression des Markes besteht, die Hoffnung auf eine volle Heilung nicht aufzugeben braucht und deshalb dem Kranken auch hier den dringenden Rat zur Operation geben kann; womöglich aber wird man eine schwere Kompression nicht abwarten, da man sicher niemals wissen kann, ob ihre Folgen reparabel sind — sie kann auch eine Erweichung des Markes hervorgerufen haben.

Natürlich kommen alle diese günstigen Umstände nur in den Fällen in Betracht, wo es uns gelingt, eine möglichst sichere Diagnose des Rückenmarkstumors überhaupt und des Niveaus, in dem er sitzt, zu stellen. Ich habe früher, wie schon erwähnt, die Meinung vertreten, dass beide Postulate erst dann erfüllt werden könnten, wenn, abgesehen von dem typischen Verlaufe, neben deutlichen Wurzelsymptomen auch ausgeprägte und deutliche auf die Segmenthöhe des Leidens hindeutende Marksymptome vorhanden seien. In dieser Beziehung haben mich aber neuere Erfahrungen erfreulicherweise eines bessern belehrt. In typisch verlaufenden Fällen kann man die allgemeine Diagnose eines Rückenmarkstumors, speziell eines solchen der Häute, mit ziemlicher Sicherheit wagen, wenn zu den oft schon lange bestehenden Wurzelsymptomen die ersten — oft halbseitigen — Erscheinungen der Kompression des Markes kommen; und auch die Segmentdiagnose ist zu dieser Zeit möglich, wenn die vorhergegangenen Wurzelsymptome sich einigermassen auf ihre Segmenthöhe lokalisieren lassen, selbst wenn es sich nur um Schmerzen gehandelt hat. Ja, man wird aus therapeutischen Gründen gerade diesen Zeitpunkt als den günstigsten für den Vorschlag einer Operation ansehen müssen, da ja dann wohl sicher eine unheilbare Läsion des Markes noch nicht vorhanden ist. Aber selbst in den Fällen, die ich oben ausführlich beschrieben habe, bei denen der typische Verlauf des Leidens und die gewöhnliche Aufeinanderfolge der Symptome fehlt, wo man also mit der Allgemeindiagnose des Tumors weniger sicher dasteht, wird man, wie vor allen Oppenheim und F. Schultze neuerdings vorschlagen, wenn andere therapeutische Maassnahmen nichts nützen, und das Leiden ein sehr qualvolles und langsam progressives ist, doch zu einer Operation raten können; freilich handelt es sich dann hier nur um eine Explorativoperation, die aber im günstigsten Falle eine Heilung bringen kann und schon öfters gebracht

hat, im ungünstigsten einem qualvollen Leiden ein rasches Ende macht. In diesen Fällen muss man dann aber wenigstens eine sichere Diagnose der Segmenthöhe des Leidens verlangen (Oppenheim). — Ich werde weiter unten noch einmal auf alle die Schwierigkeiten und Fehlerquellen der Diagnose zu sprechen kommen; im allgemeinen kann man aber wohl sagen, dass in nicht allzu schwierig liegenden Fällen oft die Diagnose eine in jeder Beziehung so sichere ist, dass sie bei den meist so günstigen rein anatomischen Verhältnissen geradezu zum operativen Eingreifen drängt; und wenn wir das meiste von diesen Dingen auch wohl in den letzten Jahren, nachdem kühner Wagemut verbunden mit sicherem diagnostischen und chirurgischen Können den ersten operativen Erfolg bei diesen Leiden gezeitigt hatte, kennen gelernt haben, so kann es doch kein Wunder nehmen, dass sich auch schon vor dieser Zeit einzelnen erfahrenen Männern mit weitem Blicke die Ueberzeugung aufdrängte, dass die chirurgische Entfernung des Rückenmarkstumors bei gesicherter Diagnose wohl das erstrebenswerte Ziel bei dieser Erkrankung sei, und dass es nur einer weiteren Ausbildung der chirurgischen Technik und der grösstmöglichsten Sicherheit der Asepsis bedürfe, um dieses Ziel in diagnostisch günstigen Fällen zu erreichen. Leyden war wohl der erste, der diesen kühnen Plan in Erwägung zog; er sagt 1874 in seiner Klinik der Rückenmarkskrankheiten Bd. I, Seite 467: „Das einzige Mittel (scl. zur Heilung) wäre die Exstirpation nach Trepanation der Wirbelsäule. Ganz ausserhalb des Bereiches der Möglichkeit liegt ein solches Verfahren ebensowenig, wie bei den Wirbelfrakturen. Doch sind, abgesehen von den Schwierigkeiten der Diagnose, auch die Gefahren der Operation so gross, dass ein günstiger Erfolg nicht gerade sehr wahrscheinlich ist. Bei der völligen Hoffnungslosigkeit aber wäre ein Versuch im günstigen Falle wohl gerechtfertigt". Ja, Leyden hat über diese Dinge nicht nur rein theoretische Erörterungen gepflogen, sondern er hat auch in einem richtig diagnostizierten Falle von okkultem Rückenmarkstumor die Chancen einer Operation erwogen, wie aus der Epikrise zu diesem Falle (l. c. Seite 459) hervorgeht.

Auch Erb sagt schon in der zweiten Auflage von Ziemssens Handbuch der speziellen Pathologie und Therapie 1878: „Stehen die Diagnose und der Sitz einer Geschwulst ganz fest, so könnte man wohl an die Trepanation der Wirbelsäule denken; nur selten werden sich genügend sichere Anhaltspunkte finden, um die Vornahme dieser heroischen Operation zu rechtfertigen. Doch liegt ein Erfolg durchaus nicht ausserhalb des Bereiches der Möglichkeit, zumal wenn es sich um einen Tumor ausserhalb des Sackes der Dura, auf der hinteren Fläche derselben handelt. Ist man genötigt die Dura zu eröffnen, so wachsen die Gefahren der Operation erheblich. Immerhin wird man aber ihre Vornahme angesichts der traurigen Prognose des Leidens zu erwägen haben". Und Gowers sagte, allerdings viel später, 1886, in der ersten Auflage seines Lehrbuches „Die modernen Methoden machen die Eröffnung des Wirbelkanales viel weniger gefährlich, als sie früher war, und die Entfernung eines Tumors von den Membranen des Markes muss weniger unmittelbare Gefahren mit sich bringen, als die eines Hirntumors." Haben Leyden und Erb auf die Erfüllung ihrer Hoffnungen noch lange warten müssen, so hat sich dieselbe im Gegenteil Gowers rasch erfüllt in dem berühmten Falle, den er und Horsley beobachteten und den Horsley operierte (1887).

1. Es handelte sich hier — ich zitiere fast wörtlich nach dem ausgezeichneten Referate Goldscheiders über die Rückenmarkschirurgie — um einen 42jährigen Kapitän, der 1884 mit Interkostalschmerzen unter dem linken Schulterblatte erkrankte, welche mit wechselnder Heftigkeit bis Februar 1887 anhielten. Weiterhin entstand eine Schwäche und Gefühlsabnahme beider unteren Extremitäten, dann Retentio urinae. Im Juni 1887 bestand Paraplegie und totale Anästhesie bis zum Schwertfortsatze (nach Head 6. und 7. Dorsalwurzelgebiet); in dieser Ebene und etwas darüber fanden sich heftige ausstrahlende Schmerzen, also etwa der 6. und 5. Dorsalwurzel entsprechend. Kurz vor der Operation war das Gefühl im 5. Interkostalraum (6. Dorsalsegment) beiderseits erloschen und links auch noch im 4. Interkostalraume, dem Hauptgebiete der 5. Dorsalwurzel unsicher. Schmerzen bestanden im Gebiete des 5. und 6. Dorsalsegmentes. Horsley bezog nach den damaligen Anschauungen ganz richtig die höchst segmentären Symptome seines Falles auf das Niveau des 5. Dorsalsegmentes und operierte so, dass er den obersten Rand dieses Segmentes treffen musste. Er entfernte den 4., 5. und 6. Dorsalwirbelbogen und legte damit die 5. Dorsalwurzel in ihrer ganzen Länge blos. Aber er fand hier die Geschwulst nicht, sondern er traf auf ihr unterstes Ende erst am Ursprung der 4. Dorsalwurzel, als er auch noch den 2. und 3. Dorsalwirbelbogen entfernt hatte, und das obere Ende, das bis an die 3. Dorsalwurzel reichte, wurde erst erreicht, als auch noch der erste Bogen entfernt wurde. Der Tumor war ein Fibromyxom von Lambertnussgrösse und mit dem Rückenmarke nicht verwachsen. Zehn Tage nach der Operation konnte das rechte, nach 6 Wochen das linke Bein bewegt werden, und schliesslich konnte der Kranke 3 Seemeilen gehen und Urin und Stuhl ohne Schwierigkeiten entleeren.

Ich habe mich schon an einer anderen Stelle (Enzyklopädische Jahrbücher Band V, Artikel Rückenmarkstumoren) nachzuweisen bemüht, dass Horsley in diesem Falle deshalb zu tief operierte, weil er die Lehre Sherringtons von der Anastomosierung der einzelnen Nervenwurzeln und ihrer ausgedehnten Vertretung unter einander noch nicht kannte und ausserdem Interkostalräume und Wurzelgebiete der Dorsalwurzeln identifizierte. Es musste bei voller Anästhesie im 6. Dorsalgebiete beiderseits und bei erheblicher Dysästhesie im 5. linkerseits das 5. Segment total und das 4. resp. seine Wurzel sehr erheblich lädiert sein; die Schmerzen oben im 5. Dorsalsegmente konnten dann kaum noch allein auf die Läsion der 4. Wurzel bezogen werden, sondern sie wiesen auf eine Reizung auch noch der 3. Wurzel hin.

Damit stimmt der Fall vollkommen; er beweist also die Richtigkeit aller der Dinge, die ich oben bei der Segmentdiagnose auseinander gesetzt habe, und zeigt ausserdem sehr deutlich, wie gross die Höhendifferenz zwischen den Symptomen am Körper, speziell am Rumpfe, und dem Sitze des Tumors in der Wirbelsäule, speziell seines oberen Randes, sein kann. Am Thorax endigten die Symptome vorn in der Höhe des Schwertfortsatzes des Sternum, hinten am 7. Dorn, der obere Rand des Tumors sass aber an der 1. und 2. Spina dorsalis, das ist ein Höhenunterschied von etwa 20 cm oder von 5 Wirbeldornen. Der Fall zeigt ausserdem ganz analog dem, was wir oben ausgeführt, dass bei Dysästhesie im 5. Dorsalsegmente links der Tumor bis in die Segmenthöhe der 4. Wurzel reichte, und dass die Schmerzen im 5. Dorsalsegmente mit durch eine Läsion der untersten Fasern der 3. Wurzel dicht am Austritte aus dem Marke bedingt waren.

Dieser in jeder Weise ausgezeichnete Fall erregte natürlich nachhaltiges Aufsehen. Er nahm mit einem Schlage dem Rückenmarkstumor den Stempel eines immer unheilbaren Leidens und machte ihn, so selten er ist, zu einer für jeden Praktiker wichtigen Erkrankung. Von da an datieren die eifrigsten Bemühungen der Kliniker und Physiologen, in- und Segment-

diagnose des Rückenmarkstumors auf eine immer sicherere Grundlage zu stellen. Für die Segmentdiagnose haben in den ersten folgenden Jahren speziell die Physiologen, aber auch einige Kliniker Bedeutendes geleistet; ich nenne nur die Namen der Engländer Sherrington, Head, Mackenzie, Thorburn, von deutschen Autoren will ich auf die Arbeiten Wichmanns und meine eigene im Zentralblatt f. d. Grenzgebiete IV. Bd. 1901 verweisen. Zusammenfassende Arbeiten über die Art, den Sitz und die Wirkung der Rückenmarkstumoren, sowie über ihre Diagnose und Behandlung brachte zuerst ziemlich kurz Horsley, dann ich selber 1897 in der ersten Auflage dieses Werkes in ausführlicher Weise; wertvolle anatomische, statistische und diagnostische Anhaltspunkte lieferte Schlesinger 1898 in seiner Arbeit: „Beiträge zur Klinik der Rückenmarks- und Wirbeltumoren." Infolge dieser Arbeiten, die auch für die Sicherheit der Diagnose immer neue Anhaltspunkte schafften, kam es dann zu einer raschen Zunahme operativer Eingriffe und auch operativer Erfolge, und gerade die Beobachtungen an diesen Fällen sicherten auf der einen Seite immer mehr das Feststehende, liessen uns aber auf der andern Seite immer neue und oft die Diagnose erschwerende Varietäten in Symptomen und Verlauf erkennen. So konnte ich schon im Jahre 1897 20 Fälle operierter Rückenmarkstumoren zusammenstellen und aus diesen einen Prozentsatz von 30 pCt. von Heilungen oder weitgehender Besserung herausrechnen. Nur in 2 Fällen trat nur eine geringe und rasch vorübergehende Besserung ein; in 12 Fällen der Tod; und zwar in 9 Fällen rasch nach der Operation an Chok, Nachblutung, Sepsis, in 3 Fällen infolge von Rezidiven an Ort und Stelle, Weiterwachsen des bei der Operation nicht gefundenen Tumors oder Marasmus. Die Allgemeindiagnose Tumor war in allen diesen Fällen richtig gewesen. In einem Falle misslang die Operation, weil der Tumor zu tief lokalisiert war und an dieser Stelle nicht gefunden wurde, einmal in einem Falle von mir, Sarkomatose der Häute, weil er nicht operabel war. Man konnte schon damals sagen, dass sich ein Teil der Misserfolge, z. B. die rein chirurgisch bedingten, wohl noch verringern lassen würde; ebenso dass die Segmentdiagnose nach den genaueren Kenntnissen dieser Verhältnisse, die wir vor allem Sherrington verdanken, immer häufiger richtig gestellt werden würde, dass man also die begründete Hoffnung haben könnte, dass fernerhin der Prozentsatz der operativen Heilerfolge sich noch sehr heben werde. Diese Hoffnung hat sich denn auch voll erfüllt; so hat z. B. F. Schultze in mehr als 50 Prozent, 4 von 7 seiner Fälle, Heilung resp. Besserung erreicht[1]), und auch Oppenheim hat in seiner neuesten Publikation auf diesem Gebiete die Angabe gemacht, dass man in typisch verlaufenden Fällen auf einen operativen Heilerfolg in ca. 50 pCt. der Fälle rechnen dürfe (genauer ausgedrückt hat er in 4 von 9 Fällen Erfolg gehabt). Im Jahre 1897 hielt ich es bei der Neuheit der Sache noch für gerechtfertigt, alle bis dahin publizierten mir zur Kenntnis gekommenen Fälle an dieser Stelle so eingehend wie möglich mitzuteilen. Das ist heute wohl nicht mehr nötig und wäre bei der grossen Zahl der in den letzten 10 Jahren publizierten derartigen Fälle auch kaum angängig. Ausserdem sind für

[1]) Neuerdings berichtet F. Schultze über 16 Operationsfälle. Zweimal war ein Tumor nicht vorhanden. Von 14 Fällen sind 7 geheilt, 1 gebessert — also über 50%. Von den 9 gutartigen Tumoren der Häute am Dorsalmarke wurden 7 geheilt, 1 gebessert — also nahezu alle. (Anm. bei der Korrektur.)

die Detailstudien eines interessierten Lesers alle diese Fälle leicht auffindbar und zugänglich gemacht, da ich sie seit dem Jahre 1897 in den Mendelschen Jahresberichten besonders eingehend beschrieben habe. Alle die einzelnen Erweiterungen unserer Kenntnisse, die uns diese neueren Fälle gebracht haben, hoffe ich aber in dieser Neuauflage meines Buches eingehend und kritisch gewürdigt zu haben. Ich will hier nur noch einmal hervorheben, dass zwar auch in den letzten 10 Jahren an den operativen Bestrebungen und Erfolgen bei den Rückenmarkstumoren fast alle Kulturnationen mit einer mehr oder weniger grossen Zahl von Autoren teilgenommen haben — ich verweise hier auf das Literaturverzeichnis und nenne, ohne vollständig zu sein Eskridge, Allen Starr, Putnam und Walton, Spiller, Abbe, Sachs, Warren in Amerika, Hale White, Tytler und Williamson, Cushing, Ward in England; Quensel, Wilms, Nonne und Stertz, Boettiger, Auerbach und Brodnitz in Deutschland, Henschen und Lenander in Schweden, Chipault in Frankreich, Mingazzini in Italien, Bregmann, Flatau in Polen; — dass aber das bei weitem Hervorragendste auf diesem Gebiete im letzten Dezennium von zwei deutschen Neurologen — F. Schultze und H. Oppenheim — und ihren chirurgischen Helfern — vor allem Schede resp. v. Bergmann, Krause und Borchardt — geleistet ist. Die Publikationen dieser Autoren zeichnen sich nicht nur durch die überraschend grosse Zahl der Beobachtungen aus, sondern sie sind auch klassische Beispiele genauester klinischer Beobachtung und feinster Diagnose; es ist deshalb selbstverständlich, dass sie durch ausserordentlich viel neue, von mir schon gewürdigte oder noch zu würdigende Tatsachen unsere Kenntnisse erweitert haben, und dass auch die therapeutischen Erfolge hier die besten sind.

Nach alledem dürfen wir in bezug auf die operativen Eingriffe bei den Rückenmarkstumoren speziell bei den Tumoren der Häute jetzt wohl sagen, dass wir bei einigermassen sicherer allgemeiner und Segmentdiagnose hier nicht nur berechtigt, sondern verpflichtet sind, dem Patienten zur Operation zu raten und dass wir diesen Rat auch mit gutem Gewissen in etwas dringender Weise geben dürfen, wozu ich bei den Hirntumoren mich nicht herbeilassen konnte; denn die Prognose für die Operation selber, wie namentlich die für das Eintreten weitgehender und vollständiger Heilerfolge ist jedenfalls bei den Rückenmarkstumoren eine vielleicht sogar 5mal bessere, als bei den Hirntumoren, ein Vorteil zu Gunsten der ersteren, den Gowers schon 1886 und ich 1897 voraussagten, aber dessen Grösse wir damals noch nicht ahnen konnten. Wir dürfen also auch ruhig in die Zukunft dieser Bestrebungen blicken und hier immer neue und schönere Erfolge erwarten.

Ich habe bisher, weiter oben gewissermassen als die Umstände hervorgekehrt, die mir für eine Operation eines Tumors des Rückenmarkscanals günstige Chancen zu geben scheinen, es mir auch verpflichtet, auch die Kehrseite der Medaille zu zeigen. Denn wenn die Verhältnisse hier auch viel günstiger sind, als bei den Hirntumoren, so können doch auch hier sehr viele Dinge zusammenkommen, um den Operateur zurückzuhalten, die Operation auszuführen, die manchmal auch gut beobachtete und richtig diagnostizierte Fälle von Rückenmarkstumor des schlechten Operationserfolg zuliebe zu machen. Zuerst möchte ich betonen, dass die Operation der Wirbelsäulenöffnung zur Entfernung eines Tumors meines

eine sehr eingreifende, ziemlich langdauernde und gefährliche Operation bleiben wird, wenn die Patienten sie auch in den meisten Fällen überstanden haben. Namentlich ist der Blutverlust schon beim Durchschneiden der dicken Rückenmuskeln über den Wirbelbögen meist ein sehr grosser; ist dann auch die Geschwulst eine sehr blutreiche — bei den sehr ausgedehnten flachen extraduralen Sarkomen ist die Blutung aus ihnen gar nicht zu stillen, da das Gewebe wie Zunder reisst — so kann der Blutverlust allein schon direkt das Leben gefährden, doch lässt sich diese Gefahr wohl noch am ersten vermeiden. Nicht unbedeutend ist auch Chokwirkung der schweren Operation, mag sie, wie Chipault angegeben hat, darauf beruhen, dass nach raschem Abfluss von Liquor cerebrospinalis Blutungen in der Medulla oblongata erfolgen konnten, oder mag der Abfluss des Liquor allein einen bulbären Chok, manchmal mit Fieber, bedingen (Oppenheim-Flatau), jedenfalls ist auch nach gelungenen Operationen eine Anzahl der Fälle an diesem Chok zu grunde gegangen. Immerhin ist die Gefahr des Choks bei Hirntumoroperationen sehr viel grösser; dagegen scheint umgekehrt die Sepsis bei Operationen an der Wirbelsäule mehr zu fürchten zu sein; das liegt wohl daran, dass hier die Verbände leicht mit den Abgängen der Kranken in Berührung kommen und dass auch Dekubitus in der Nähe der Wunde eintreten kann.

Was dann die Diagnose des Rückenmarkstumors, speziell des der Häute, zunächst im allgemeinen, anbetrifft, so habe ich ja zur Genüge hervorgehoben, dass sie in diagnostisch nicht ungünstigen, typisch verlaufenden und vor allen Dingen gut beobachteten Fällen sehr oft mit grosser Sicherheit gestellt werden kann. Solche typischen Fälle zeigen in der ersten Zeit, die oft sehr lange dauern kann, reine Wurzelsymptome, deren Sitz ein mehr oder weniger bestimmter ist, und die sich durch ihre Art mit grösserer oder geringerer Sicherheit als durch eine spinale Wurzelläsion bedingte erkennen lassen. Dann folgt, ebenfalls langsam, erst eine Halbseitenläsion des Markes mit ihren charakteristischen Symptomen, und dann oft rascher eine Läsion des ganzen Querschnittes. Schliesslich können auch Knochensymptome hinzu kommen. Nun haben aber gerade die neuesten wichtigen Erfahrungen, speziell die von F. Schultze, Oppenheim und Stertz, gelehrt, dass in einer recht grossen Anzahl von Fällen von Rückenmarkstumoren Varietäten dieses Verlaufes eintreten, die erstens im Fehlen eines oder mehrerer Symptome, resp. in ihrer Geringfügigkeit bestehen; zweitens darin dass die Aufeinanderfolge der Symptome und die Dauer der einzelnen Perioden eine sehr verschiedene ist. Ich habe alle diese Umstände schon oben beschrieben und auch ihre Ursachen erwogen. Wenn auch Wurzelschmerzen nur selten, obgleich auch das beobachtet ist (F. Schultze, Oppenheim, Flatau), ganz fehlen werden, so können sie doch in einzelnen Fällen, z. B. wenn die Geschwulst vorn am Marke oder median hinten oder zwischen zwei Dorsalwurzeln sitzt, sehr gering sein, und in andern Fällen — F. Schultze — nachdem sie lange Zeit bestanden haben, zurücktreten, weil der Tumor die Leitung von den Wurzeln zum Gehirn im Marke unterbrochen hat, oder nach vollständiger Zerstörung einzelner Wurzeln einige Zeit braucht, ehe er neue erreicht, was besonders am Dorsalmarke möglich ist. — In anderen Fällen, wie sie z. B. Stertz beschrieben hat, bestehen Schmerzen nur ganz kurze Zeit, und nun tritt sofort eine Paraplegie auf; in diesen Fällen ist eine Verwechslung mit subakuter Myelitis garnicht zu vermeiden. Das sofortige Auftreten einer

transversalen Läsion ohne vorherige Brown-Sequardsche Symptome ist überhaupt nicht so selten; manchmal haben die Zeichen der Halbseitenläsion wohl bestanden, aber nur sehr kurze Zeit und sind nicht beobachtet. Knochensymptome fehlen oft, und ganz umschriebene Knochenschmerzhaftigkeit kann auch bei intramedullärem Sitze des Tumors vorkommen. Ganz besonders irreführend ist es, wenn ein Tumor, wie in dem Falle von Auerbach und Brodnitz, zuerst auf der ihm gegenüber liegenden Seite Symptome macht, oder wenn segmentäre Lähmungen elektrische Störungen und Atrophien vermissen lassen, wie Oppenheim und ich selbst es sahen. Oppenheim beobachtete auch einen Fall, wo der Tumor ganz median auf den Hintersträngen sass und lange Zeit an eine kombinierte Hinterseitenstrangserkrankung denken liess. In allen diesen Fällen wird die Sicherheit der Diagnose Rückenmarkstumor sich verringern. Aber man wird auch in solchen Fällen zu einer Explorativoperation raten können, wenn das Leiden progressiv und besonders infolge der Schmerzen sehr quälend ist, eine Hoffnung auf andere Hilfe nicht vorhanden, und die Segmentdiagnose sicher ist. Dann muss man aber nicht an der Dura Halt machen, sondern muss, wenn man extradural nichts findet, dieselbe spalten (Oppenheim).

Ueber die Schwierigkeiten der Unterscheidung eines Tumors der Häute von einem Wirbel- oder einem intramedullaren Tumor, und wie und bis zu welchem Maasse dieselben zu überwinden sind, habe ich oben schon ausführlich gesprochen. Gerade die neuesten Publikationen haben übrigens wieder gezeigt, dass eine sichere Differentialdiagnose hier nicht immer möglich ist. Von den Wirbeltumoren bieten besondere Schwierigkeiten die umschriebenen Sarkome, wenn sie entweder primär sind, oder der primäre Tumor nicht sicher zu erkennen ist; hier können Knochensymptome vollständig fehlen, und man wird im Zweifelfalle es auf eine Explorativoperation ankommen lassen müssen, die im Falle eines Wirbelsarkoms nur selten und vorübergehend Nutzen schafft. Bei den Karzinomen ist die metastatische Natur des Leidens meist sicher zu erkennen und die Symptome deuten meist auch auf ein Ergriffensein eines so erheblichen Längsanteils des Markes resp. seiner Wurzeln hin, dass man schon deshalb an eine Operation nicht denken wird.

Was die intramedullären Tumoren anbetrifft, so sei nochmals darauf hingewiesen, dass sie, spez. die Sarkome, die Neigung haben, in der Längsaxe rasch sich auszubreiten, während vor allem die intraduralen Tumoren nur sehr langsam in dieser Richtung wachsen, und ihre Wirkung rascher auf den Querschnitt des Markes in der Höhe ihres Sitzes sich erstreckt. Hat man bei einem intramedullären Tumor mit der falschen Diagnose Tumor der Häute operiert, kann man ihn und seine Ausdehnung erkennen, und sind die Lähmungen sehr schwer, so könnte man auch daran denken, den erkrankten Markteil zu resezieren, da man dann vielleicht wenigstens den quälenden Schmerzen in ihrem Fortschreiten ein Ende machen kann, doch wird das nur selten möglich sein[1]).

Auch über die übrigen bei der Allgemeindiagnose des Rückenmarkstumors differentialdiagnostisch in Betracht kommenden Krankheiten habe ich im Kapitel „Allgemeine Diagnose" eingehend gesprochen. Ich will

[1]) Ganz neuerdings wird, wie erwähnt, auch der Vorschlag gemacht, kleinere solche Tumoren, wenn sie zu erkennen sind, zu enukleieren (Rothmann).

hier nur erwähnen, dass Auerbach und Brodnitz noch neuerdings die Differentialdiagnose zwischen Caries der Wirbelsäule und Tumor der Häute als niemals ganz sicher erklären; doch ist das wohl eine zuweitgehende Behauptung. Pachymeningitische Prozesse, besonders wenn sie nicht gerade an ihrer Prädilektionsstelle, der unteren Hälfte der Halsanschwellung sitzen, wird man, wie speziell ein Fall F. Schultzes lehrt, nicht von Tumor unterscheiden können. Auch in diesen Fällen wird man also unter Umständen auf eine falsche Diagnose hin oder explorativ eine unnütze Operation machen. Weniger schädlich, ja unter Umständen direkt heilend, oder wenigstens bessernd wird eine Operation sein, wenn man statt auf einen Tumor auf eine Meningitis serosa spinalis circumscripta trifft; nur muss diese eine inkomplizierte sein, weder von einem entzündlichen Prozess, z. B. Caries der Knochen in der Umgebung abhängen, noch über oder unter einem Tumor sitzen; letzteres wird man wohl erkennen, wenn man, was natürlich in allen solchen Fällen nötig ist, nach oben und unten von der Duraerweiterung mit der Sonde nach dem Tumor sucht.

Die Segmentdiagnose, so schwierig sie im einzelnen Falle sein kann, ist doch in fast allen Fällen von Rückenmarkstumoren, die in den letzten Jahren publiziert sind, richtig gemacht worden und vor allem meist auch schon in dem Stadium des Ueberganges der Wurzel- in die ersten Marksymptome, also zu einer Zeit, wo die Prognose der Operation noch sehr günstig ist. Doch werden hier wohl nicht alle Misserfolge publiziert sein. Zu tief wird man nach unserer heutigen Kenntnis von der Uebereinanderlagerung der einzelnen Wurzelgebiete wohl kaum noch operieren; eher wird der Umstand, dass manchmal die höchstsegmentären Symptome nicht mehr vom oberen Rand des Tumors, sondern von einem darüber sich erstreckenden Oedem resp. einer Entzündung des Markes, einer Meningitis, oder einer umschriebenen Liquorstauung ausgehen, dazu führen können, den oberen Rand des Tumors zu hoch zu suchen, so z. B. im Falle von Flatau und Sterling. Man darf aber die Oeffnung nicht auf zu wenige Wirbelbögen beschränken. Dass wir die Ausdehnung des Tumors nach unten von deutlichen Segmentssymptomen nur sehr selten bestimmen können, ist oben genügend ausgeführt — ist der Tumor allzulang, so kann auch daran ein voller Operationserfolg scheitern.

Aber auch, wenn Allgemein- und Segmentdiagnose mit vollendeter Sicherheit gemacht sind, kann ganz ebenso, wie das beim Hirntumor der Fall ist, wenn auch seltener und in weniger mannigfaltiger Art, uns die Operation selbst nach Eröffnung der Wirbelsäule Ueberraschungen bieten, die wir in keiner Weise vorhersehen konnten, die aber entweder überhaupt die operative Entfernung der Geschwulst unmöglich machen oder wenigstens jede Aussicht auf einen erheblichen Heilerfolg zunichte machen können. Das erste traf z. B. in meinem ersten zur Operation gebrachten Falle zu. Hier war Allgemein- und Segmentdiagnose des Tumors absolut richtig, aber statt des erhofften isolierten Sarkomes hatten wir mit einer in den Häuten diffus sich ausbreitenden Sarkomatose, dazu mit multiplen kleinen Einzelknoten, namentlich in den Wurzeln, zu tun (Fig. 44); und bei der Operation war selbst von diesen Dingen noch nichts zu erkennen. Damit war jede Aussicht auf Erfolg verloren. Immer wird die Operation auch nur wenig Erfolg bringen, wenn ein primärer Tumor der Häute ins Mark eingedrungen ist, doch scheint das recht selten zu sein. Kann man multiple Tumoren des Rückenmarkes diagnostizieren, so wird man meist wohl von einer

Operation absehen, namentlich wenn es sich um eine Kombination von Hirn- und Rückenmarkstumor handelt; aber die Multiplizität der Rückenmarkstumoren wird, abgesehen vielleicht von Fällen allgemeiner Neurofibromatose, meist erst die Operation selber oder gar erst die Sektion erkennen lassen. Der zweite, wenigstens einen Heilerfolg der Operation an den vorhandenen Lähmungserscheinungen aufhebende, ebenfalls erst nach der Operation oder gar bei der Sektion zu erkennende Umstand ist dann gegeben, wenn der Tumor statt zu einer einfachen Kompression des Markes, die reparabel ist, zu einer Erweichung durch Oedem, Entzündung, Ischaemie geführt hat. Am ersten wird man diesen üblen Umstand ausschliessen, wenn man recht früh operiert; auch wenn die Symptome der Markkompression sich sehr langsam vermehrt haben, ist er weniger zu fürchten, da bei malignen, rasch wachsenden Geschwülsten jedenfalls eine irreparable Erweichung leichter eintritt, als bei den gutartigen und sehr langsam zunehmenden. Ganz ausschliessen lässt sich die Erweichung aber nie und ebenso wenig vorhersehen — auch ohne irreparable Erweichung tritt die totale Querläsion, etwa nach vorheriger Halbseitenläsion, oft rasch auf. Man wird also auch diese Gefahr in den Kauf nehmen müssen; kann man dann den Tumor entfernen, so wird man wenigstens die quälenden Symptome des Leidens beseitigen und das Leben erhalten können.

Man sieht, die Schwierigkeiten und Gefahren, die der Operation der Rückenmarkstumoren im Wege stehen, können sehr vielfältige und oft unvorherzusehende sein, und sie können imstande sein, uns auch in den scheinbar günstigsten Fällen den Lohn unserer vielen Mühe, die Rettung und Heilung des Kranken, zu rauben. Allzu hoch dürfen wir also auch hier unsere therapeutischen Hoffnungen nicht spannen. Aber alle diese Schwierigkeiten, das will ich noch einmal nachdrücklich betonen, können uns heute davon nicht mehr zurückhalten, in allen Fällen von sicherer Diagnose eines Rückenmarkstumors dem Kranken und seinen Angehörigen zur Operation zu raten; ja wir sind bei den verhältnismässig sehr günstigen Heilerfolgen hier berechtigt, dem Rate eine etwas dringende Form zu geben. Höchstens können sie uns daran hindern, unsern Rat in allzu imperativer Art zu geben; am besten wird man auch hier tun, dem Kranken und den Angehörigen die Art des Leidens und die Chancen des Erfolges und Misserfolges einer etwaigen Operation mit absoluter Ehrlichkeit auseinanderzusetzen und dann sie selbst entscheiden zu lassen. Mit einigem Takte kann man das in einer, auch für den Kranken schonenden Form machen, und meist wird sich der gequälte Kranke für die Vornahme einer Operation entscheiden. Namentlich gilt es natürlich, mit Offenheit alle Chancen zu erwägen und auseinanderzusetzen, wenn es sich nur um Explorativoperationen handelte.

Eine nicht chirurgische Behandlung der Rückenmarksgeschwülste kommt eigentlich nur für die Gummata in Betracht. Steht eine syphilitische Infektion fest, so muss man eine energische antisyphilitische Kur, am besten eine Kombination von Quecksilbereinreibungen mit innerlicher Verabfolgung von Jodkali, Iodipin oder Sajodin eintreten lassen. Man muss dabei erstens, wenn man auch mit mittleren Dosen beider Mittel beginnen kann, auch vor grossen nicht zurückschrecken, [illegible] es im ersten Abschnitte dieser Arbeit für die Hirngummata ar

und zweitens wird man am besten so verfahren, dass man erst eine energische Hg-Kur macht und darauf durch einige Monate Jodkali nehmen lässt. Ist die syphilitische Natur des Rückenmarkstumors ganz sicher, was wohl am häufigsten aus dem Eintritt wesentlicher Besserungen bei der antisyphilitischen Kur zu erkennen sein wird, so wird man sich auch wohl zu mehrmaligen Wiederholungen solcher Kuren bereitfinden lassen.

Im übrigen wird die nichtchirurgische Behandlung der Tumoren in zwei zeitlich getrennte Teile zerfallen, die zwar beide an denselben Patienten in Anwendung kommen können, aber nicht in Anwendung kommen müssen. Zunächst die Behandlung vor der Operation. Dass man eine solche überhaupt, und zwar sehr oft vornehmen muss, beruht auf dem Umstande, dass wir im allgemeinen klinisch über die Natur eines Rückenmarktumors sehr wenig sichere Angaben zu machen imstande sind, und dass wir deshalb bei der Häufigkeit syphilitischer Affektionen und bei der oft, ob mit ob ohne Schuld des Patienten mangelhaften Anamnese in dieser Beziehung selten in der Lage sind, die syphilitische Natur eines diagnostizierten Tumors oder tumorähnlichen Prozesses mit Sicherheit auszuschliessen. Deshalb sind wir genötigt, auch in diesen Fällen, ehe wir die immerhin nicht ungefährliche Operation vornehmen, zuerst den Versuch einer antisyphilitischen Kur zu machen. Oft wird diese Kur auch in eine Zeit fallen, wo eine volle Sicherheit der Tumordiagnose im allgemeinen und des erkrankten Rückenmarksegmentes im speziellen noch nicht vorhanden ist; man wird also mit ihr kostbare Zeit nicht verlieren und kann diese Periode, wenn es sich um eine echte Neubildung handelt, dazu benutzen, durch sorgfältige Beobachtung des Krankheitsverlaufes die Diagnose nach allen Seiten hin auszubauen. In Fällen natürlich, wo es sich ganz sicher, z. B. um metastatische Sarkome und nicht um Lues handeln muss, wird man sich nicht mit einer Schmierkur aufhalten, sondern sofort zur Operation schreiten, wenn die Diagnose des Tumors und seines Höhensitzes gestellt ist. Die versuchsweise vor der Operation angestellte antisyphilitische Kur muss natürlich ebenso energisch sein, als wenn es sich bestimmt um Syphilis handelt, da wir ja letzteres zunächst wenigstens für wahrscheinlich halten. Nur wird man nicht so hartnäckig mit ihr sein, wie dann, wenn die Anamnese oder die durch die Hg-Kur eintretende Besserung uns bestimmte Anhaltspunkte für die syphilitische Natur des Prozesses geben; ist nach sechswöchentlicher Kur eine Besserung in keiner Weise eingetreten oder der Prozess sogar fortgeschritten, dann kann man wohl den Versuch aufgeben und nun zu einer operativen Behandlung raten. Da auch bei Gummen oder gummösen Meningitiden eine antisyphilitische Therapie keineswegs immer hilft, so ist es von Interesse, dass nach Gowers und Horsley auch sie manchmal gut zu operieren sind. Ob das Jodkali manchmal auch bei Sarkomen des Rückenmarkes wirklich heilend wirkt, wie in seltenen Fällen von Hirnsarkomen, ist mir nicht bekannt.

Der zweite Teil einer nicht chirurgischen Behandlung der Rückenmarkstumoren fällt in die Zeit nach der Operation, wenn diese aus irgend einem Grunde missglückt ist. Diese Behandlung wird dann dieselbe sein, wie sie in den Fällen, wo wir, weil wir aus klinischen Gründen die Inoperabilität der Geschwulst erkennen, von der Operation abraten, oder wo der Patient die vorgeschlagene Operation verweigert, allein in Betracht kommt. Hier kommt es vor allem auf die Linderung der

furchtbaren Schmerzen an, und man wird hier auch wohl vor grossen Dosen von Narkoticis, speziell Morphium, und Schlafmitteln, wie Chloral, Sulfonal, Trional nnd Veronal nicht zurückschrecken. Im übrigen handelt es sich nur um eine sorgfältige Pflege des Kranken, um eine möglichst lange Vermeidung des Dekubitus und der Zystitis und ihrer Folgen; ich kann dem oben bei den Wirbelsäulentumoren Gesagten hier in dieser Beziehung nichts hinzufügen.

Es ist mir wohl erlaubt, hier noch auf zwei eigentlich mehr chirurgische Fragen einzugehen. Wenn ich auch damit das mir zukommende Gebiet überschreite, so handelt es sich doch erstens um zwei Dinge von sehr bedeutender Wichtigkeit und zweitens um ganz persönliche Erfahrungen in dieser Beziehung. Man hatte früher die Gefahren überschätzt, die für die aufrechte Haltung des Rumpfes aus der Resektion einer Anzahl von Wirbelbögen sich ergeben sollen. Heute weiss man, dass, wenn auch, namentlich an der Halswirbelsäule, derartige Störungen entstehen können, doch in den meisten Fällen die Wirbelsäule durch die Erhaltung der Körper und Querfortsätze genügend gestützt wird. Man hatte nun früher, ebenso wie am Schädel auch an der Wirbelsäule versucht, osteoplastische Operationen zu machen; Urban bildete einen Lappen von Haut, Muskeln und Wirbelbögen und suchte ihn in die Wunde wieder einzuheilen. In dem ersten meiner operierten Fälle (multiple Sarkomatose der Häute, Fig. 44 s. erste Auflage S. 345) hat Kredel auch eine solche Lappenbildung gemacht, hier zeigte sich aber bei der Sektion, 14 Monate nach der Operation — es hatte sich eine ausgeprägte Meningozele gebildet —, dass die Wirbelbögen resorbiert waren. Freilich war hier der nicht exstirpierte Tumor an der Trepanationsstelle weiter gewachsen. Da aber diese Lappenbildung die Operationsdauer auch sehr erhöht und, wie gesagt, die Wirbelsäule auch nach Entfernung einer Anzahl von Bögen und Dornen Halt hat, so nimmt man jetzt auf die Erhaltung der Bögen keine Rücksicht mehr, sondern opfert sie im Interesse der grösseren Schnelligkeit der Operation.

In meinem zweiten Falle — extradurales Sarkom am oberen Dorsalmark, s. 1. Auflage S. 346 — fand ich bei der mikroskopischen Untersuchung oberhalb der eigentlichen Kompressionsstelle sehr ausgedehnte frische Blutungen im Marke. Da wir bei der Operation den oberen Rand der Geschwulst aufgesucht hatten, so lag diese Stelle direkt derjenigen Partie der Wirbelsäule gegenüber, an deren Bogen am meisten gehämmert und gemeisselt war, um erst einmal in den Wirbelkanal hineinzukommen. Freilich war das Mark auch an dieser Stelle nicht mehr gesund, es enthielt namentlich viele gewucherte Gefässe mit kranken Wandungen. Aber diese Beobachtung lehrt doch, dass auch das Rückenmark, wenn es auch günstiger liegt wie das Gehirn, durch allzu langes und allzu kräftiges Meisseln und Hämmern an der Wirbelsäule schwer geschädigt werden kann. Es wird also auch hier das Bestreben dahin gehen müssen und ist schon dahingegangen, die Methoden zur Eröffnung der Wirbelsäule allmählich möglichst wenig gewalttätig werden zu lassen; am besten wendet man auch hier, nach Entfernung der Wirbeldornen, die Wirbelbögen durchschneidende, resp. durchkneifende Instrumente an.

Literatur.

[1]) Hasse, Krankheiten des Nervensystems. 1869, 2. Aufl., p. 131. — [2]) Lebert, Traité d'anat. path. II, p. 103. — [3]) Cruveilhier, Livre 32. — [4]) Virchow, Die Geschwülste. — [5]) Erb, Die Krankheiten des Rückenmarkes. Ziemssens Handb. der spez. Path. u. Therap., 1878, 2. Aufl. — [6]) Leyden, Die Krankheiten des Rückenmarkes. Berlin 1874. — [7]) Gowers, Lehrbuch der Nervenkrankheiten. Deutsch von Grube. — [8]) Oppenheim, Lehrbuch der Nervenkrankheiten. Berlin 1894. — [9]) Hanot et Meunier, Gomme syphilitique double de la moëlle epinière etc. Nouv. Icon. de la Salpétrière, IX, 2, p. 49. — [10]) Pick, Artikel: Rückenmarktumoren und Geschwülste der Häute. Eulenburgs Real-Enzyklopädie, 2. Aufl. — [11]) Lubarsch, Ueber Rückenmarkveränderungen bei Karzinomatose. Zeitschr. f. klin. Med., Bd. 37, p. 6, Heft 1896. — [12]) Marchand, Artikel: Exostosen. Eulenburgs Real-Enzyklopädie, 2. Aufl. — [13]) Goldscheider, Ueber Myelomeningitis cervicalis ant. bei Tuberkulose. Berl. klin. Wochenschr., 1891, No. 30. — [14]) Ross, On the segmental distribution of sensory disorders. Brain, 1888, X. — [15]) Sherrington, Notes on the arrangement of some motor fibres on the lumbo-sacral plexus. Journ. of Physiol., 1892, XIII, No. 6. — [16]) Sherrington, Experiments in examination of the peripheral distribution of the fibres of the posterior roots of some spinal nerves. Phil. Transactions of the Royal Society of London, 1893, CLXXXIV. — [17]) Head, On disturbances of sensation with especial reference to the pain of visceral disease. Brain, 1893, p. 1. — [18]) Mackenzie, Some points bearing on the association of sensory disorders and visceral diseases. Brain, 1893, p. 321. — [19]) Allen Starr, Local anaesthesia as a guide in the localisation of lesions in the spinal cord. Amer. Journ. of the med. sciences 1892. — [20]) Derselbe, Local anaesthesia as a guide in the diagnosis of lesions of the upper portions of the spinal cord. Brain, 1894, XVII. — [21]) Thorburn, Spinal localisation as indicated by spinal injuries. Brain, XI, p. 289. — [22]) Derselbe, A contribution to the surgery of the spinal cord. London, 1889. — [23]) Derselbe, The sensory distribution of spinal nerves. Brain, 1893, XVI, p. 355. — [24]) Valentini, Ueber die Erkrankungen des Conus medullaris und der Cauda equina. Zeitschr. f. klin. Med., XXII. — [25]) F. Schultze, Zur Differentialdiagnostik der Verletzungen der Cauda equina und der Lendenanschwellung. Deutsche Zeitschr. f. Nervenhk., V. p. 247. — [26]) Köster, Ein Beitrag zur Differentialdiagnose der Erkrankungen des Conus medullaris und der Cauda equina Deutsche Zeitschr. für Nervenheilkunde, Bd. 9, 5. und 6. Heft. — [27]) Clemens, Ein Beitrag zur Kasuistik der Erkrankungen am unteren Ende des Rückenmarkes. Ibidem. — [28]) Schiff, Ein Fall von Hämatomyelie des Conus medullaris. Zeitschr. f. klin. Med., Bd. XXX. — [29]) Patterson, The origine and distribution of the nerves to the lower limb. Journ. of Anat. and. Physiol., XXVIII. — [30]) P. Eisler, Der Plexus lumbosacralis des Menschen. Anat. Anzeiger, 1891. — [31]) Herringham, The minute anatomy of the brachial plexus. Proc. Royal Society, XLI. p. 423. — [32]) Ferrier und Yeo, Proc. Royal Society. Brain IV, 1882. — [*33]) Horsley und Gowers, Ein Fall von Rückenmarksgeschwulst mit Heilung durch Exstirpation. Deutsch von Brandes. Berlin, 1889. — [34]) L. Bruns, Ueber einen Fall von totaler traumatischer Zerstörung des Rückenmarkes an der Grenze zwischen Hals- und Dorsalmark. Arch. f. Psychiatr., XXV, p. 759. — [*35]) Goldscheider, Ueber Chirurgie der Rückenmarkerkrankungen. Deutsche med. Wochenschr., 1894, No. 29 u. 30. — [36]) A. Westphal, Ueber multiple Sarkomatose des Gehirns und Rückenmarks. Arch. f. Psych., XXVI, p. 770. — [37]) Pfeiffer, Zur Diagnostik der extramedullären Rückenmarktumoren. Deutsche Zeitschr. für Nervenheilkunde, V, p. 63. — [38]) Edinger, Bau der nervösen Zentralorgane. 4. Aufl. — [*39]) Caselli, Sur un cas de compression de la moëlle par un ostéome; résection de plusieurs vertèbres dorsales; Guérison. X. Congrès de la soc. ital. de chir., octobre 1893. — [*40]) L. Bruns, Rückenmarktumoren. Enzyklopädische Jahrbücher, No. 5. Wien, 1895. — [*41]) Derselbe Klinische u. pathol. anatom. Beiträge zur Chirurgie der Rückenmarktumoren. Arch. f. Psych. Bd. 28. — [42]) Schlesinger, Ueber zentrale Tuberkulose des Rückenmarkes. Deutsche Zeitschr. für Nervenheilkunde, Bd. 8, 5. u. 6. Heft. — [43]) Müller, Ueber einen Fall von Tuberkulose des oberen Lendenmarkes etc. Deutsche Zeitschr. für Nervenheilkunde Bd. 10, 3. u. 4. Heft. — [*44]) Allen Starr, A contribution to the subject of tumours of the spinal cord, etc. Americ. Journ. of the medic. Sciences, Juni 1895. — [45]) Gerhardt, Ueber das Verhalten der Reflexe bei Querdurchtrennung des Rückenmarkes. Deutsche Zeitschr. für Nervenheilkunde, Bd. VI, S. 127, 1894. — [*46]) L. Bruns, Die Geschwülste des Nervensystems. Berlin, S. Karger, 1897. Hier alle bis 1897 operierten Fälle. — [47]) Burgen, Intradural tumour of the spinal cord. Lancet 1897, S. 120. — [48]) Busch, C. H., Ein Fall von ausgebreiteter Sarkomatose der weichen Häute des Rückenmarkes. D. Z. f. Nervenkeilkunde, Bd. 9, S. 11. 1897. — [49]) Collins, A case of intraspinal tumour of the cervical region mistaken for hypertrophic cervical pachymeningitis. Journ.

of nerv. and ment. diseases. No. 9, 1897. — [50]) Colerigde, Report of a case of intradural spinal tumour extending through the foramen magnum etc. The medical News Vol. 2, 1897. — *[51]) Meirowitz, Compression of the spinal cord by an hydatid cyst. Journ. of nerv. & ment. dis. Vol. 24, 1897. — [52]) Möller, Gliosarkom des Rückenmarkes mit Metastasen in Lunge, Darm und Nebennieren. Deutsche med. Wochenschr. No. 20, 1897. — [53]) v. Scanzoni, Zwei Fälle von multiplen metastatischen Karzinomen des Rückenmarkes. Zeitschr. für Heilkunde, Bd. 18 1897. — [54]) L. Bruns. Ein Fall von metastatischem Karzinom an der Innenfläche der Dura mater cervicalis und an der unteren Wurzel des Plexus brachialis der linken Seite nebst Bemerkungen über die Symptomatologie des Wirbelkrebses. Arch. f. Psych. Bd. 31, 1898. — *[55]) Eskrigde und Freeman, Tumour of the spine. Philad. med. Journal 1898. 19. Februar. — *[56]) Quensel, Ein Fall von Sarkom der Dura mater spinalis etc. Neurol. Zentralblatt 1898 No. 11. — [57]) Roux et Paviot, Un cas de tumeur de la moëlle. Arch. de Neurol. V 1898 No. 31. — [58]) Schlesinger, Beiträge zur Klinik der Rückenmarks- und Wirbeltumoren. Jena, G. Fischer 1898. — *[59]) Wilms, Echinococcus multilocularis der Wirbelsäule. Beiträge zur klinischen Chirurgie. Bd. XXI 1898. — [60]) Wunch, Ossifying chondroma of the fifth and sixth cervikal vertebra. Lancet, 3. May 1899. — *[61]) F. Schultze, Ueber Diagnose und erfolgreiche chirurgische Behandlung von Tumoren der Rückenmarkshäute. D. Z. f. Nervenheilkunde. Bd. 16. 1899. — [62]) Collins, Report of a case of tumour of the spinal cord. (Sanduhrgeschwulst). The Journ. of nerv. and mental diseases. Vol. 26. 1899. — *[63]) Putnam and Warren, A contribution to the subject of clinical history etc. Philad. med. Journal. 1899. — *[64]) Quante, 2 Fälle von Rückenmarkstumor. Inaug.-Diss. Kiel 1899. — *[65]) Sachs, B. Two cases of tumour pressing upon the cauda equina; removal, recovery. The medical record. 1900 Vol. 57. — [66]) Nonne, Ueber einen Fall von intramedullarem aufsteigendem Sarkom etc. Arch. f. Psych. Bd. 33, 1900. — [67]) Pichler, R. Ueber einen Fall von Zystizerken im Rückenmarke des Menschen. Prager med. Wochenschr. 1900. No. 16. — [68]) Scherb, Cyste hydatique de la moelle. Rev. neurol. Vol. 8, 1900. — *[69]) Withe, Hale, Attempted removal of a dermoid from the spinal cord. Ref. Brit. medic. Journal pag. 764, 1900. — *[70]) Boettiger, A., Ein operierter Rückenmarkstumor etc. Arch. f. Psych. Bd. 35, 1900. — *[71]) Krause, F., Zur Segmentdiagnose der Rückenmarksgeschwulst. Berl. Klin. Wochenschrift, No. 20—22, 1901. — *[72]) Henschen und Lenander, Ryggmärgstumör med fremgârg exstirperad. Upsala läkarefören etc. No F VI 1901. — [73]) Meynhoff, Die Lipome am Rückenmarke. Inaug.-Diss. Giessen 1901. — [74]) Lorenz, Kavernöses Angiom des Rückenmarkes. Inaug.-Diss. Jena 1901. — *[75]) Oppenheim und Sonnenburg, Ein Fall von Rückenmarkstumor. Deutsche med. Wochenschrift No. 32. 1901. — *[76]) Schultze & Schede, Ueber 2 weitere Fälle von Tumoren der Häute des Rückenmarkes resp. der Cauda equina. Ebenda 27 1901. — *[77]) Starr, Two cases auf spinal tumour with operation and removal. Boston med. and surg. Journal. — *[78]) Abbe, Robert, Report af a case of spinal tumour succesfully operated upon. The Journal of nervous and mental diseases. 1902. pag. 281. — [79]) Henschen, G. C., Kan en ryggmärgstumör spontant gâ tillbaka? Upsala läkareförens förhandl. 1902. N. F. VII. — *[80]) Oppenheim, H., Ueber einen neuen Fall von Rückenmarkstumor. Berl. Klin. Wochenschrift 1901. — [81]) Wolhard, Ueber einen Fall von Tumor der Cauda equina. Deutsche mediz. Wochenschrift 1902. No. 33. — *[82]) Schede, Beiträge zur Operation der Tumoren der Rückenmarkshäute, Naturforscherversammlung 1902. — [83]) Börner, Ueber Fibrome des Halses mit Beziehungen zum Rückenmark. Deutsche Zeitschrift für Chirurgie, Bd. 67 1903. — *[84]) Israel, James, Rückenmarkslähmung durch ein Chondrosarkom des 6. Brustwirbels. Operative Behandlung. Berl. Klin. Wochenschr. 1903 No. 24. — *[85]) Putnam and Eliot. Three cases of tumour involving the spinal cord, treated by operation. Th Journ. of nervous and mentral dieseases 1903, Nov. — *[86]) Putnam, Krauss und Parker, Sarkome of the third cervical segment. Operation etc. The American Journ. of the medic. Sciences. Vol. 125, pag. 1. — [87]) Schlesinger, Tumoren des Rückenmarks und seiner Häute. Handbuch der pathol. Anat. des Nervensystems. Berlin, 1903. — *[88]) F. Schultze, Zur Diagnostik und operativen Behandlung der Rückenmarkshautgeschwülste. Grenzgebiete der Medizin und Chirurgie Bd. XV. — [89]) Thorburn und Gardner, A case of tumour of the axis illustrating the function of the third cervical segment. Brain CI, pag. 27. — *[90]) Spiller, Musser and Martin, A case of intradural spinal cyst, with operation and recovery. Univ. of Penn. Med. Bulletins. XVI. 1901. — *[91]) Tytler and Williams, Spinal hydatid cysts causing severe Compression Myelitis. Operation with successful results. British medic. Journal, 1903 No. 1. — *[92]) Cushing, Intradural tumour of the cervical meninges. Annals of Surgery, June 1904. — [93]) Malaisé, Zur Diffe[illegible] der intra- und extramedullaren Rückenmarkstumoren. Deutsches A[illegible] Bd. 80, 1904. —

*94) Schmidt, A. Cyste der Dura mater spinalis, einen extramedullaren Tumor vortäuschend, mit Erfolg operiert. Deutsche Zeitschrift für Nervenheilkunde Bd. 26, 1904. — *95) Hermes, Walter, Ueber einen Fall von Osteom der Wirbelsäule mit Kompression des Rückenmarkes. Inaug.-Diss. Giessen, 1905. — *96) Kron, Ein Fall von operierter Rückenmarksgeschwulst. Deutsche medic. Wochenschr 1905, No. 28. — *97) F. Schultze, Ueber Neubildungen der Rückenmarkshäute und des Rückenmarks. Deutsche Klinik am Eingange des 20. Jahrhunderts. Bd. VI, Abt. 1. — *98) Ward, Bernhard, A case of tumour of the spinal cord removed by operation. British med. Journ. VI. pag. 1083, 1905. — *99) Warren, Three cases of tumour of the spinal cord operated with good result. Americ. Medécine. August 1905. — *100) S. Auerbach & Brodnitz, Mitteilungen aus den Grenzgebieten der Medizin und Chirurgie. Bd. XV. Heft 5. 1905. — *101) H. Oppenheim, Zur Symptomatologie und Therapie der im Umkreise des Rückenmarkes sich entwickelnden Neubildungen, 1906. — *102) Stertz, Klinische und anatomische Beiträge zur Kenntnis der Rückenmarks- und Wirbeltumoren. — *103) F. Krause, Zur Kenntnis der Meningitis serosa spinalis. Berlin. Klin. Wochenschr., 1906, No. 28. — *104) Naturforscherversammlung Stuttgart, 1906. Sänger, Oppenheim, Krause, Bruns, Nonne, v. Monakow etc. etc. — *105) H. Oppenheim, Beiträge zur Diagnostik und Therapie der Geschwülste im Bereiche des Zentralnervensystems. Berlin, 1907. S. Karger.

In den mit einem Stern versehenen Fällen handelt es sich um operativ behandelte Tumoren.

III. Die Geschwülste des extrakraniellen Anteils der Hirnnerven, der peripheren spinalen Nerven und der Plexus.

Neurome und paraneurale Geschwülste.

Im folgenden Kapitel sollen nicht nur die eigentlichen Nervengeschwülste, die Neurome im allgemeinen Sinne, diejenigen also, die an oder in den Scheiden der peripheren spinalen Nerven oder des extrakraniellen Anteiles der Hirnnerven selber entstehen, besprochen werden, sondern es soll, wenigstens zum Teil, auch Rücksicht genommen werden auf die Symptomatologie derjenigen Neubildungen, die, in der Umgebung der Hirnnerven ausserhalb des Schädels oder in der Nähe peripherer spinaler Nerven oder ihrer Plexus entspringend, durch Kompression derselben oder durch direktes Hineinwuchern in sie nervöse Erscheinungen hervorzurufen imstande sind, speziell wenn dabei diese nervösen Symptome die herrschenden im Krankheitsbilde sind. Ich schlage mit dieser Disposition ja nur dasselbe Verfahren ein, das ich oben bei den Geschwülsten des Gehirnes und Rückenmarkes befolgt habe — auch die hier beschriebenen Geschwülste sind nur zum Teil solche, die sich innerhalb der nervösen Substanz selbst entwickeln; ein grosser Teil betrifft solche Tumoren, die, von den Hüllen der Zentralorgane ausgehend, erst sekundär auf Gehirn und Rückenmark übergegriffen haben. Besonders deutlich wird das, wenn wir uns z. B. die basalen Geschwülste im Schädelinnenraum ansehen. Sie alle nehmen den grössten und wichtigsten Teil ihrer Symptome von der Läsion der Hirnnervenwurzeln an der Basis her; meist aber ist diese Läsion der Nerven erst eine sekundäre, primär an und in den Nervenwurzeln des Gehirnes selber sich entwickelnde Geschwülste sind im ganzen recht selten; sie kommen zwar an den verschiedensten, aber nur an einzelnen Hirnnerven, z. B. am Akustikus oder Trigeminus (Hartmann), häufiger vor. Oefters entwickeln sich schon die Tumoren der Rückenmarkshäute an den Nervenwurzeln selbst. Auch bei den peripheren Nerven kommt es entschieden häufiger vor, dass ein in der Nähe eines derselben sitzender Tumor zu nervösen Funktionsstörungen führt, als dass der Tumor sich direkt an oder in der Nervenscheide selber entwickelt; mit anderen Worten: auch hier sind die eigentlichen Nervengeschwülste seltener, als die nur in der Nachbarschaft der Nerven sitzenden und von da aus auf sie wirkenden Tumoren. Dazu kommt noch, dass ein grosser Teil der echten primären Nervengeschwülste wegen der, wie wir sehen werden, meist sehr schonenden Art, wie sich diese Neubildungen gegen die eigentliche Nervensubstanz verhalten, oft sehr lange gar keine oder nur ganz unbestimmte nervöse Erscheinungen macht, so dass gerade für den Neurologen diese Fälle vielfach nur ein sehr geringes Interesse haben und ihm kaum zur Kenn[illegible]n, während viele in der Nähe der

Nerven entspringende Geschwülste durch Uebergreifen auf diese die schwersten nervösen Reiz- und Lähmungserscheinungen hervorrufen können; Symptome, die dann speziell in differentiell diagnostischer und damit auch in praktisch therapeutischer Beziehung für den Neurologen von grosser Bedeutung sind. Es ist deshalb auf jeden Fall gerechtfertigt, auch bei den peripheren Nerven auf diese paraneuralen Geschwülste einmal im Zusammenhange Rücksicht zu nehmen; freilich ist es leicht ersichtlich, dass es bei der ungeheuren Menge der hier vorhandenen Möglichkeiten nicht angängig sein wird und auch müssig sein würde, sie alle aufzuzählen; ich werde in dieser Beziehung nur auf die häufigsten und praktisch wichtigsten Vorkommnisse Rücksicht nehmen und vor allem auch an eigene Beobachtungen mich halten. Dahingegen werde ich über die primär an den Nerven sich entwickelnden Geschwülste die eigentlichen Neurome und die verschiedenen Formen der Neurofibromatose möglichst Ausführliches bringen, wenn auch einzelnes davon dem neurologischen Interesse, wie gesagt, etwas fern liegen sollte. Wir wenden uns zunächst diesen Geschwulstformen zu.

Der Name Neurom[1]) wurde im Jahre 1811 von einem Genfer Arzte — Odier — vorgeschlagen für „grössere bewegliche, umgrenzte und tiefliegende Geschwülste, die durch eine im Nerven sitzende krankhafte Anschwellung bedingt sind". Diese Bezeichnung ist sehr allgemein gefasst, sie sagt der Zeit entsprechend nichts über die histologische Natur dieser Geschwülste und passt auf alle solche, die sich in oder an Nerven entwickeln. Einige Jahre später, schon 1829, brachte — ich zitiere hier nach Thomson — ein Edinburger Arzt Wood eine klassische Beschreibung der grob anatomischen und klinischen Erscheinungen dieser Geschwülste; er kennt auch schon das Vorkommen multipler Neurome und nimmt ebenso wie Smith (Dublin) 1849 interessanterweise an, dass die Geschwülste sich nicht aus eigentlich neugebildeter Nervensubstanz, sondern im wesentlichen aus dem Bindegewebe des Nervenstammes entwickelten. Im übrigen verwendeten sowohl Wood wie Smith und alle seine Vorgänger den Terminus Neurom in dem weitumfassenden Sinne wie Odier für alle krankhaften Schwellungen im und am Nerven; der Name wurde also nur im klinischen Sinne für eine ganze Anzahl der histologisch verschiedenartigsten Neubildungen gebraucht, während man der sonstigen Terminologie entsprechend mit dem Namen Neurom eigentlich nur Geschwülste bezeichnen konnte, die im wesentlichen aus neugebildeter Nervensubstanz bestanden. Virchow suchte nun auch in dieser Bezeichnung Ordnung zu schaffen und die Bezeichnung Neurom auf eine pathologisch-histologische Basis zu stellen. Er erkennt an, dass es eine grosse Anzahl von Schwellungen und Geschwulstbildungen an den Nerven gibt, deren Hauptgrundlage nicht nervöse Substanz, sondern ein Gewebe aus der Bindegewebsreihe bildet, dessen Wucherung von den Nervenscheiden ausgeht; er bezeichnet aber diese Geschwülste als falsche, als Pseudoneurome, während echte Neurome aus wirklich neugebildeten Nervenfasern bestehen sollen. Diese Nervenfasern können markhaltig sein — myelinische Neurome — oder marklos — amyelinische — oder gemischt — sie können auch Ganglienzellen enthalten — Neuroma gangliocellulare —; in dieser Beziehung lässt Virchow es aber noch zweifelhaft, ob es sich hier wirklich um Neu-

[1]) Der folgende Abschnitt ist ein nur ganz wenig veränderter Abdruck einer Arbeit aus den enzyklopädischen Jahrbüchern 1904, die ich schon im Hinblick auf die 2. Auflage dieses Buches anfertigte.

bildung von Ganglienzellen handelt. Auch das Amputationsneurom, das Stumpfneurom anderer Autoren, hält Virchow für ein echtes Neurom. Um das hier gleich abzutun, so muss man wohl zugeben, dass es sich beim Stumpfneurom wohl im klinischen, aber nicht im pathologisch-anatomischen Sinne um eine Geschwulstbildung handelt. Das Stumpfneurom wird ausser vom Bindegewebe gebildet von markhaltigen und marklosen Nervenfasern, die aber kontinuierlich von den durchschnittenen Fasern aus wachsen, sich vielfach verflechten und an dem Nervenstamm hinauf rückläufig werden. Die Geschwulst enthält deshalb eine Menge myeliner und amyeliner Nervenfasern, diese sind aber an sich die Fortsetzung der im Stumpfe durchschnittenen, keine neugebildeten, und bei ihrer Schleifenbildung und Rückläufigkeit ist es auch kein Beweis für wirkliche Neubildung, wenn das Neurom mehr Nervenquerschnitte enthält wie der Nervenstamm selbst. Aus diesen Gründen werde ich das Amputationsneurom hier nicht weiter berücksichtigen. Aber auch im übrigen haben Virchows Lehren der weiteren Entwicklung gegenüber nicht standgehalten. Virchow war durch die Aufstellung seiner amyelinischen Neurome zu der Ansicht gekommen, dass die echten Neurome viel häufiger seien als die falschen; er glaubte, dass die von anderen als fibromatöse angesehene, die Hauptmasse des Tumors ausmachende Substanz aus amyelinischen Nervenfasern bestände und dass beim Wachstum einer solchen Geschwulst durch Druck solche amyelinische Nervenfasern so verwandelt werden könnten, dass die Geschwulst später als einfaches Fibrom imponiere. Das war natürlich nur eine Hypothese; schon Billroth wandte dagegen ein, dass eine rein histologische Unterscheidung solcher amyeliner Neurome von einfachen Fibromen nicht möglich sei und der Standpunkt der massgebendsten Pathologen, ich nenne nur Ziegler, wurde allmählich der, den, wie gesagt, schon Wood und Smith eingenommen hatten, dass nämlich echte Neurome jedenfalls sehr selten seien, die meisten vielmehr ohne weitere Beteiligung der Nervensubstanz nur aus Wucherung der Bindegewebssubstanzen der Nerven beständen. Eine Zeitlang stand die Sache sogar so, dass die meisten Autoren überhaupt an dem Vorkommen echter Neurome zweifelten und andere als ein echtes Neurom nur das Stumpfneurom ansahen, was pathologisch-histologisch und pathogenetisch, wie ausgeführt, falsch ist. In der neueren Zeit sind aber eine kleine Anzahl sowohl solitärer — Loretz, Basse, Borst, Schmidt, Benecke (2), Bruchanow, Glockner und Hänel, wie multipler — Knauss, Benecke-Kredel — Neurombildungen beschrieben, bei denen die Neubildung hauptsächlich amyeliner, weniger myeliner Nervenfasern und sogar Mitosebildung zeigender Ganglienzellen sichergestellt ist; alle diese Geschwülste sind interessanterweise vom sympathischen Systeme ausgegangen und alle enthalten massenweis Ganglienzellen. Gegenüber den falschen Neuromen, den Neurofibromen, bilden diese echten Neurome aber die kleine Minderzahl.

Im übrigen haben die letzten 50 Jahre namentlich auch in klinischer Beziehung die Lehre von den Neuromen ausserordentlich ausgebaut. Vielfach beschrieben wurden zunächst die multiplen Neurome der Nervenstämme. Verneuil und P. Bruns danken wir die Beschreibung der plexiformen oder Rankenneurome; Recklinghausen eine genaue Darstellung der multiplen Hautneurome resp. Neurofibrome (Molluscum fibrosum) und den Beweis ihres innigen Zusammenhanges mit den multiplen Stammneuromen, den Rankenneuromen und der Elephantiasis neuro-

ein Beweis, der dann auch noch von einer Anzahl anderer Autoren durch neue Beispiele gestützt ist; hier sind besonders die Arbeiten von Kölliker, v. Büngner, Berggrün, Adrian und Thomson zu nennen. Die Elephantiasis neuromatosa haben speziell Czerny, Nauwerk und Hürthle, Jordan und Esmarch und Kuhlenkampff beschrieben. Ich will noch erwähnen, dass gerade die Arbeiten über diese mehr universellen Neurombildungen, bei denen es sich immer nur um die Wucherung des bindegewebigen Anteiles der Nerven — eine Neurofibromatose — handelt, sehr dazu beigetragen haben, die Lehre Virchows von der Häufigkeit der echten Neurome zu beseitigen.

Smith und seinen Vorgängern waren bösartige Nervengeschwülste noch nicht bekannt — später erkannte man bald, dass ausser den gutartigen Neurofibromen auch Sarkome, Myxosarkome und bösartige Zystenbildungen mit starker Neigung zur Metastasenbildung vorkommen. Ich weise hier besonders auf die Arbeit von F. Krause hin. Man nahm zunächst an, dass vor allem oder allein die solitären Neurome zu der Bildung maligner Formen neigten; sie kommen aber auch bei der allgemeinen Neurofibromatose nicht selten vor und neuerdings hat den Uebergang in Malignität Benecke auch in einem Falle eines echten sympathischen Neuroms nachgewiesen. Garró hat den Begriff der sekundär malignen Neurome speziell für die multiplen Neurome aufgestellt.

Einteilung der Neurome.

Neurome	Echte	Neuroma verum gangliocellulare	myelinische / amyelinische	Das Vorkommen echter Neurome ohne Ganglionzellen ist zweifelhaft.	
		1. Umschriebene oder solitäre Geschwülste, die ausgehen vom Bindegewebe des Nervenstammes oder von dem der gangliösen Anschwellungen der Nerven (solitäre Stammneurome).	Gutartige	Fibrome, Myxome etc. Zystöse Bildungen aus Verflüssigung früher solider Tumoren. Hierher gehört auch wohl der klinische Typus der Tubercula dolorosa, obgleich sie manchmal multipel sind.	
			Bösartige	Die verschiedenen Formen der reinen Sarkome; dann Fibro- und Myosarkome; Zystisch degenerierte Sarkome.	
	Falsche	2. Diffuse oder als multiple Knoten auftretende Wucherungen des Bindegewebes der Nerven und ihrer gangliösen Anschwellungen. Neurofibromatosis.	*a)* Umschriebene oder mehr diffuse und generalisierte Fibromatosis der Nervenstämme (multiple Stammneurome).	Verschiedene Kombinationen dieser Einzelarten. Mit allen diesen verbunden Zeichen allgemeiner Erkrankungen; angeborene Missbildungen, terminale Kachexie, Erkrankungen des Knochensystems etc. Pigmentationen der Haut und andere Hautanomalien.	
			b) Plexiforme Neurofibromatose (Verneuil). Rankenneurome (Bruns).		
			c) Neurofibromatose der Haut. Recklinghausensche Krankheit. Molluscum fibrosum.		
			d) Elephantiasis neuromatosa (Pachydermatokele).		
			e) Die unter 2 *a b c d* angeführten Geschwulstbildungen sind gutartiger Natur, sie können aber speziell nach gewissen äusseren Anlässen maligne werden: Garrós sekundär maligne Neurome bei multipler Neurofibromatose.		
		3. Déjérine's nevrite interstitielle, hypertrophique et progressive de l'enfance.			
		4. Verdickungen der Nerven bei Lepra, Tuberkulose und Syphilis.			

Die beste Einteilung der Neurome hat, nachdem eine solche schon Courvoisier und Kölliker versucht hatten, Thomson gegeben; ich bringe dieselbe im Vorstehenden mit einigen ganz kleinen, mir praktisch erscheinenden Aenderungen; die Stumpfneurome lasse ich aus den oben angeführten Gründen ganz weg.

A) Echte Neurome.

Die bisher beschriebenen echten Neurome sind, wie gesagt, alle vom sympathischen Nervensystem ausgegangen, und zwar entweder vom Grenzstrange des Sympathikus, oder von den Plexus in der Bauch- und Brusthöhle oder von den kleinen Ganglien an den terminalen Enden der sympathischen Nerven, die die Blut- und Lymphgefässe begleiten; da sie alle in reichlicher Anzahl Ganglienzellen enthalten und ausserdem nur in der Mehrzahl amyelinen, nur wenigen myelinen Fasern bestehen, so entsprechen sie dem Neuroma gangliocellulare amyelinicum und myelinicum Virchows. Wie Thomson und Benecke hervorheben, müssen wohl die Ganglienzellen das primäre sein, da man sich ohne Entstehung der Nervenfasern unabhängig von Ganglienzellen nicht vorstellen kann; auch das periphere Vordringen am Rande der Geschwulst geht nach Benecke von Zellen aus, die hier ganz besonders dicht zusammenliegen; damit fällt, wie ebenfalls Thomson hervorhebt, eigentlich die Möglichkeit, dass es echte myeline und amyeline Neurome (Neuroma fibrillare, Virchow) ohne Ganglienzellen überhaupt gibt; es wäre höchstens möglich, dass solche Zellen früher vorhanden waren, aber später zugrunde gegangen sind, ohne Spuren zu hinterlassen. Wie gesagt, waren sie in den sicheren Fällen echter Neurome aber stets reichlich vorhanden; in ihrer Form [illegible] unipolare Zellen; entsprachen sie den sympathischen Ganglienzellen. Dass es sich um wirkliche Wucherungen handele, konnte Benecke in einem Falle durch den Befund von Mitosen nachweisen. [illegible] zellen die Charakteristika einer [illegible] sie zeichneten sich [illegible] tische Wucherung. [illegible] mangelnde [illegible] rasch[illegible] Zerfa[illegible] der Tumoren, am Rande [illegible] Zellen [illegible] die Zellenwucherung [illegible] der Mehrzahl [illegible] ohne Mark gewesen [illegible] sie stammen [illegible] Nervenfasern enthält.

[illegible] Masse, das [illegible] [illegible] [illegible]

beziehen sich übrigens besonders auf den Fall von Benecke-Kredel, wo multiple Tumoren sich im Haut- und Muskelgewebe entwickelten; in anderen Fällen scheint die Abgrenzung gegen die Umgebung manchmal schärfer gewesen zu sein.

In makroskopischer Beziehung ist zunächst zu erwähnen, dass die Ganglioneurome an Grösse von der einer Erbse bis zu der eines Kindskopfes variieren können. Die Konsistenz ist meist eine derbe; in einem Falle, den ich mit Kredel beobachtete und den Busse untersucht hat, war das Gewebe hart und derb wie das eines Fibromyoms des Uterus; von grauweisser bis reinweisser Farbe und ausserordentlich blutleer. In einem zweiten, ebenfalls von mir gesehenen Falle, den Kredel-Benecke beschrieben haben, war es etwas weicher. Meist sind die grossen Geschwülste gelappt; eine eigentliche Kapsel haben sie ihrem infiltrierenden Charakter entsprechend nicht, sie gehen ohne scharfe Grenzen in das umgebende Gewebe über, das sie durch diese Infiltration auch mehr zerstören als verdrängen. Trotz dieses infiltrativen Charakters sind es fast immer gutartige Tumoren; doch hat Benecke an einem retroperitonealen Ganglionneurom des Plexus solaris bei einem Knaben maligne Degeneration der Ganglienzellen und Metastasenbildung nachgewiesen. Die echten Neurome kommen häufig schon im Kindesalter vor; aber auch im späteren Leben, bis etwa zum 40. Jahre. Irgend welche bestimmten ätiologischen Momente kennt man nicht.

Das Auftreten der echten Ganglioneurome ist entweder ein multiples oder ein solitäres. Multiple echte Neurome sind bisher nur zweimal, einmal von Knauss (dieser Fall ist auch von Thomson reproduziert) und einmal von Kredel-Benecke beschrieben. Den letzteren Fall habe ich auch persönlich untersucht (Fig. 53 und 54). Es handelte sich um Kinder von 8 resp. 5 Jahren. Beide Fälle gleichen sich, wie die Abbildungen zeigen, aufs Haar in der Anordnung der Geschwülste, nur waren in dem Kredel-Beneckeschen Fall die Geschwülste wohl noch zahlreicher und grösser als in dem von Knauss; nach einer Zählung waren es 160 Stück. Sie sassen im subkutanen Fettgewebe und in den Muskeln und betrafen in dem auch von mir beobachteten Falle die ganze Körperoberfläche, auch das Gesicht, nur mit Ausnahme von Händen und Füssen. Ganz besonders dicht sassen sie an der Vorseite der Oberschenkel. Sie waren von verschiedener Härte, bald ganz glatt, bald gelappt, bald mit strangartigen Unebenheiten. Sie waren leicht verschieblich und mit der Haut und dem unter ihnen liegenden Gewebe nicht verwachsen. Ihre Form war sehr verschieden; ihre Grösse wechselte von Stecknadelkopfgrösse bis zu der einer Niere eines Erwachsenen. Der grösste Tumor sass im Nacken, wie Fig. 54 zeigt; ein ziemlich grosser an der rechten Schläfe. Im übrigen gibt die Photographie über Ausbreitung der Geschwülste am besten Auskunft.

Sowohl das von Knauss wie das von mir beobachtete Kind war sonst gesund und beide zeigten auch, wie ich mich im letzteren Falle selbst überzeugt habe, keine nervösen Anomalien; das einzige, was ich bei diesem Kinde nachweisen konnte, war das sogenannte Babinskische Phänomen; bei Bestreichen der Sohlen trat eine Extension der Zehen auf. Die Geschwülste waren auf Druck nicht schmerzhaft. In meinem Falle waren die einzelnen Geschwülste sehr langsam gewachsen, ihre Zahl hatte sich aber rasch vermehrt. Ge-

naueres war über die Art der Vermehrung nicht zu erfahren. Die erste Geschwulst war in unserem Falle im Nacken des Kindes entdeckt, als es $^1/_4$ Jahr alt war; gerade diese Geschwulst hatte allmählich

Fig. 53. Multiple echte Neurome vom Sympathikus ausgehend.
Eigene Beobachtung.

sehr an Grösse zugenommen. Sowohl von [illegible] wie von Kredel-Benecke wurden eine Anzahl der Ge[illegible]piert; erst ihre mikroskopische Untersuchung gab Aus[illegible]Natur, die man

sonst wohl nicht vermuten konnte; Knauss hatte an Lipome gedacht. Doch muss man, wenn man die Abbildungen ansieht, sagen, dass die Ausdehnung und die Form der einzelnen Geschwülste etwas sehr charakteristisches hat, so dass man, wenn man wieder einen solchen Fall

Figur 54. Dasselbe wie Figur 53. Ein besonders grosses echtes Neurom im Nacken, ein anderes an der Vorderfläche des linken Oberschenkels.

sieht, vielleicht auf die Diagnose kommen würde. Eine chirurgische Behandlung kommt wohl nur in Frage, wenn einzelne Geschwülste durch ihren Sitz, z. B. im Gesichte, oder durch ihre Grösse lästig fallen. Ueber

die histologische Struktur ist oben alles gesagt; die gegebenen Daten entstammen in der Hauptsache dem Falle Kredel-Benecke. Knauss' Angaben stimmen damit aber ganz überein. Knauss hebt noch besonders hervor, dass die Geschwülste in keiner Verbindung mit peripheren Nerven, sondern nur mit Gefässen standen und dass schon das ein Grund für die Annahme ihres Ursprunges aus dem sympathischen Geflechte sei.

Die bisher beschriebenen solitären Ganglioneurome gingen, wie gesagt, entweder vom Grenzstrange des Sympathikus oder von den sympathischen Geflechten in Bauch- und Brusthöhle aus. Nur ein Fall von Hänel sass in der Dura mater, einer von Axel Key an der Nase. Von den Plexus ausgehende Geschwülste sind von Benecke, H. B. Schmidt und Glockner beschrieben. In den Fällen von Loretz und Borst ging der Tumor vom dorsalen Sympathikusstrange aus. Ein sehr grosses Ganglioneurom am dorsolumbalen Teile des Sympathikus habe ich mit Kredel zusammen beobachtet; es ist von Kredel operiert und nachher von Busse histologisch untersucht worden. Hier handelte es sich bei einem 4jährigen Kinde um einen gewaltigen Tumor, der links von der Wirbelsäule ausging, die ganze linke Lendengegend und das grosse Becken ausfüllte und nach oben unter den Rippenbogen reichte. Dies ist übrigens der einzige Fall eines echten Neuroms, der auch ausgeprägte nervöse Störungen zeigte (im Falle von Loretz bestand Epilepsie, aber wohl unabhängig vom Tumor), und zwar sowohl Lähmungen der Beine wie der Blase und des Mastdarmes, die ersteren teilweise mit Entartungsreaktion in den Muskeln und auffallenderweise auf der Seite des Tumors weniger ausgedehnt als auf der anderen. Ich kann mir das nur so erklären, dass die Tumormassen vom Grenzstrang einen Ramus communicans entlang in den Wirbelkanal eingedrungen sind und hier eine Läsion des Conus terminalis und der Cauda equina auf beiden Seiten hervorgerufen haben. Das würde also beweisen, dass auch diese echten Neurome manchmal zu solchen zentralen Läsionen führen können, was ja bei den multiplen Neurofibromen häufiger beobachtet ist (siehe unten). Der Tumor konnte bei der Operation nur teilweise entfernt werden, Kredel konnte aber das Kind fünf Jahre später wieder untersuchen und die überraschende Beobachtung machen, dass sowohl der zurückgelassene, ausserhalb der Wirbelsäule liegende Tumorrest nicht mehr zu fühlen war, als auch beiderseits die Lähmungen der Beine sehr zurückgegangen waren; Blase und Mastdarm waren jetzt intakt. Das spontane Zurückgehen und Verschwinden von Neuromen speziell in der Haut ist ja häufiger beobachtet; Henschen hat über einen schon erwähnten Fall berichtet, wo sich die sicheren Symptome eines Tumors der Rückenmarkshäute allmählich ganz verloren und er nimmt auch hier an, dass es sich um die Schrumpfung eines intravertebralen Neuroms gehandelt hat. Nur auf diese Weise kann man sich auch in meinem Falle den Verlauf des Leidens erklären.

B) Falsche Neurome.

1, Solitäre Stammneurome, gutartige und bösartige.

Die isolierten Neurome der Nervenstämme verdienen eine besondere Beschreibung vor allem aus praktisch-klinischen Gründen. Sie sind erstens gerade weil sie isoliert sind, wenigstens wenn sie [illegible]n Stellen sitzen — Courvoisier spricht dann kurz von ch[illegible]omen —

für eine chirurgische Behandlung besonders geeignet und fordern zweitens eine solche Behandlung sehr häufig auch deshalb dringend, weil unter ihnen viel häufiger wie bei den eigentlich multiplen Neuromen bösartige Formen vorkommen, selbst solche, die früh ausgedehnte Metastasen machen. Auch schwere klinische Symptome sind bei ihnen häufiger als bei den multiplen Neuromen. Im übrigen bestehen natürlich zwischen den isolierten und den multiplen falschen Neuromen der Nervenstämme keine scharfen Grenzen. Courvoisier drückt das auch dadurch aus, dass er von beschränkt multiplen Neuromen spricht und diese mit den isolierten abhandelt.

Isolierte Stammneurome können in jedem Lebensalter vorkommen, sind aber nach Tabellen von Courvoisier im höheren Alter jedenfalls selten; die weitaus meisten fallen in die Zeit von 10—40 Jahren. Das männliche und weibliche Geschlecht wird so ziemlich gleich häufig betroffen. Von eigentlichen Ursachen wissen wir sehr wenig; am häufigsten werden die verschiedenartigsten Traumen beschuldigt, in früherer Zeit spielte hier auch der Aderlass eine Rolle. Wie eine Zusammenstellung von Courvoisier zeigt, kommen die Stammneurome — ich sehe zunächst von den Hirnnerven ab — gelegentlich an allen peripheren spinalen Nerven vor, sowohl in den gemischten Stämmen, wie auch an den Hautnerven. Sie bevorzugen aber besonders einige grosse Nerven, am häufigsten sind sie nach Courvoisier im Medianus, dann im Ulnaris, Ischiadikus und Radialis beobachtet. Dabei rechnet Courvoisier aber die Geschwülste im ganzen Medianusgebiete, Oberarm, Vorderarm und Hand zusammen; während er am Beine getrennt Ischiadikus, Tibialis anticus und posticus, Peroneus und ihre Hautäste anführt; berücksichtigt man das, so fällt auf das gesamte Ischiadikusgebiet jedenfalls bei weitem die Mehrzahl der Fälle, was auch ganz plausibel ist, weil es sich hier um die längsten Nerven handelt. Vergleicht man dagegen wieder die oberen und unteren Extremitäten im ganzen, so finden sich an den oberen über die Hälfte mehr als an den unteren (vielleicht weil an den Armen Traumen der Nerven häufiger sind). Von den Hirnnerven ist bei weiten am häufigsten der Optikus in der Orbita befallen, doch handelt es sich hier eigentlich um einen Hirnteil. Recht häufig sind auch Neurome des Akustikus; die anderen Hirnnerven werden nur gelegentlich befallen; am ersten noch der Trigeminus und das Ganglion Gasseri in der mittleren Schädelgrube (Hartmann), dann der Vagoaccessorius und Glossopharyngeus — der Vagus vor allem auch in seinem langen extrakraniellen Verlaufe. In einem Falle hatte ein Neurom am Okulomotorius zu periodischer Lähmung dieses Nerven geführt. Nicht selten sind isolierte Neurome einzelner oder vieler spinaler Wurzeln.

Die Grösse der isolierten Neurome ist eine sehr verschiedene. Sie wechselt von den kleinsten eben sichtbaren, über Haselnuss-, Orange- bis Mannskopfgrösse; die gutartigen Neurome überschreiten aber nur in Einzelfällen (Hühnerei bis Kindskopfgrösse) die Grösse einer Haselnuss (Thomson); die grösseren, bis zu Mannskopfgrösse, sind meist bösartiger Natur. Die Form ist am häufigsten die einer Spindel — also grösste Dicke in der Mitte, zugespitzte Enden nach oben und unten — namentlich in den Fällen von sogenanntem zentralen oder interstitiellen Neurom (siehe unten), seltener ist reine Kugel-, Ei- oder Bohnenform; die seitlich am Nerven ansitzenden Geschwülste können die allerverschiedensten

Formen annehmen. Manchmal sind sie gelappt, oder wenn mehrere Knoten dicht hintereinander liegen, entsteht eine sogenannte Rosenkranzform. Die Konsistenz ist eine sehr verschiedene und hängt ab von der Art des Gewebes, das die Nervenwucherungen bildet (siehe unten). Charakteristisch ist für alle Neurome noch, dass sie sich in der Längsrichtung des Nerven, dem sie angehören, nicht, wohl aber in der Querrichtung verschieben lassen.

Die isolierten Stammneurome sind nach heutiger Auffassung, wie erwähnt, alle falsche Neurome, d. h. an ihrem Aufbau nehmen aktiv nur die bindegewebigen Substanzen der Nerven, Endo-, Peri- oder Epineurium teil, die Nervenfasern selbst verhalten sich passiv und gehen höchstens durch Druck der wuchernden Bindesubstanz zugrunde. Selbst das ist, wie Thomson erwähnt, wenigstens bei den gutartigen Geschwülsten histologisch kaum nachgewiesen, wird aber klinisch in allerdings seltenen Fällen durch Anästhesien und Lähmungen dargetan. Bei bösartigen Geschwülsten kommt es eher zu Degeneration. Die Wucherungen der Bindesubstanz können entweder aus dem normal vorhandenen fibrösen Gewebe bestehen und das ist das häufigste — wir haben dann Neurofibrome —, oder es kommt zu gutartigen — Neuromyxome — oder bösartigen Umwandlungen dieses Bindegewebes — die verschiedenen Formen der Sarkome —, Rund- und Spindelzellensarkome, Fibrosarkome oder Myxosarkome. Sowohl bei den gutartigen wie bei den bösartigen Formen sind Zystenbildungen nicht selten, meist mit Uebergang über myxomatöse Formen; entweder wird die ganze Geschwulst in eine einzige Zyste verwandelt oder in eine mehrfächerige; nicht selten enthalten diese Zysten Blut. Selten sind angiomatöse oder lymphangiomatöse Wucherungen, sehr selten kommen sogenannte Neurolipome vor. Verkalkungen sind besonders bei alten Fibromen beobachtet.

Für das spezielle Verhalten der Bestandteile der Nerven einer Neurombildung gegenüber ist es von Bedeutung, ob die Wucherung der Bindesubstanz — man kann hier zunächst davon absehen, ob es sich um bösartige oder gutartige Wucherungen handelt — vom Epineurium, der äusseren Hülle eines Nervenstammes, oder vom Perineurium, das die einzelnen sekundären Stämme trennt oder schliesslich vom Endoneurium, das zwischen die einzelnen Nervenfasern eindringt, ausgeht. Im ersteren Falle kann eine Geschwulst rein seitlich an einem Nervenstamm aufsitzen oder denselben, der dann im übrigen ganz intakt und in seiner Kontinuität nicht gestört durch die Geschwulst verläuft, wie einen Mantel umgeben, ohne ihn anders als vielleicht dadurch zu schädigen, dass der Nerv über die Geschwulst hinwegziehen muss und dabei gestreckt wird (Fig. 55). Beim Ausgehen vom Perineurium kann auch wieder eine reine Bindegewebsgeschwulst isoliert im Zentrum der Nervenfasern liegen, und diese mehr oder weniger intakt in leichtem Bogen wie die Längengrade einer Erdkugel um dieselbe verlaufen; das ist aber selten; viel häufiger ist es dann, dass das neugebildete Gewebe zwischen die einzelnen sekundären Bündeln eindringt, wie man sagt, diese aufsplittert. Noch deutlicher wird dieser Aufsplitterungsprozess, wenn die Geschwulstbildung auch das Endoneurium ergreift, dann trennt sie einzelne kleine Bündelchen von Fasern oder gar die einzelnen Fasern von einander. In allen den letzteren Fällen treten an den beiden Polen des Neuroms die in demselben auseinandergedrängten Nervenfasern wieder zusammen. In allen [illegible]

zeigen die Geschwulstmassen eine grosse Schonung gegenüber den Nervenfasern selbst; diese können auch bei vollständiger Aufsplitterung histologisch intakt zwischen den Geschwulstmassen verlaufen und sie können das, wie F. Krause besonders gezeigt hat, auch bei den malignen Neurom-

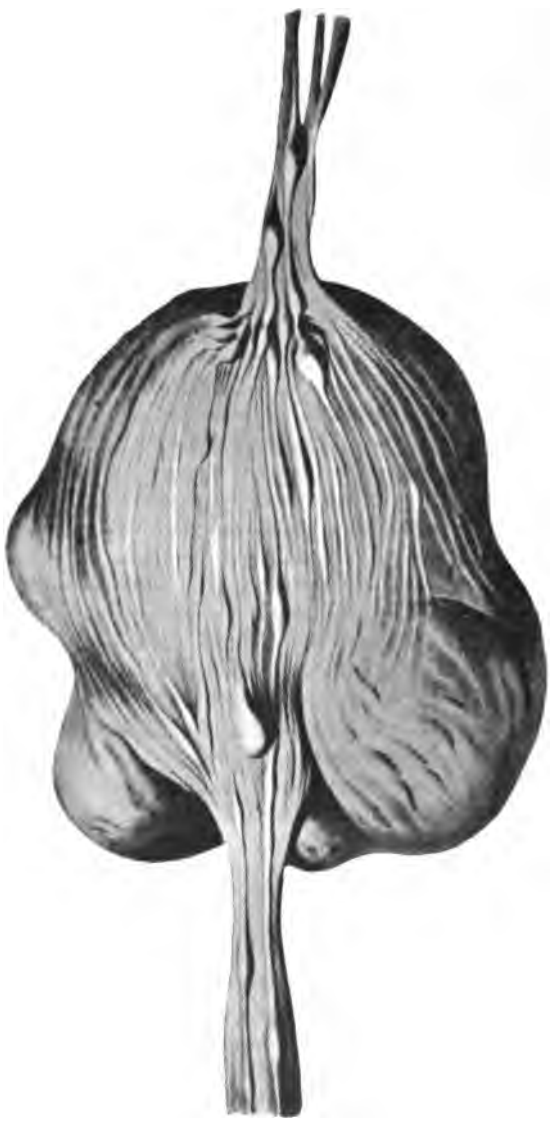

Figur 55. Neurom des linken Nervus ischiadicus.
Nach R. W. Smith.

formen. Freilich werden sie da leichter wie bei den gutartigen ganz zerstört, besonders wenn es zu Zystenbildung kommt, und auch die Aufsplitterung in einzelnen Fasern bei Ergriffensein des Endoneurium ist für die Nervenfasern gefährlicher als die in einzelne Bündel oder gar das

rein seitliche Aufsitzen der Geschwulst. Alles in allem aber werden die Nervenfasern meist lange geschont, was sich auch aus den klinischen Symptomen erkennen lässt.

Die gutartigen falschen isolierten Stammreurome wachsen sehr langsam und ändern sich oft durch Jahrzehnte nicht. Die bösartigen wachsen mehr oder weniger rasch, zunächst einfach in der Kontinuität der Nerven. Ihre besondere Bösartigkeit zeigen sie aber auch darin, dass sie nicht selten die äussere Nervenscheide durchbrechen und in die Umgebung, speziell in die Muskeln hineinwuchern. Dann kommt es gewöhnlich zu einer entzündlichen Verklebung der Geschwulst mit der Umgebung. Auch die Haut können sie dann durchbrechen und zerstören, so dass jauchende geschwürige Massen entstehen (Fig. 56). Schliesslich infizieren sie Lymph-

Fig. 56. Geschwürig zerfallendes Neuromyxom der Hand.
Nach Volkmann-Krause.

gefässe und rufen Schwellung der nächsten Lymphdrüsen hervor oder — nach Thomson häufiger — sie brechen in die Blutgefässe durch und machen Metastasen in Lunge, Pleura, Herz, Leber, retroperitoneale Drüsen etc. Manche der malignen Neurome sind in dieser Beziehung die allerbösartigsten Geschwülste.

Wie schon bei den anatomischen Auseinandersetzungen erwähnt, werden sowohl bei den gutartigen wie, allerdings etwas weniger, bei den bösartigen Neuromen die Nervenfasern selbst oft lange geschont; eigentlich nervöse Symptome können deshalb lange oder sogar dauernd fehlen. Ich habe selbst in zwei Fällen (1 Medianus- und Ulnaris-, 1 Medianusneurom) jedes nervöse Symptom vermisst, in einem 3. Falle — sekundäres Neurom am Ischiadikus — bestanden heftige Schmerzen. Die nervösen Symptome werden am ersten dann fehlen, wenn der Tumor mehr seitlich dem Nerven aufsitzt (Fig. 55) oder auch, wenn auch schon seltener, wenn der Nerv kompakt durch das Zentrum der Tumormasse hindurchgeht; häufiger werden sie sein, wenn der Tumor zu mehr weniger vollständiger Aufsplitterung der Nerven geführt hat (das geht auch aus Courvoisiers Zusammenstellung deutlich hervor). Von den nervösen Erscheinungen

treten am häufigsten auf (hier zunächst ganz allgemein und unter alleiniger Berücksichtigung der peripheren Nerven gesprochen): 1. Schmerzen und Parästhesien, 2. motorische Reizerscheinungen, 3. Anästhesien und am seltensten motorische Lähmungen; auch trophische Störungen sind sehr selten und unbestimmt.

Die Schmerzen fehlen nach Courvoisier beim isolierten Stammneurom nicht gerade häufig und können sehr erhebliche Intensität und Dauer erreichen. Sie sind meist bohrend, brennend, auch lanzinierend; gewöhnlich treten sie anfallsweise, neuralgieartig auf und es ist dabei mehrmals beobachtet, dass der Tumor bei den Schmerzattacken anschwoll. Seltener sind dauernde Schmerzen vorhanden. Die Attacken treten entweder spontan auf oder werden durch gewisse Umstände hervorgerufen oder wenigstens verstärkt und häufiger gemacht. Dahin gehören z. B. Bewegungen der Glieder, die das Neurom tragen, weil dadurch der kranke Nerv gezerrt wird; Aenderungen der Witterung, die Bettwärme, so dass die Schmerzen oft nachts besonders heftig sind; auch sollen sie während der Menstruation und Schwangerschaft intensiver werden. Fast immer ist das Neurom selbst und seine Umgebung, besonders die Haut über ihm, auf Druck sehr empfindlich; manchmal ist es die Haut über ihm so sehr, dass dort kaum die Kleider ertragen werden; auch werden durch Druck auf den Knoten leicht Schmerzattacken ausgelöst. Die spontan und die durch Druck entstehenden Schmerzen breiten sich meist in der Peripherie, entsprechend den Verzweigungen des erkrankten Nervs aus; doch irradiieren sie auch zentral auf andere Nervengebiete und es kann sogar vorkommen, dass das Neurom eines Nerven auf einen andern, sonst gesunden Nerven drückt und in seinem Gebiete Schmerzen hervorruft. Auf der andern Seite haben in einzelnen Fällen die Kranken selbst herausgefunden, dass ein Druck auf den Nerven zentral von der Geschwulst die Schmerzen lindert oder stillt. Manchmal fehlen übrigens irradiierende Schmerzen auch ganz; sie sitzen dann nur an der Stelle der Geschwulst und weisen damit auf ihren Sitz hin; nicht so selten weiss der Kranke schon lange vor den ersten lokalen Schmerzen, dass er an der betreffenden Stelle einen Knoten sitzen hat; manchmal führen aber auch erst die Schmerzattacken zu seiner Entdeckung. Der Sitz des Knotens entspricht dem Verlauf eines grossen Nervenstammes oder eines kleinen, speziell eines Hautastes. Im letzteren Falle sollen nach Courvoisier die Schmerzen im allgemeinen schwerer sein als im ersteren.

Auch die Parästhesien — es handelt sich um das Gefühl von Eingeschlafensein, Ameisenkriechen, Nadelstechen — sitzen meist in der peripheren Ausbreitung des erkrankten Nerven, z. B. bei einem Ulnarisneurom am kleinen und Ringfinger. Anästhesien im betreffenden Gebiete — abgesehen von etwas taubem, pelzigem Gefühle — sind kaum beobachtet; sie sind natürlich speziell bei bösartigen Geschwülsten, die den Nerven ganz zerstören, nicht ausgeschlossen; doch muss man immer bedenken, dass z. B. am Arme auch bei totalen Durchschneidungen ganzer Nervenstämme, z. B. des Medianus am Oberarme, aus hier nicht näher zu erörternden Gründen Anästhesien im peripheren Gebiete oft ganz fehlen. Noch seltener wie Anästhesien sind Lähmungen im betreffenden Nervengebiete, vor allem schwere mit trophischen und elektrischen Störungen der Muskulatur. Häufiger sind schon Zuckungen, namentlich während der Schmerzanfälle, die schon

dadurch ihre Natur als Reflexzuckungen — ähnlich wie sie so häufig bei Trigeminusneuralgien sind — verraten, dass sie nicht in dem Gebiete des vom Neurom ergriffenen Nerven auftreten, sondern im benachbarten, z. B. bei einem Neurom im Ischiadikus im Kruralisgebiet. Auch epileptische Anfälle sind beschrieben; typische derartige Anfälle haben wohl nichts mit dem Neurom zu tun; vielleicht hat es sich bei den bei heftigen Schmerzattacken auftretenden Anfällen eher um hysterische Paroxysmen gehandelt oder um sogenannte Reflexepilepsie. Letztere ist übrigens besonders bei den sogenannten Stumpfneuromen beschrieben und die Anfälle konnten dann durch Druck auf das Neurom ausgelöst werden.

Trophische und vasomotorische Störungen sind sehr selten, und das, was beschrieben ist, ist in seiner Beziehung zum Neurom mehr als zweifelhaft. Angeführt sind Verdünnungen der Haut, Trockenheit oder Oedem derselben, Geschwürsbildung, Hitze oder Kälte der betroffenen Extremitäten (Courvoisier).

Ich habe im Vorstehenden die Symptomatologie der Neurome der peripheren Nerven nur im allgemeinen geschildert und bin nicht genauer auf die spezifischen Symptome eingegangen, die diese Geschwülste hervorrufen, je nachdem sie die einzelnen peripheren Nerven oder Teile der Plexus befallen. In dieser Beziehung muss ich auf die anatomischen Lehrbücher und die allgemeinen Werke über Nervenerkrankungen verweisen. Ich möchte hier nur das wenige noch anführen, was sich über das Vorkommen und über die Symptomatologie der Neurome der Hirnnerven in ihrem extrakraniellen Verlaufe sagen lässt; über die Symptomatologie der intrakraniellen Neurome ist schon bei den Hirngeschwülsten gesprochen; einiges wird darüber auch noch bei der allgemeinen Neurofibromatose berichtet werden.

Die in den Nervenstämmen selbst auftretenden Geschwülste, also die Neurome, sind an den Hirnnerven während ihres extrakraniellen Verlaufes noch seltener als in der Schädelhöhle, doch sind sie an allen beobachtet (s. auch unten: multiple Neurome). Am häufigsten kommen noch Neurome und vor allem multiple Neurome am Vagus vor (s. u. multiple Neurome und Neurofibromatose); hier sollen sich Neuromknoten sogar manchmal bis in die Lunge etc. verfolgen lassen. Machen diese Vagusneurome überhaupt Symptome, so werden sie sich oft nicht von den durch Geschwülste in der Nachbarschaft dieses Hirnnerven bewirkten unterscheiden, und ich verweise deshalb auf das, was ich in dieser Beziehung weiter unten (paraneurale Geschwülste) bringen werde; einiges findet sich auch noch im Abschnitte multiple Neurome. Die Aeste des Trigeminus bilden eine besondere Prädilektionsstelle für plexiforme Neurome; hierüber wird ebenfalls weiter unten noch Genaueres folgen. Die Symptome der extrakraniellen Anteile der übrigen Hirnnerven, wenn solche überhaupt bestehen, kann man sich leicht konstruieren.

Von einiger Wichtigkeit, wenn auch an und für sich selten, sind nur noch die primär in der Scheide des Optikus und zwar meist im orbitalen Teile desselben sich entwickelnden Geschwülste (Optikusneurome). Nach Willemer handelt es sich entweder um Fibrome oder um Sarkome resp. Myxosarkome, doch sollen auch echte Neurome (?) beobachtet sein. Die Geschwülste gehen immer von der Scheide des Sehnerven selber aus, durchwachsen dann die einzelnen Sehnervenfa l und bringen sie mehr oder weniger zur Zerstörung. Doch k hier, wie bei den

Neurofibromen der peripheren Nerven, vorkommen, dass ein eigentliches Eindringen der Geschwulst in die Nervenmasse selber gar nicht stattfindet, sondern dass die Geschwulstmasse nur wie ein Mantel den Sehnerven umgibt, der dann ziemlich unlädiert und kompakt im Zentrum derselben darin liegt. Die Sehnervengeschwülste bilden makroskopisch meist zylindrische Verdickungen des Sehnerven; übrigens beschränken sie sich nicht immer auf den orbitalen Teil des Nervus opticus; wie eine Abbildung von Willemer zeigt, können sie sich auch in das Cavum cranii erstrecken und hier selbst das Chiasma noch beteiligen; dann handelt es sich also um zu den Hirntumoren zu rechnende Geschwülste. Ein Hinauswuchern der Geschwülste des Sehnerven selbst aus der Scheide dieses Nerven in die Orbita findet niemals statt.

Die klinischen Symptome der Sehnervengeschwülste sind folgende: Erstens ein mehr oder weniger starker Exophthalmus. Meist ist dabei der Bulbus in gerader Richtung nach vorn verschoben, da ja der ihn vortreibende Druck in seiner Axe wirkt. Infolgedessen können beim Exophthalmus durch Sehnerventumor Doppelbilder fehlen. Auch die Bewegungsbeschränkung der Bulbus ist meist nur eine ganz geringe und rein durch den Exophthalmus bedingte, da eine Durchwachsung der Augenmuskeln oder der Bewegungsnerven derselben durch den Sehnerventumor nicht stattfindet. Schmerzen, speziell im Bulbus selber sitzende, können durch Beteiligung der Ciliarnerven zustande kommen; seltener sind wohl supraorbitale Neuralgien durch Beteiligung des ersten Astes des Trigeminus. Die Läsion der Ciliarnerven kann auch neuroparalytische Keratitis bedingen, ebenso wohl auch hartnäckige Schwellungen und Entzündungen der Conjunctiva bulbi. Was schliesslich die eigentlichen Sehstörungen anbetrifft, so können dieselben bei günstig sitzenden und den Sehnerven schonenden Geschwülsten lange fehlen; wird der Nervus opticus aber durchwachsen, so kommt es zu Amblyopien, Gesichtsfeldeinengungen und schliesslich zu Amaurosen, und das ophthalmoskopische Bild zeigt zunächst eine Stauungspapille und später eine Sehnervenatrophie.

Wie man sieht, muss das klinische Bild des eigentlichen Sehnerventumors sehr dem der anderen Orbitaltumoren, die sich ausserhalb des Sehnerven entwickeln, ähneln. Bei der Diagnose kommt es nur darauf an, den Sehnerventumor vom Orbitaltumor zu unterscheiden. Das wird meist sehr schwer sein. Als für den Sitz der Geschwulst im Sehnerven selber sprechend, gibt Willemer folgendes an: Erstens die Richtung des Exophthalmus in der Achse des Sehnerven und das häufige Fehlen der Doppelbilder; zweitens — und das ist vor allem wichtig — das frühzeitige Auftreten der beschriebenen Sehstörungen, wenn die übrigen Symptome, speziell der Exophthalmus, noch gering sind. Denn die eigentlichen orbitalen Geschwülste müssen immer schon eine ziemliche Ausdehnung erreicht haben, wenn sie den Sehnerven selber erheblich funktionell schädigen sollen. Die Sehnervengeschwülste kommen oft schon in früher Kindheit vor; häufig ist ätiologisch ein Trauma angegeben.

Die Prognose der Sehnerventumoren ist eine schlechte, sowohl quoad visum wie quoad vitam. In letzter Beziehung kommt vor allem der häufige Uebergang der Geschwulst auf das Cavum cranii in Betracht, wodurch es dann zu den Erscheinungen eines Hirntumors kommt.

Therapeutisch kommt im allgemeinen nur die Enukleation des Bulbus in Betracht; Rezidive am Sehnervenstumpfe sind aber sehr häufig. Sattler erwähnt aber auch glückliche Operationen von Sehnerventumoren.

Damit komme ich wieder auf die Neurome der spinalen Nerven zurück. Die Diagnose eines isolierten Stammneuroms der peripheren spinalen Nerven und der Plexus kann unter Umständen eine sehr schwierige, unter anderen eine verhältnismässig leichte Sache sein. Die erste Bedingung für die Diagnose ist wohl die, dass es sich um einen dem Gefühl durch Sitz und entsprechende Grösse zugänglichen Tumor handelt (chirurgisches Neurom, Courvoisier), denn wenn der Knoten nicht zu fühlen ist, so ist auch dann, wenn es sich um ausgeprägte nervöse Störungen, speziell um Neuralgien in einem bestimmten Nerven oder Wurzelgebiet handelt, die Diagnose, dass die Ursache gerade ein Neurom des betreffenden Nerventeiles ist, natürlich nicht möglich, und selbstverständlich fehlen überhaupt alle für den Arzt und den Kranken nachweisbaren Erscheinungen, wenn in solchen Fällen auch nervöse Symptome nicht vorhanden sind. Ist der Knoten dem palpierenden Finger zugänglich, so muss die Diagnose, wenn nervöse Symptome nicht oder noch nicht bestehen, allein aus Sitz und Form etc. der Geschwulst gemacht werden und kann dann ihre sehr grossen Schwierigkeiten haben. Für die isolierten Stammneurome kommt zunächst in Betracht, dass die Geschwulst in der anatomisch bekannten Verlaufsrichtung eines gemischten Nervenstammes oder eines grösseren Hautnerven sitzt; freilich ist, wenigstens die Verlaufsrichtung auch der grösseren Hautnervenstämme, nicht so konstant, dass man in dieser Beziehung ganz bündige Schlüsse machen könnte, noch weniger geht das für die kleinen Aeste. Ein sehr wichtiges Symptom ist ferner, dass wenigstens in der Achse des Nerven sitzende Geschwülste — bei den seitlich an ihm sitzenden Neuromen ist das nicht so bestimmt — sich wohl in der Richtung quer auf die Achse ihres Nerven, nicht aber in der Längsrichtung verschieben lassen; doch kann es auch bei Neuromen, namentlich bei malignen, die mit der Umgebung verwachsen sind, vorkommen, dass eine Verschiebung nach keiner Richtung hin möglich ist. Von Bedeutung ist ferner die Form der Geschwulst; sie ist häufig spindelförmig, wieder mit dem längsten Durchmesser parallel der Längsachse des betreffenden Nerven. Von ihren Polen fühlt man, namentlich wenn man den Geschwulstknoten zu verschieben sucht und sie dadurch anspannt, harte und höckerige Stränge ausgehen, die oberen und unteren Anteile des ergriffenen Nerven. Man muss dabei nur bedenken, dass die spindelförmige Gestalt und das Uebergehen an den Polen der Geschwulst in fühlbare Stränge auch für die Aneurysmen, speziell der Extremitätenarterien gilt. Courvoisier führt an, dass eine Anzahl von Autoren in Fällen von Neurom auch an Aneurysmen gedacht haben; doch werden hier wohl die Pulsation in der Geschwulst und in den von ihr abgehenden Strängen wie die auskultatorisch nachweisbaren Blutgeräusche die Diagnose entscheiden. Sehr viel klarer wird die Diagnose, wenn neben diesen rein durch Palpation erkennbaren Symptomen echte nervöse bestehen, die damit auf ein Ergriffensein eines Nerven hinweisen; also Schmerzhaftigkeit der Geschwulst spontan und sp[illegible] Druck und vor allem Ausstrahlen sowohl der spontanen wie de[illegible]zen, wie auch Sitz der Parästhesien in einem bestimmten N[illegible]er Haut. Auch das Auftreten von Muskelzuckungen bei Dr[illegible]chwulst ist von Bedeutung, vor

allem aber ist es charakteristisch, wenn erhebliche Schmerzen akut eintreten, wenn man die Geschwulst in der Längsachse zu verschieben sucht.

Oben habe ich schon erwähnt, dass Schmerzattacken unter Umständen auch gestillt werden, wenn man einen Druck zentralwärts von der Geschwulst auf den betreffenden Nervenstamm ausübt; auch das ist natürlich von diagnostischer Bedeutung. Doch muss man eines bedenken, dass wenigstens lokale Druckschmerzhaftigkeit auch bei Geschwülsten vorkommen kann, die nur in der Nähe des Nervenastes liegen, also keine eigentlichen Neurome sind; nicht so selten ist das bei Lipomen der Fall, die auch in Form und Konsistenz wohl den Neuromen gleichen können.

Hat man die Diagnose eines Neuroms an sich gestellt, so drängt sich zunächst die Frage auf, welchem Nerven oder Nerventeile dasselbe angehört. Zu entscheiden ist diese Frage nur für die Nervenstämme oder die grösseren Aeste. In Betracht kommt hier der Sitz der Geschwulst, der dem anatomisch bekannten Verlauf eines Nervenstammes oder Astes entspricht; ferner der Sitz etwaiger Schmerzen oder Parästhesien. In letzterer Beziehung kann aber der Umstand zu Irrtümern Veranlassung geben, dass das Neurom eines Nerven auf einen benachbarten drückt und in dessen Gebiete nervöse Symptome hervorrufen kann; man wird dann leicht auch das Neurom in den letzteren Nerven verlegen. Einen Fall dieser Art führt Thomson an.

Wichtig würde es auch sein, wenn man mit einiger Sicherheit vor einer etwaigen Operation sagen könnte, ob ein Neurom nur seitlich einem Nerven aufliegt oder in der Achse desselben liegt, weil im ersteren Falle die Operationschancen viel günstiger sind (s. Anatomische Bemerkungen). Es wird wohl einmal möglich sein, dass man den Nervenstrang deutlich seitlich neben oder im andern Falle deutlich an beiden Polen der Geschwulst fühlt, auch sind seitlich am Nerven sitzende Neurome sehr viel leichter in allen Richtungen verschieblich. In den meisten Fällen wird aber in dieser Beziehung erst eine Operation Entscheidung bringen. Ganz allein kann die Operation erst die Frage entscheiden, ob bei einem in der Achse des Nerven sitzenden Tumor der Nerv intakt durch einen von der Geschwulst gebildeten Mantel hindurchgeht oder ob er von der Geschwulst aufgesplittert ist, oder ob schliesslich ein kompakter Tumor im Zentrum des Nervenstranges liegt.

Schliesslich die Frage, ob gutartiger oder bösartiger Tumor? Meist ist diese Differentialdiagnose erst bei längerer Beobachtung möglich. Langsames Wachstum spricht für Gutartigkeit; sehr rasches für ein malignes Neurom. Für letzteres auch, wenn ein bisher langsam wachsender Tumor plötzlich aus irgend einem Grunde, z. B. nach einem Trauma, rasch zu wachsen anfängt. Schwere nervöse Ausfallssymptome, speziell die selteneren Anästhesien und Lähmungen sprechen eher für Bösartigkeit. Ziemlich sicher beweisen die letztere lokale oder an anderer Stelle des gleichen Nerven auftretende Rezidive nach Operationen; noch mehr Verwachsen des Tumors mit Haut und Muskeln und schliesslicher Durchbruch durch die Haut und geschwüriger Zerfall, vor allem natürlich auch Infektion der Lymphdrüsen oder gar Metastasen auf dem Blutwege in andere Organe. Primär maligne isolierte Stammneurome sind übrigens selten.

Die gutartigen Fibroneurome können, wie schon erwähnt, einen sehr langsamen Verlauf nehmen, es kann vorkommen, dass sie sich in einem

Zeitraum von mehr als 10 Jahren kaum verändern und kaum an Grösse zunehmen, deshalb nennt Virchow gerade diese Geschwülste „Dauergeschwülste". In anderen Fällen, auch gutartiger Natur, kann das Wachstum zwar auch an sich langsam sein, aber im Verlaufe vieler Jahre kann die Grösse doch eine recht beträchtliche werden, bis zu Kindskopfgrösse. In wieder anderen Fällen kann das Neurom zunächst sehr langsam wachsen, plötzlich tritt dann, nicht selten nach einem äusseren Anlasse, besonders häufig nach einem Trauma, ein schnelleres Wachstum ein; meist ist das dann auch ein Zeichen, dass die Geschwulst einen bösartigen Charakter angenommen hat. Solche Wucherungen von gutartigen wie bösartigen Tumoren kommen auch als lokale Rezidive nach nicht ganz vollkommenen Operationen an Ort und Stelle oder etwas entfernt davon, aber noch im Verlauf desselben Nerven vor. Die primär bösartigen Geschwülste, die Sarkome und bösartigen Zysten verlaufen schnell und können rasch eine grosse Ausdehnung erreichen. Nur sie bedrohen nicht selten durch den lokalen Prozess an sich — Geschwürsbildung und Verjauchung — oder durch Metastasenbildung — das Leben; die Fibroneurome tun das nicht, doch sind, wenigstens früher, an Operationen dieser Fibroneurome eine gewisse Anzahl dieser Kranken gestorben, nicht wenige an Wundtetanus.

Die Prognose richtet sich nach der Gutartigkeit oder Bösartigkeit der Neurome und nach den klinischen Erscheinungen, die sie hervorrufen. Gutartige Fibroneurome, die ausserdem keine wesentlichen nervösen Symptome bedingen, namentlich keine heftigen Schmerzen, können dem Träger ziemlich gleichgültig sein; sie können höchstens einmal durch ihre Grösse oder ihren Sitz lästig fallen und zu einer Operation auffordern. Dann ist die Prognose, auch nach einer Operation, ganz gut, wenn es sich um ein ohne erhebliche Verletzung der Nerven ausschälbares, z. B. seitlich aufsitzendes Neurom handelt; muss man den Nerven resezieren, so riskiert man wenigstens, wenn es sich um einen grossen Nervenstamm handelt, doch immer eine Lähmung in seinem Gebiete, da man für den Erfolg einer Nervennaht nie garantieren kann. Auch weiss man nie bestimmt, ob diese Neurome dauernd ihre klinische und anatomische Gutartigkeit bewahren. Bösartige Neurome, mögen sie primär oder sekundär maligne sein, haben wegen ihrer grossen Neigung zu Rezidiven und zur Metastasenbildung immer eine trübe Prognose; doch darf man diese auch nicht zu schwarz malen. Ich habe selbst einen Fall gesehen, bei dem zuerst ein Neurom des rechten Fusses, 5 Jahre später ein gänseeigrosses Neurom am rechten Ischiadikus — also Rezidiv im Laufe des Nerven — vom Kollegen Kredel operiert wurden; die Patientin ist jetzt 15 Jahre ohne Rezidiv geblieben (freilich war hier die anatomische Malignität nicht ganz sicher festgestellt). In einem zweiten Falle von angebornem Sarkom am rechten Ulnaris und Medianus ist ebenfalls nach 12 Jahren ein Rezidiv nicht eingetreten.

Aber auch bei gutartigen Neuromen muss man die Prognose zum mindesten ernst ansehen, wenn die klinischen Erscheinungen so erheblich sind, dass sie dringend ein ärztliches Einschreiten erfordern. Das kann namentlich für die Schmerzen zutreffen; in einzelnen Fällen waren diese so intensiv und andauernd, dass die Kranken Selbstmord begingen. Helfen kann man hier nur durch eine chirurgische Entfernung der G
Dazu muss sie aber zunächst chirurgisch zugänglich sein, und
riskiert man, abgesehen sch sehr glücklich gela

— seitlichen Neuromen, Mantelneuromen um einen intakten Nerven —, wenn man einen grossen Nerven resezieren muss, immer eine dauernde Lähmung in seinem Gebiete, was für die Prognose auch sehr in die Wagschale fällt.

Ist die Diagnose eines Neuroms mit der im einzelnen Falle möglichen Sicherheit gestellt, so fragt es sich, wie soll man dasselbe behandeln. Ist man aus dem ganzen Verlauf sicher, dass es sich um einen gutartigen Tumor handelt und bestehen gar keine oder keine wesentlichen klinischen Symptome, so kann man dem Kranken, der vielleicht nur, weil er zufällig die Geschwulst entdeckt hat, den Arzt konsultiert, den Rat geben, nichts in der Sache zu tun. Nur wenn die Geschwulst sehr gross ist, oder an einer Stelle sitzt, wo sie vielleicht aus ästhetischen Gründen stört, wird der Patient auch dann vielleicht ihre Entfernung verlangen. Man kann dann ohne weiteres zustimmen, wenn man, was allerdings sehr selten der Fall ist, bei der gewöhnlichen Untersuchung bestimmt erkennen kann, dass der Tumor nur seitlich dem Nerven ansitzt und ohne besondere Schädigung desselben zu entfernen sein wird. Ist man in dieser Beziehung nicht sicher, und meist lässt sich, wie ausgeführt, diese Frage erst bei der Operation entscheiden, so wird man den Patienten darüber aufklären müssen, dass man zur Entfernung der Geschwulst eventuell den Nerven durchschneiden muss und wird ihm am besten auch genau erklären, welche Folgen das für ihn eventuell dauernd haben kann. Natürlich kommt das nur für die Hauptnervenstämme, weniger oder gar nicht für Hautnerven in Betracht. Vielleicht wird man sich dann dahin einigen, dass man beschliesst, zunächst einmal durch eine vorläufige Operation nachzusehen, wie die Geschwulst sich zum Nerven verhält; man entfernt sie dann gleich, wenn das ohne wesentliche Nervenläsion möglich ist; wenn man aber sieht, dass man sie nicht ohne Opferung des Nerven entfernen kann, bricht man die Operation ab und holt sich nun die Zustimmung des Patienten zur Entfernung des Tumors mit Resektion des Nerven.

Uebrigens werden Fälle der eben skizzierten Art, die zu solchen vielleicht etwas politischen, aber bei der heute sehr erweiterten Haftpflicht jedenfalls vorsichtigen, Erwägungen führen müssen, doch im ganzen sehr selten sein. Erstens werden die Patienten meist erst zum Arzte kommen, wenn auch nervöse Beschwerden, speziell Schmerzen durch den Tumor schon hervorgerufen werden, und zweitens wird man im einzelnen Falle kaum sagen können, ob die Geschwulst eine gutartige ist oder wenigstens auf die Dauer bleiben wird. Es wird aber unter diesen Umständen immer richtig sein, zu handeln, ehe die Geschwulst ihre Bösartigkeit zu deutlich dokumentiert hat; kurz, man wird auch in den meisten dieser Fälle, da die einzige Behandlung eine chirurgische, die Entfernung der Geschwulst, ist, zu einer möglichst baldigen Operation raten müssen. Noch sicherer und bestimmter ist natürlich der gegebene Rat, wenn entweder sofort zu erkennen ist, dass es sich um ein bösartiges Neurom handelt — um eine der Sarkomformen — oder aber, wenn die klinischen Symptome, speziell die Schmerzen so erhebliche sind, dass die Kranken sie nicht mehr ertragen können und unter allen Umständen Hilfe verlangen, die auch durch starke Narkotika nur vorübergehend zu leisten ist. Unter diesen Umständen wird es auch nicht weiter darauf ankommen, ob man die betreffenden Nerven selbst mit

zerstören muss; man wird das auch in sehr vielen Fällen, wie oben auseinandergesetzt, nicht umgehen können, bei den bösartigen Geschwülsten selbst nicht umgehen wollen, und man wird sich um so eher auch bei grösseren Nervenstämmen dazu entschliessen können, weil, wenn auch die Erfolge einer Nervennaht nicht ganz sicher sind, so doch in den meisten Fällen nach derselben die Funktion des durchschnittenen Nerven ganz oder teilweise wieder hergestellt wird. Nochmals sei erwähnt, dass alle diese Erwägungen nur für Neurome an grösseren gemischten Nervenstämmen eine Bedeutung haben.

Was die Operation selbst anbetrifft, so will ich mich hier kurz fassen. Man wird das Neurom aufsuchen und zuerst seine Kapsel, die aus dem Neurilemm besteht, spalten. Dann sieht man zu, ob man die Geschwulst ohne besondere Verletzung des Nerven entfernen kann. Das wird gelingen, wenn der Tumor rein seitlich dem Nerven aufsitzt; es kann aber auch gelingen, wenn der Tumor den sonst intakten Nerven wie eine Art Mantel umgibt oder wenn er als solider Kern in den aufgesplitterten sekundären Nervenbündeln darin sitzt (Enukleation des Tumors).

Mit einer partiellen Verletzung des Nerven kann man auskommen, wenn der Tumor nur mit einem Teile des Nervenquerschnittes innig verwachsen ist; man wird diesen Teil dann mit dem Tumor wie einen Keil aus dem Nerven herausschneiden. So war es in einem Falle von grossem Neurom am rechten Ischiadikus, das ich selbst mit Dr. Kredel beobachtet habe. Hier wurde mit dem Tumor ungefähr in der Mitte des Oberschenkels etwa die innere Hälfte des Nervenquerschnittes entfernt. Merkwürdigerweise trat nur im Gebiete des Nervus tibialis Entartungsreaktion, aber keine Lähmung ein, der Nervus peroneus blieb ganz verschont. Nach einem Jahr war auch die Entartungsreaktion verschwunden und die Patientin ist jetzt durch fünfzehn Jahre ganz gesund und ohne weiteres Rezidiv geblieben, obgleich der Tumor vielleicht anatomisch, aber klinisch jedenfalls kein gutartiger war.

Ist der Nerv aber ganz durch den Tumor aufgesplittert, so dass es unmöglich ist, die einzelnen Nervenfasern aus den Tumormassen heraus zu lösen, dann wird man sich zur Resektion des Nerven mit dem Tumor entschliessen müssen und man wird vielleicht bei einem bösartigen Tumor überhaupt nicht lange mit Auslösung der Tumormassen allein sich abmühen, sondern sofort den Nerven in ziemlicher Länge über und unter der Geschwulst resezieren, da man hier fürchten muss, dass Tumornester weiter zentral und peripher im Nerven vorhanden sein werden, als man makroskopisch erkennen kann, und weil bei ihrem Zurückbleiben ja jedenfalls bald ein Rezidiv eintreten würde.

Nach einer Resektion des Nerven mit dem Tumor wird man bei grossen gemischten Nervenstämmen stets am besten sofort eine Naht der beiden Nervenenden ausführen nach irgend einer der Methoden, die bei dem ja hier ziemlich weiten Auseinanderstehen der Nervenstümpfe möglich ist. Nach persönlichen Erfahrungen kann ich dazu auch raten, wenn es sich um einen bösartigen Tumor handelt; wenigstens habe ich in einem schon angeführten Falle von bösartigem, angeborenem Sarkom
Ulnaris und Medianus, das mit ausgedehnter Resektion
von Dr. Kredel oper[illegible]ar nach sekundärer N
volle Herstellung der [illegible]aris- und eine partiel

gebiete gesehen, und der Patient ist jetzt durch 11 Jahre ohne Rezidiv geblieben.

Gerade nach diesen Erfahrungen möchte ich, ebenso wie Courvoisier, auch bei bösartigen Neuromen den Vorschlag machen, zunächst durch eine, wenn auch ausgedehnte Resektion des Nerven den Tumor zu entfernen, und ich kann Thomson darin nicht zustimmen, dass er für alle bösartigen Neurome an den Extremitäten als einzige empfehlenswerte Operation die Amputation des betreffenden Gliedes ansieht. Nach meiner Ansicht wird dieselbe primär nur in Frage kommen, wenn das maligne Neurom ein sehr grosses oder in der Längsachse des Nerven sehr ausgedehntes ist, oder wenn es die Haut durchbrochen hat und in weitem Umfange jauchig zerfallen ist. Handelt es sich um örtliche Rezidive, so wird man sich schon eher zur Amputation entschliessen.

Hat ein malignes Neurom schon zu Metastasen in einem entfernten Organe geführt, so wird man, da dann auch eine Amputation des primär erkrankten Gliedes nichts mehr hilft, um eventuelle unerträgliche Schmerzen zu stillen, auch daran denken können, den erkrankten Nerven zentral von der Geschwulst zu durchschneiden (Nervendiszisionen). Dieselbe Operation kann man auch ausführen, wenn man aus andern Gründen, z. B. wenn der Patient sie verweigert, auf eine radikale Operation verzichten muss, wenn sie auch noch möglich wäre. Dass, wie Thomson anführt, in diesen Fällen auch eine peripher vom Tumor ausgeführte Nervendurchschneidung die Schmerzen stillen könnte, kann ich mir nicht vorstellen. In diesen Fällen wird man unter Umständen auch mit Narkoticis nicht sparen dürfen, die natürlich auch sonst während des Verlaufes des Leidens oft nicht zu vermeiden sind.

Ich gebe noch einige Bemerkungen nach Courvoisier über die Erfolge der einzelnen Operationen in chirurgischer Beziehung sowie aller zusammengenommen in bezug auf die Heilung der von den Neuromen gesetzten Störungen und der späteren Funktion der betreffenden Nerven. Die Ausschälungen des Tumors um und aus den erkrankten Nerven haben sehr häufig zur vollen, seltener zur Heilung mit Funktionsstörung, noch seltener zu Rezidiven geführt. Auch bei den Exstirpationen des Tumors mit Resektion des Nerven waren die Rezidive selten, dagegen natürlich die Heilungen mit erheblichen Funktionsstörungen sehr häufig; doch sind einige beobachtet, wo solche fehlten, meistens wohl nach Nervennaht, bei einigen angeblich auch ohne dieselbe (s. u.). Selbst nach Amputationen, wo es sich meist doch wohl um maligne Geschwülste handelt, ist verhältnismässig häufig ein Rezidiv nicht eingetreten. Die wenigen zentralen Diszisionen, die nur die Schmerzen beseitigen sollten, haben das auch meistens erreicht. In früheren Zeiten, bei mangelhafter Asepsis, waren die Nervendurchschneidungen übrigens nicht ungefährlich; nicht so selten trat der Tod ein infolge von Wundtetanus. Was die klinischen Symptome der Neurome im einzelnen anbetrifft, so sind sowohl nach gut ausgeführten Enukleationen des Tumors oder sonstiger Entfernung ohne Verletzung der Nerven, wie bei Exstirpation und Nervenresektion die Schmerzen stets und meist auch die motorischen Reizerscheinungen verschwunden gewesen, abgesehen von echter Epilepsie, die nicht direkt etwas mit dem Tumor zu tun hatte. Misserfolge sind allerdings auch hier vorgekommen, öfters waren direkt nach der Operation die Schmerzen sehr schlimm (Wundneuritis). Was die übrigen Funktionsstörungen an-

betrifft, so sind sie zu unbestimmt und selten, als dass man in dieser Beziehung etwas Bestimmtes sagen könnte. Lähmungen und Anästhesien im Bereiche des operierten Nerven können bei den Enukleationen und verwandten Operationen natürlich ganz fehlen oder sehr gering sein. Nach Durchschneidung gemischter Nervenstämme sind sie stets vorhanden, sie bessern sich aber sehr oft wieder nach primärer oder sekundärer Nervennaht, nicht aber durch eine prima reunio nervorum, die es nicht gibt. Man hat eine solche sehr vielfach angenommen, weil man sehr bald nach einer Nervennaht viel geringere Funktionsstörungen in dem betreffenden Nervengebiet fand, als man nach der anatomischen Ausbreitung des Nerven erwarten sollte. Ein eben solcher Mangel oder eine Geringfügigkeit der Funktionsstörungen ist aber auch sofort nach der Nervendurchschneidung beobachtet worden oder später in Fällen, wo eine Nervennaht gar nicht versucht war und die Stümpfe weit auseinander lagen. Das Symptom beruht, es kann das hier nicht weiter ausgeführt werden, auf ausgedehnter Anastomosenbildung zwischen den Hauptnervenstämmen, wie sie speziell an den Armnerven vorkommt — Sensibilité suppléée — und wird deshalb vor allem an den Armnerven, speziell am Medianus beobachtet. In manchen Fällen ist der Mangel an Funktionsstörungen sofort nach Nervenresektion auch wohl nur scheinbar gewesen und hat auf ungenauer Untersuchung beruht. So konnte ich in einem Falle von Medianusneurom nach der Exstirpation doch nachweisen, dass alle vom Medianus allein innervierten Muskeln mit Entartungsreaktion gelähmt waren und auch typische Sensibilitätsstörungen bestanden, während von anderer Seite zunächst Fehlen von Funktionsstörungen angenommen war, weil der erhaltene Ulnaris ja viele der durch die Medianusresektion verursachten Lähmungen bei oberflächlichem Ansehen verdecken kann (Fingerbeugung durch Interrossei und tiefe lange Flexoren, Handbeugung durch Flexor carpi ulnaris).

1,a Tubercula dolorosa. Painful subcutaneous tubercles (Wood). Neuromation (kleines Neurom, Courvoisier).

Die Tubercula dolorosa werden von Thomson zu den isolierten gutartigen Stammneuromen der kleinen Hautnerven gerechnet und auch ich will sie hier beschreiben, obgleich sie nicht so sehr selten multipel, wenigstens im Sinne Courvoisiers beschränkt multipel sind. Es handelt sich um kleine, hirsekorn- und stecknadelkopf- bis haselnussgrosse Knötchen, die mittlere Grösse ist etwa die einer Linse, von meist ziemlich erheblicher Konsistenz, so dass ältere Autoren von Knorpel sprechen, von rundlicher, nur selten eckiger Gestalt, meist in Erbsen- oder Linsenform, mit scharfen Grenzen. Manche von ihnen (kavernöse Angiome) haben eine rötliche bis blaurote Farbe. Sie sitzen fast immer direkt unter der Haut — subcutaneous tubercles — und sind nach allen Richtungen leicht verschieblich, in diesen Fällen sind sie meist nicht nur fühl-, sondern auch sichtbar; seltener ist ihr Sitz in der Haut selber, in den Muskeln, im Periost oder auch in den Gelenkkapseln — etwas häufiger sind die Drüsenkörper der Mamma der Frauen befallen, doch ist hier eine Verwechslung mit einfacher Mastodynie wohl möglich. Mit Vorliebe werden die Extremitäten, speziell die untere Extremität und hier wieder der Unterschenkel betroffen; nach Courvoisier werden die Extremitäten dreimal so oft befallen als Kopf und Rumpf zusammen, die unteren Extremitäten $1^1/_2$mal so oft wie die oberen und die Unterschenkel

in 26,7% aller von ihm zusammengestellten Fälle. 17mal in 131 Fällen sassen die Knötchen in der Mamma. Im Gesicht finden sie sich sowohl an Stirne, Schläfe, wie Wange und oft auch an der behaarten Kopfhaut. Ihre Zahl ist in der Regel die Einzahl, nicht selten finden sich aber auch 2, 3 oder mehr; nur sehr selten eine grössere Zahl. Handelt es sich um mehrere Knötchen, so lagern sie meist in Gruppen nahe beieinander; nur wenige Fälle konnte Courvoisier auffinden, wo sie sich über eine ganze Extremität oder über eine noch grössere Fläche zerstreuten oder ganz entfernt voneinander sassen. Sie kommen in jedem Alter, abgesehen vom Kindesalter vor; bei Frauen deutlich häufiger als bei Männern (Sitz in der Mamma). Als Ursache werden auch hier die verschiedensten Traumen angegeben; ausserdem heben viele Autoren den Einfluss der Schwangerschaft hervor.

In pathologisch-anatomischer Beziehung ist zunächst zu sagen, dass die eigentliche geschwulstartige Masse der Knötchen in den meisten Fällen aus Bindegewebe besteht, in dem sich manchmal auch Verkalkungen finden; selten besteht der Knoten aus Fettgewebe — schmerzhafte Lipome — glattem Muskelgewebe — solche Knötchen sind besonders in den Mammae gefunden —, aus adenoider Substanz — es handelt sich dann um Schweissdrüsenadenome — oder aus einem kavernösen Angiom. Immer handelt es sich also um gutartige Geschwulstformen, eine Bösartigkeit ist nie beobachtet. Die Knötchen haben in den meisten Fällen innige anatomische Beziehungen zu kleinen Hautästen der Nerven, wenn auch, abgesehen von einzelnen Fällen, die vergrösserte Pacinische Körperchen darstellten, nicht gerade zu den Endästen derselben. In $^3/_4$ von allen Fällen, die Courvoisier zusammengestellt hat, ist dieser Zusammenhang ein so enger, dass man die Körperchen mit Sicherheit als Neurome ansprechen muss; die bindegewebige oder andere Umhüllung trägt dann in ihrem Innern sicher zu erkennende Nervenfasern; in andern, wo das histologisch nicht bestimmt nachzuweisen war, darf man wohl annehmen, dass die früher vorhandenen Nervenfasern später degeneriert sind: in diesem Falle handelt es sich sicher also um Stammneurome der kleineren Hautnerven. Sicher gibt es aber auch einige klinisch sonst ganz den Tubercula dolorosa gleichende Fälle, wo der Zusammenhang mit den Nerven ein so inniger nicht ist; wo die Geschwülste, besonders Lipome, nur neben den Hautästen liegen und dadurch die klinischen Symptome hervorrufen; diese Geschwülste wären also im streng anatomischen Sinne keine Neurome, wohl aber im klinischen.

Das hauptsächlichste klinische Symptom der Tubercula dolorosa ist, wie schon der Name sagt, der Schmerz. Erstens sind die kleinen Knötchen auf Druck ausserordentlich empfindlich und jeder Druck, manchmal schon die Kleidung, kann auch schon Schmerzattacken hervorrufen. Solche anfallsweise auftretende Schmerzattacken kommen aber auch spontan vor, oft mit einer grossen Regelmässigkeit zu bestimmten Tageszeiten; in einzelnen Fällen, besonders bei solchen Knötchen in der Mamma sind die Anfälle besonders heftig und häufig während der Menstruation oder auch während der Schwangerschaft. Dauernder Schmerz ist sehr selten. Die Art der Schmerzen ist genau dieselbe wie bei den grossen isolierten Stammneuromen — also neuralgischer Natur — die Intensität kann eine sehr grosse, unerträgliche sein; die Dauer eines Schmerzanfalles beträgt meist nur einige Minuten, doch führt Courvoisier auch Fälle an, wo

sie 1½ Stunden angedauert haben. In einzelnen Fällen, speziell bei kavernösen Angiomen, schwellen bei den Anfällen die kleinen Geschwülstchen an; die Farbe wird aus einer roten eine blaurote; man muss wohl annehmen, dass die Anschwellung hier die Ursache des Schmerzanfalles ist. Die übrigen die Schmerzanfälle begleitenden Erscheinungen — sei es, dass diese spontan oder auf Druck auftreten — sind dieselben wie bei grossen Stammreuromen, also zentral oder peripher irradiierte Schmerzen und Hyperästhesien, Parästhesien mit dem Gefühl von Eingeschlafensein des befallenen Gliedes. Oft sitzt der Schmerz aber nur an Stelle des Knötchens. Sonstige Symptome treten zurück; Lähmungen, abgesehen von vorübergehender Schlaffheit nach den Anfällen und Anästhesien, finden sich hier nicht; wohl aber manchmal motorische Reizerscheinungen in Form reflektorisch bedingter Muskelzuckungen, in einzelnen Fällen auch Epilepsie. (?)

Die Diagnose ist nach dem bisher Gesagten wohl ohne weiteres gegeben, und wo die schmerzhaften Knoten zu fühlen sind, natürlich sehr leicht. Besonders leicht ist sie, wenn die Schmerzen nur an Stelle des Knötchens sitzen und dort zu seiner Entdeckung führen. Natürlich kann man nicht immer sagen, ob es sich um echte Neurome oder um kleine paraneurale Geschwülste handelt; das ist aber praktisch auch ohne Bedeutung.

Die kleinen Tubercula dolorosa wachsen fast immer sehr langsam, ein rasches Wachstum ist nach Courvoisier eine grosse Ausnahme. Manchmal bestehen Schmerzen schon, ehe der kleine Knoten deutlich zu fühlen ist; in anderen Fällen treten die Attacken erst ein, nachdem der Kranke schon vor langer Zeit denselben gefunden hat; in den meisten Fällen entdeckt eine genauere Untersuchung den kleinen Knoten bei der ersten Schmerzattacke. Die Prognose ist nur dann ungünstig, wenn die Ursache für die Schmerzen nicht entdeckt wird oder, was sehr selten ist, soviel Knötchen bestehen, dass eine Entfernung derselben nicht vollkommen möglich ist. Dann kann der Zustand der Kranken durch die bestehenden heftigen Schmerzen, die Schlaflosigkeit und mangelhafte Ernährung ein sehr bedauernswerter sein; ältere Autoren berichten sogar von Melancholie, Wahnsinn und Selbstmordversuchen. In den meisten Fällen kann aber durch operative Entfernung, die sehr leicht ist, rasch und dauernd geholfen werden; auch Rezidive sind sehr selten. Bösartig sind die kleinen Knötchen nicht, so dass sie niemals das Leben der Kranken bedrohen. Ob sie spontan schwinden können, ist nach Courvoisier zweifelhaft.

Die einzige richtige und meist leichte Behandlung ist die Exzision der kleinen Geschwülste auch dann, wenn es mehrere sind. In 75% trat nach Courvoisier nach einmaliger Exzision dauernde Heilung von den unerträglichen Schmerzen ein, nur selten musste wegen Rezidiv mehrmals, bis dreimal an demselben Patienten operiert werden. Auch eine Kauterisation ist oft mit Erfolg ausgeführt worden. Ein Diszision zentral zu den Knötchen liegender Nervenfasern kommt heute wohl kaum in Betracht; höchstens da, wo die Knötchen ausserordentlich multipel sind, was aber sehr selten ist; hier ist in einzelnen Fällen auch eine Amputation (!) des betroffenen Gliedes ausgeführt. Alles in allem berechnet Courvoisier 87,4% voller Heilungen, die Prognose der Operation ist also eine sehr günstige; es kommt alles nur darauf an, die kleinen Knötchen als Ursache der Schmerzattacken festzustellen.

2, Allgemeine Neurofibromatose.

a) Multiple Stammneurome.

Unter dem Titel „Allgemeine diffuse Neurofibromatose" sollen die klinischen Einzelformen der multiplen Stammneurome, des plexiformen oder Rankenneuroms, des Molluscum fibrosum und der Elephantiasis neuromatosa beschrieben werden. Eine ganz systematische Beschreibung aller dieser Formen bietet schon deshalb grosse Schwierigkeiten, weil die einzelnen ohne scharfe Grenzen ineinander übergehen und die mannigfachsten Kombinationen bilden. Wie Thomson speziell hervorhebt, handelt es sich bei diesen Formen auch kaum oder nicht nur um eine eigentliche Tumor- resp. Neurombildung an den Nerven, sondern auch um eine diffuse Hypertrophie und Hyperplasie des Nervenbindegewebes an einzelnen Nerven, Nervengebieten oder diffus über das ganze Nervensystem sich erstreckend. Am ersten kommen neben diffuser Hyperplasie echte Tumorbildungen noch bei den multiplen Stammneuromen vor; hier speziell wäre aber, da ja auch bei den solitären Neuromen eine beschränkte Multiplizität vorkommt, eine scharfe Abgrenzung gegen diese nicht möglich, wenn nicht bei allen Unterarten der allgemeinen Neurofibromatose neben dieser Neigung zur diffusen Fibrombildung auch allgemeine krankhafte Störungen vorhanden wären, die sich durch die mannigfachsten Symptome auf den verschiedensten Gebieten äussern, während bei den solitären Neuromen die Neurombildung das einzige krankhafte darstellt. Da diese allgemeinen Störungen, wenn sie auch bei einzelnen Formen der Neurofibromatose besonders hervortreten, doch auch die andern betreffen können, so sollen sie gemeinsam für alle beschrieben werden; ebenso will ich es mit dem machen, was wir über ätiologische Momente dieser Formen wissen; schliesslich mit der sehr kurz abzuhandelnden Therapie; voran werde ich eine spezielle Beschreibung der einzelnen Formen in bezug auf pathologische Anatomie und Symptomatologie stellen. Dahin gehören denn auch einige diagnostische und prognostische Bemerkungen.

Bei den multiplen Stammneuromen finden sich zunächst an den erkrankten Nerven umschriebene Hyperplasien — eigentliche Tumorbildung —, die in der Form, in der Verschiedenheit ihrer Grösse und in der Konsistenz ganz den Neurofibromen bei isoliertem Vorkommen gleichen. Auch ihr Verhalten gegenüber den Nerven und seinen einzelnen Teilen — zentraler oder lateraler Sitz mit oder ohne Aufsplitterung der Nerven — und ihr Ausgang von den verschiedenen Teilen des Nervenbindegewebes, speziell von Endoneurium, zeigt hier wie dort dieselben Verhältnisse. Ein charakteristischer Unterschied ist aber, dass ausser diesen eigentlichen Neurombildungen zwischen diesen oder auch an von ihnen freien Stellen, in ausgeprägten Fällen über das ganze Nervensystem verbreitet, die Nerven eine diffuse oder rosenkranzähnliche Verdickung auf das mehrfache ihres Umfanges zeigen (sehr deutlich zeigt das z. B. Figur 57) und dass diese Verdickung durch die gleichen Wucherungen des Bindegewebes um und zwischen den Nervenbündeln bedingt ist. Die Nervenfasern selbst spielen auch bei der diffusen Neurombildung meist eine passive Rolle. Neubildung kommt nicht vor; selbst Degeneration der Nervenfasern unter dem Einflusse der Bindegewebswucherung ist selten, doch in einzelnen Fällen sicher beobachtet (Thomson).

Die pathologisch-histologische Struktur der diffussen und zirkumskripten Neurombildung ist fast immer eine bindegewebige, nur Zystenbildungen kommen manchmal vor. Es handelt sich also um ganz gutartige Prozesse. Selten sind bösartige Wucherungen (Sarkome); sie treten meist in der Art auf, die Garrè als sekundäre maligne Neurome beschrieben hat, also vor allem nach Verletzungen bisher gutartiger in diesen, oder nach operativer Entfernung einzelner gutartiger Tumoren an Ort und Stelle oder auch an benachbarten Stellen desselben Nervengebietes. In einem sonst hierhergehörigen Falle von Thomsom fand sich allerdings auch in dem zuerst operierten schon beginnende maligne Umwandlung. Die Verbreitung der allgemeinen multiplen Fibrombildung ist im einzelnen Falle eine sehr verschiedene. Was zunächst die peripheren spinalen Nerven anbetrifft, so können sie alle in den verschiedensten Kombinationen und in einzelnen Fällen fast alle zusammen befallen werden; eine besondere Vorliebe zeigt die multiple Neurombildung aber am Arm für den Nervus medianus, ulnaris und cutaneus externus, am Bein für den Cruralis, Ischiadikus und Tibialis. Auch die Arm- und Beinplexus bilden einen Lieblingssitz. Courvoisier hat in die Mannigfaltigkeit in Zahl und Verbreitung eine gewisse Ordnung bringen wollen; er spricht von lokal multiplen (siehe z. B. Fig. 57 an den Armnerven), regionär multiplen — z. B. am Plexus brachialis —, symmetrisch und allgemein multiplen Neuromen; doch ist das natürlich rein schematisch. Ausser den peripheren spinalen Nerven und meist mit ihnen werden auch die Hirnnerven besonders häufig befallen, wenn auch etwas seltener als die spinalen. Neurome sind hier in Verbindung mit allgemeiner Neurombildung an den spinalen Nerven jedenfalls häufiger als isoliert. Am häufigsten kommen sie am Vagus, und zwar extrakraniell vor (Thomsen), dann folgen hintereinander der Optikus, Akustikus, Trigeminus, Fazialis, Accessorius, Glossopharyngeus, Hypoglossus, Okulomotorius, Abduzens, Trochlearis, zuletzt der Olfaktorius. Meist werden nur einzelne oder wenige Hirnnerven getroffen; manchmal aber auch eine grosse Anzahl. Die Neurome der Hirnnerven sitzen meist ausserhalb des Schädels — z. B. im langen extrakraniellen Verlaufe des Vagus in der Brusthöhle oder am orbitalen Teile des Optikus — und wenn sie innerhalb des Schädels sitzen, doch ausserhalb der Dura; beim Sitz direkt am Austrittsloche können sie dieses erheblich erweitern. Sie kommen aber, wie gesagt, auch innerhalb der Dura an den Hirnnervenwurzeln selbst vor; hier mit besonderer Vorliebe am Akustikus und an anderen Nerven der hinteren Schädelgrube, dann am Trigeminus (Hartmann) in der mittleren Schädelgrube, gelegentlich aber auch (s. oben) an anderen Hirnnerven[1]); werden sie hier gross, so wirken sie als Hirntumoren und können bei Sitz in der hinteren Schädelgrube (s. Fig. 8) zu erheblichen Kompressionen der Brücke und des Klein-

Figur 57.
Allgemeine Neurofibromatose. Rosenkranzartige Anordnung der Neurome entlang den Hautnerven des rechten Armes; die Knoten sind deutlich unter der Haut zu sehen. Nach R. W. Smith. Reproduziert bei Marie.

[1]) Siehe auch Abschnitt Hirntumoren.

hirns führen. Gerade diese Fälle sind klinisch besonders wichtig (Kleinhirnbrückenwinkelgeschwülste [Henneberg], Akustikustumoren [Hartmann], s. a. Hirntumoren). In einem Falle von Henneberg fanden sich dabei auch noch Fibrombildungen in der Hirnsubstanz selbst, ähnliches ist noch von andern Autoren beschrieben (im Crus cerebelli ad pontem, im Thalamus, Linsenkern und im Kleinhirn, Soyka, Genersich, v. Büngner). Auch die spinalen Wurzeln innerhalb und ausserhalb der Dura sind oft beteiligt und werden durch multiple, diffuse oder umschriebene Fibrombildungen verdickt (s. Fig. 58); die motorischen Wurzeln öfter ausserhalb, die sensiblen innerhalb der Dura nahe am Mark. Bei Sitz innerhalb der Dura wird mit Vorliebe die Cauda equina betroffen; aber es kommen auch isolierte Neurombildungen einzelner anderer spinaler Wurzeln vor und wenn diese einige Grösse erreichen, können sie auch das Rückenmark komprimieren und das Bild eines extramedullären Rückenmarkstumors hervorrufen. Selbst eine Usurierung der Wirbelkörper wird hier beobachtet. In einem Falle (Strube) fand sich neben allgemeiner Neurofibromatose ein Gliom im Rückenmark. Schliesslich finden sich auch die Spinalganglien nicht selten neurofibromatös verdickt und dadurch die Intervertebrallöcher erheblich erweitert. An den spinalen Nerven speziell kommt die fibromatöse Verdickung aber nicht nur in den grossen Stämmen, sondern, wie Thomson hervorhebt, auch an den Endästen sowohl der motorischen wie sensiblen Nerven vor. So können die Muskeln von kleinen Knötchen dicht durchsetzt sein, die das Muskelgewebe aber durch direkten Druck nicht lädieren. Wohl aber kann dasselbe atrophieren, wenn eine gröbere Erkrankung der zugehörigen Nervenstämme vorhanden ist und spez. wenn die Neurombildung zur Kompression entsprechender Rückenmarksteile geführt hat[1]). Auch vielfache Knoten in der Haut, abgesehen von den gestielten Mollusken, die besonders beschrieben werden sollen, kommen vor; das Bild gleicht dann sehr dem der Tubercula dolorosa (Fig. 59), oft sind die Knoten besser zu fühlen als zu sehen, aber im Gegensatz zu der Tubercula dolorosa sind sie nicht schmerzhaft; auch können ganze Hautstellen diffus fibromatös erkrankt sein. Schliesslich wird auch der Sympathikus in allen seinen Teilen, Hauptstrang, Ganglien, Plexus und periphere Verzweigungen, von der Fibromatose in den meisten Fällen ergriffen; es finden sich grosse Geschwülste in Bauch- und Brusthöhle, z. B. in der Magenwand, am Pankreas, neben den Nieren; in einem Falle (Gerhardt) war die Aorta und Pulmonalis von so grossen Neurofibromknoten umgeben, dass die Wirbelsäule, wie es bei Aneurysma häufig ist, arrodiert war. Auch am Sympathikus verhalten sich Nervenfasern und Ganglienzellen in diesen Fällen falscher Neurome passiv gegenüber der Fibrombildung, die Ganglienzellen sind meist gut erhalten, aber nicht gewuchert. Die Fälle sind also von den echten Sympathikusneuromen scharf zu unterscheiden. Was die Zahl der eigentlichen Neuromknoten bei der multiplen Neurombildung anbetrifft, so kommen hier die grössten Verschiedenheiten vor. Es wird von wenigen Zehnern, von Hunderten und Tausenden berichtet; oft heisst es in den Krankengeschichten „unzählbar"; neben den umschriebenen Neurombildungen kommt aber dann noch die diffuse Neurofibromatose in Betracht, die sich über einen grossen Teil oder fast alle Nerven verbreiten kann.

[1]) Siehe Abschnitt Rückenmarkstumoren.

Fig. 58. Multiple Neurome an Wurzeln und Nerven des Lumbosacralplexus. Nach v. Büngner.
L¹ Rechter N. lumbalis I. L² und l. L² Rechter und linker N. lumbalis II. l.³ und l. l.³ Rechter und linker N. lumbalis III. L⁴ und l. L⁴ Rechter und linker N. lumbalis IV. l. L⁵ Linker N. Lumbalis V. l. s¹ Linker N. sakralis I. s² und l. s² Rechter und linker N. sakralis II. l. s³ Linker N. sakralis III. l. s⁴ Linker N. sakralis IV. l. s⁵ Linker N. sakralis V. c Rechter N. cruralis. o Rechter N. obturatorius. cf. N. cutaneus femoris. i. Linker N. ischiadicus.

Die Symptomatologie der multiplen Neurombildung und der diffusen Neurofibromatose wird beherrscht durch das äussere Bild, das die vielfachen Nervenknoten durch ihre Lage, Form und Grösse bedingen. In ausgeprägten Fällen ist die ganze Körperoberfläche, manchmal in symmetrischer Weise, speziell die Extremitäten, der Rumpf und Nacken von unzähligen kleinen bis mannskopfgrossen Knoten unregelmässig, sicht- und fühlbar übersät. In anderen Fällen handelt es sich mehr um eine

Fig. 59. Multiple subkutane Neurofibrome. Nach R. W. Smith.

lokale oder regionäre Multiplizität (Courvoisier). Die grösseren Knoten sitzen vor allem an den Hauptnervenstämmen der Extremitäten, an den Plexus und besonders an den grossen Hautnerven; finden sich eine grosse Anzahl in den Nervenstämmen in der Lägsachse hintereinander, so gewinnt der Nerv ein rosenkranz- oder perlschnurartiges Aussehen (Fig. 57). Dasjenige Bild, das vielfach kleine Hautknoten hervorruft, zeigt am besten

Figur 59. In der meist spindelförmigen Gestalt, in der Konsistenz und Grösse, in der Art ihrer Verschieblichkeit stimmen die einzelnen Exemplare der multiplen Stammneurome natürlich ganz überein mit den isolierten Neuromknoten. Neben der eigentlichen Knotenbildung kann man speziell bei mageren Individuen öfters noch die diffuse Verdickung der Nervenfasern zwischen den Knoten oder an von ihnen freien Stellen fühlen; das ist für die Neurofibromatose besonders typisch. Häufig wird das Bild noch kompliziert durch das Hinzutreten multipler Molluskenbildung (s. u.) der Haut oder die Bildung eines plexiformen Neuroms (s. u.) an gewissen Körperstellen. Manchmal kann man auch im Abdomen grössere, entweder vom Lumbosakralplexus oder vom Sympathikus ausgehende Knoten fühlen oder ihre Anwesenheit in der Brusthöhle verrät sich durch bestimmte Drucksymptome auf andere Organe (s. u.). Wenn die äusseren Tumoren klein sind und wenig klinische Symptome hervorrufen, so können die in den grossen Körperhöhlen vorhandenen allein der Beobachtung sich aufdrängen; aber auch sie können so versteckt liegen, dass doch ziemlich oft eine ausgedehnte multiple Neurombildung einen unerwarteten Sektionsbefund bildet.

Was die durch die multiple Neurombildung hervorgerufenen nervösen Symptome anbetrifft — ich beziehe mich da zunächst auf die peripheren Spinalnerven —, so sind diese im allgemeinen jedenfalls viel geringer als bei den isolierten Neuromen und können selbst ganz fehlen. Selbst die Druckschmerzhaftigkeit und die durch Druck oder spontan entstehenden Schmerzattacken fehlen relativ oft vollständig, doch ist das keineswegs immer der Fall, und oft liegt die Sache so, dass, während die meisten Neuromknoten ganz unschuldig sind, ein einzelner oder mehrere exquisit druckempfindlich sind und auch spontane Schmerzattacken hervorrufen. Woher es kommt, dass gerade einzelne solcher Knoten empfindlich sind, ist nicht immer sicher zu sagen, manchmal spielen Traumen hier eine Rolle; im allgemeinen pflegen nach Thomson eher die oberflächlich gelegenen Knoten empfindlich zu sein, die einem Druck mehr ausgesetzt sind, doch spricht gegen die Allgemeingültigkeit dieser Regel, dass die kleinen Hautknoten bei der multiplen Neurombildung im Gegensatz zu den echten Tubercula dolorosa unempfindlich sind. Stärker empfindlich und häufiger mit Schmerzattacken verbunden sind rascher wachsende Knötchen, vor allen Dingen, wenn sie bösartiger Natur sind. Meist handelt es sich dann um Sarkome, die ja die Nervenfasern viel mehr schädigen können als die Fibrome.

Im übrigen unterscheiden sich etwaige vorhandene Schmerzattacken durch Art und Ausdehnung, Intensität und Dauer sowie durch die Begleitung von Parästhesien nicht von denen bei isolierten Neuromen. Noch mehr wie sie treten aber sonstige, durch die Knoten im Nerven bedingte Reiz- und Ausfallssymptome bei der multiplen Neurombildung zurück, was bei der Histologie dieses Leidens ja auch sehr erklärlich ist. Am ersten kommen noch Spasmen vor, die reflektorisch durch den Schmerz ausgelöst werden, auch Wadenkrämpfe; Paresen, abgesehen von durch Schmerz bei Bewegung bedingten Pseudoparesen, und Anästhesien kommen kaum vor und weisen, wenn sie deutlich sind, wohl immer auf spinale oder zentrale Komplikationen hin. Adrian erwähnt auch kurzdauernde Anfälle von Bewusstseinstrübung oder Schwindel (intrakranielle Neurome?) und die Häufigkeit erheblicher Neurasthenie.

Auch die Neurofibrome der einzelnen Hirnnerven oder spinaler Wurzeln können, wenn sie für sich allein bestehen und nicht zu gross sind, symptomlos verlaufen, doch sind vor allem Erblindungen sowie Hörstörungen und Schwindel bei Neuromen am Optikus und Akustikus, ferner Trigeminusneuralgien und vereinzelt Fazialislähmungen in entsprechenden Fällen beobachtet; selbst ausgedehnte Neurofibrombildung am Vagus macht aber meist keine sicheren Symptome. Ganz anders wird aber diese Sachlage und sehr erhebliche und schwerwiegende Symptome treten ein, wenn speziell intradural liegende Wurzelneurome am Hirn und Rückenmark so gross werden, dass sie zu Kompressionen des Hirns oder Rückenmarkes führen. Sehr interessante derartige Fälle sind von Soyka, Gerhard, Rosenfeld, vor allem von Berggrün, dann von Henneberg, Hartmann und v. Büngner beschrieben worden. In einzelnen Fällen waren mehr die Hirn- oder Rückenmarksnerven, in anderen beide betroffen. Dann entsteht, wenn es sich um Knoten an den Hirnnerven handelt, das Bild eines Hirntumors und Henneberg hat, wie erwähnt, speziell darauf hingewiesen, dass diese Geschwülste mit Vorliebe im sogenannten Kleinhirnbrückenwinkel liegen und vom siebenten und achten, mit besonderer Vorliebe vom achten (Hartmann), aber auch vom neunten, zehnten und elften Hirnnerven ausgehen. Es kommt dann zur Kompression des Hirnstammes und des Kleinhirns mit entsprechenden Lokalsymptomen und zu erheblichen Allgemeinsymptomen des Hirntumors, speziell Kopfschmerz und Stauungspapille mit Sehstörung; einen solchen Fall meiner Beobachtung zeigt Fig. 8. Viel seltener führen Neuromknoten an den anderen Hirnnerven, die schon an und für sich selten sind, — am häufigsten sind sie noch am Trigeminus und am Ganglion Gasseri in der mittleren Schädelgrube (Hartmann) — zu erheblicher Läsion der Hirnsubstanz und dann natürlich zu den Erscheinungen von Hirntumoren mit anderen Lokalisationen. (Genaueres s. im Abschnitte Hirntumoren.)

Dass natürlich auch Fibrombildungen in der Hirnsubstanz selbst, wie sie mehrfach bei der allgemeinen Neurofibromatose gefunden werden und oben erwähnt sind, entsprechende Symptome hervorrufen werden, ist wohl selbstverständlich und kann hier im einzelnen nicht ausgeführt werden.

Die im Wirbelkanal sitzenden grösseren Neuromknoten, die das Mark lädieren, werden das Bild der allmählich zunehmenden Kompressionslähmung des Rückenmarks bedingen. Es kann sich da zunächst um einfache spastische Parese, später um die Erscheinungen einer totalen transversalen Myelitis (Berggrün) mit totaler Lähmung, Anästhesie und schweren Blasen- und Mastdarmstörungen handeln. In einzelnen Fällen bei Sitz am Halsmarke kann vorübergehend auch das Bild einer amyotrophischen Lateralsklerose oder einer Syringomyelie eintreten. Sitzt ein isolierter Knoten an einer bestimmten Rückenmarkswurzel und ruft er als solcher schon Schmerzen hervor, komprimiert er dann allmählich wachsend erst die eine, dann beide Rückenmarkshälften, so zeigt sich das typische Bild eines Tumors der Rückenmarkshäute, erst umschriebene Wurzelneuralgien, dann Brown-Séquardsche Symptome, dann Paraplegie. Tumoren der Cauda equina rufen entsprechende, meist gleich doppelseitige Erscheinungen, und besonders schwere Blasen- und Mastdarmstörungen hervor. (Genaueres im Abschnitte Rückenmarkstumoren.)

Ausgedehnte falsche Neurombildungen am Sympathikus sind beobachtet ohne jede darauf zurückzuführende Symptome. Thomson meint,

dass mit seiner Erkrankung vielleicht allgemeine Ernährungsstörungen und die häufige terminale Kachexie zusammenhängen könnten.

Durch Druck in ihrer Umgebung können grosse Tumoren besondere Symptome bedingen. Erwähnt sind Usurierungen der Wirbelsäule durch vor ihr (Sympathikus) oder im Wirbelkanal liegende Neurome und Erweiterungen der Intravertebrallöcher (Neurome der Spinalganglien) und der Austrittslöcher des Hirnnerven.

Intrathorakale oder intraabdominale Neurome können zur Kompression grosser Venen, auch zur Thrombosebildung und entsprechendem Oedem führen; ein Tumor im Lumbalplexus komprimierte den Ureter und führte zu Hydronephrose; ein Tumor am Nervus recurrens vagi zur Kompression der Trachea und des Oesophagus und zu Stimmalterationen und Schlingbeschwerden (Thomson). Einmal bildete ein grosser Tumor im Becken auch ein Geburtshindernis.

In welchem Alter die multiple Neurombildung beginnt, ist schwer zu sagen, da sie erst erkannt wird, wenn die Knoten ziemlich gross sind oder Beschwerden machen; Thomson nimmt aber an, dass die diffuse Neurombildung ein angeborenes und wohl schon intrauterin beginnendes Leiden sei. Die Knoten wachsen sehr langsam, manche verändern sich nicht, auch bei jahrelanger Beobachtung. In anderen Fällen tritt in einzelnen oder einer Gruppe oder auch in allen Knoten nach längerem Stillstand plötzlich ein schnelles Wachstum ein, das dann auch wieder nach einiger Zeit stillstehen kann. Als Ursachen solch schnellen Wachstums führt Adrian an: Traumen und chronische Reizzustände der Haut, Intoxikationen und allerlei Infektionskrankheiten, schlechte Ernährung und Ueberanstrengung, die Pubertät und die Gravidität. Namentlich wachsen benachbarte Neurome rascher, wenn man ein einzelnes exstirpiert hat. Das rasche, wenigstens erhebliche Wachstum und das Auftreten von Schmerzen muss auch immer den Verdacht auf Malignität nahelegen, zumal da dieselben Ursachen wie für die mehr unschuldige Zunahme an Grösse allein, auch für die maligne Umwandlung in Betracht kommen, vor allem Traumen und Operationen (Garrès sekundär maligne Neurome). Eine spontane Rückbildung einzelner Knoten kommt vor, aber sehr selten.

Was die Prognose anbetrifft, so kann dieselbe unter Umständen bei nicht zu grosser Ausdehnung und Zahl der Neurome und bei fehlenden Schmerzen eine ziemlich gute sein und die Patienten können ein hohes Alter erreichen. Zum Tode führt das Leiden einmal, wenn eine maligne Umwandlung der Neurome stattfindet, aber auch hier sind zwar Metastasen in der Kontinuität des Nerven und allmähliche Infektion anderer schon vorhandener fibromatöser Neuromknoten nicht selten, viszerale Metastasen sind im Gegensatze zu den isolierten Neuromen aber kaum beobachtet, namentlich trifft das für Garrès sekundär maligne Neurome zu. Ferner führen natürlich grössere intrakranielle oder intravertebrale Neurome durch Schädigung des Hirns und Rückenmarks den Tod herbei und das Leiden ist hier ein um so qualvolleres, als es sich bei dem langsamen Wachstum der Neurome über viele Jahre hinziehen kann (Berggrün). Aber auch ohne solche besondere Umstände tritt sehr oft bei den allgemeinen Neurofibrombildungen nach mehr weniger langem Bestehen eine Kachexie, ein Marasmus ein (Genaues s. u.), der zum Tode führt; häufig war die Todesursache auch Lungentuberkulose. Die Prognose ist also in jeder Weise stets eine ernste.

„Die Kenntnis der Erkrankung sichert ihre Diagnose", sagt Thomson. Das ist richtig; aber natürlich müssen dazu eine Anzahl im Verlaufe der Nervenstämme oder in der Haut sitzende Knoten vorhanden sein und eine solche Grösse erreicht haben, dass man sie fühlen oder sehen kann. Schon die grosse Menge dieser Knoten, ihr spezieller Sitz, die Verschiebbarkeit nur nach einer Richtung machen oft die Diagnose leicht; noch sicherer wird sie, wenn sich nebenbei vielfache Mollusca fibrosa finden und deutliche klinisch-nervöse Symptome (Druckschmerzhaftigkeit und irradiierende Schmerzen in bekannten Nervengebieten) hervortreten. Dass es sich bei Kompressionserscheinungen am Hirn und Rückenmark um Neurome handelt, kann man schliessen, wenn man auch periphere Neurome findet; beim Hirn besonders, wenn es sich um Symptome von seiten des Kleinhirnbrückenwinkels handelt. Fehlen die peripheren Neurome, so ist eine sichere Diagnose der Art des Hirn- und Rückenmarkstumors natürlich nicht möglich; usuriert das intravertebrale Neurom auch die Wirbelsäule, so kann man dann leicht auf die falsche Diagnose Caries kommen. Auch Tumoren im Bauch und im Brustkorb, wenn sie sich überhaupt durch Symptome kenntlich machen, können unter solchen Umständen in ihrer Art wohl kaum erkannt werden; die Tumordiagnose allein wird hier eventuell durch Röntgendurchleuchtung gesichert werden können. Tiefliegende multiple Neurome — z. B. solche neben der Wirbelsäule am Sympathikus — sind auch für Lymphdrüsen gehalten; auch an Lymphadenome hat man gedacht und bei vielfacher Knotenbildung auch an Hodgkinsche Krankheit (Thomson). Grössere mehr isolierte Neurome können ihrer Konsistenz nach auch für Lipome gehalten werden.

b) Das Rankenneurom (Bruns). Plexiformes Neurom (Verneuil). Neuroma cirsoideum (Barbieri).

Das Rankenneurom oder plexiforme Neurom kann man nach Courvoisier als eine besondere Form damit charakterisieren, dass es sich bei ihm nicht um einzelne oder multiple Knoten, die da und dort im Verlaufe eines Nervenstammes eingeschaltet sind — bei der multiplen Fibrombildung sich dann aber über das gesamte Nervensystem verbreiten können —, sondern um eine besondere Art lokaler Multiplizität, um eine diffuse Hypertrophie vieler, ja sämtlicher Aeste und Zweige innerhalb eines gewissen Nervengebietes handelt; die gewucherten und mit Verdickungen besetzten einzelnen Nervenfasern, die sich rankenartig verflechten und oft in ihrem Verlauf, den vielen Windungen und Krümmungen, sehr an ähnliche Bilder beim Aneurysma cirsoideum erinnern — daher die Namen Rankenneurom und Neuroma cirsoideum — werden durch ein loses bindegewebiges oder Fettgewebe zu einem mehr oder weniger kompakten Tumor zusammengefasst, der, da er fast immer subkutan liegt, die Haut mehr oder weniger stark hervorwölbt. Diese Hervorwölbung kann eine mehr halbkugelige sein, der Tumor sitzt dann mit breiter Basis auf; oder aber, was gerade nicht selten ist, er hat durch seine eigene Schwere die Haut in eine oder mehrere Falten oder in einen manchmal sogar gestielten Sack verwandelt, der von seiner eigentlichen Ansatzstelle nach unten über andere Teile der Haut mehr oder weniger weit hinweghängt. Solche gestielte Säcke, die in ihrem Innern dann das eigentliche Neurom enthalten, kommen namentlich am Kopf und Nacken vor und können hier eine sehr grosse Ausdehnung erreichen; Marie bezeichnet sie als sogenannte Dermato-

lysen; er beschreibt, wie, z. B. in einer Beobachtung von Mott, der seinen Fall allerdings als Pachydermatokele bezeichnet (s. Figur 60), ein solch riesiger Sack von seiner Ansatzstelle am Processus mastoideus wie eine vielfach gefaltene Pêlerine oder wie eine ausgedehnte Lockenperücke über die Schultern bis zum Nabel herabhing; in mehreren Fällen fanden sich auch kleinere solche Säcke, die z. B. von der Stirn über das eine Auge hingen (Bruns). Die breit aufsitzenden oder sackartigen und langgestreckten Tumorknoten haben im ganzen eine mehr weiche schwammige, manchmal sogar an Zysten erinnernde Konsistenz — immer aber fühlt man an ihnen — und das ist charakteristisch — eine Anzahl harter, mehr oder weniger perlschnurartig geformter, innig miteinander verflochtener Stränge — eben die gewucherten und durch die

Figur 60. Plexiformes Neurom in Form der Dermatolyse.
Das Neurom geht aus von der Haut über dem linken Prozessus mastoideus. Nach Mott.
Reproduziert bei Marie.

Wucherung verdickten Nervenfasern. Die Autoren vergleichen den palpatorischen Befund z. B. mit den einer Varikocele, mit dem Vas deferens, mit einem Konvolut Darmschlingen; in manchen Fällen wird von dem Gefühl eines Wurmknäuels oder eines Schrotbeutels gesprochen. Die Tumormassen der plexiformen Neurome sind meist gegen die Umgebung, auch gegen die Haut scharf abgegrenzt; sie können aber mit dieser verwachsen sein, auch diffus in die Umgebung, speziell in die Muskeln eindringen und grubige Vertiefungen in den Knochen, denen sie aufliegen, erzeugen, in einzelnen Fällen bestanden auch direkte Löcher, z. B. in der Hinterwand des Schädels, oder Spalten in der Wirbelsäule; doch hat es sich hier um Kombination mit Rachioschisis und Encephalocele occipitalis gehandelt.

Von Interesse ist der Sitz der plexiformen Neurome. Während die multiplen einfachen Neuromknoten mit besonderer Vorliebe die Extremitäten befallen, tritt diese Lokalisation für die Rankenneurome ganz zurück; der weitaus grösste Teil befällt den Kopf — hier wieder die Stirn- und die Nackengegend, auch die behaarte Kopfhaut; dann folgen Hals und Rumpf

Figur 61. Plexiformes Neurofibrom des Nervus medianus am Oberarm. Präpariert von J. W. Dowden. Reproduziert bei Thomson.

und dann erst die Extremitäten. Doch zeigt z. B. Fig. 62 ein sehr ausgedehntes — von Herczel beschriebenes — Rankenneurom am Plexus brachialis. Gerade an Hals, Nacken und Stirn kommen besonders häufig die sackartigen oder gefalteten, oben beschriebenen Formen vor; an anderen Körper-

stellen mehr die breitaufsitzenden. An tiefer liegenden Nervengebieten, speziell in der Brust- und Bauchhöhle, ist das plexiforme Neurom jedenfalls sehr selten; doch ist es auch hier, z. B. vom Plexus solaris ausgehend, beobachtet. Meist tritt das Rankenneurom nur in der Einzahl auf, selten ist es mehrfach vorhanden; von 3 Fällen führt Courvoisier an, dass sie über den ganzen Körper verbreitet waren. Ihre Grösse ist sehr verschieden, die ganz grossen werden von anderen Autoren auch zur Elephantiasis neuromatosa gerechnet.

Am exstirpierten Rankenneurom kann man die die einzelnen gewucherten und durchflochtenen Nervenfasern zusammenhaltenden Bindegewebs- und Fettmassen entfernen und so sozusagen das Netzwerk der Fasern auseinander wirren; es kommen dann Bilder heraus, wie sie Fig. 61 und 62 zeigen; dabei fällt gegenüber der multiplen Neurombildung auf, dass die eigentlichen, wenigstens die grösseren, umschriebenen Nervenknoten hier zurücktreten; wenn sie vorhanden sind, handelt es sich um kleinere, in ihrer

Figur 62.
Rankenneurom des Plexus brachialis. *HK* Hauptknäuel. *A* Nervus musculo-cutaneus. *a*, *a*$_1$, Zweige für den Biceps, *b* Zweig für den Brachialis internus. *c*, *c*$_1$, sensible Hauptäste für den Unterarm. *B* Nervus cutan. brachii internus major. *C* Nervus cutaneus brachii internus minor. *D* Nervus radialis. *Mb* Musculus biceps. Nach Herczel. Reproduziert bei Marie.

Grösse mehr gleichmässige, im übrigen mehr um eine verhältnismässig ziemlich diffuse Verdickung der Nervenfasern in ihrer ganzen Ausdehnung. Das feinere histologische Bild der Wucherungen und ihr Verhalten gegen die Nervenfasern ist dasselbe wie bei den übrigen Formen der Neurofibromatose, die einzelnen Nervenbündel sind von Fibromgeweben durchsetzt, aber fast nie zerstört; eigentliche Neubildungen von Nervenfasern kommen nicht vor. Selten ist das wuchernde Gewebe mehr ein myxomatöses; noch seltener handelt es sich um bösartige sarkomatöse Massen.

Die Haut über den Geschwülsten ist oft fibrös verdickt, diffus pigmentiert oder mit allerlei Flecken und Knötchen bedeckt, die weiter unten gemeinsam für alle diffusen Neuromformen beschrieben werden sollen. Recht häufig findet sich eine Kombination des Rankenneuroms mit multipler Neurombildung oder mit Molluscum fibrosum multiplex; in vielen Fällen sind, wie weiter unten noch angeführt werden wird, die Uebergänge gerade zum Molluscum fibrosum und zur sogenannten Elephan-

tiasis neuromatosa so fliessende, dass man vom einzelnen Falle schwer sagen kann, in welches Fach man ihn tun soll.

Was die Symptomatologie der plexiformen Neurome anbetrifft, so treten hier die nervösen Störungen ganz zurück; wir befinden uns, wie Marie sagt, „ganz in der Domäne der Chirurgie". Nur ganz selten wird von Druckempfindlichkeit, nur vereinzelt von heftigen Schmerzen berichtet; — sonstige Symptome fehlen ganz, was, abgesehen von der Histologie der Nervenwucherungen, schon daraus erklärlich ist, dass sich die meisten Rankenneurome in sehr peripheren Nerventeilen und vor allem in den Hautnerven entwickeln. Manchmal sind die Hautstellen über der Geschwulst dysästhetisch. Jedenfalls treiben nicht diese nervösen Störungen den mit plexiformen Neurom befallenen Kranken zum Arzt, sondern die Verunstaltungen, die die beim häufigen Sitz an Kopf und Hals für alle sichtbaren Geschwülste hervorrufen, oder die Beschwerden, die sie durch ihre Grösse hervorrufen. In einzelnen Fällen haben die Geschwülste auch noch spezielle unangenehme Folgen — so können die von der Stirn über das Auge hängenden das Sehen erschweren und auch zu direkter Läsion des Bulbus führen.

Die Rankenneurome sind in sehr vielen Fällen angeborene Geschwülste, namentlich die am Kopf und im Nacken sitzenden, die sich manchmal auch mit andern angeborenen Missbildungen vereinigen, so, wie erwähnt, mit Enzephalocele oder Wirbelspalte; auch wenn sie nicht angeborene sind, fällt ihre Entstehung, oder vielleicht besser gesagt, ihre Entdeckung fast immer in die 10 ersten Lebensjahre. Meist wachsen sie langsam — doch kommt ebenso wie bei den anderen Formen der Neurofibromatose auch hier ein manchmal schubweises rascheres Wachstum vor. Malignität ist sehr selten, Metastasen führt Courvoisier nur in 2 Fällen an. Auch das Hineinwachsen in die umgebenden Gewebe ist kein Zeichen von Bösartigkeit. Rechnet man dazu, dass es sich, abgesehen von den Kombinationen mit multipler Neurombildung, meist um isolierte Geschwülste handelt, so kann man die Prognose nur als günstig bezeichnen.

Für die Diagnose ist charakteristisch besonders der oben beschriebene palpatorische Befund, der Nachweis derber, fester Stränge in der sonst mehr weichen Tumormasse. Dazu kommt die Form; besonders typisch sind die Dermatolysen, dann der Sitz — spez. am Kopf, Nacken, Hals und Rumpf —, ferner das Auftreten im frühen Kindesalter oder angeboren. Schon alles das macht meist die Diagnose leicht, wenn man nur an die Möglichkeit eines Rankenneuroms denkt. Noch sicherer wird die Diagnose, wenn sich ausserdem multiple Stammneurome oder multiple Molluska fibrosa finden. Dennoch wurde in manchen Fällen die Diagnose erst durch die anatomische Untersuchung gestellt.

c) Multiple Hautneurofibrome. Molluscum fibrosum multiplex. v. Recklinghausensche Krankheit.

Während das Krankheitsbild des Molluscum fibrosum multiplex im übrigen schon lange bekannt war, gebührt v. Recklinghausen das Verdienst, nachgewiesen zu haben, dass die Grundlage der Hautmolluskenbildung aus einem fibromatös gewucherten Hautnerven oder einer Anzahl seiner Zweige — kleines plexiformes Neurom — besteht, und dass diese Hautneurombildung sich häufig zusammen vorfindet mit anderen Formen der Neurofibromatosen, sowohl

mit den multiplen Stammneuromen wie mit Rankenneuromen und der Elephantiasis neuromatosa. Die Erscheinungen, die die multiple Molluskenbildung auf der Haut hervorruft — s. Fig. 63 nach v. Recklinghausen, — beschreibt dieser Autor etwa folgendermassen: Die ganze Haut ist übersät mit dichtgedrängten kleinen Knötchen und Geschwülsten, die meisten ragen über die Hautoberfläche hinaus und sind gestielt, andere haben eine breite Basis; die Grösse ist sehr verschieden — von der eines Nadelkopfes bis zu der eines Apfels, — doch kommen auch wohl grössere Mollusken vor, wie z. B. der Titelkupfer in Virchows Geschwulstwerk zeigt. Die Haut der Knoten ist weich, an der Spitze manchmal eingesunken und mit Hauttalg bedeckt. Die Knoten sind am reichlichsten an der Brust, dem Bauch und dem Rücken; manchmal stehen sie so nahe aneinander, dass sie sich gegenseitig abplatten; fast ebenso häufig sind sie auf der behaarten Kopfhaut, dem Nacken und den Extremitäten, nur Hand- und Fussflächen sind frei. Manche der kleinen Geschwülste liegen auch ganz subkutan und ragen nicht über der Hautfläche vor. Einzelne Knoten sind weich, andere hart, manche gelappt. Nur selten kommt es vor, dass die Molluskenbildung sich auf einzelne Hautbezirke beschränkt, doch sah ich z. B. einen Fall, wo sie nur das Gebiet eines Interkostalnerven betraf, und ähnliches berichtet Thomson.

Figur 63.
Fibroma molluscum multiplex. Allgemeine Neurofibromatose.
Nach v. Recklinghausen.

Was die genauere Natur der Tumoren beim Molluscum fibrosum anbetrifft, so besteht, wie gesagt, ihre Grundlage aus einen oder mehreren plexiform verzweigten Hautnervenfasern, die durch fibromatöse oder myxomatöse Wucherung ihrer Scheiden verdickt sind. Es handelt sich also um Neurofibrome der Endäste der Hautnerven. Das gewucherte Gewebe dringt zwischen die einzelnen Nervenbündel ebenso ein wie bei den andern Formen der Neurofibromatosen, doch findet selten eine starke Aufsplitterung statt (Thomson). Ebenso wie beim grösseren plexiformen Neurom werden auch die einzelnen Nervenbündel und -fasern durch ein weiches, schwammiges oder Fettzellen enthaltendes Zwischengewebe zusammengefasst. Die Nervenfasern selbst sind kaum degeneriert; nur vereinzelt finden sie sich nicht mehr in den Knoten; Neubildungen der Nerven finden auch hier nicht statt. Die Haut, die den einfachen oder plexiformen Neuromknoten umgibt, spielt, wie besonders Thomson hervorhebt, bei der ganzen Bildung eine mehr passive Rolle; der eigentliche Tumor

ist das meist plexiforme Hautneurom, das den ganzen Knoten erfüllt, und dieser drängt die Haut allmählich sackförmig oder gestielt nach aussen. Es ist also ganz dasselbe Verhalten im kleinen wie bei den gestielt herunterhängenden plexiformen grossen Neuromen, und bei sehr gross gewordenen Mollusken kann man wieder manchmal im Zweifel sein, ob man sie noch als solche oder als plexiforme Neurome in der speziellen Form der Dermatolyse auffassen soll. Dieser mehr passiven Tätigkeit der Haut entspricht es auch, dass sie und alle ihre Gebilde über den Knoten ganz normal sein können; doch sollen — allerdings sekundär — nach v. Recklinghausen auch die Scheiden der Blutgefässe, die Talg- und Schweissdrüsen und ihre Ausführungsgänge und schliesslich die Haarbälge an der fibromatösen Wucherung nicht selten teilnehmen. Die Blutgefässe sind in den Molluskenknoten oft auffällig gewuchert. Auch Pigmentflecke und andere Hautabnormitäten können auf der Haut der grossen Knötchen vorkommen. Ueberhaupt sind gerade Pigmentanomalien der Haut neben der Molluskenbildung besonders häufig; es handelt sich hierbei meistens um umschriebene linsenförmige Flecke — die sogenannten „blauen Flecke“ —, diese bestehen aus kleinen Hautfibromen mit sehr erheblicher Vaskularisation und lagern sich manchmal entsprechend dem Verlauf von Hautnervenästen, oder um diffuse Pigmentveränderungen, die (Adrian) in ihrer Farbe ungefähr der des Milchkaffees entsprechen und besonders am Rumpfe sich finden —, auch für sie soll manchmal die Fibromatose die Hautnervenenden die Ursache abgeben. Manchmal kommen diese Pigmentanomalien auch auf den Schleimhäuten, z. B. im Munde, vor. Da die multiplen Mollusken sich sehr häufig mit multiplen Neuromen der Nervenstämme oder mit der plexiformen oder elephantiastischen Abart derselben verbinden, sind auch bei allen diesen Formen die kleinen und grossen Hautflecke recht oft zu finden — sie gehören sozusagen mit zum Krankheitsbilde, was ich auch an früheren Stellen oft hervorgehoben habe.

Im übrigen lässt sich über die Symptomatologie der Mollusken wenig sagen. Dass sie, abgesehen von Kombinationen, mit anderen Formen der Neurofibromatose nervöse Störungen hervorrufen, kommt wohl kaum vor. Einzelne grössere können für die Kranken aus verschiedenen Gründen, auch aus ästhetischen, beschwerlich werden; kleinere können durch traumatische Einflüsse sich entzünden oder auch durch Riss des Stieles gangräneszieren. — Bösartige Umwandlungen sind möglich, aber hier sehr selten. Nicht so sehr selten kommen im Gegensatze zu den übrigen Neuromformen gerade bei den gestielten Neurofibromen an den Endästen der Hautnerven spontane Rückbildungen vor, so dass schliesslich nur leere Hautsäcke zurückbleiben. Im übrigen ist das Wachstum ein langsames oder schubweise rasches; meist fanden sich die Knoten schon im frühen Lebensalter. Die Diagnose ist durch das äussere Bild und die Kombination mit sonstiger Neurombildung gegeben.

d) Elephantiasis neuromatosa.

Nach Thomson fasst man unter dem Namen Elephantiasis neuromatosa (Virchow) diejenigen Formen der Neurofibromatose zusammen, bei denen sich neben der Fibromatose der Hautnerven auch eine ausgeprägte und diffuse Wucherung der Haut und der subkutanen Gewebe, selbst manchmal auch eine erhebliche Volumzunahme der Knochen in

einer bestimmten Region oder in einem Abschnitte des Körpers finden. Gerade bei dieser Form bestehen die fliessendsten Uebergänge zu anderen Formen der Neurofibromatose, speziell zum Molluscum fibrosum und zum plexiformen Neurom, wie auch neuere Arbeiten von v. Bruns, v. Esmarch und Kulenkampff lehren. So rechnet Thomson z. B. zu

Fig. 64. Elephantiasis neuromatosa. Pachydermatokele. Nach Annandale. Reproduziert bei Thomson.

der Elephantiasis neuromatosa die oben als Dermatolysen beschriebenen Formen gewaltig grosser plexiformer Neurome (Figur 60), die Mott als Pachydermatokele bezeichnet und die ich auch bei den Rankenneuromen

besprochen habe, obgleich auch er ganz ähnliche Gebilde in seinem Kapitel über das plexiforme Neurom beschreibt. Ich will unter dem Titel Elephantiasis neuromatosa nur die zweite Form Thomsons unterbringen. Von diesen Fällen, die besonders die unteren Extremitäten betreffen, gibt Figur 64 nach Annandale — ein sehr charakteristisches Bild. Es handelt sich nach Thomsons Beschreibung um eine diffuse Vergrösserung des ganzen Gliedes, die, wie gesagt, alle Gewebe desselben betreffen kann; das Glied ist im ganzen enorm vergrössert und missgestaltet. Neben der diffusen Vergrösserung finden sich einzelne gestielte tumorähnliche Massen, die von einander durch tiefe Falten getrennt sind und über diese Falten nach Art mancher plexiformen Neurome hinabhängen; das Ganze ähnelt also sehr derjenigen Elephantiasis, die durch Lymph- und Blutgefässerkrankung hervorgerufen ist; doch finden sich an der Haut keine eigentlichen Oedeme und der Fingerdruck lässt keine Gruben zurück.

Die genauere Untersuchung zeigt, dass der Prozess auf zwei verschiedenen Grundlagen sich aufbaut. Erstens finden sich diffus unter der Haut verbreitet mehr weniger zahlreiche, den subkutanen Molluska gleichende oder in der Art der plexiformen Neurome angeordnete Geschwülste, die aus neurofibromatös veränderten Nervenfasern und ihrer Umhüllung bestehen. Diese bilden auch die Grundlage der mehr tumorartig abgegrenzten Neurome. Daneben ist aber die sehr verdickte Haut und das subkutane Gewebe selbst durch wucherndes Bindegewebe in ein entweder wassersüchtiges, glänzend gelatinöses, grauweisses oder in ein mehr festes, trockenes, fibröses Gewebe verwandelt, das den ganzen Raum zwischen Epidermis und Muskelfasern einnimmt, und dieses sowie die etwaige Hypertrophie der Knochen ruft die diffuse Zunahme des betreffenden Gliedes hervor. Die tumorösen plexiformen oder molluskenähnlichen Neurome zeigen in ihrem histologischen Aufbau keine Unterschiede von den übrigen Formen der Neurofibromatose — auch hier fehlt jede Neubildung von Nervenfasern, die für die Annahme eines echten Neuroms Bedingung sein würde. Das spezielle Charakteristikum der Elephantiasis neuromatosa in der Form, die zu diffusen Vergrösserungen an den unteren Extremitäten führt, ist also, wie Thomson hervorhebt, die Ausdehnung der fibromatösen Wucherung der Nerven auf das umgebende Gewebe speziell in der Haut und im subkutanen Raume; dazu kommt dann noch etwaige Hypertrophie der Knochen. Es ist anzunehmen, dass auch hier die Fibrombildung der Nerven der primäre, die fibromatös-gelatinöse Umwandlung der Nachbargewebe der sekundäre Prozess ist. Dass diese Form der Neurofibromatose sich oft mit echten Rankenneuromen und multiplen Stammneuromen kombiniert, ist schon mehrfach erwähnt; auch multiple Mollusken und andere Hautveränderungen sowie Pigmentanomalien fanden sich in den erkrankten Extremitäten meistens.

Die diffuse Elephantiasis neuromatosa der unteren Extremitäten findet sich meist in ihrem Anfange schon bei der Geburt und nimmt später langsam oder in Schüben zu. Ihren Ursprung nimmt sie nicht selten unter einer durch Pigmentanomalie braun gefärbten Hautstelle. Im ganzen handelt es sich, wie auch schon beim plexiformen Neurom, um ein sehr seltenes Leiden. Die genaue Diagnose kann leicht sein, wenn sich typische Stamm- oder plexiforme Neurome oder charakteristische Fibromata mollusca gleichzeitig finden, sonst ist die Unter-

scheidung von anderen Formen der Elephantiasis schwer. Hinzuweisen ist noch darauf, dass die Schwellung an den Extremitätenenden bei längerem Stehen oder Sitzen nicht zunimmt und dass es sich überhaupt nicht um ein eigentliches Oedem der Haut handelt. Klinisch nervöse Symptome fehlen hier ganz; der Kranke wird nur durch die Unförmlichkeit, die die Extremität allmählich annimmt, belästigt. Auch bösartig sind die Geschwülste nie; das und das langsame Wachstum ist von Bedeutung für die Prognose.

Ich habe oben schon mehrfach hervorgehoben, dass es sich bei allen Formen der multiplen und diffusen Neurofibromatose nicht allein um die Veränderungen am Nervensystem handelt, sondern dass eine genauere Beobachtung auch des ganzen Verlaufes der einzelnen Formen beweist, dass diese Krankheitsbilder der äussere Ausdruck einer allgemeinen, meist auch kongenitalen krankhaften Anlage, einer „Missbildung im weiteren Sinne des Wortes" (Adrian) sind. Adrian hat in zwei sehr fleissigen Arbeiten alle hierhergehörigen, seine Annahme begründenden Umstände zusammengestellt; ich kann hier nur einzelnes herausgreifen. Erstens spricht für die krankhafte Disposition des Gesamtorganismus in allen diesen Fällen neben der häufigen Kongenitalität des Erscheinens der Neurome, dass nicht selten ausgesprochene Erblichkeit besteht. Thomson hat acht Fälle zusammengestellt, wo entweder der Vater oder die Mutter, in manchen auch einzelne der Grosseltern, in wieder anderen mehrere Geschwister befallen waren, und zwar handelt es sich hier entweder um multiple Stammneurome oder um plexiforme Neurome oder um multiple Molluskenbildung. Im übrigen kommen die verschiedenen Formen der multiplen Neurofibromatose bei beiden Geschlechtern ungefähr gleich oft vor, und alle anderen als Ursache angeführten Momente treten neben der Erblichkeit entweder ganz zurück oder sind höchstens geeignet, ein schnelleres Wachstum oder die spezielle Lokalisation der Geschwülste zu bedingen. (Vorkommen der Mollusken insbesondere an Druckstellen der Kleider, v. Recklinghausen.) Dazu kommt nun ferner die Häufigkeit anderer angeborner Anomalien. So finden sich auf der Haut neben den mehr direkt zum Krankheitsbild gehörenden, oben erwähnten kleinen, blauen und diffusen braunen Flecken mehrfach noch Angiome, Lymphangiome, Lipome; dazu kommen abnorme Haarwucherungen über den Nervenknoten und die Bildung von sogenannten Doppel- oder Riesenkomedonen. Als angeborne Missbildungen am Knochensystem sind schon Wirbelspalten und Encephalocele occipitalis beschrieben; dazu kommen entweder Verkürzungen oder Defekte einzelner Abschnitte des Knochensystems oder Zurückbleiben des ganzen Knochensystems im Wachstum, so dass es sich manchmal um Individuen von „zwerghaft kleiner Statur" handelt. Auf der andern Seite kommen auch Hypertrophien speziell der Schädelknochen oder multiple Exostosenbildungen vor. Von kongenitalen Missbildungen an anderen Organen sind erwähnt: angeborne Muskeldefekte (Pektoralis), Prognathismus, hoher Gaumen, Fehlen einer Niere und Uterus bicornis, Atresia vaginae, Hypospadie, Fehlen des Colon descendens und anderes mehr. Auch über auffällige Bartlosigkeit und frühzeitiges Ergrauen der Haare wird berichtet.

In psychischer Beziehung zeigen sich häufig angeborner Schwachsinn bis zur Stupidität, auch Idiotismus und Kretinismus, Neigung zur Depression, zu jähzorniger Erregung, manchmal zur Neurasthenie; auch Störungen

der Sprache — speziell Stottern — ist nicht selten. In geschlechtlicher Beziehung ist weiter von häufigen Störungen der Menstruation die Rede, manche Frauen waren nie menstruiert, bei andern verschwand die Menstruation sehr früh. Auch von Frigidité sexuelle wird berichtet; andrerseits aber (v. Recklinghausen) auch von sehr lebhaftem Geschlechtstrieb. Neben diesen angebornen Anomalien und Defekten kommen auch vielfache erworbene Erkrankungen vor, die manchmal ganze Systeme betreffen. So finden sich an den Knochen, speziell an der Wirbelsäule und am Becken nicht selten osteomalazische oder mehr rachitische Affektionen; französische Autoren sprechen direkt von einer Cachexie osseuse. Diese Knochenerkrankungen bedingen manchmal eine Asymmetrie des Schädels; auch Hydrokephalus ist beobachtet. Schliesslich sind eine ganze Anzahl von Neurofibromkranken relativ früh zugrunde gegangen entweder an Krankheiten des Herzens, der Lunge oder der Bauchorgane, auch an Metastasen bei bösartigen Neurombildungen, vor allem aber nicht selten an Lungentuberkulose. Von höchstem Interesse ist es aber, dass es, worauf besonders auch Marie hingewiesen hat, für die relativ häufige Abkürzung des Lebens dieser Neurofibromkranken dieser speziellen Erkrankungen gar nicht bedarf; in sehr vielen Fällen tritt nach längerem Bestehen dieses Leidens eine eigentümliche, in ihren Grundlagen noch dunkle Kachexie oder ein Marasmus mit grosser Myasthenie (Marie) auf, der an und für sich unter allgemeinen Ernährungsstörungen und einzelnen Stoffwechselanomalien zum Tode führt. Es scheint, als ob er das Auftreten der Tuberkulose begünstigt und nicht, dass umgekehrt der Marasmus die Folge der zwar nicht seltenen Tuberkulose ist. Dass einige Autoren diesen Marasmus auf Neurofibrombildung im Sympathikus zurückführen wollen, habe ich schon erwähnt. Ueberblickt man noch einmal diese fast übergrosse Liste angeborner, ererbter und erworbener Anomalien und den ganzen Organismus beteiligender Krankheitszustände, so wird man die oben angeführte Behauptung, dass es sich bei der Neurofibromatose um eine allgemeine, das Gesamtindividuum oder sogar ganze Familien betreffende krankhafte Disposition, um eine Entwicklungskrankheit (Thomson) handelt, wohl begründet finden.

Es bleiben noch einige Worte über die Therapie der allgemeinen Neurofibromatose zu sagen. Neben schmerzstillenden Mitteln in entsprechenden Fällen und einer die Kräfte möglichst erhaltenden Diät speziell bei eintretender Kachexie ist wohl nur von einer chirurgischen Behandlung zu reden. Sicher indiziert ist dieselbe bei den umschriebenen plexiformen Neuromen, hier ist die Operation auch meist leicht — nur bei grossen, breit aufsitzenden Geschwülsten und bei Verwachsungen mit der Haut kann die Blutung eine sehr schwere sein — und Rezidive kommen kaum vor. Mollusken der Haut müssen operiert werden, wenn sie sehr gross werden und durch ihren Sitz z. B. das Gehen oder das Sitzen erschweren, ebenso wenn sie maligne werden; man kann hier natürlich auch operieren, wenn einzelne von ihnen an unbedeckten Körperstellen ästhetisch sehr unangenehm wirken. Sehr schwierig und im einzelnen Falle die reiflichste Ueberlegung erfordernd ist die Frage einer Operation einzelner Knoten bei multiplen Stammneuromen. In Betracht kommen hier zunächst solche primär gutartige Knoten, die plötzlich sehr rasch anfangen zu wachsen oder so heftige Schmerzen erzeugen, dass

sie nicht zu ertragen sind. Aber auch hier wird man sich nicht leicht zur Operation entschliessen, da die Erfahrung (Garrè) gelehrt hat, dass gerade nach Operation einzelner Knoten andere bisher gutartige Neurome in denselben Nervengebieten maligne werden, oder dass direkt überhaupt neue, von vornherein maligne Knoten entstehen. Doch wird man unter Umständen bei sehr lebhaften Beschwerden dieser Gefahr ins Auge sehen und doch operieren müssen. Ebenso ist natürlich eine Operation nötig, wenn es sich schon um aus anderen Gründen, vielleicht durch ein Trauma, sicher maligne gewordene Tumoren handelt. In beiden Fällen ist aber gerade wegen der Gefahr des Malignewerdens anderer schon vorhandener Fibromknoten nach Exstirpation eines einzelnen, sehr schmerzenden oder schon malignen, der Rat Thomsons weitester Beachtung wert, von einer solchen Exstirpation überhaupt abzusehen und bei Sitz der in Betracht kommenden Knoten an einer Extremität zu amputieren, sonst aber möglichst weit zentral von der Geschwulst den in Betracht kommenden Nervenstamm zu diszidieren. Ob bei der allgemeinen Neurofibromatose auftretende Knoten im Wirbelkanal oder im Schädel, die das Gehirn oder Rückenmark lädieren, wenn sie auf ihrem Sitz zu erkennen sind, eine Indikation zur Operation abgeben, hängt von den Umständen ab; raten würde man nur dazu können, wenn es sich sicher um nur einen zentralen Tumor handelt und im übrigen der Allgemeinzustand ein sehr guter ist. Das trifft am häufigsten für die sogenannten Akustikusneurome im Kleinhirnbrückenwinkel zu, die denn auch schon mit Erfolg entfernt sind (s. Abschnitt Hirntumoren). Bei der Elephantiasis neuromatosa der Unterschenkel kommt nur eine Amputation in Betracht und ist auch schon mit Erfolg ausgeführt.

3. Déjérine's hypertrophische interstitielle progessive Neuritis des Kindesalters.

Bei Déjérines interstitieller hypertrophischer Neuritis handelt es sich klinisch um das Bild der neuralen progressiven Muskelatrophie Hoffmanns, kombiniert mit Ataxie, lanzinierenden Schmerzen, Fehlen der Patellarreflexe, Anästhesien und reflektorischer Pupillenstarre. Anatomisch findet sich eine Verdickung der Nerven durch fibromatöse Wucherung des Epi- und Perineurium, Atrophie der entsprechenden Nervenfasern und Degeneration in den Gollschen Strängen. Anatomisch würde es sich also um eine Neurofibromatose handeln, aber die Krankheit unterscheidet sich auch anatomisch von der sonstigen Neurofibromatose durch die früh und stark auftretende Degeneration der Nervenfasern, die ihren Ausdruck auch in der aufsteigenden Degeneration im Rückenmarke und den schweren klinischen nervösen Symptomen findet. Man wird deshalb besser hier von einer Neuritis sprechen, wie dies Déjérine ja auch tut.

4. Tuberkulöse, gummöse und lepröse Einlagerungen in den Nervenscheiden.

Man hat nach Courvoisier sehr häufig von Tuberkeln an den Nerven gesprochen, doch hat man damit wohl sicher in den meisten Fällen irrtümlich nekrotische, den Verkäsungen sehr ähnlich sehende Herde, z. B. in Neuromyxomen oder Neurosarkomen, bezeichnet. Möglich ist natürlich das Vorkommen auch echter Tuberkeln in den Nervenscheiden, aber jedenfalls sehr selten. Auch gummöse Einlagerungen in den Nerven

kommen nur selten vor; gerade hier ist auch die Verwechselung mit Gumma neben den Nerven oder mit syphilitisch geschwollenen Lymphdrüsen an derselben Stelle sehr leicht möglich. Entscheidend würde für die Diagnose in diesen Fällen neben anderen Zeichen der Syphilis auch die Wirkung einer antisyphilitischen Therapie sein, gegen die übrigens Gummata sich doch manchmal refraktär verhalten. Die klinisch nervösen Symptome werden bei syphilitischen und tuberkulösen Einlagerungen in den Nerven sich von denen bei anderen Neuromen nicht unterscheiden.

Mehr diffuse oder rosenkranzförmige Verdickungen einzelner Nervenstämme, besonders der Hautnerven, kommen auch durch Einlagerungen des leprösen Granulationsgewebes in den Nervenscheiden zustande. Weiter auf diese leprösen Nervenverdickungen und ihre Symptome einzugehen ist hier nicht Platz.

Bösartige Geschwülste, speziell Karzinome, die in der Nähe von Nervenstämmen liegen, können nach Durchbruch der Nervenscheiden in den Nervensträngen weiter wuchern und so zu diffusen oder mehr knotigen Verdickungen der Nerven führen. Namentlich kommen hier Lymphdrüsenkarzinome der Achselhöhlen bei Mammakarzinom in Betracht, die dann in die Nervenstränge des Plexus brachialis hineinwuchern. Die Symptome werden entsprechende Neuralgien und Lähmungen sein. Praktisch haben diese Dinge wenig Bedeutung, da in solchen Fällen die Prognose quoad vitam natürlich die denkbar schlechteste ist; auch gehören sie wohl mehr zu den paraneuralen Geschwulstbildungen.

Ueber die **„paraneuralen" Geschwülste** der peripheren Nerven, zu deren Besprechung wir zum Schlusse kommen, die also durch Kompression der ihnen benachbarten Nervenstämme wirken, lassen sich nicht, wie über die Neurome, spezielle anatomische Angaben machen, da hier alle nur möglichen Geschwulstformen vorkommen können. Es handelt sich hier um Geschwülste, die primär oder sekundär im Bindegewebe um die Nerven entstehen, oder in benachbarten Organen, so in den Knochen, seltener in den Muskeln; dann im Thorax, Abdomen und besonders auch im Becken, von den Eingeweiden dieser Gegenden ausgehen. Ich habe auch schon erwähnt, dass ich hier natürlich nur auf klinisch besonders wichtige Dinge und vor allem auf selbst erlebte Vorkommnisse eingehen kann; jede Möglichkeit zu erschöpfen ist man hier überhaupt nicht imstande. Ich will nur noch erwähnen, dass neben den eigentlichen Geschwülsten auch Aneurysmen an vielen Körperstellen zu erheblichen Läsionen peripherer Nerven führen können, und dass auch Kallusmassen gebrochener Knochen manchmal in dieser Weise wirken.

Was das Verhalten der paraneuralen Geschwülste gegen die Nerven anbetrifft, so habe ich oben schon erwähnt, dass Karzinome, selten auch Gummata, in die Scheiden der Nerven eindringen können, meist wirken die paraneuralen Geschwülste aber nur durch Reizung, Kompression oder Verschiebung der Nerven.

Wir kommen zuerst zu denjenigen Geschwülsten, die, in der Nachbarschaft der Hirnnerven während ihres extrakraniellen Verlaufes sitzend, zu Läsionen derselben führen können. Für den Optikus, die drei Augenmuskelnerven und den ersten Ast des Trigeminus kommen hier vor allem

die Geschwülste der Orbita in Betracht. Es kommen hier die verschiedenartigsten Geschwülste vor, die entweder von den weichen Teilen der Orbita — Fett, Bindegewebe, Muskeln und Gefässen, sowie schliesslich von der Tränendrüse — oder von den die Orbita begrenzenden Knochen ausgehen können. Von der ersten Gruppe sind die wichtigsten die Sarkomformen, auch Fibro-, Myxo- und Melanosarkome; als Gefässgeschwülste kommen Angiome und Aneurysmen der Ophthalmica in Betracht, vom Fettgewebe können Lipome, von den Nerven der Orbita plexiforme Neurome ausgehen; selten sind Zystizerken und Echinokokken der Orbita, etwas häufiger von der Tränendrüse ausgehend Adenome und Karzinome. Von den Knochen entspringen Osteosarkome und eigentliche, meist breit aufsitzende und elfenbeinharte Osteome. Selten sind Gummata in der Orbita.

Das Verhalten der orbitalen Geschwülste gegen die einzelnen Gebilde der Orbita ist ein sehr verschiedenes. Man teilt diese Geschwülste topographisch ein in solche, die ausserhalb und solche die innerhalb des Muskeltrichters der Orbita sitzen. Der Optikus wird meist ziemlich lange geschont, ein Hineinwuchern orbitaler Geschwülste in die Optikusscheide kommt überhaupt nicht vor. Im übrigen können die gutartigen Tumoren der Orbita auch die übrigen hier liegenden Elemente, wie Muskeln und Nerven, nur verdrängen, während bösartige Sarkome und Karzinome die Muskeln und Nerven durchwachsen und zerstören können. Auch können diese Geschwülste, namentlich die ausserhalb des Muskeltrichters liegenden nach Durchbruch des Orbitaldaches und hinten auch durch die Fissura orbitalis superior hindurch in die Schädelhöhle hineinwachsen und so zu Hirntumoren werden; ebenso, wie umgekehrt Geschwülste der vorderen und mittleren Schädelgrube in die Orbita eindringen können. Auch medianwärts in die Nasenhöhle können sie durchbrechen.

Die Symptome der orbitalen Geschwülste sind, wie gesagt, denen der Sehnerventumoren sehr ähnlich, und ich kann mich hier sehr kurz fassen. Das wichtigste Symptom ist der Exophthalmus. Er kann sehr stark werden, so dass die Lider nicht mehr imstande sind die Kornea zu bedecken. Meist wird bei ihm auch der Bulbus nicht in gerader Richtung nach vorn verschoben, sondern mehr nach einer Seite, nach oben oder nach unten, und man kann, wenn das ausgeprägt ist, immer annehmen, dass der Tumor dann in entgegengesetzter Richtung sitzt. So wird ein über dem Bulbus sitzender Tumor diesen nach unten, ein median sitzender ihn nach aussen verschieben und so fort. Bei grosser Stärke des Exophthalmus ist schon rein mechanisch die Beweglichkeitsbeschränkung des Bulbus eine bedeutende; dazu kommt, dass der Orbitaltumor auch direkt zu Zerstörungen von Augenmuskeln und ihrer Nerven führen kann, — letzteres namentlich in ausgedehnter Weise, wenn er an der Fissura orbitalis superior sitzt. Aus allen diesen Gründen pflegen auch Doppelbilder beim Orbitaltumor selten zu fehlen. Sehr intensiv können auch die Schmerzen sein; entweder handelt es sich um Ciliarneuralgien oder um supraorbitale; bei bösartigen Tumoren, besonders solchen, die an den knöchernen Wänden der Orbita sitzen und sie lädieren, kann es auch durch die Knochenaffektion zu heftigen Schmerzen kommen. Die trophischen Störungen der Kornea und Konjunktiva sind beim Orbitaltumor dieselben, wie bei den Sehnerventumoren. Die Störungen des Sehens infolge der Zerrung und Kompression des Sehnerven können erst ziemlich spät auftreten, sind dann aber ebenfalls

ganz ähnliche, wie beim Sehnerventumor, also Amblyopien, Gesichtsfeldeinengungen, Stauungspapille und Sehnervenatrophie mit Amaurose. In manchen Fällen, besonders bei sehr harten Geschwülsten und vor allem bei den Osteomen, kann man den Tumor der Orbita direkt fühlen; in anderen kann, wie gesagt, die Richtung des Exophthalmus Auskunft über den Sitz geben. Bei Aneurysmen der Arteria ophthalmica und bei einer Kommunikation derselben mit dem Sinus cavernosus (Aneurysma arteriovenosum) kann es zu pulsierendem Exophthalmus kommen.

Die Diagnose der Orbitaltumoren stützt sich wesentlich auf die langsame Zunahme aller angegebenen Symptome, spez. des Exophthalmus. Der durch Entzündung der Orbita eintretende Exophthalmus kommt rapider zustande; meist besteht dabei auch lebhaftes Fieber. Schwieriger wird es manchmal sein, den Exophthalmus, der durch Ausdehnung der Stirn- oder Oberkieferhöhlen bei chronischen Empyemen derselben entsteht, von dem durch Orbitaltumor bedingten zu unterscheiden. Sicher wird die Diagnose natürlich, wenn man den Tumor der Orbita fühlen kann.

Aetiologisch wissen wir von den eigentlichen Orbitaltumoren, abgesehen von den parasitären, sehr wenig. Sicher ist, dass sie wohl manchmal nach Traumen der Orbita eintreten; am bekanntesten ist das für den pulsierenden Exophthalmus.

Die Prognose ist für die meisten Orbitaltumoren, speziell für die Sarkome, eine schlechte; Rezidive nach Operationen sind häufig; oft kommen auch Metastasen in andere Organe vor, nicht selten das Hineinwachsen ins Gehirn.

Therapeutisch kommt bei den seltenen Gummen eine Schmierkur in Betracht. Sonst nur die Operation, die meist, wenigstens bei den am häufigsten vorkommenden Sarkomen, nur aus einer Exenteration der Orbitalhöhle bestehen kann. Nur wenn, was verhältnismässig selten vorkommt, aber doch möglich ist, die Sarkomknoten oder gutartigen Fibrome scharf abgegrenzt sind, kann man sie allein entfernen und den Bulbus bei voller Sehschärfe und Beweglichkeit erhalten. Das ist vor allen Dingen möglich, wenn die Tumoren ausserhalb des Muskeltrichters liegen. Dasselbe kann man natürlich auch bei Abmeisselung der Osteome erreichen; da diese aber meist am Orbitaldache sitzen, ist diese Operation, da sie zur Eröffnung der Schädelhöhle oder auch der Stirnhöhlen führen wird, immer schon eine gefährlichere.

Der 2. und 3. Ast des Trigeminus können extrakraniell in Mitleidenschaft gezogen werden von Geschwülsten, die, für den 2. Ast speziell im Oberkieferknochen oder der Higmorshöhle, ferner in den Sieb- und Keilbeinen, auch in der Nasenhöhle, für den 3. Ast speziell im Unterkiefer sich entwickeln. Die ersteren Geschwülste können auch in die vordere oder mittlere Schädelgrube durchbrechen. Auch hier handelt es sich vor allem um Sarkome und Osteosarkome der betreffenden Knochen. Natürlich können auch Geschwülste der benachbarten Weichteile, speziell Karzinome in Mund und Rachen, einmal so wirken. Von besonderer praktischer Bedeutung werden die Läsionen dieser Nervenäste bei Geschwülsten dieser Gegenden nicht sein; meistens wird es sich nur um Läsionen der sensiblen Anteile und um Schmerzen und Parästhesien in ihrem Gebiete handeln; natürlich können unter Umständen auch die motorischen Trigeminusäste lädiert werden, und es wird dann zu Kaumuskellähmung mit Atrophie und Entartungsreaktion kommen.

Der Fazialis kann während seines Verlaufes durch das Felsenbein durch die hier vorkommenden seltenen primären und metastatischen Karzinome oder durch Osteosarkome lädiert werden; dasselbe kann auch wohl einmal dem Akustikus passieren. Diese Knochengeschwülste pflegen dann aber auch meist noch andere Hirnnerven, den VI., IX., X. und XI., seltener den XII. Hirnnerven anzugreifen. Im Meatus auditorius internus entstehende Tumoren treffen aber den Akustikus und Fazialis allein, in einzelnen Fällen auch nur den Akustikus, da der Fazialis auch hier widerstandsfähiger ist (s. Tumoren der hinteren Schädelgrube). Im Gesichte selber durchwachsen bösartige Geschwülste der Parotis manchmal die einzelnen Aeste der Gesichtsbewegungsnerven und führen an sich zu Lähmungen; oder die betreffenden Aeste können wenigstens bei operativer Entfernung der betreffenden Geschwülste nicht geschont werden.

In der Tiefe der oberen Teile des Halses, nahe der Schädelbasis, hinter Oberkieferast und Rachenwand liegende Geschwülste können auch die vier letzten Hirnnerven gemeinsam oder einzelne von ihnen direkt nach ihrem Austritte aus dem Schädel treffen. Sind Lähmungen aller vier Nerven eingetreten, so wird sich das durch eine halbseitige Lähmung und Atrophie der Zunge, des Gaumensegels und Rachens, des Stimmbandes, des Kukullaris und Sternokleidomastoideus, alles auf der Seite der gelähmten Nerven, ausweisen, während im übrigen die Läsion eines Vagus, speziell an Herz und Lungen, und des Glossopharyngeus besondere deutliche Symptome nicht zu bedingen braucht. Meist wird die Geschwulst in der Tiefe hinter dem aufsteigenden Unterkieferaste zu fühlen sein, ihre Operation wird immer eine schwierige sein, namentlich da sie manchmal, z. B. durch das Foramen ovale, auch noch mit einem intrakaniellen Geschwulstteile zusammenhängt (Hartmann). Ich habe einmal beobachtet, dass ein Aneurysma der Arteria occipitalis sinistra eine einseitige Hypoglossuslähmung extrakraniell hervorgerufen hatte, dass es dann den Processus mastoideus durchbohrte und von hinten an den Fazialis kam und diesen lädierte, und dass schliesslich auch die Hinterhauptschuppe durchbrochen wurde und dass dann das Aneurysma direkt das Kleinhirn angriff. Der 8., 9., 10. und 11. Nerv waren hier verschont. Eine Unterbindung der linken Karotis hinderte das Weiterwachsen des Aneurysma nur auf kurze Zeit.

Der Hypoglossus kann natürlich auch noch auf seinem weiteren Wege nach der Zunge, auch durch Karzinome der Zunge selbst, lädiert werden; irgend eine besondere klinische Bedeutung hat das natürlich nicht.

Einen weiten Weg hat speziell der Vagus von seinem Austritte aus dem Schädel bis in die Organe, die er versorgt, zurückzulegen, und er kann auf diesem Wege auch durch Geschwülste und geschwulstartig wirkende andere Prozesse vielfältig lädiert werden. Dass auch eigentliche Neurome und öfter noch multiple Neurofibrome im Vagusstamme vorkommen, und wie sie wirken können, habe ich schon erwähnt. Von paraneuralen Geschwülsten kommen während seines Verlaufes am Halse besonders tief sitzende Sarkome und speziell Lymphdrüsengeschwülste in Betracht, selbstverständlich auch von der Wirbelsäule ausgehende Geschwülste, z. B. retropharyngeale; auch sehr grosse Strumen können wohl zu einer Kompression der Nervi vagi, speziell der Nervi recurrentes führen; häufiger sind diese Nerven allerdings bei Strumaexstirpationen verletzt. Im Mediastinalraume kommen vor allen Dingen mediastinale

Tumoren und die Aneurysmen der Aorta in Betracht, ferner Bronchialkarzinome, doch sollen die ersten beiden Krankheiten besonders besprochen werden, da sie meist zugleich auch zur Läsion anderer Nerven führen. Auch an den unteren Teilen des Vagus sind namentlich Kompressionen durch Lymphdrüsengeschwülste recht häufig; schliesslich können auch wohl Geschwülste der Leber, der Nieren und Nebennieren in Betracht kommen.

Die Symptome, die durch die auf den Vagusstamm drückenden Geschwülste hervorgerufen werden, können bei der weiten Ausbreitung dieses Nerven — die Kenntnis seines Ausbreitungsgebietes setze ich hier voraus — sehr verschiedene sein, und viele von ihnen sind ausserdem in ihrer diagnostischen Bedeutung schwer zu beurteilende. Die Symptome sind natürlich sehr verschieden, je nachdem es sich um eine Reizung oder um Lähmung des Nerven handelt; ferner treten manche Lähmungserscheinungen nur bei doppelseitiger Läsion deutlich ein; und die Ausbreitung der Symptome muss natürlich abhängen von der Höhe, in der der Tumor den Nerven lädiert. Sitzt die Läsion weit oben, so kann eine Reizung der Vagus zu Kehlkopferscheinungen, speziell zum Krampf beider oder eines Stimmbandes und zu Reizhusten führen, dazu zu verlangsamter Atmung, manchmal mit Cheyne Stokeschem Typus oder mit anfallsweise eintretendem akuten Emphysem und Asthma; dann zu sehr verlangsamter Herztätigkeit oder paroxysmeller Tachykardie und schliesslich zu Magendarmstörungen, speziell zum Erbrechen. Vaguslähmungen können, wenn sie einseitig sind und hoch sitzen, zu einseitigen Stimmband-, Schling- und Gaumensegellähmungen, zu Gefühlsstörungen im Rachen, Schlund und Kehlkopf, zu beschleunigter Herztätigkeit und ebenfalls zu Alterationen in der Atmung führen; doch pflegen die Herz- und Lungenerscheinungen bei langsam eintretender einseitiger Lähmung des Vagusstammes meist zu fehlen, selbst wenn diese total ist. Trifft eine Läsion die Vagusstämme unterhalb des Abganges der Rekurrentes, so müssen natürlich die Stimmbandlähmungen fehlen; die Aeste für den Pharynx und das Gaumensegel gehen schon viel weiter oben ab, so dass sie auch schon bei Läsionen in der mittleren Halsgegend nicht mehr mitgetroffen werden; ihre Läsionen kommen besonders bei retropharyngealen Geschwülsten vor.

Die Diagnose des Sitzes einer isolierten und einseitigen Vagusläsion — vom Aortenaneurysma und Mediastinaltumor sehe ich hier, wie gesagt, ab — kann an und für sich schon eine sehr schwierige sein, selbst die Entscheidung, ob es sich um zentrale oder periphere Affektionen des Vagus handelt, ist oft schwierig genug. Namentlich wenn es sich nur um kardiale, pulmonale oder gastrointestinale Symptome handelt, wird sich sehr häufig sogar eine Differentialdiagnose zwischen einer organischen Läsion des Vagus oder der betreffenden von ihm innervierten Organe selbst schwer machen lassen; häufig wird man bei diesen Symptomen eine organische Vagusläsion auch von einfachen Neurosen — Neurasthenie, Hysterie — kaum unterscheiden können. Dass die Vagusläsion durch einen Tumor hervorgerufen ist, wird man nur dann sagen können, wenn man den Tumor fühlen oder röntgographisch feststellen kann, und er in der Nähe des Vagusstammes liegt. Das erstere wird meist nur am Halsteile des Vagus möglich sein, die Diagnose einer Vagusläsion durch einen kleinen, der physikalischen Erkenntnis sich entziehenden Tumor während seines Verlaufes in der Brusthöhle wird immer nur eine zweifelhafte Wahr-

scheinlichkeitsdiagnose sein können. In Betracht kommen hier für die Diagnose vor allen Dingen noch Wirkungen des Tumors anf andere Organe, — heftige Interkostalneuralgien — Schmerzen bei Bewegungen der Wirbelsäule, wenn der Tumor diese angreift — eventuell bronchitische Erscheinungen mit blutig gefärbten Auswurf, in dem man dann auch Tumorzellen erkennen kann, oder blutiges Pleura- resp. Abdominalexsudat. Tumoren am Halse, die den Vagus komprimieren, wird man natürlich entfernen, wenn das möglich ist; es kann das aber namentlich dann unmöglich sein, wenn sie zu sehr mit den grossen Gefässen dieser Gegend verwachsen sind.

Damit wären die Hirnnerven erledigt und wir kommen nun zu den spinalen Nerven und ihren Plexus. Was den Plexus cervicalis anbetrifft, so können Tumoren am Halse auch einmal zu einseitiger Lähmung des Nervus phrenicus führen — sehr selten tun das auch mediastinale Tumoren. Praktisch ist eine einseitige Zwerchfellähmung von geringer Bedeutung, sie ist auch schwer zu erkennen. Eine doppelseitige Zwerchfellähmung durch Geschwülste an beiden Nervi phrenici kommt wohl kaum vor.

Am Plexus brachialis kommt es durch benachbarte Tumoren nicht selten zu Kompressionserscheinungen. In Betracht kommen Wirbeltumoren, Tumoren der oberen Rippen, auch Halsrippen, Geschwülste der Klavikula, des Oberarmes. Einmal sah ich eine sarkomatöse Wucherung supraklavikularer Lymphdrüsen zu einer Kompression dieses Plexus und zu Brachialneuralgien führen; dasselbe können karzinomatöse Drüsen der Achsel oder auch vom Pharynx ausgehende Krebsgeschwülste machen. In einem anderen Falle fand ich bei einem Patienten zunächst Neuralgien, Anästhesien und atrophische Lähmungen im Gebiete des rechten Nervus medianus und ulnaris und zugleich eine starke Schwellung der rechten Hand; daneben bestand Hypertrophie des linken Herzens und Albuminurie. Ich dachte zuerst an eine einfache Neuritis, vielleicht im Zusammenhange mit der Nephritis, und zog auch die Möglichkeit einer Syringomyelie in Betracht. Einige Monate später zeigte sich eine pulsierende Geschwulst über der Klavikula — es bestand ein Aneurysma der rechten Subklavia. Sehr bald ging der Patient an Lungenödem zugrunde. Geschwülste, die den unteren Teil des Plexus brachialis angreifen, können auch den Halssympathikus resp. seine Verbindung mit den Wurzeln des oberen Dorsalmarkes treffen und zu einseitiger Lidspalten- und Pupillenenge führen.

Ueber das Vorkommen von Geschwülsten an den oberen Extremitäten, die den dortigen Nervenstämmen benachbart sitzen und durch Kompression auf sie wirken, will ich nur ein paar Worte sagen. Im ganzen sind, abgesehen von Sarkombildungen in Knochen und Muskeln, die natürlich die Nervenstämme lädieren können, hier überhaupt Geschwulstbildungen nicht häufig; etwas Allgemeines lässt sich aber über paraneurale Geschwülste dieser Gegend überhaupt nicht sagen, ebenso wenig jede Möglichkeit erschöpfen; hier muss jeder einzelne Fall für sich beurteilt werden. Erwähnen will ich nur, dass durch Kallusmassen am Oberarm am leichtesten der Nervus radialis lädiert werden kann, da er dem Knochen am nächsten liegt. Einmal sah ich eine partielle Radialislähmung am Unterarme durch eine gummöse Periostitis im Zwischenknochenraume.

Von Geschwülsten in der Höhe der Brustwirbelsäule, die zu Läsionen peripherer Nerven führen können, kommen vor allem die Aneurysmen

des Aortenbogens und des ersten Teiles der absteigenden Aorta und dann die Mediastinaltumoren praktisch in Betracht; selbstverständlich können auch andere, von der Vorderfläche der Wirbelsäule ausgehende Geschwülste hier zu schweren Erscheinungen führen; von den Tumoren der Bronchien und Bronchialdrüsen, der Nieren und Nebennieren habe ich schon gesprochen; alles kann auch hier nicht erschöpft werden. Das Aortenaneurysma kann auf dreierlei Weise zu nervösen Symptomen und zwar zu Schmerzen und Lähmungen führen. Es kann erstens sogenannte reflektierte Schmerzen, im Sinne Heads, allein durch die Ausdehnung der Aortenwand bedingen; diese sitzen, verbunden mit Hauthyperästhesien, besonders an der linken Thoraxseite und am linken Arme, können aber auch rechts vorkommen. Ist die eigentliche Gefässwand, speziell die Media, erst durch die Ausdehnung des Aneurysma ganz zerstört, so verlieren sich nach Head diese Schmerzen. In zweiter Linie kann speziell das Aneurysma der absteigenden Aorte zu Läsion der Interkostalnerven und zu furchtbar heftigen Interkostalneuralgien führen, auch diese können periodisch eintreten; hat das Aneurysma einen Interkostalnerven zerstört, so braucht es einige Zeit, um den nächsten zu erreichen, und in dieser Zeit sind die Patienten eventuell schmerzfrei. In dritter Linie führt das Aneurysma speziell des Aortenbogens zu Lähmung des linken Nervus recurrens und zu linksseitiger Stimmbandlähmung. Schliesslich kann es auch die Wirbelsäule durchbohren und zu Läsionen des Rückenmarkes führen.

Die Diagnose eines Aortenaneurysma ist natürlich leicht, wenn seine spezifischen physikalischen Symptome — Dämpfung über dem Manubrium sterni, Geräusche, pulsierende Geschwülste an diesen Stellen, Pulsdifferenz — vorhanden sind. Ist man aber, wie nicht selten, auf die nervösen Symptome allein angewiesen, so kann man bei den hartnäckigen und schweren Interkostalneuralgien höchstens vielleicht an ein Aneurysma denken; ziemlich sicher wird dann die Diagnose, wenn sich zu diesen Schmerzen eine linksseitige Rekurrenslähmung gesellt. — Ueber die Therapie des Aortenaneurysmas, die fast immer eine ziemlich aussichtslose ist, will ich hier nicht sprechen; doch beobachte ich durch viele Jahre einen Fall von ziemlich sicherem Aneurysma (der rechten Subklavia?) — pulsierende Schwellung in der Höhe der rechten obersten Rippe und Neuralgien im r. Arme — bei dem energischer Jodkaligebrauch die Schmerzen fast behoben und die weitere Ausdehnung des Aneurysmasackes jedenfalls gehemmt hat.

Mediastinaltumoren, speziell solche des hinteren Mediastinums — es kommen hier metastatische und primäre Geschwülste vor; von ersteren sind am häufigsten Sarkome der mediastinalen Lymphdrüsen, von letzteren sind lymphatische Geschwülste bei Leukämie und Pseudoleukämie beobachtet; dann finden sich Lipome, Fibrome, Dermoide; praktische Bedeutung haben vor allem die Sarkome — können verschiedene nervöse Gebilde in Mitleidenschaft ziehen. Erstens die Vagi. Hier kommt es namentlich zu doppelseitiger Rekurrenslähmung mit totaler Heiserkeit und einer Störung der Deglutition, die besonders leicht auch zu Schluckpneumonien führen kann; auch die Herzäste des Vagus können wohl ergriffen werden und es kann zu starker Verlangsamung der Herztätigkeit kommen. In zweiter Linie kann der Halssympathikus mit in das Bereich der Geschwulst gezogen werden, wodurch einseitige oder doppelseitige Pupillen- und

Lidspaltenverengerung entsteht; seiten ist eine Läsion des Phrenikus; schliesslich kann eine Läsion der unteren Teile des Plexus brachialis zu neuralgischen Schmerzen in den Armen, solche der Interkostalnerven zu Interkostalneuralgien Veranlassung geben. Durch Kompression der von den Armen und dem Halse abführenden Venen kann auch ein Stauungsödem der oberen Extremitäten und der oberen Rumpfpartien eintreten. Die Zurückführung aller dieser Symptome auf eine Mediastinalgeschwulst ist natürlich nur dann möglich, wenn diese entweder durch abnorme Dämpfungen über dem Thorax oder durch Verschiebung von Herz, Lunge, Leber auch sonst diagnostiziert werden kann; begünstigend für diese Diagnose wird es sein, wenn es sich um einen Fall handelt, bei dem z. B. vorher an anderen Körperstellen Sarkome exstirpiert sind, und also die Möglichkeit von Metastasen nahe liegt; oder wo Leukämie oder auch nur multiple Schwellungen der Lymphdrüsen, wie bei Pseudoleukämie, bestehen. Für die Diagnose der Aortenaneurysmen und Mediastinaltumoren leistet heute auch die Durchleuchtung mit X-Strahlen wesentliche Dienste. — Die Prognose der Mediastinaltumoren ist immer eine sehr schlechte — eine Therapie gibt es nicht; bei Lymphadenomen wäre wohl einmal Arsenik zu versuchen.

Ganz besonders häufig geben Geschwülste im Becken, oder etwas darüber in der Bauchhöhle, z. B. an den Lendenwirbeln sitzende, zu Läsionen des Plexus lumbalis und sacralis Veranlassung, und diese Tatsache ist auch praktisch von der allergrössten Bedeutung. Praktisch in Betracht kommen hier vor allem sowohl für den Plexus lumbalis wie sacralis Geschwülste, die an dem Kreuzbein oder den übrigen Beckenknochen entstehen, also Osteome, Osteosarkome und Sarkome; dann besonders Sarkome der retroperitonealen Lymphdrüsen; ferner Geschwülste, die primär in den Eingeweiden des Beckens ihren Sitz haben, also Karzinome und Sarkome des Darmes, sowohl des Mastdarmes als z. B. des S. Romanum, und speziell für den Sakralplexus auch Karzinome der weiblichen Geschlechtsorgane. Die Symptome können lange Zeit in Schmerzen und Parästhesien bestehen, die, wenn sie von der Läsion des Plexus lumbalis ausgehen, an der Vorderseite des Beines, wenn sie durch eine Läsion des Plexus sacralis bedingt sind, an der Hinterseite des Beines, am Damm und an den Geschlechtsteilen sitzen. Später kann es zunächst zu Paresen, schliesslich zu atrophischen Lähmungen kommen; bei Lumbalplexusläsion im Kruralis- und Obturatoriusgebiete mit Verlust des Patellarreflexes; bei solcher des Sakralplexus zu Atrophie und Lähmung der Muskeln des Unterschenkels und Fusses, der hinteren Seite des Oberschenkels und der Glutaei mit Verlust des Achillesreflexes; in beiden Fällen können auch entsprechend angeordnete Anästhesien eintreten. Sehr häufig ist aber gerade in diesen Fällen der ganze Lumbosakralplexus, wenn auch beide Teile nur partiell beteiligt. Fast immer bestehen die nervösen Beschwerden nur auf einer Seite; nur bei Erkrankung der Knochen des Kreuzbeines selbst oder bei ganz in der Mitte liegenden Geschwülsten können doppelseitige, aber meist auf der einen Seite sehr überwiegende Symptome eintreten. Blasen- und Mastdarmstörungen fehlen fast immer, wenn diese Organe nicht direkt durch den Beckentumor lädiert sind; vielleicht können sie aber auch durch Läsion der in der Nähe liegenden sympathischen Geflechte eintreten (Müller S. 362).

Die Diagnose ist leicht, wenn man sich gewöhnt, in

allen Fällen einer sogenannten Neuritis im Plexus lumbosacralis und auch schon bei jeder sogenannten Ischias eine Untersuchung per Rectum oder Vaginam zu machen, **aber auch wirklich in allen Fällen.** Gerade in diesen Fällen wird aber diese Untersuchung ausserordentlich oft unterlassen, es wird die Diagnose einer einfachen Ischias gestellt, selbst, wenn auch schon nach dem Ausbreitungsgebiete der Schmerzen und nach der Ausdehnung von Muskelatrophien und -Paresen diese Diagnose nicht gerechtfertigt ist. Auf jeden Fall rächt sich dann die Unterlassungssünde einer nicht vollkommenen Untersuchung an dem Arzte, der seinen Patienten eine beruhigende Diagnose gestellt hat; aber da eine Anzahl der hier vorkommenden Geschwülste doch zum mindesten eine vorübergehende Heilung durch eine Operation zulässt, manche besonders günstig gelagerten vielleicht auch eine dauernde, so kann, was ja viel mehr bedeutet, auch der Patient aufs schwerste durch diese Nachlässigkeit geschädigt werden. Unter Umständen, allerdings nicht bei eigentlichen Tumoren, aber bei ähnlich wirkenden Prozessen, kann eine Heilung ischiadischer Neuralgien, wenn man stets die Beckenorgane untersucht, sogar sehr schnell erreicht werden; die erste Patientin mit Ischias, die ich behandelte, litt an einer seitlichen Knickung des Uterus, der auf den linken Plexus sacralis gedrückt hatte — nach der Aufrichtung des Uterus war sie sofort schmerzfrei. Leider habe ich eine Ischias **niemals wieder** so schnell heilen können. Im übrigen muss ich wegen der Behandlung dieser Beckengeschwülste ganz auf die Lehrbücher der Chirurgie verweisen; eine Anzahl von ihnen und manche Karzinome, speziell die Sarkome am Kreuzbein oder vor demselben, sind wohl inoperabel.

Für die etwaigen paraneuralen Geschwülste an den Nervenstämmen der unteren Extremitäten gilt dasselbe, was ich für die oberen Extremitäten gesagt habe. Lähmungen durch Knochenkallus sind hier selten; häufiger als am Arme kommen Verdickungen der Knochen durch myelogene Sarkome, dann zystöse Hypertrophien der Knochen und sogenannte Knochenaneurysmen am Oberschenkel vor, die wohl mal zur Kompression von Nervenstämmen hier führen können. Ob eine operative Behandluug hier möglich ist, und wie sie ausgeführt werden kann, lässt sich nur im einzelnen Fall entscheiden.

Literatur.

[1]) Odier L., Manuel de la médecine pratique. Genève 1811. — [2]) Thomson A., On Neuroma and Neurofibromatosis. Edinburgh 1900. — [3]) Smith R. W., A treatise on pathology, diagnosis and treatment of Neuroma. Dublin 1849. — [4]) Wood, Observations on neuroma. Edinburgh med.-chir. transactions, 1829, III. — [5]) Virchow, Die krankhaften Geschwülste. Berlin 1863, IV. — [6]) Ziegler, Lehrbuch der pathol. Anatomie. — [7]) Loretz, Ein Fall von gangliösem Neurom. Virchows Archiv, 1870, XLIX. — [8]) Busse, Fall von ganglienzellenhaltigem Neurom. Ebenda, 1902, CLI. — [9]) Borst, Sitzungsber. der Würzburger physik.-med. Gesellsch., 1897. — [10]) Schmidt, Ueber ein ganglienzellenhaltiges wahres Neurom des Sympathikus, Virchows Archiv, 1899, CL. — [11]) Benecke, Zwei Fälle von Ganglionneurom. Zieglers Beitr. zur pathol. Anatomie. 1901, XXX. — [12]) Petren, Beiträge zur Kenntnis der multiplen allgemeinen Neurome. Nord. med. Arkiv; Axel Key Festschr., Zeitschr. für Heilk., 1899, XX. — [13]) Bruchanow, Zeitschrift für Heilkunde, XX, 1899. — [14]) Krauss, Zur Kenntnis der echten Neurome. Virchows Archiv, CLIII. — [15]) Glockner, Ueber einen Fall von Neuroma verum gangliosum amyelinicum des Bauchsympathikus. Arch. f. Gyn., 1901, LXIII, 1. —

[16]) Hänel, Beitrag zur Lehre der aus Nervengewebe bestehenden Geschwülste. Arch. f. Psych. u. Nervenkrankh. 1899, XXXI. — [17]) Bruns P., Ueber das Rankenneurom. Virchows Archiv, L.; Beitr. zur klin. Chir., VIII; Arch. f. klin. Chir., XLII. — [18]) Verneuil, Plexiforme Neurome. Arch. gén., 1861, III. — [19]) Kölliker, Die Verletzungen und chirurgischen Erkrankungen der peripheren Nerven. Deutsche Chir., 1891, Lief. 24b. — [20]) v. Büngner, Ueber allgemeine Neurofibromatose des peripheren Nervensystems. Arch. f. klin. Chir. 1897, Nr. 3. — [21]) Berggruen, Ein Fall von allgemeiner Neurofibromatose bei einem 11jährigen Knaben, Arch. f. Kinderheilk., 1897, XXI. — [22]) Adrian, Ueber Neurofibromatose und ihre Komplikationen. Beitr. zur klin. Chir., 1901, XXXI, Heft 2, und Sammelreferate über Neurofibromatose. Zentralbl. f. d. Grenzgebiete, 1903. — [23]) Krause F., Ueber maligne Neurome. Leipzig 1887. — [24]) Courvoisier, Die Neurome. Eine klinische Monographie. Basel 1886. — [25]) Déjérine und Sottas, Sur la névrite interstitielle, hypertrophique et progressive de l'enfance. Société de biol., 1893. — [26]) Benecke-Kredel, Ueber Ganglioneurome und andere Geschwülste des peripheren Nervensystems. Deutsche Zeitschr. f. Chir. 1902. — [27]) Henneberg und Koch, Ueber „zentrale" Neurofibromatose und die Geschwülste des Kleinhirnbrückenwinkels. Arch. f. Psych., 1902, XXXVI, Heft 1. — [28]) Hartmann, Zur Klinik der sogenannten Tumoren des Akustikusstammes. Zeitschr. f. Hlk., XXIII — [29]) Soyka, Multiple Neurome. Vierteljahrsschr. f. prakt. Heilk., Prag, CXXXV. — [30]) Genersich, Multiple Neurome. Virchows Archiv, XLIX. — [31]) Hesselbach, Ueber multiple kongenitale Fibrome der Haut. Inaug.-Diss., München 1891. — [32]) Gerhard, Multiple Neurome. Deutsches Arch. f. klin. Med., XXI. — [33]) Garrè, Ueber sekundär maligne Neurome. Beitr. zur klin. Chir., IX. — [34]) Bartioni, Lo Sperimentali, November 1870. — [35]) Marie P., Sur la neurofibromatose généralisée. Leç. de clinique médicale à l'Hotel Dieu, 1894/95. — [36]) v. Recklinghausen, Ueber die multiplen Fibrome der Haut und ihre Beziehungen zu den multiplen Neuromen. Berlin 1882, Virchows Festschrift. — [37]) Annandale, Elephantiasis. Edinburgh Hosp. Reports, III. — [38]) Esmarch und Kulenkampff, Die elephantiastischen Formen. Hamburg 1885, J. F. Rathke. — [39]) Bruns L., Die Geschwülste des Nervensystems. Berlin 1897. — [40]) Willemer, Ueber eigentliche, d. h. sich innerhalb der äusseren Scheide entwickelnde Geschwülste der Sehnerven. Inaug.-Diss. Göttingen 1882. — [41]) Berlin, Orbitaltumoren in Graefe-Saemischs Handbuch. — [42]) Herczel, Ueber Neurome und Sarkome der peripheren Nerven. Zieglers Beiträge, Bd. VIII 1896.

Register.

A.

Abdominaler Symptomenkomplex (Oppenheim) 355.
Abmagerung bei Kleinhirntuberkulose 180.
Acervulome des Gehirns 31.
Adipositas 216.
— dolorosa 216.
Aetiologie der Hirngeschwülste 63.
— der Neurome — s. Neurome, Neurofibromatose etc. Aetiologie.
— der Rückenmarkstumoren — s. Rückenmarkstumoren, Aetiologie.
— der Wirbeltumoren — s. Wirbeltumoren — Aetiologie der einzelnen Formen.
Agraphie 154.
Akromegalie 215.
Akustikuslähmung bei Kleinhirntumoren 181.
Akustikustumoren 217.
Aktinomykom 56.
Albuminurie 186, 200, 215.
Albumose 316.
Alexie 149, 156.
Allgemeinsymptome des Hirntumors 81.
Allgemeine Wirkungen des Hirntumors auf Gehirn, — Gehirnnerven und Gehirnhüllen 68.
a) örtliche:
1. Hirnteile 68.
Reizung 68.
Kompression 68.
Verschiebung 68.
Erweichung 70.
Infiltration 70.
Zerstörung 70.
Entzündung 70.
2. Hirnnerven 71.
Kompression 71.
Infiltration 71.
Zerrung und Verschiebung 71.
b) allgemeine:
Hirndruck (Pathogenese) 72.
Stauungspapille (physiologisch) 74.
Rückenmarkswurzeln u. Hirntumor 78.
Wirkungen auf Hirnhäute und Schädelknochen 79.
Stauungen in Gefässen ausserhalb des Schädels 80.
Alveolarsarkome des Gehirns 17.
Amenorrhöe bei Hirntumoren 104.
Amputationsneurom 421.
Anämie 228.
— perniciöse 228.
Anästhesia dolorosa 321.
Anarthrie 179, 210.
Aneurysma der basalen Hirnarterien 59.
— Sitz 60.
— Verhalten gegen die Umgebung 60.
— Aetiologie 67.
— Klinisches 257.
Angiome des Gehirns 29, 259.
Angiogliome des Gehirns 8.
Ankylosierung der Wirbelsäule 331.
Anosmie bei basalen Tumoren 210.
— bei Kleinhirntumoren 183.
— bei Schläfenlappentumoren 147.
— bei Stirnhirntumoren 122.
Aortenaneurysma 327, 469.
Aphasie, motorische 154.
— optische 149, 156.
— sensorische 146, 154.
Apoplexia cerebri 239.
Arteriosklerose 229.
Arthritis deformans der Wirbelsäule 330.
Asynergie cérébelleuse 164.
Ataxie der Bewegungen 116.
— bei Kleinhirntumoren 171.
— bei Vierhügeltumoren 189.
Ataxie statische frontale 120.
— bei Vierhügeltumoren 187.
— zerebellare 163, 168.
Athetose 116, 189.
Augenmuskellähmungen 116, 122, 148, 176, 180, 187, 205, 210, 211, 213.
Aura, akustische 147.
— des Geschmacks und Geruches 147.
— sensible bei Zentralwindungstumoren 133.
Auskultatorische Erscheinungen bei Hirntumoren 107.

B.

Babinskis Zehenreflex 356.
Balkenataxie 152.
Balkentumoren 151.
Basalganglien, Tumoren derselben 114.
Basis cranii, Tumoren derselben 207.
— Vordere Schädelgrube 210.
— Mittlere Schädelgrube 210.
— Hintere Schädelgrube 217.
Behandlung der Hirngeschwülste 262.
Chirurgische 262.
Historisches 262.
Statistisches 265.
Operierbarkeit u. Diagnose des Tumors 267.
Operierbarkeit und Sitz des Tumors 268.
Operierbarkeit und Allgemeinbefinden 272.
Operierbarkeit und Art der Geschwulst 273.
Operierbarkeit und subkortikaler Sitz 275.
Operierbarkeit und Grösse des Tumors 275.
Operierbarkeit multipler Tumoren 276.
Operationsgefahren 276.
Persönliche Statistik 277.
Berechtigung der chirurgischen Behandlung 280.
Palliativ-Operationen 281, 284.
Ventrikelpunktion 286.
Lumbalpunktion 286.
Medikamentöse 288.
Jodtherapie 288.
— der Neurome, Neurofibrome etc. s. Neurome, Neurofibrome etc. Behandlung.
— der Rückenmarkstumoren 402.
Chirurgische Behandlung 402.
Günstige Umstände für die chirurgische Behandlung 402.
Historisches 406.
Statistisches 408.
Ungünstige Umstände für die chirurgische Behandlung 409.
Chirurgische Gefahren 409.
Diagnostische Schwierigkeiten 410.
Zusammenfassendes Urteil über die chirurgische Behandlung 413.
Medikamentöse Behandlung 413.
Chirurgische Bemerkungen 415.
— der Wirbeltumoren 329.
Medikamentöse 329.
Chirurgische 329.
Diätetische 330.
Blasenstörungen bei Kleinhirntumoren 183.
— bei Rückenmarkstumoren 364.

Blicklähmung bei Kleinhirntumoren 171, 179.
— bei Parietalhirntumoren 145.
— bei Ponstumoren 196.
— bei Okzipitalhirntumoren 150.
— bei Stirnhirntumoren 122.
Bradyphasie 155.
Brown-Séquardsche Lähmung bei Bulbustumoren 202.
— bei intravertebralen Tumoren 348.
Bruit de pot fêlé am Schädel 110.
— bei Kleinhirntumoren 184.
Brunssches Symptom 206, 207.
Bulbärparalyse bei Wirbeltumoren 322.
Bulimie 180, 192, 214.

C.

Caries der Wirbelsäule 325, 370.
Cauda equina, Tumoren derselben 359.
Differentialdiagnose zwischen Cauda- u. Lumbosakralmarkstumoren 359ff.
Centrum semiovale, Tumoren desselben 114.
Cerebellar attitude 178.
Cerebritis 239.
Chlorom 18.
Cholesteatome des Gehirns 31.
— Sitz derselben 32.
— Klinisches 36.
Chondrom 29.
Choreatische Bewegungen 116, 189.
Contrakturen bei Stirnhirntumoren 121.
Conus terminalis, Tumoren desselben; s. Konustumoren.
Cornea, Reflexanästhesie 181. 205. 218.
Cucullarislähmung 218.
Cysticerkus cellulosae cerebri 56, 256.
— Sitz 257.
— Multiplizität 57.
— Wirkung auf die Umgebung 57.
Cysticerkus im 4. Ventrikel 206.
— im 3. und in den Seitenventrikeln 204.
— im und am Rückenmarke 334. 340.
— racemosus 58. s. auch Zystizerken. Zystizerkose. Zystizerkenmeningitis

D.

Dejerines hypertrophische interstitielle Neuritis im Kindesalter 463.
Dekubitus 357.
Démarche de l'ivresse 163.
— titubante 174.
Dementia paralytica 245.
Dermatolysen 452.
Dermoide des Gehirns 37.
Diabetes s. Melliturie.
Diadokokinesie, Störung derselben 172.
Diagnose der Gehirntumoren s. Gehirntumoren, Diagnose.
— der Neurome, s. Neurome etc., Diagnose.
— der Rückenmarkstumoren, s. Rückenmarkstumoren, Diagnose.
— der Wirbelsäulentumoren, s. Wirbelsäulentumoren, Diagnose.
Dysarthrie bei basalen Tumoren 210.
— bei Kleinhirntumoren 179.
— bei Tumoren der Sprachregion 158.
Dysphagie 179, 192, 201.

E.

Echinokokkus unilocularis des Gehirns 58, 257.
— Sitz 58.
— Grösse 59.
— Multiplizität 59.
— Verhalten gegen die Umgebung 59.
Echinokokkus multilocularis des Gehirns 59.
Echinokokkus der Wirbelsäule s. Wirbelsäulentumoren.
— in und am Rückenmarke s. intravertebrale u. intramedulläre Tumoren.
Elephantiasis neuromatosa 458.
Empyem der Nebenhöhlen der Nase 231.
Encephalitis des Grosshirns 236. 238.
— pontis 239.
— saturnina 225.
Enchondrome des Gehirns 29.
— der Wirbelsäule s. Wirbeltumoren.
Endotheliome des Gehirns 19.
— am Rückenmarke s. Rückenmarkstumoren.
Entassement 314.
Enzephalitis s. Encephalitis.
[illegible]s 358.
Epilepsie 246.
— bei Stirnhirntumoren 122, 134.
Epilepsia continua 134.
Epilepsie, sensible bei Zentralwindungstumoren 139.
— spinale 355.
Erblindungen, vorübergehende bei Hirntumoren 103, 148, 183.
Erbrechen bei Hirntumoren 90.
Exophthalmus 122.
— bei basalen Tumoren 214.
— bei Optikustumoren 434.
— bei Orbitaltumoren 466.
— bei Stirnhirntumoren 122.
— bei Zirbeldrüsentumoren 192.
— pulsierender 466.
Exostosen am Gehirn 29.
— der Wirbelsäule s. Wirbeltumoren.
Exploration, elektrische, der Hirnrinde 296.
Explorativpunktion 255.
Extradurale Tumoren, Anatomisches 331.
— Form, Grösse, Sitz 337.

F.

Fazialiskrämpfe bei Kleinhirntumoren 181.
— bei Medulla oblongata-tumoren 203.
— bei Ponstumoren 199.
Fazialislähmung bei basalen Tumoren 218.
— bei Kleinhirntumoren 181.
Fernwirkungen des Hirntumors 85.
Fibrome des Gehirns 28.
— der Nerven — s. Neurofibrome.
Flimmerskotom bei Hirntumor 104, 148.
Forensische Fragen bei Hirngeschwülsten 67.
— bei Rückenmarksgeschwülsten 344.

G.

Gähnekrämpfe 92, 179.
Ganglioneurome 423.
Gaumensegelkrämpfe bei Kleinhirntumoren 181.
— bei Medulla oblongata-tumoren 203.
— bei Ponstumoren 199.
Gaumensegellähmung bei basalen Tumoren 218.
— bei Medulla oblongata-tumoren 202.
Gehirnabszess 232.
Gehirnblutung 239.
Gehirnembolie 240.

Gehirnerweichung, akute, vaskuläre 240.
— chronische, nicht vaskuläre 239.
Gehirngeschwülste, multiple. Klinisches und Diagnostisches 221.
Gehirnnerven — Neurome derselben 428, 448.
Gehirntumoren — Anatomisches.
Gehirnangiome s. Angiome d. Gehirns.
Gehirnaneurysmen s. Aneurysmen d. G.
Gehirnechinokokken s. Echinokokken d. G.
Gehirndermoide s. Dermoide d. G.
Gehirnenchondrome s. Enchondrome d. G.
Gehirnendotheliome s. Endotheliome d. G.
Gehirnexostosen s. Exostosen d. G.
Gehirnfibrome s. Fibrome d. G.
Gehirngliome s. Gliome d. G.
Gehirngummata s. Gummata d. G.
Gehirnkarzinome s. Karzinome d. G.
Gehirnlipome s. Lipome d. G.
Gehirnneuromes. Neurome d. G.
Gehirnosteome s. Osteome d. G.
Gehirnosteosarkome s. Osteosarkome d. G.
Gehirnsarkome s. Sarkome d. G.
Gehirntuberkel s. Tuberkel d. G.
Gehirnzystizerken s. Cysticerken cellulosae.
Gehirntumoren, Diagnose derselben.
— Allgemeine diagnostische Fragen 227 ff. (s. z. B. Anämie, Migräne, Arteriosklerose etc.).
— Spezielle Differentialdiagnose 232 ff. (s. z. B. Gehirnabszess, Hydrokephalus, Urämie etc.).
— Artdiagnose 256.
— Kortikaler oder subkortikaler Sitz 260.
— Grösse 261.
Gehörstörungen bei basalen Tumoren 217.
— bei Kleinhirntumoren 181.
— bei Ponstumoren 198.
— bei Schläfenlappentumoren 146.
Gehörstörungen bei Vierhügeltumoren 187.
Geruchsstörungen bei basalen Tumoren 210.
— bei Schläfenlappentumoren 147.
Geschmacksstörungen bei Schläfenlappentumoren 147
Geschlechtsorgane. Anomalien derselben.
— bei Hypophysistumoren 216.
— bei Zirbeldrüsentumoren 192.
Geschlechtliche Störungen bei Rückenmarkstumoren 368.
Gleichgewichtsstörungen bei Kleinhirntumoren 163.
— bei Stirnhirntumoren 119.
— bei Ventrikeltumoren 205, 206.
— bei Vierhügeltumoren 188.
Gliomatose des Gehirns 8.
Gliome des Gehirns; anatomisch 5.
— Metastasen 6.
— Grösse 7.
— Sitz 7.
— Form 7.
— Konsistenz 8.
— Verhalten gegen die Hirnsubstanz 8, 12.
— Verhalten gegen die Pia 10.
— Histologie 10.
— Erhaltung der Nervensubstanz im Gliomgewebe 12.
— Degenerationsformen 13.
— Pathogenese 14.
Gliom des Rückenmarkes s. Rückenmarkstumoren.
Glioma gangliocellulare 12.
Gliosarkom 15.
Gummata des Gehirns 51, 251.
— Vorkommen 51.
— Sitz 52.
— Grösse 52.
— Form, Meningencephalitis gummosa 52.
— Verhalten gegen die Umgebung.
— Histologie 53.
— Degeneration 53.
— Differentialdiagnose gegen Tuberkel 54.
— Komplikationen 55.
— Meningitis gummosa baseos cranii 58.
Gumma d. Rückenmarks: s. Rückenmarkstumoren.
— d. Wirbelsäule: s. Wirbeltumoren.
Gummöse Einlagerungen in den Nerven 463.

H.

Haematom der Dura mater cerebri circumscriptes 59.
— diffuses 236.
Halluzinationen, optische 148.
Halsrippen 469.
Hautfibrome, multiple 456.
Hautflecke, blaue 458.
Hautreflexe bei Rückenmarkstumoren 356.
Herdsymptome bei Hirntumoren 82.
Hemianästhesie 115, 116.
Hemianästhesia alternans 197.
Hemianopsie bitemporale.
— bei basalen Tumoren 211, 213.
— bei Hypophisistumoren 215.
— bei Stirnhirntumoren 122.
Hemianopsia bitemporalis fugax 211.
Hemianopsie homonyme 116.
— bei basalen Tumoren 211.
— bei Okzipitaltumoren 148.
— bei Stirnhirntumoren 122.
— bei Vierhügeltumoren 189.
Hemianopische Pupillenstarre 149, 211.
Hemiparese, gleichseitige, bei Kleinhirntumoren 172.
Hemiplegia alternans bei Kleinhirntumoren 179.
— bei Grosshirnschenkeltumoren 197.
— bei Medulla oblongata-Tumoren 202.
— bei Ponstumoren; verschiedene Arten 195 ff.
— bei Stirnhirntumoren 122.
Hemitremor 116.
Herzerkrankungen 229.
Herztätigkeit, Störung derselben 179, 201, 208.
Hirndruck 72.
Hirnnervenlähmung, progressive 219.
Hirnstamm, Geschwülste desselben 186.
Höhendifferenz zwischen Wurzelaustritt aus Mark und Wirbelsäule; diagnostische Bedeutung derselben 391 ff.
Höhendifferenz zwischen peripheren Symptomen und Sitz des Tumors in der Wirbelsäule bei Dorsalmarkstumoren 399.
Hydrocephalus chronicus 240.
Hypochondrie 230, 251.
Hypophysengeschwülste, Anatomisches 44.

Klinisches 215.
Röntgographie 216.
Hysterie 230, 248.

J.

Jacksonsche Krämpfe bei Zentralwindungstumoren 131, 236.
— Ablauf der Krämpfe 131.
— Varietäten bei subkortikalem Sitze 133.
— Bewusstseinszustand 133.
— Dauer und Häufigkeit der Anfälle 134.
— Krampf und Lähmung 135.
— Krämpfe ohne anatomischen Befund 141.
— Auslösung und Hemmung der Krämpfe 147.
Ichthyosis 357.
Imperativer Harndrang 364.
Influenza 228.
Intelligenzstörung bei Balkentumoren 151.
Intentionstremor 116, 172, 189, 194, 200.
Interkostalneuralgie 326, 368.
Intoxikationen 229.
Intradurale Tumoren 331 ff.
Intramedulläre Tumoren, Anatomisches 340.
Intravertebrale Tumoren 331.
Ischuria paradoxa 364.

K.

Karzinome des Gehirns 40, Sitz 42.
— der Wirbelsäule — s. Wirbelsäulentumoren.
— des Rückenmarkes — s. Rückenmarkstumoren.
Kaumuskellähmung bei Kleinhirntumoren 181.
— bei basalen Tumoren 212, 218.
Keratitis neuroparalytica 181, 198, 218.
Kleinhirntumoren 157 ff.
Kleinhirn, anatomisches und physiologisches 157.
Kleinhirntumoren, Herdsymptome 167.
— Nachbarschaftswirkungen 174.
— auf Kleinhirnschenkel 175.
— auf Vierhügel 176.
— auf Pons und Medulla oblongata 176.
— auf Hirnnerven 180.
— Fernwirkungen 183.
— Seitendiagnose 173—176.
— Differentialdiagnose zwischen Wurm- und Hemisphärentumoren 182, 185.
Kleinhirnbrückenwinkel, Tumoren desselben 217, 446.
Kopfhaltung bei Kleinhirntumoren 173.
— bei Stirnhirntumoren 122.
Kopfumfangzunahme bei Kleinhirntumoren 184.
Kolloide Degeneration 240.
Konvergenzlähmung 189.
Konustumoren 358.
Kraniozerebrale Topographie 290.
Methode Reid 292.
Horsley 293.
Chipault 293.
Krönlein 294.

L.

Lagegefühlsstörungen 144, 196.
Leitungsunterbrechungssymptome bei Rückenmarkstumoren 349, 353, 377.
Lepröse Einlagerungen in den Nerven 463.
Lipome des Gehirns 39.
— am Rückenmark s. Rückenmarkstumoren.
Lokaldiagnose des Hirntumors 104.
Statistisches 105.
Möglichkeit und Unmöglichkeit der Lokaldiagnose 106.
Lumbalpunktion 286.

M.

Mastdarmstörungen bei Rückenmarkstumoren 368.
Mediastinaltumoren 470.
Medulla oblongata, Tumoren derselben 201.
Mellituric bei Hirntumoren 104, 180, 200, 203, 205, 215.
Mendel-Bechterew-Reflex 356.
Melanosarkome des Gehirns 17.
— der Wirbelsäule — s. Wirbelsäulentumoren.
— am Rückenmark — s. Rückenmarkstumoren.
Meningitis gummosa 236.
— purulenta 235.
— serosa acuta 242.
Meningitis tuberculosa 235.
Meningoencephalitis gummosa 52, 55.
Meningoencephalitis tuberculosa 41.
Mimische Gesichtslähmung 117.
Molluscum fibrosum multiplex 456.
Monospasmen bei Hirntumoren 131.
Monoparesen bei Hirntumoren 131.
Myelitis 228, 324, 368.
Myxoedem 216.

N.

Nachbarschaftswirkungen des Hirntumors 84.
Nervendiszision bei Neuromen 440.
Neurasthenie 230, 251.
Neuritis 326, 368.
Neuritis multiplex 227, 369.
Neuroglioma gangliocellulare 15.
Neurome des Gehirns 30, 259.
— am Rückenmark. Rückenmarkstumoren, path. Anat. u. 445.
— der peripheren Nerven 420.
Historisches 420.
Einteilung 422.
echte; Neuroma gangliocellulare 423.
Historisches 423.
Grösse 424.
Konsistenz 424.
Verhalten zur Umgebung
Multiple Formen. Verlauf, Diagnose, Behandlung 424.
Solitäre Formen. Verlauf, Behandlung 427.
falsche 427 ff.
Neurom, falsches, solitäres Stammneurom 427 ff.
— Vorkommen 428.
— Aetiologie 428.
— Sitz 428.
— Grösse 428.
— Form 428.
— Histologie, gutartige und bösartige Formen 429.
— Verhalten gegen die Nerven 429.
— Wachstum 431.
— Symptome 432.
— Isolierte Neurome der Hirnnerven 433.
— Diagnose 435.
— Prognose 437.
— Behandlung 438.
Neurofibromatose, allgemeine 444 ff.
Neurome, falsche; multiple Stammneurome 444 ff.
— Histologie 448.
— Sitz, periphere Nerven 445.
— Hirnnerven 445.
— Spinale Wurzeln 446.
— Spinalganglien 446.
— Sympathikus 446.

Neurome, Hautäste 446.
— Zahl 446.
— Symptome, palpable, nervöse 448.
— Vorkommen 451.
— Prognose 451.
— Diagnose 451.
— Behandlung 462.
Neuroma c rsoideum — s. Rankenneurom.
Neurome, multiple der Hautäste s. Molluscum fibrosum multiplex.
Neurome plexiforme — — s. Rankenneurom.
Neurome, benigne 429.
— maligne 429.
— sekundär maligne Garrè 445.
Neuromation 445.
Neurofibrome 429.
Neurolipome 429.
Neuromyxome 429.
Neurosarkome 429.

O.

Okzipitallappen, Tumoren derselben 148.
Oppenheims Unterschenkelphänomen 356.
Operation bei Hirntumoren, chirurgische Bemerkungen 296.
Operationsgefahren bei Hirntumoren 276.
Operation, palliative, bei Hirntumoren 284.
— der Rückenmarkstumoren, s. Behandlung der Rückenmarkstumoren.
— der Wirbeltumoren, s. Behandlung der Wirbeltumoren.
Optikusneurome 433.
Orbitaltumoren
Osteome des Gehirns 17.
— an der Wirbelsäule, siehe Wirbelsäulentumoren.
Osteosarkome des Gehirns 17.
Obstipation 229.
Ostitis, rarefizierende 327.

P.

Pachydermatocele 453, 459.
Pachymeningitis hypertrophica 324, 372.
Paralysis agitans bei Hirnschenkeltumoren 194.
Paraneurale Geschwülste 464 ff.
— Orbitaltumoren 464.
— am Trigeminus 466.
— am Fazialis 467.
— am Akustikus 467.
— *9., 10.*, 11., 12. Hirnnerven *gemeinsam* 467.
Paraneurale Geschwülste am Hypoglossus 467.
— am Vagus am Halse 467.
— am Vagus im Thorax und Abdomen 468.
— am Sympathikus 469.
— am Plexus cervicalis 469.
— am Plexus brachialis 469.
— an den Armnerven 469.
— am Plexus lumbosacralis 471.
— an den Beinnerven 472.
Paraparesen bei Balkentumoren 152.
— bei Kleinhirntumoren 176.
— bei Ponstumoren 199.
Paraplegia dolorosa 321.
Parietalwindungstumoren 146.
Peritheliome 16.
Perkutorische Empfindlichkeit am Schädel 108.
Pharynxlähmung 218, 219.
Plexiformes Neurom 452.
Poliencephalitis acuta superior v. Strümpell 236. Wernicke 239.
Polydipsie 10[illegible], 192, 205, 215.
Polyurie 10[illegible], 200, 203, 205, 215.
Ponstumoren 194.
Praefixierter und postfixierter Typus 391.
Priapismus 365.
Prognose bei Hirntumoren 224.
Allgemeines 224.
Dauer des Leidens 224.
Spontanheilung 225.
Prognose der Neurome; s. Neurome, echte, falsche, Neurofibromatose etc. Prognose.
— der Rückenmarkstumoren 401.
— der Wirbeltumoren 329.
Psammome des Gehirns 31.
— am Rückenmarke, s. Rückenmarkstumoren.
Pseudobulbärparalyse bei Hirnschenkeltumoren 194.
— bei Ponstumoren 199.
Pseudotumor cerebri 105, 141, 226.
Psychische Störungen bei Hirntumoren 92.
— bei Balkentumoren 152.
— bei Stirnhirntumoren 118.
Ptosis contrala eralis bei Parietallappentumoren 145.
Pulsveränderungen bei Hirntumoren 91.
Punktion, explorative, [illegible] Hirntumor 255.
— [illegible]kel 286.
Pupillenenge bei Medulla oblongatatumoren 201.
— bei Tumoren am Halsmarke 355.
Pupillenstarre, hemianopische 149, 211.

Q.

Quadrantenhemianopsie 145, 156.

R.

Rankenneurom s. Neurom, plexiformes.
v. Recklinghausensche Krankheit 456.
Reflexepilepsie 433.
Respirationsstörungen bei Hirntumoren 91, 179, 201, 205.
Riesenwuchs 192.
Röntgenographie bei Hirntumoren 216, 256.
— Hypophysistumoren 216.
— Wirbeltumoren 328.
— Neuromen 452.
Ro bewegungen bei Tumoren im Brückenarme des Kleinhirns 175.
Rückenmarkstumoren, Einleitung 307.
Einteilung 309.
intravertebrale, Path. Anatomie 331.
— extradurale 331.
Lipome — Sarkome 331.
Endotheliome 331.
Enchondrome 331.
Tuberkel — Gummata 331.
Echinokokken 331.
Zystizerken 331.
Karzinome 332.
Teratome 332.
— intradurale 332.
Fibrome 332.
Fibrosarkome 332.
Sarkome 332.
Angiosarkome 332.
Myxosarkome 332.
Alveolarsarkome 332.
Angiome 332.
Psammome 332.
Endotheliome 332.
Cholesteatome 333.
Lipome 333.
Parasitäre Doppelbildungen 334.
Neurome — Tuberkel 334.
Gummata 334.
Echinokokken 334.
Zystizerken 334.
Aneurysmen 334.
Karzinome 334.
Melanosarkome 334.
[illegible]linose 335.
[illegible]e Sarkomatose 336.
[illegible]edulläre 340.

Rückenmarkstumoren, Tuberkel — Gummata 340.
Gliom — Sarkom 340.
Angiom 340.
Cholesteatom 340.
Zystizerken 340.
Karzinome 340.
Melanosarkome 340.
Metastatische Gliome 340.
— Intravertebrale Tumoren; Form, Grösse, Sitz 347.
— Intravertebrale Tumoren; Wirkung auf die Umgebung 338.
Knochen 338.
Wurzeln 338.
Mark 338, 339.
— intramedullare Tumoren: Grösse 341.
Längsausdehnung 342.
Multiplizität 342.
— intramedulläre Tumoren; Wirkung auf die Umgebung.
— intravertebrale; Vorkommen u. Aetiologie 343.
Vorkommen 343.
Statistisches 343.
Lebensalter u. Geschlecht 343.
Sitz u. Art der Geschwulst 343.
Aetiologisches. Trauma. Forensische Fragen 344.
Infektionskrankheiten 345.
Gravidität 345.
Erbliche Disposition 345.
— Prognose: s. Prognose der Rückenmarkstumoren.
— intravertebrale.
Symptomatologie 345.
Wurzelsymptome 345.
Marksymptome 343.
Knochensymptome 350.
Symptome bei extra- und intraduralem, resp. intramedullarem Sitze 351.
Symptome nach dem Höhensitz im Groben 354.
Halsmark 354.
Dorsalmark 355.
Sakralmark 357.
Lumbosakralmark 358.
Conus terminalis 351.
Cauda equina. Differentialdiagnose zwischen Tumor der Cauda equina und des Lumbosakralmarkes 359.
— intravertebrale: Diagnose 367.
Allgemeines 367.
Möglichkeit der Diagnose überhaupt u. Zeitpunkt derselben 369.
Differentialdiagnose gegen Neuralgie, Neuritis, praevertebrale Tumoren 369.
Caries der Wirbelsäule 370.
Diagnose bei Tumoren an andern Körperteilen 371.
Diagnostische Leitsätze 371.
— spezielle Differentialdiagnose 372.
Myelitis 372.
Muskelatrophie, progressive 372.
Pachymeningitis hypertrophica 372.
Syringomyelie 373.
Sklerosis multiplex 374.
Meningitis serosa spinalis circumscripta 376.
Rückenmarkstumoren, Diagnose, multiple Tumoren 376.
Rückenmarkstumor, Artdiagnose 400.
— Segmentdiagnose: s. Segmentdiagnose der Rückenmarkstumoren 375.
Rückenmarkswurzeln, Läsion derselben bei Hirntumoren 78, 183.

S.

Salivation 179, 200.
Sarkome des Gehirns 16.
Verschiedene Formen 16.
Rundzellensarkom 16.
Spindelzellensarkom 16.
Riesenzellensarkom 16.
Myxosarkom 27.
Fibrosarkom 16.
Alveolarsarkom 17.
Psammosarkom 18.
Osteosarkom 17.
diffuse Sarkomatose 18, 259.
perforierende Sarkome 18.
Fungus durae matris 18.
Sitz 20.
Metastatische oder primäre Entstehung 22.
Metastasen vom Hirntumor aus 22.
Multiplizität 23.
Grösse 23.
Verhalten gegen die Umgebung, Kompression Erweichung, Blutung 24-26.
Scharfe Abgrenzung von der Umgebung 26.
Degenerationsformen 27.
— am Rückenmarke, s. Rückenmarkstumoren.
— der Wirbelsäule, s. Wirbelsäulentumoren.
Schädelveränderungen bei Hirntumoren 79.
Scheppern 110, 184.
Schlafsucht bei Hirntumoren 97, 119, 215.
Schläfenlappen, Tumoren derselben 146.
Schmerzen, zentral bedingte 116.
Schmerzlosigkeit bei Rückenmarkstumoren 346.
Schwindel bei Hirntumoren 86.
— bei Kleinhirntumoren 169, 181.
Seelenblindheit 149.
Seelenlähmung 144.
Segmentdiagnose des Rückenmarkstumors 375.
Allgemeine Postulate 375.
Praktische und theoretische Gesichtspunkte 375.
Diagnose der Längenausdehnung der Geschwulst 377.
Diagnose des unteren Randes 377.
Diagnose des oberen Randes 380.
— des Rückenmarkstumors u. Ausfallssymptome 386 ff.
— — — u. Hypästhesiezonen 394.
— — — u. Schmerzen 394.
— — — u. Hyperästhesiezone 397.
— — — u. Wirbelsymptome 398.
Segmentsymptome bei Rückenmarkstumoren 349, 353, 377.
Sehnenreflexe bei Rückenmarkstumoren 355.
Sehnervengeschwülste s. Optikusneurome.
Sherringtons Gesetz 389.
Singultus 92, 179, 203.
Skandierende Sprache 179, 189, 200.
Sklerose, multiple 243, 374.
Sphinkterenstörungen bei Hirntumoren 104.
Spondylose rizomélique 331.
Spontanheilung bei Hirntumoren 225.
— bei Rückenmarkstumoren 367.
Sprachregionen, Tumoren derselben 153.
Sprechunlust 115, 210.
Stammneurome, solitäre 427.
— multiple 444.
Stauungspapille, physiologisch 74.
— klinisch 98.
— und Lokaldiagnose 101.
Sternocleidomastoideuslähmung 202, 218.
Stimmbandlähmung 218.
Stirnhirntumoren 117.

Stumpfneurome 421.
Symptomatologie der Hirntumoren 80.
Allgemeines. Allgemeine und Lokalsymptome 81.
Allgemeinsymptome 86 ff.
Lokalsymptome und Lokaldiagnose 107 ff.
Symptomatologie der Rückenmarkstumoren s. Rückenmarkstumoren-Symptomatologie.
— Wirbeltumoren s. Wirbeltumoren, Symptomatologie.
Symptomenlosigkeit bei Hirntumoren 86.
— Kleinhirntumoren 174.
Syringomyelie 373.

T.

Tabelle der Funktionen der einzelnen Rückenmarkssegmente 382 ff.
Taubheit bei basalen Tumoren 212.
— bei Kleinhirntumoren 181.
— bei Ponstumoren 198.
— bei Vierhügeltumoren 187.
Temperatursteigerungen bei Hirntumoren 92, 192, 200, 203.
Tetanusähnliche Krämpfe bei Kleinhirntumoren 180.
Tod, plötzlicher bei Kleinhirntumoren 180.
— bei Medulla oblongata-tumoren 263.
— bei Ventrikelzystizerken 207.
Trigeminusneuralgie 181, 212, 247.
Trismus bei Kleinhirntumoren 181.
— bei Ponstumoren 198.
Trochlearislähmung 192.
Trophische Störungen bei Rückenmarkstumoren 357.
Tuberculа dolorosa 441.
Tuberkel des Gehirns 45.
Häufigkeit 46.
Grösse 46.
Sitz 47.
Form 47.
Multiplizität 48.
Degenerationsformen 49.
Verhalten gegen die Umgebung 49.
Komplikationen 50.
Tuberkel am Rückenmarke: s. Rückenmarkstumoren.
Tuberkulöse Einlagerungen in den Nerven 463.
Tuberkulose der Wirbelsäule: s. Caries.
Tuberkula dolorosa s. Tubercula d.
Tympanie der Schädelknochen 109.
— bei Kleinhirntumoren 180.

U.

Uraemie 247.

V.

Vasomotorische Störungen 192, 203.
Vasomotorischer Symptomenkomplex (Friedmann) 251.
Ventrikelpunktion 286.
Ventrikeltumoren 204.
Ventrikelzystizerken 206.
Zystizerken des 4. Ventrikels 206.
Verlauf des Leidens bei Hirntumoren 221.
Allgemeines 221.
Varietäten 222 ff.
Verlauf des Leidens bei Rückenmarkstumoren 365, 366.
— bei Wirbeltumoren: s. Wirbeltumoren, Verlauf.
— bei Neuromen etc., s. Neurome etc., Verlauf, Wachstum.
Vertebrale Tumoren: s. Wirbeltumoren.
Vertebromedulläre Topographie 397.
Vierhügeltumoren 187.
Vorkommen der Hirngeschwülste 61.
Häufigkeit 61.
Geschlecht 62.
Lebensalter 62.
Stand 62.
— der Neurome: s. Neurome, etc. Vorkommen.
— der Rückenmarkstumoren — s. Rückenmarkstumoren, Vorkommen.
— der Wirbeltumoren: siehe Wirbeltumoren, Vorkommen.

W.

Westphalsches Zeichen bei Hirntumoren 78.
— bei Kleinhirntumoren 183.
Witzelsucht 118.
Wirbelsäulentumoren, path. Anatomie 311.
Wirbelkarzinome 311.
Primärer Sitz 311.
Vorkommen, Geschlecht 311.
Intervall zwisch. primärem Krebs und Wirbelkrebs 312.
Spezieller Sitz im Knochen 312.
Höhensitz 312.
Multiplizität 312.
Verschiebung der Wirbel 312.
Entassement 314.
Extradurale Massen 314.
Wirbelsarkome 314.
Ausgangspunkt 314.
Höhensitz 314.
Multiplizität 314.
Wirbelexostosen 315.
Wirbelosteome 315.
Wirbelenchondrome 316.
Wirbelmyelome 316.
Wirbelechinokokken 316.
Wirbelgummata 316.
Wirbelsäulentumoren, Aetiologie und Vorkommen 316.
— Symptomatologie und Verlauf
Wirbelkarzinome 317 ff.
Knochensymptome 317.
Wurzelsymptome 318.
Marksymptome 320.
Komplikationen 322.
Verlaufsvarietäten 322.
Andere Wirbeltumoren 323.
— Diagnose 324.
Wirbelsäulentumoren —
Differentialdiagnose gege
Caries der Wirbelsäule 32
gegen intravertebrale T
moren 327.
— Höhendiagnose 328.
— Artdiagnose 328.
— Röntgendiagnose 328.
— Prognose: s. Prognose d
Wirbelsäulentumoren.

Z.

Zentralwindungen, T
moren derselben 124.
— Gefühlstörungen bei Tu
moren derselben 136.
Zentren, motorische 125.
Zirbeldrüsengeschwülste, anatomisch
45.
— klinisch 192.
Zungenkrämpfe 203.
Zungenlähmung bei basalen Tumoren 218, 219.
— bei Kleinhirntumoren 182
Zwangslachen 117.
Zwangslage bei Kleinhirntumoren 173.
Zysten des Gehirns 40.
Zystizerkose, Zystizerkenmeningitis: s. Cysticercus cellulosae cerebri.

Druck von Albert Koenig in Guben.

LANE MEDICAL LIBRARY

To avoid fine, this book should be returned on or before the date last stamped below.

DEC 17 191
JUL 26 1915
OCT 16 29

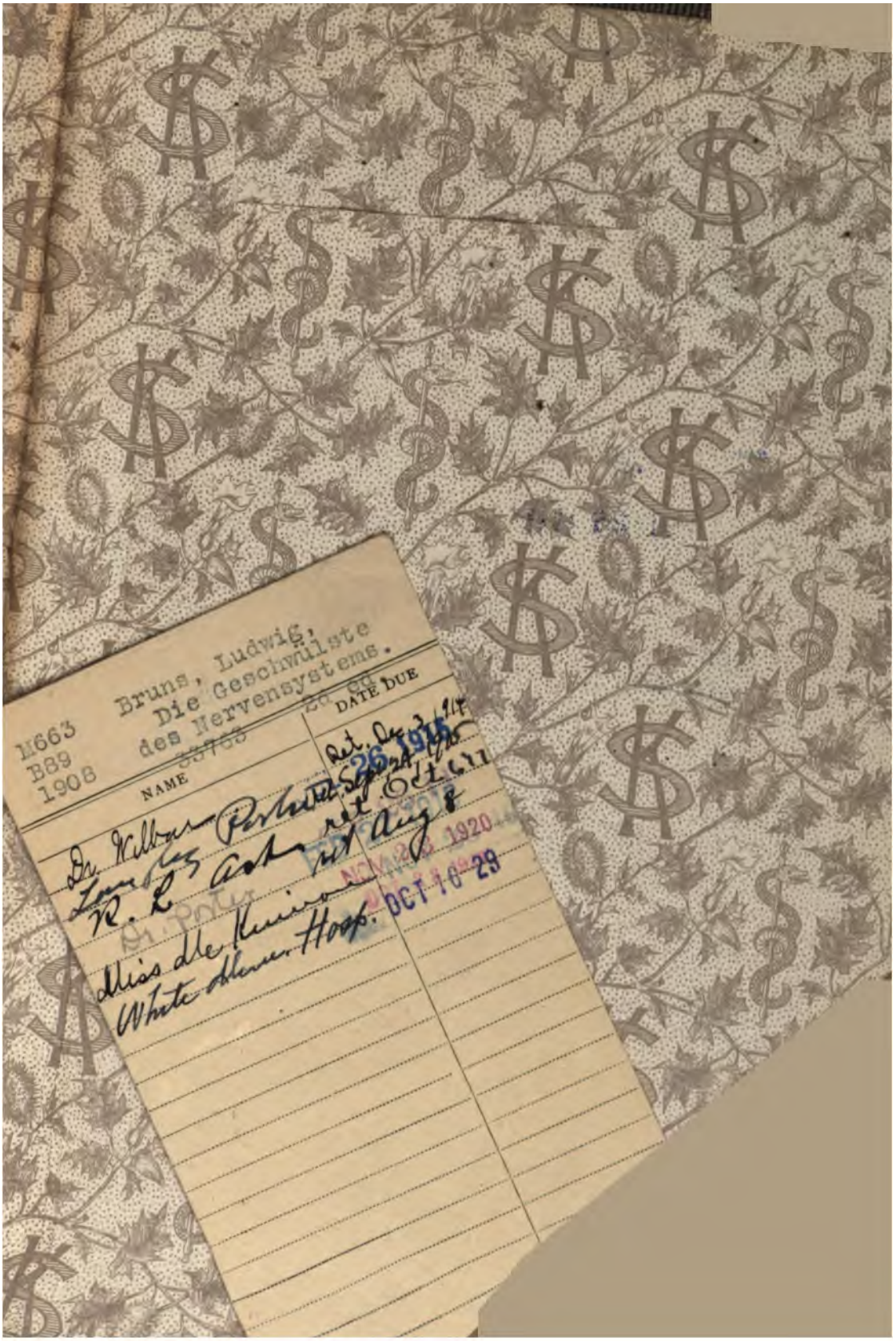

M663
B89
1908

Bruns, Ludwig,
Die Geschwülste
des Nervensystems.
33763 2d ed.

NAME

DATE DUE

Dr. Wilbur Porter
Lou Jay
R. L. Ash
Miss Ale Kinnon
White Mem. Hosp.

Ret. Dec 3 1914
Sept 24 1915
ret. Oct 6 11
ret Aug 8

Dr. Porter

NOV 23 1920

OCT 10 29